



ДЕРЖАВНА СЛУЖБА  
ІНТЕЛЕКТУАЛЬНОЇ  
ВЛАСНОСТІ  
УКРАЇНИ

УКРАЇНА

(19) **UA** (11) **113263** (13) **C2**  
(51) МПК (2016.01)  
**A61H 39/00**

**(12) ОПИС ДО ПАТЕНТУ НА ВІНАХІД**

<p>(21) Номер заявки: <b>а 2016 01179</b></p> <p>(22) Дата подання заявки: <b>11.02.2016</b></p> <p>(24) Дата, з якої є чинними права на винахід: <b>26.12.2016</b></p> <p>(41) Публікація відомостей про заявку: <b>11.07.2016, Бюл.№ 13</b></p> <p>(46) Публікація відомостей про видачу патенту: <b>26.12.2016, Бюл.№ 24</b></p>	<p>(72) Винахідник(и): <b>Індріксон Євгеній Валерійович (UA), Лазорик Михайло Іванович (UA)</b></p> <p>(73) Власник(и): <b>Індріксон Євгеній Валерійович, вул. Яна Гуса, 25, м. Ужгород, 88017 (UA)</b></p> <p>(56) Перелік документів, взятих до уваги експертизою: Мачерет Е.Л, Самосюк И.З. Руководство по рефлексотерапии. Киев : Вища школа. Головное издательство - 1984. – 304 с., 268-275 стор. Роганин И. Н. ПУНКТУРНОЕ ОМОЛОЖЕНИЕ ЛИЦА: ОТ ИСТОКОВ ТРАДИЦИОННОЙ КИТАЙСКОЙ МЕДИЦИНЫ К СОВРЕМЕННЫМ ОМОЛАЖИВАЮЩИМ ТЕХНОЛОГИЯМ // Журнал «МЕТАМОРФОЗЫ» № 2, март 2013. Компендиум 2000/2001 – лекарственные препараты/ Под ред. В.Н. Коваленко, А.П. Викторова. – К.: МОРИОН, 2000, стор. Л-416-Л-417 RU 2215515 C1, 10.11.2003 RU 2123321 C1, 20.12.1998</p>
---	---

**(54) СПОСІБ МІСЦЕВОГО ЛІКУВАННЯ ВІКОВИХ ЗМІН ШКІРИ МІКРОДОЗАМИ МАГНІЮ ЗА ІНДРІКСОНОМ-ЛАЗОРИКОМ**

**(57) Реферат:**

Винахід належить до галузі медицини, зокрема до дерматології, косметології та естетичної медицини і може бути застосований для місцевого лікування вікових змін шкіри. Спосіб за винаходом включає клінічне обстеження, постановку діагнозу та лікування, причому додатково поміщають у стерильний 25 % водний розчин сульфату магнію металічні або срібні голки для акупунктури на 15 хвилин, далі на ретельно вимиту та протерту хлоргексидином шкіру наносять знеболюючий крем і вводять паралельно під шкіру на 15 хвилин від 1 до 15 акупунктурних голок, після виведення голок, шкіру протирають хлоргексидином, наносять живильний крем, візуально оцінюють клінічний ефект, а при відсутності ефекту процедури повторюють лише раз на 2 місяці до 6 раз до досягнення клінічного ефекту.

**UA 113263 C2**



Винахід належить до медицини, зокрема до дерматології, косметології та естетичної медицини, і може бути застосований для місцевого лікування вікових змін шкіри.

Відомі способи усунення вікових змін шкіри, в тому числі і обличчя, які включають застосування різноманітних засобів як кремів, масок, ін'єкцій, лазерів [1, 2].

5 Але такі способи часто не дають стійкого ефекту, викликають звикання та не є дешевими.

Найближчим до запропонованого способу є усунення дефектів шкіри введенням за допомогою мікроін'єкцій гіалуронової кислоти, яка називається біоревіталізацією [3] - прототип.

Теоретичною основою такого лікування є місцева дія гіалуронової кислоти на морфологічні утвори шкіри за рахунок утворення її "депо" за рахунок введення її мікроін'єкціями.

10 Але мікроін'єкції викликають на місці їх проведення появу крововиливів у шкірі. Крім того автори способу не придали значення місцевій дії ін'єкції як подразнику.

Протягом тисячоліть існує спосіб лікування великої кількості хвороб, в тому числі і шкіри, введенням в шкіру голок - рефлексотерапія, коли голки вводяться в так звані біологічно активні точки БАТ, а також введення в ці точки ліків - фармакорексотерапія [4, 5].

15 З іншого боку відомий спосіб лікування гомеопатичними препаратами, розроблений Самуелем Ганеманом понад 200 років тому [6].

Гомеопатичні препарати готують шляхом розведення речовини у воді до наднизьких концентрацій - до появи лише слідів речовини [6].

20 В основу винаходу поставлена задача розробити спосіб місцевого лікування вікових змін шкіри введенням мікродоз препаратів під шкіру за допомогою голок для акупунктури.

Поставлена задача вирішується тим, що у способі місцевого лікування вікових змін шкіри, який включає клінічне обстеження, постановку діагнозу та лікування, який відрізняється тим, що додатково поміщають у стерильний 25 % водний розчин сульфату магнію металічні або срібні голки для акупунктури на 15 хвилин, далі на ретельно вимиту та протерту хлоргексидином шкіру наносять знеболюючий крем і вводять паралельно під шкіру на 15 хвилин від 1 до 15 акупунктурних голок, після виведення голки шкіру протирають хлоргексидином, наносять живильний крем, візуально оцінюють клінічний ефект, а при відсутності ефекту процедури повторюють лише раз на 2 місяці до 6 раз до досягнення клінічного ефекту.

30 Запропонований спосіб дасть можливість внести під шкіру і створити "мікродепо" іонів магнію, які поступово розслаблюють м'язи шкіри обличчя, що забезпечить зникнення зморщок.

Між запропонованим способом лікування вікових змін шкіри та їх патогенезом існує чіткий патогенетичний зв'язок.

35 Щоб нормально функціонувати клітини шкіри повинні добре забезпечуватися поживними речовинами і особливо киснем, вчасно звільнятися від продуктів розпаду. Якщо цей процес порушений, то клітини старіють значно швидше.

Чинником, що істотно впливає на стан шкіри, є ультрафіолетове випромінювання, точніше так звані - А (UVA).

Вони руйнують в клітинній структурі колаген і еластин шкіри, що відповідають за тонус і здатність до самовідновлення.

40 Одною з причиною появи навколо очей "гусячих лапок" є ослаблення тонусу м'язів шкіри у цій області [7].

Ще раз звертаємо увагу на відомий у науці спосіб лікування голками - акупунктуру (лат. acus - голка та лат. punctura - укол), відому і широко вживану особливо у східних цивілізаціях протягом тисячоліть [4, 5].

45 В акупунктурі нас зацікавили лише спеціальні голки - вони дуже тоненькі і мають відносно досить велику довжину. При акупунктурі їх вводять вертикально на різну глибину шкіри в біологічно активні точки (БАТ).

Відома в світі і широко застосовується розроблена С. Ганеманом гомеопатія - лікування дуже розведеними дозами ліків [6].

50 В гомеопатії нас зацікавило лікування прийомом дуже малих кількостей препарату з позитивним клінічним ефектом.

Запропоновано створювати локальні "мікродепо" за допомогою акупунктурних голок.

Голка для рефлексотерапії (Фіг. 1) має дві частини - тоненьку 1 та більш масивну головку -

2.

55 Тоненька частина голки 1 попередньо контактує з розведеною лікуючою речовиною, накопичує на своїй поверхні діючу речовину - ліки - в дуже малих кількостях.

Тоненька частина голки вводиться під шкіру паралельно до неї на 1-3 мм. Залишаючись під шкірою протягом 15 хвилин, ліки адсорбуються навколишніми тканинами і рідиною шкіри і створюють "мікродепо" на місці контакту.

З цього "мікродепо" лікувальна речовина за потребою повільно поступає до тих структур, яким вона необхідна для їх нормального функціонування.

Для того, щоб "мікродепо" було більшим за об'ємом і функціонувало довше, голка поміщається на більшу довжину під шкірою.

5 Для того, щоб "мікродепо" було більшим за об'ємом і функціонувало довше, голка поміщається на більшу довжину під шкірою.

Оскільки при появі зморщок ведучим механізмом є накопичення іонів кальцію у м'язах шкіри з розвитком їх скорочення, то для їх розслаблення слід місцево доставити в цю ділянку шкіри мікродози іонів магнію у вигляді своєрідних "мікродепо".

10 Запропоновано для цього використати давно відомий препарат сульфат магнію Magnesium sulfate у вигляді стерильного 25 % водного розчину з заводських ампул [8].

Для досягнення поставленої мети спочатку стерильні голки поміщають у стерильний розчин на 15 хвилин. Їхня поверхня з розчину сульфату магнію накопичує мікродози іонів магнію.

15 Введені під шкіру на 1-3 мм паралельно до її поверхні голки за час контакту (15 хвилин) залишають іони магнію в тканинах під шкірою у вигляді штучних "мікродепо".

З утворених штучно під шкірою локальних "мікродепо" іони магнію проникають у переповнені іонами кальцію скорочені м'язи шкіри, заміщають кальцій на магній, м'язи розслаблюються і шкіри стає гладкою.

20 Оскільки процес проникнення іонів магнію є повільним, а запаси його в "мікродепо" є достатніми, то ефект є тривалим.

Спосіб здійснюють поетапно.

Спочатку проводять клінічне обстеження пацієнта. Збирають скарги, анамнез, проводять огляд шкіри, виставляють діагноз.

25 При згоді пацієнта на лікування за запропонованим способом його обличчя миють, висушують дезінфікують хлоргексидином і змазують знеболюючим кремом.

Тонкі частини голок поміщають у стерильний водний 25 % розчин сульфату магнію на 15 хвилин.

Далі під шкіру паралельно їй коло зморщок вводять від 1 до 15 акупунктурних голок.

30 Через 15 хвилин голки видаляють, шкіру дезінфікують хлоргексидином і наносять живильний крем.

Результат оцінюють візуально, бо часто ефект від лікування помітний уже на наступний день.

При відсутності ефекту процедуру повторюють лише через 2 місяці.

Можливість здійснення способу підтверджується виписками з медичної документації.

35 Приклад 1

Пацієнтка М.М.П., 37 років, звернулася з скаргами на наявність зморщок навколо очей - так званих "гусячих лапок". До цього лікувалася різноманітними кремами відомих виробників, але результату не було. Об'єктивно: шкіра обличчя суха, тургор слабкий, чітко візуалізуються глибокі зморшки навколо очей та носо-губній складці, не гіперемована. Діагноз: зморшки шкіри обличчя по типу "гусячих лапок."

40 Згодилася провести лікування запропонованим методом.

Під час першого сеансу було введено по 2 голки з двох сторін згідно способу. Зразу ефект був недостатнім, а через день ефект був зразу хороший. Шкіра стала більш гладкою, рожевого здорового кольору, зморшки помітно зменшилися, що підтверджується на Фіг. 2, де 3 - до лікування, 4 після 2 сеансів лікування.

45 Катанамнез: Оглянута через 6 місяців. Шкіра виглядає молодшою, рожева, зморщок майже не видно. Лікуванням дуже задоволена.

Висновок: У пацієнтки М.М.П., 37 років з діагнозом зморшки шкіри обличчя по типу "гусячих лапок" проведено лікування за запропонованим способом дало стійкий результат.

50 Приклад 2

Хвора К.К.М., 59 років, звернулася з скаргами на лобні виражені зморшки, які стають все глибшими та помітними з часом. До цього протягом значного часу лікувалася різними кремами, рекомендованими лікарями, але ніякого ефекту не відмічає.

55 Об'єктивно: Шкіра суха, тургор слабкий, нерівномірна, чітко виражені зморшки лобної зони, глибокі, наявність носо-губних виражених зморщок та гусячих лапок навколо очей. Діагноз: глибокі зморшки шкіри обличчя.

Згодилася провести лікування запропонованим способом. Уже після першого сеансу після введення 9 голок помітила суттєву різницю. Після 3 сеансів (через 4 місяці) закінчила лікування. Зморшки стали менш вираженими, шкіра стала щільною, м'якою, гладкою, рівномірною, що

підтверджує фото (Фіг. 3), де - 5 до лікування, 6 - після лікування. Пацієнтка лікуванням задоволена.

Катанамнез: Оглянута через 6 місяців. Хвора виглядає молодшою, шкіра м'яка, гладка, рожева, зморщок майже не видно. Лікуванням задоволена.

5 Висновок: У пацієнтки К.К.М., 59 років, з діагнозом глибокі зморшки шкіри обличчя проведено лікування за запропонованим способом дало стійкий позитивний ефект.

З метою перевірки ефективності запропонованого способу проліковано 32 пацієнток, переважно жінок зі стійкими позитивними результатами у переважній більшості пролікованих. 5 пацієнткам для досягнення стійкого позитивного ефекту прийшлося провести більше 2 сеансів.

10 Запропонований спосіб лікування зморщок є простим, доступним та ефективним і може бути застосований для використання в медичних та косметологічних установах.

Джерела інформації:

15 1. <http://zhenskij-sajt.ru/krasa/oblichchja/295-lazeme-omolodzhuvannya-oblichchya-vdguki-proceduri-lazerne-chischennya-terapya-oblichchya.html>.

2. <http://mdovidka.com/zmorshki-navkolo-ochej.html>.

3. <http://gracia-aesthetic.com/biorevitalizations/lang-ua>.

4. Мачерет Е.Л, Самосюк И.З. Руководство по рефлексотерапии. Издание второе. - "Вища школа". - Киев. - 1982. - 303 с.

20 5. Табеева Д.М. Руководство по иглорефлексотерапии. - "Медицина". - Москва. - 1982. - 560 с.

6. Гуцол Л.П. Основы гомеопатии. - Вінниця. - Нова книга. - 2011. - 344 с.


7. <http://zhenskij-sajt.ru/krasa/oblichchja/300-starnnya-shkri-oblichchya-rozgladzhennya-zmorshok.html>.

25 8. <http://svitohlyad.com.ua/zdorovya/mahneziya-instruktsiya-osoblyvosti-vykorystannya-protypokazannya/>.

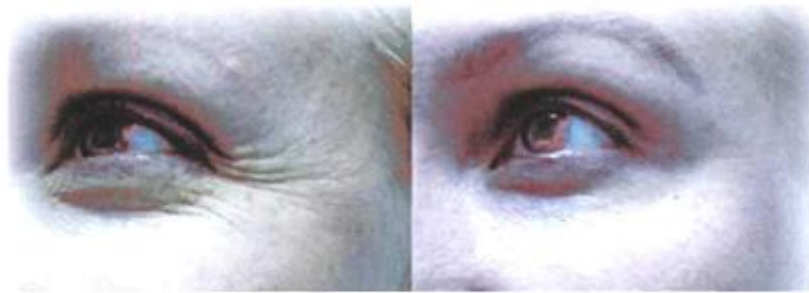#### ФОРМУЛА ВИНАХОДУ

30 Спосіб місцевого лікування вікових змін шкіри, який включає клінічне обстеження, постановку діагнозу та лікування, який **відрізняється** тим, що додатково поміщають у стерильний 25 % водний розчин сульфату магнію металічні або срібні голки для акупунктури на 15 хвилин, далі на ретельно вимиту та протерту хлоргексидином шкіру наносять знеболюючий крем і вводять паралельно під шкіру на 15 хвилин від 1 до 15 акупунктурних голок, після виведення голок шкіру протирають хлоргексидином, наносять живильний крем, візуально оцінюють клінічний ефект, а при відсутності ефекту процедури повторюють лише раз на 2 місяці до 6 раз до досягнення клінічного ефекту.

35



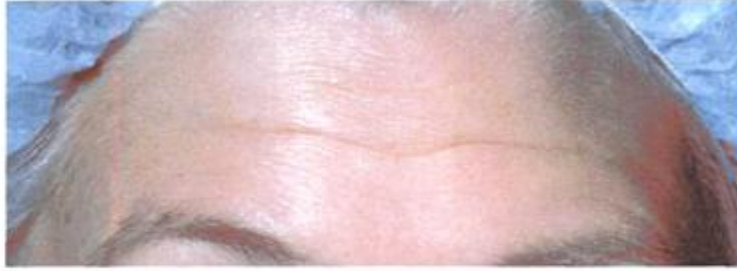**Fig. 1**



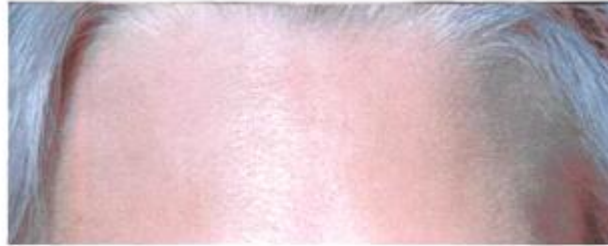3

4

**Fig. 2**



5



6

**Фиг. 3**

---

Комп'ютерна верстка О. Гергіль

---

Державна служба інтелектуальної власності України, вул. Василя Липківського, 45, м. Київ, МСП, 03680, Україна

---

ДП "Український інститут інтелектуальної власності", вул. Глазунова, 1, м. Київ – 42, 01601