



Medical practice

**ПРАКТИЧНА
МЕДИЦИНА**

2012 - 4 (том XVIII)

Львів, "ПМ"
2012

© Львівський національний медичний університет імені Данила Галицького, 2012
© ПП "ПМ", 2012

2012 ~ 4 (Том XVIII)

SCIENTIFIC AND PRACTICAL JOURNAL
MEDICAL PRACTICE

*Lviv Medical National University by Danylo Halitsky
Publishing House "PM"*

НАУКОВО-ПРАКТИЧНИЙ ЖУРНАЛ
ПРАКТИЧНА МЕДИЦИНА

Львівський національний медичний
університет імені Данила Галицького
ПП "ПМ"

Головний редактор

В.Й. Кімакович

Заступник головного редактора

М.Р. Гжегоцький

РЕДАКЦІЙНА КОЛЕГІЯ

Білінський Б.Т.
Вдовиченко В.І.
Воробець З.Д. (науковий редактор)
Гнатейко О.З.
Грубник В.В.
Данилейченко В.В.
Зербіно Д.Д.
Зіменковський Б.С.
Ковальчук Л.Я.
Лемішко Б.Б.
Магльований А.В.
Маркін Л.Б.
Павловський М.П.
Пирогова В.І.
Рудень В.В.
Січкоріз О.Є.
Склярів О.Я.
Тумак І.М.

РЕДАКЦІЙНА РАДА

Андрейчин М. (Тернопіль)
Андріюк Л.В. (Львів)
Возіанов О.Ф. (Київ)
Дутка Р.Я. (Львів)
Заремба Є.Х. (Львів)
Захараш М.П. (Київ)
Зіменковський А.Б. (Львів)
Кондратенко П.Г. (Донецьк)
Мостюк А.І. (Львів)
Мулька О. (Великобританія)
Новак А. (Польща)
Новицька-Усенко Л.В.
(Дніпропетровськ)
Пиріг Л.А. (Київ)
Склярів Є.Я. (Львів)
Тронько М.Д. (Київ)
Уваренко А.Р. (Київ)
Чекман І.С. (Київ)
Чоп'як В.В. (Львів)
Ярема І.В. (Росія)

Реєстраційне свідоцтво KB № 16618-5090ПР від 24. 03. 2010 р.
ISBN: 5-7763-2349-5

Затверджений Вченою радою Львівського національного медичного університету імені Данила Галицького

Періодичність: 6 разів на рік

Засновники: Львівський національний медичний університет імені Данила Галицького, ПП "ПМ"

Видавець: ПП "ПМ". Керівник видавництва Нищук С.С.

Адреса редакції: 79010 м. Львів, вул. Пекарська, 69-Б
тел. / факс (032) 22-55-308, 097-585-77-36
Е-пошта: medikal@ukr.net
www.medical-practice.com.ua

Рішенням Президії ВАК України журнал "Практична медицина" внесено до переліку видань, у яких можуть публікуватися основні результати дисертаційних робіт

Більшість авторів [1, 3, 4] у патогенезі варикотромбофлебиту відводять про-відну роль уповільненню кровотоку у варикозних венах, гіперкоагуляції і змінам судинної стінки вени внаслідок фібросклероза, яка втрачає свій z-потенціал. При цьому залишається не цілком зрозумілою роль вертикального та горизон-тального рефлюксу крові по підшкірних та перфورانтних венах в генезі вари-котромбофлебиту [7, 8]. Ці об'єкти на це питання, необхідні для отримати кіль-кісну характеристику гемодинамічних розладів при цій патології, що можливо лише при дуплексному скануванні тромбованих та нетромбованих вен [6]. На жаль, дослідженню гемодинаміки при гострому тромбофлебті поверхневих вен присвячені лише поодинокі роботи, а результати їх суперечливі [2, 5].

*Uzhgorod National University, medical faculty, Department of Surgical Diseases
The vascular surgery department at Transcarpathian Regional Clinical Hospital held Doppler ultra-
sound scanning in 112 patients with acute varicohrombophlebitis, including 21 – cases of atypical
forms. It was resulted the leading role of horizontal venous reflux to phlebotrombolytics for aty-
pical forms of acute varicohrombophlebitis that enables to predict the direction and speed of thromb-
olysis and develop adequate strategies and tactics of treatment of acute varicohrombophlebitis.
Key words: acute varicohrombophlebitis, phlebotrombolytics, venous reflux.*

V. Rusyn, V. Korsak, P. Boldizhar, M. Riaszko
**THE ROLE OF HORIZONTAL VENOUS REFLUX INTO DEVELOP-
MENT OF ACUTE VARICOTROMBOPHLEBITIS AND ITS
IMPACT ON PHEBOTROMBOLYTICS FOR ATYPICAL FORMS**

На базі відлієння судинної хірургії Закарпатської обласної клінічної лікарні ім. А. Новака проведено ультразвукове дослідження у 112 хворих на гострий варикотромбоф-лебт, з них 21 – випадок атипових форм. Встановлена роль горизонтального веноз-ного рефлюксу на флебогемодинаміку атипових форм гострого варикотромбофлебиту, що дає можливість прогнозувати напрямленість та швидкість розвитку тромбоутворення і розробити адекватну стратегію та тактику лікування гострого варикотромбофлебиту.

Ключові слова: гострий варикотромбофлебт, флебогемодинаміка, веноний рефлюкс.

**РОЛЬ ГОРИЗОНТАЛЬНОГО ВЕНОЗНОГО
РЕФЛЮКСУ У РОЗВИТКУ ГОСТРОГО
ВАРИКОТРОМБОФЛЕБІТУ ТА ЙОГО ВПЛИВ
НА ФЛЕБОГЕМОДИНАМІКУ АТИПОВИХ ФОРМ**

В.І. Русин, В.В. Корсак, П.О. Болдіжар, М.І. Ряско
Ужгородський національний університет, медичний факультет,
кафедра хірургічних хвороб

УДК 616.15 – 005 – 06:614.14. – 002 – 005.6 – 036.11 – 039

Мета дослідження: для поліпшення результатів лікування хворих з гострим варикотромбофлебітом (ГВТФ) методом ультрасонографії визначити роль горизонтального рефлюксу у розвитку ГВТФ та його вплив на флебогемодинаміку атипових форм захворювання.

Матеріал і методи. У своєму дослідженні ми дотримувалися протоколу для дослідження перфорантів зони Коккета, запропонованого J.J. Guex, J.P. Laroche et al. на XIII Всесвітньому конгресі флебологів у 1998 р. [4]. Основні його положення: 1) для дослідження перфорантів необхідно виконання кольорового доплерівського картування (КДК), 2) для визначення локалізації перфорантів необхідно обстеження пацієнта в положенні стоячи, 3) для визначення неспроможності перфорантів необхідно виконувати обстеження пацієнта в положенні сидячи; 4) при проведенні манжетної проби необхідно виконання компресії дистальніше положення датчика; 5) тривалість патологічного рефлюксу в перфоранті більше 1 секунди.

Важлива не тільки діагностика тромбованих перфорантів, а й наявність у ділянці тромбу, проксимальніше та дистальніше його меж, великих недостатніх перфорантних вен. Не менше важливим є стан задньої аркової вени Леонардо, що пов'язана з основними прямими перфорантами гомілки, і наскільки вона залучена в тромботичний процес.

При застосуванні КДС у 112 хворих на ГВТФ (із них 21 атипова форма ГВТФ) у басейні великої підшкірної вени (ВПВ) нами виявлено 4 тромбованих перфоранта на стегні (3,6%) та 11 тромбованих перфорантів на гомілці (9,8%). Таким чином, загальна кількість виявлених тромбованих перфорантів у басейні ВПВ склала 15 (13,4%) (табл. 1).

Однак, вище проксимальної і нижче дистальної межі тромбозу в межах 5 см виявлено 25 неспроможних перфорантних вен.

Аналізуючи отримані дані, ми констатуємо, що більша частина перфорантів – 15 (13,4%) – розташовані нижче зони тромбозу, а 10 (8,9%) недостатніх перфорантів – вище проксимальної межі тромбозу.

Таблиця 1. Частота тромбованих і неспроможних перфорантів поруч з проксимальною та дистальною межею тромбозу у басейні ВПВ.

Перфорантні вени	Басейн ВПВ (n = 112)	
	Неспроможні	Тромбовані
Перфоранти стегна: Додда, Гантера	4 (3,6%)	4 (3,6%)
Перфоранти гомілки: Бойда	2 (1,8%)	–
Шермана	4 (3,6%)	–
Кокета	10 (8,9%)	9 (8%)
Паратібіальні	2 (1,8%)	2 (1,8%)
Передньо-латеральної поверхні	3 (2,7%)	–
Усього	25 (22,3%)	15 (13,4%)

Результати й обговорення. Очевидно, що неспроможні перфоранти, що розташовані вище межі тромбозу при наявності вертикального розповсюдження рефлюксу можуть тільки зменшувати швидкість наростання тромбозу у проксимальному напрямку за рахунок перерозподілу сили розповсюдження рефлюксу у глибоку венозну систему. Можливість тромбування цих перфорантів гіпотетична. І тільки у випадку поширення розповсюдження вертикального рефлюксу на глибоку систему через перфорантні вени вище рівня тромбозу, можливий перероботичного процесу на глибокі вени.

Доплиривське дослідження із застосуванням компресії литкових м'язів виявило характерний матриккоподібний сигнал, що свідчить про недостатність перфорантних вен.

Для тромбованих перфорантних вен характерні ті ж самі ознаки тромбозу, що і в матриціальних стовбурах. У В-режимі тромбоз перфорантів характеризується помірним розширенням діаметру, ригідністю вени при компресії, неоднорідністю і підвищенням ехотенності (рис. 1).

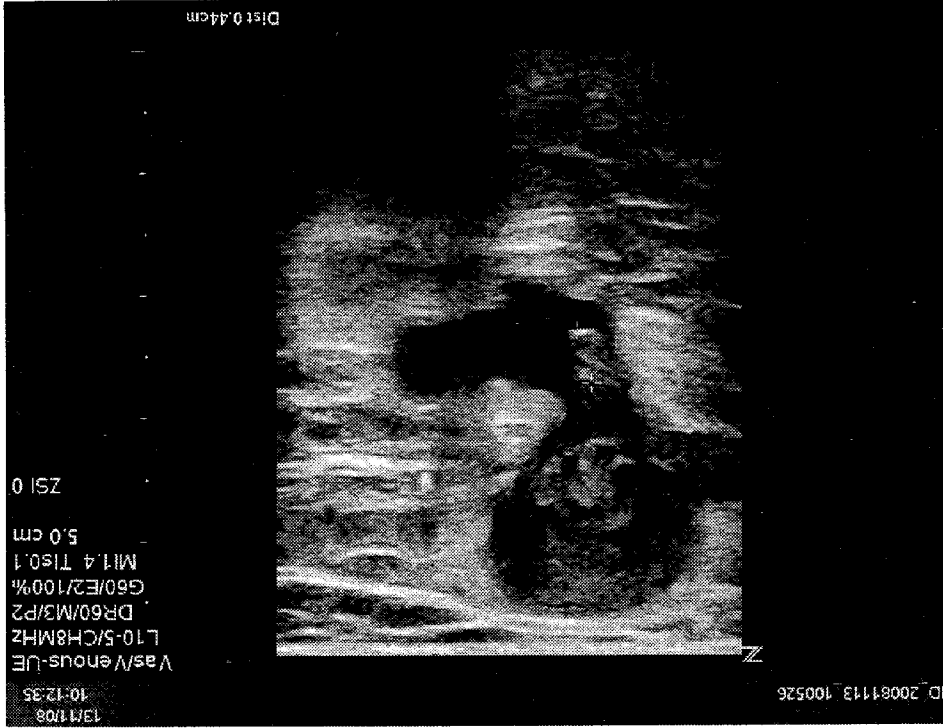


Рис. 1. Ультразвукова скенограма хворої П. Ультразвукові ознаки тромбозу у вигляді "запони";

При В-режимі і кольоровому дуплексному картуванні при флутуючій верховітці тромбу спостерігається обтікання тромбу кровотоком, а при оклюзійному характері тромбозу – відсутність кровоплину (рис. 2).

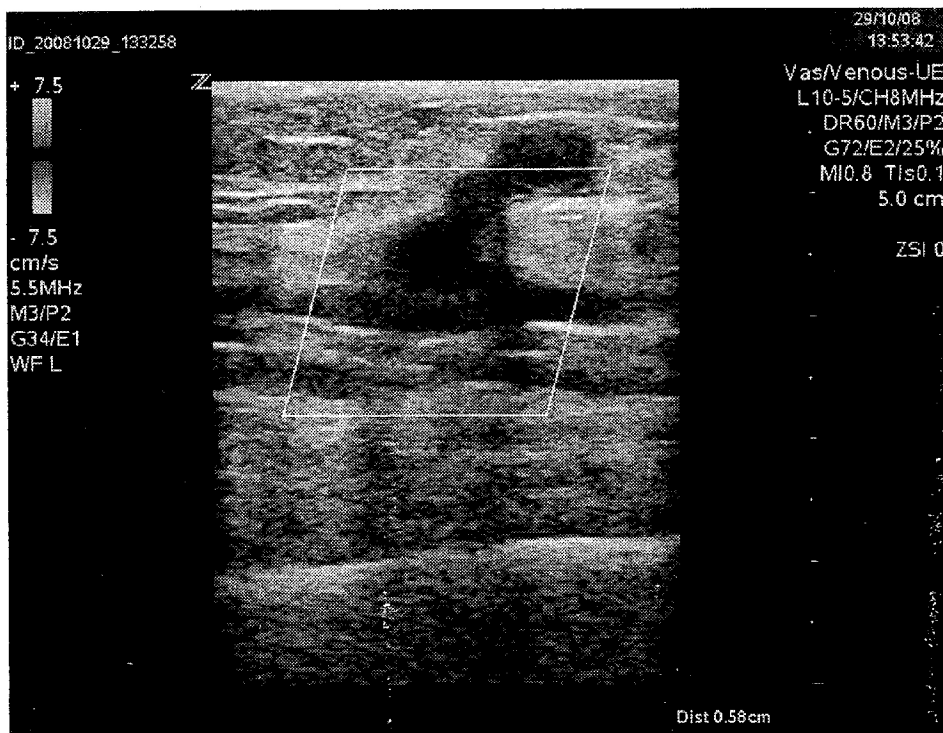


Рис. 2. Ультразвукова скенограма хворої С. Флотуючий тромб у задній великогомільковій вені через перфорант Коккета.

Складність діагностики тромбованих перфорантів полягає у їх малому діаметрі, а також у тому, що один із кінців перфоранту закрито тромбованою поверхневою веною, отже, у ньому відсутній плин крові. Також при скануванні просвіту вени тільки в сірошкальному зображенні свіжі тромби можуть не візуалізуватися, оскільки вони ізоехогенні.

Поширення тромбофлебиту у дистальному напрямку йде значно рідше і повільніше. Це пов'язано, на нашу думку, з відсутністю впливу розповсюдженого венозного рефлюксу у підколінній вені, формуванню якого протидіють множинні клапани підколінної вени.

Тільки при наявності рефлюксу по задніх великогомількових венах через неспроможні перфоранти, які розташовані дистальніше нижньої межі тромбу до 5 см може викликати ріст тромбу у дистальному напрямку з можливістю поширення тромботичного процесу на глибоку венозну систему гомілки та нижню третину стегна.

Підсумовуючи отримані результати, ми робимо висновок, що справжня загроза переходу тромбозу через перфорантні вени на глибокі додатково складає 12,2% на гомілці.

Таким чином, тромбоз перфорантної вени настає частіше, якщо вона пов'язана з гідродинамічно значущим венозним рефлюксом у глибокій венозній системі, який приводить до скиду крові з глибокої у поверхневую венозну систему вище або нижче проксимальної або дистальної межі тромбу. При цьому в перфоранті із зруйнованими клапанами виникає ретроградний кровоплин, який і є рушійною силою тромбоутворення, що йде назустріч рефлюксу.

Діаметр перфорантних вен і кількість недостатніх перфорантів залежать від величини та тривалості рефлюксу. Тому ризик розвитку тромбозу глибоких вен гомілки у хворих на ГВФ є у залежності не від частоти виявлення і ступеня вираженості діаметра перфорантних вен, а від частоти рефлюксу в них. Не менш важливо і те, що глибокий венозний рефлюкс на гомілиці, пов'язаний з неспроможними перфорантами, і є основною причиною розвитку ГВФ у дистальному напрямку.

Поверхневі рефлюкси діляються і в притоках при відсутності скиду через сфінктера. Виявлено поверхневі притоки, що живляться перфорантами, які дренирують патологічний рефлюкс проти плуну в основні стовбурі поверхневих вен. За даними А. Савезі (1998) у 30–36% при нормальному сафено-феморальному співвідношенню є неспроможні притоки ВПВ, які роблять можливим ізольоване ураження окремих стовбурових венозних сегментів [7].

Можливість виявлення за допомогою кольорового доплерівського сканування (КДС) мінімальних порушень гемодинаміки в окремих сегментах венозної системи сприяла формуванню нового превентивного напрямку в хірургії вен. Це є напрямком на корекцію гемодинаміки на початкових стадіях розвитку варикозної хвороби. Усі види лікування спрямовані на ключові ланки патогенезу і перш за все, на ліквідацію або мінімізацію патологічних вено-венозних скидів, що виявляються при ультравуковому скануванні і поліпшенню гемодинаміки. У випадках тромбофлебиту приток підшкірних венозних магістралей, датчик переміщують по ходу ураженої судини до злиття її із стовбуром ВПВ або малої підшкірної вени (МПВ). Виявляють, чи є поширення тромбозу на поверхневую магістраль, і на якому рівні, а якщо ні, то на якій відстані знаходиться тромбопротоковий тип варикозної хвороби при С2 класі за класифікацією CEAP без варикозної трансформції стовбурів вен нижніх кінцівок діагностовано у 6 (28,6%), С3 класі – у 11 (52,4%), при С4 – у 4 (19%) хворих.

Флебогемодинамічні зміни характеризуються різноманітними нестандартними клінічними і ультравуковими проявами, серед яких преваюють локальні патологічні рефлюкси через перфорантні вени гомілки, гіпертензія і варикозна трансформція приток ВПВ і МПВ, а також сегментарний або локальний скид крові у стовбурах ВПВ і МПВ. Ми виділяємо: 1) ізольований ГВФ – це чистий приток-вий тип варикозної хвороби, ускладнений ГВФ; 2) локальний ГВФ – з ураженням невеликої ділянки магістрального стовбура; 3) їх поєднання. При цьому кожен з них може бути пов'язаний з недостатнім або тромбованим перфорантом, а через нього з локальним тромбозом глибокої вени.

На підставі отриманих ультрасонографічних даних виявлені наступні атипові варіанти ГВТФ (табл. 2). При цьому ізольований тип ГВТФ відмічено у 8 хворих, змішаний – у 11, локальний – у 2 пацієнтів.

Таблиця 2. Атипові форми ГВТФ.

Атипові форми ГВТФ у басейнах великої та малої підшкірних вен	Кількість хворих
ГВТФ притоки МПВ, пов'язаної з неспроможними або тромбованими перфорантами	4
ГВТФ МПВ при високому розташуванні СПС на стегні	1
ГВТФ притоки ВПВ, пов'язаної з неспроможними або тромбованими перфорантами	3
Поєднання ГВТФ стовбура ВПВ і вени Джіакоміні	1
Ізольований ГВТФ МПВ з ГВТФ вени Джіакоміні з переходом на стегову вену	4
ГВТФ колатералі між стовбурами ВПВ та МПВ у в/3 гомілки	1
ГВТФ передньої притоки ВПВ на гомілці	1
Ізольована ГВТФ вени Леонарда	4
Поєднання ГВТФ стовбуру МПВ з тромбозом медіальної суральної вени у с-н/3 гомілки	1
Поєднання ГВТФ стовбуру ВПВ, переднього притоку і вени Леонардо на гомілці	1
Усього	21

При дослідженні тромбованої притоки ВПВ обстеження починали зі стовбуру останньої із переміщенням датчика на тромбовану притоку. Тим самим, відразу визначали місце впадіння її в стовбур і можливість переходу тромботичного процесу на стовбур – відстань тромбу до стовбура ВПВ і оцінка його верхівки (ембологенність). Далі, йдучи по ходу тромбованої притоки, прагнули визначити дистальну її межу і джерело варикозу – недостатній перфорант. Визначення його важливо з точки зору радикальності та попередження рецидиву захворювання. Нам його вдалося виявити у 8 пацієнтів з атиповими формами ГВТФ на стегні і гомілці, що було підтверджено і під час операції. Кровоплин по неспроможних перфорантних венах дрениувався у переважній більшості випадків у притоки великої і малої підшкірних вен.

Флотуючі тромби у хворих з атиповими формами ГВТФ виявлені у 4 випадках, коли мав місце перехід тромбозу з вени Джіакоміні на глибоку вену стегна з флотуючою частиною тромбу у загальній стеговій вені.

Таким чином, на підставі отриманих результатів ми можемо стверджувати, що королюве дуплексне ангіосканування в діагностиці гострого поверхневого тромбозу є високоінформативним щодо визначення проксимальної межі тромбозу, виявлення його справжньої поширеності і напрямку росту, визначення неоклюзивної і оклюзивної форм ураження, виявлення поширення тромбозу в загальну стенову вену і на перфорантні вени.

КДС визначає тактику хірургічного втручання при атіпових формах ГТФ, спрямовану на ліквідацію патологічних вено-венозних склеїв з максимальним збереженням незмінених венозних стовбурів і досягнення гарного косметичного результату.

Вивчення флоремодинаміки при ГТФ та виявлення розповсюдженого венозного рефлюксу, а також його зв'язку із верхівкою тромбу дають можливість прогнозувати направленість та швидкість розвитку тромбогенезу, що є важливим для розробки адекватної стратегії та тактики лікування ГТФ. Одержані результати вказують, що розповсюджений венозний рефлюкс присутній на роль ведучого патогенетичного фактору у розвитку не тільки варикозної хвороби, але й ГТФ.

Висновки

1. При королювому дуплексному скануванні спостерігається феномен «обтікання» тромбу при флотуючій верхівці тромбу, а при оклюзивному характері тромбозу – відсутність кровоплину. Загроза поширення тромбу при ГТФ в ГТФ на голівці через неспроможні перфорантні вени на глибокі складає 12,2%.

2. Розповсюджений високий рефлюкс у задньогомілкових венах, пов'язаний з неспроможними перфорантами, є основною причиною розвитку ГТФ у системі ВПВ у дистальному напрямку.

3. Флоремодинамічні зміни характеризуються різноманітними нестандартними клінічними і ультразвуковими проявами, серед яких преваюють локальні патологічні рефлюкси через перфорантні вени голівки, гіпертензія і варикозна трансформація приток ВПВ і МПВ, а також сегментарний або локальний скід крові у стовбурах ВПВ і МПВ: 1) ізольований ГТФ – це виключно притоковий тип варикозної хвороби, ускладненої ГТФ, 2) локальний – з ураженням невеликої ділянки марітрального стовбура; 3) їх поєднання. При цьому кожен з них може бути пов'язаний з недостатністю або тромбованим перфорантом, а через нього з локальним тромбозом глибокої вени.

Література

1. Антох Г., Дитц А., Хофер М. и др. Цветочная дуплексная сонография // М.: Медицинская литература, 2007. – 108 с.
2. Бабришвили А.Г., Шатапов А.В., Шатапов А.А. и др. Роль рефлюкса в развитии и прогнозировании острого тромбоза варикозно-расширенных вен нижних конечностей // Хирургия. – 2005. – № 12. – С. 8–32.
3. Прасол В.А., Троян В.И., Рябинская О.С. и др. Оценка рефлюкса в большой подкожной вене ноги в практике флеболога // Клиническая хирургия. – 2005. – № 4–5. – С. 88–89.

4. Русин В.І., Корсак В.В., Болдіжар П.О. та ін. Особливості флебогемодинаміки при гострому варикотромбофлебіті // Вісник Вінницького національного медичного університету ім. М.І. Пирогова. – 2010. – № 14 (2). – С. 242–246..
5. Русин В.І., Болдіжар П.О., Корсак В.В. та ін. Тактика та хірургічне лікування атипичних форм гострого варикотромбофлебіту // Науковий вісник Ужгородського університету, серія «Медицина». – 2011. – № 42. – С. 93–97.
6. Савельєв В.С. Флебология // М.: Медицина, 2001. – 664 с.
7. Dorigo W. Role of duplex scanning in management of acute saphenous thrombosis / W. Dorigo, R. Pulli, D. Russo [et al.] // Vasomed. – 1999. – P. 33 (Suppl. 1).
8. Escribano J.M., Juan J., Bofill R. et al. Haemodynamic strategy for treatment of diastolic anterograde Giacomini varicose vein // Eur. J. Vasc. Endovasc. Surg. – 2005. – Vol. 30. – P. 96–101.

УДК 355.257.6.:616-08-039.36:356

О.В. Сайко, М.П. Лучкевич

Військово-медичний клінічний центр Західного регіону, м. Львів

ОСНОВНІ ПРИНЦИПИ ОРГАНІЗАЦІЇ МЕДИЧНОЇ РЕАБІЛІТАЦІЇ ВІЙСЬКОВОСЛУЖБОВЦІВ, ЯКІ БРАЛИ УЧАСТЬ У МИРОТВОРЧИХ ОПЕРАЦІЯХ (НАДЗВИЧАЙНИХ СИТУАЦІЯХ, ЗБРОЙНИХ КОНФЛІКТАХ) НА БАЗІ ЛІКУВАЛЬНИХ ЗАКЛАДІВ МІНІСТЕРСТВА ОБОРОНИ УКРАЇНИ

Ключові слова: *військова медицина, медична реабілітація, збройні конфлікти, миротворчі операції.*

У статті теоретично проаналізовані концептуальні і організаційно-методичні підходи до перспективного розвитку комплексної системи реабілітаційних заходів військовослужбовцям, що отримують травми, хвороби у процесі військової служби, беручи участь у надзвичайних ситуаціях (збройних конфліктах, миротворчих операціях) на базі військово-медичних клінічних центрів і центрів медичної реабілітації та санаторного лікування МО України, що сприяє ефективності медичного забезпечення військ, як у мирний, так і у військовий час. Тому, актуальністю сьогодні є проблема медичної реабілітації в її науковому, практичному та учбовому аспекті. Поєднана стратегічна концепція медичної реабілітації поранених і хворих військовослужбовців у збройних конфліктах (надзвичайних ситуаціях, миротворчих операціях) військово-медичною службою і органами цивільної Організації Охорони здоров'я сприятиме швидкій та якісній інтеграції військовослужбовця (об'єкта реабілітації) у підрозділ, що в подальшому забезпечить його успіх у професійній діяльності.