



# ХАРКІВСЬКА ХІРУРГІЧНА ШКОЛА



3'2015

- ПРОФІЛАКТИКА НЕСПРОМОЖНОСТІ  
ТОВСТОКИШКОВИХ АНАСТОМОЗІВ
- ГАСТРОПЛАСТИКА ІЛЕОЦЕКАЛЬНИМ СЕГМЕНТОМ  
КИШКІВНИКА В ЕКСПЕРИМЕНТІ
- ХІРУРГІЧНЕ ЛІКУВАННЯ ПЕРВИННИХ І РЕЦИДИВНИХ  
ЗЛОЯКІСНИХ ПУХЛИН ОРГАНІВ ТАЗУ
- ОЦІНКА СТАНУ КРОВОПОСТАЧАННЯ  
ДІЛЯНОК ТЕРМІЧНОГО УРАЖЕННЯ

В. І. Русин, В. В. Корсак,  
Я. М. Попович, С. О. Бойко

Ужгородський національний  
університет

© Колектив авторів

## АНАТОМІЧНІ ПЕРЕДУМОВИ КОМПЕНСАЦІЇ КРОВОПЛИНУ ПРИ ТРОМБОЗАХ У КАВАЛЬНОМУ ВЕНОЗНОМУ КОЛЕКТОРІ

**Резюме.** У роботі наведено аналіз результатів обстеження 43 хворих з тромбозами у кавальному венозному сегменті. Включення в комплекс клініко-інструментального обстеження пацієнтів (ультразвукові дуплексне сканування та доплерографія, рентгеноконтрастна флебографія, спіральна комп'ютерна томографія з внутрішньовенним контрастуванням) радіоізотопної флебосцинтиграфії дозволило оцінити анатомічні передумови компенсації колатерального венозного кровоплину при тромбозах у кавальному венозному колекторі. Вивчення анатомічних особливостей компенсації колатерального кровоплину при тромбозах у кавальному венозному колекторі дозволяє диференційовано підходити до вибору методу профілактики тромбоемболії легеневої артерії, обґрунтувати покази до хірургічного лікування тромбозів глибоких вен у системі нижньої порожнистої вени та запобігти виникненню хронічної венозної недостатності.

**Ключові слова:** тромбоз глибоких вен, кавальний венозний колектор, колатералі, венозна магістраль.

### Вступ

Лікуванню тромбозів глибоких вен (ТГВ) в системі нижньої порожнистої вени (НПВ) присвячено велика кількість робіт, що торкаються причин виникнення, механізмів розвитку, клінічних проявів, методів діагностики, показів та протипоказів до різноманітних видів терапії. Лікування тромбозів в системі НПВ досі не стандартизовано, відсутній єдиний погляд як на різні схеми консервативної терапії (терапія низькомолекулярними гепаринами, системний і регіонарний тромболізис), так і на численні хірургічні методи лікування (плікація НПВ, тромбектомія на тлі прискореного кровотоку або без нього, імплантація қава-фільтрів та ін.) [1, 2].

Показання та протипоказання до них часто суперечать один одному, а результати лікування залишаються незадовільними. Тромбоемболію легеневої артерії (ТЕЛА), як і раніше, вважають однією з головних причин летальності в хірургічних стаціонарах, а кількість хворих з важкими формами хронічної венозної недостатності (ХВН) неухильно зростає [3, 4, 5].

Відсутні чіткі протоколи профілактики венозного тромбоемболізму, навіть при проведенні фармакологічної профілактики у 45 % пацієнтів протипоказане використання низькомолекулярних гепаринів, а механічну профілактику, зокрема носіння еластичного трикотажу, призначають лише кожному третьому пацієнту [7].

В той же час чим вище локалізується верхня межа тромботичної оклюзії, тим вище ри-

зик виникнення ТЕЛА з летальним наслідком. Так, наприклад, ризик ТЕЛА при тромботичній оклюзії клубових вен, за відсутності антикоагуляційної терапії, знаходиться у межах 70 %, а летальність досягати 5 % щодоби [6, 8].

Однією з причин відсутності чіткого підходу до лікування цієї серйозної патології є відсутність уяви про анатомічні особливості венозної системи нижньої порожнистої вени, особливо про широкі компенсаторні можливості колатерального венозного кровоплину при тромбозах у кавальному колекторі. Жоден з авторів не надає відповідної уваги питанню вивчення анатомічних передумов компенсації венозного кровоплину при тромбозах глибоких вен в системі нижньої порожнистої вени.

### Мета дослідження

Вивчити анатомічні передумови компенсації венозного кровоплину при тромбозах у кавальному венозному колекторі.

### Матеріали та методи досліджень

У роботі проаналізовано результати обстеження та лікування 43 хворих з тромбозами нижньої порожнистої вени, яких проліковано у відділенні хірургії магістральних судин та урології Закарпатської обласної клінічної лікарні ім. А. Новака протягом 2008–2014 років. Вік хворих становив від 32 до 71 років, середній вік –  $(51 \pm 2,6)$  роки.

Для обстеження хворих застосували лабораторні методи дослідження, а також інструментальні: ультразвукову доплерографію, ультразвукове дуплексне сканування («Аloka-

Японія; «My Lab-50», Італія; «HDI-1500» Philips; «SIM-5000», Радмір; «ULTIMA-30, zone Ultra», ZONARE Medical System, США); рентгеноконтрастну флеболю (DSA, Integris-2000, Philips) та мультиспиральну комп'ютерну томографію з внутрішньовенним контрастуванням (Somatom «Siemens», Німеччина, 1994). Радіоізотоптебосцинтиграфія проводилася на емісному комп'ютерному томографі «Тамара-301Т» виробництва ГПФ СКТБ «Оризон» НАН України, СП «Амкрис-Ейч».

результати досліджень та їх обговорення цим стандартом діагностики пацієнтів системи нижньої порожнистої вени залишається ультразвукова діагностика пацієнтам в якості скринінгу виконувати ультразвукові доплерографію та дуплексування.

Зведення чіткої ультразвукової діагностики в улефеморальній позиції досить утруднюються вираженням метеоризмом (готовленість пацієнта до обстеження), щеною вгодованістю, конгломератами пених лімфовузлів, запальними та злоякими новоутворами малого тазу. Крім того, труднощі викликає ультразвукова візуалізація верхівки тромботичної оклюзії у клубовій та нижній порожнистій венах, характер тромботичних мас та наявність їх флотації.

Метою уточнення локалізації верхівки та точності флотації тромботичних мас, використовували мультиспиральну комп'ютерну графію з внутрішньовенним контрастуванням. В якості контрасту використовували авіст у кількості 100–200 мл на одне об'єктив. У 16 (3,5 %) пацієнтів за неможливістю виконати мультиспиральну комп'ютерну графію виконували рентгеноконтрастну графію.

Для оцінки функціонального венозного кровотоку при ТГВ використовували радіоізотопну флебосцинтиграфію з <sup>99m</sup>Tc-пертат. Кровоплин досліджували, головним чином, у вертикальному положенні, оскільки ці умови найбільш повно відтворюють фізіологію кровообігу у людини. Виключення роблять пацієнти, у яких за даними УЗ-сканування було достовірно діагностовано флотуючий характер тромбу. Внаслідок високого ризику тромбоемболії дослідження проводили в горизонтальному положенні пацієнта.

Висновки робили на даних, які отримані в результаті використання додаткових методів дослідження (ультразвукові, рентгеноконтрастні, радіоізотопні), відмітили, що у форму-

ванні кожного венозного сегменту приймають участь наступні анатомічні структури:

1) «приносна магістраль»: загальні клубові вени;

2) колатералі або «природний шунт»: непарна та напівнепарна вени, поперекові вени та їх венозні сплетення, іж хребцеві та нижні діафрагмальні вени, печінкові вени. Венозні сплетення малого тазу та гілки внутрішньої клубової вени тощо;

3) «виносна магістраль» – нижня порожниста вена;

4) венозний колектор, який формується в місці злиття магістралей та колатералей.

Найбільше значення в порушенні відтоку має венозний колектор. У колектор завжди впадає приносна магістраль та декілька колатералей – здатних частково компенсувати непрохідність приносної магістралі, а виходить одна виносна магістраль, яка є привносною для вищерозміщеного сегмента.

Кожен колектор має обхідний шлях (колатералі) – природний шунт, від функціональної можливості якого залежить ступінь порушення відтоку при оклюзії колектора.

Для крашої уяви про симптоми венозної обструкції нижньої порожнистої вени, необхідна чітка уява про магістральний та колатеральний венозний кровоплин у системі нижньої порожнистої вени. При тромбозі глибоких вен у системі нижньої порожнистої вени в першу чергу страждає магістральний венозний кровоплин. При цьому компенсація венозного відтоку від нижньої кінцівки відбувається завдяки колатеральному кровоплину (рис. 1).

Основними колатеральними шляхами компенсації венозного кровоплину у системі нижньої порожнистої вени є басейн глибокої стегнової та внутрішньої клубової вен, велика та мала підшкірні вени, венозні сплетення малого тазу та поперекової ділянки. Незважаючи на це, можливості компенсації магістрального та колатерального венозного кровоплину при тромбозах глибоких вен у системі нижньої порожнистої вени досить обмежені.

При тромботичній оклюзії нижньої порожнистої вени слід диференціювати рівень проксимальної та дистальної меж венозної обструкції, локалізацію та характер тромботичних мас, характер верхівки тромботичних мас. По характеру проксимальної частини тромботичний процес поділяють наступним чином: оклюзивний, фрагментарний, пристінковий та флотуючий. Найбільш небезпечний в плані тромбоемболічних ускладнень є флотуючий характер верхівки тромботичних мас. По рівню проксимальної меж венозної обструкції тромбози нижньої порожнистої вени слід умовно поділити на наступні сегменти:

- інфра
- інтра
- супра
- гепата
- інфра
- супра
- інтрак



Рис. 1. Сх.

Залежно від локалізації оклюзії нижньої порожнистої вени інша симптоматика венозної обструкції. При цьому дотримуються наступного правила: діагностика ураження сегменту. При цьому кавального клубовий колектор. Симптоми тромбозу виражені при нижній оклюзії відтоку від внутрішньої клубової вени сечового міхура. При цьому венозного відтоку від внутрішньої клубової вени, які зби-

- інфраренальний;
- інтраренальний;
- супраренальний;
- гепатальний;
- інфрадіафрагмальний;
- супрадіафрагмальний;
- інтракардіальний.

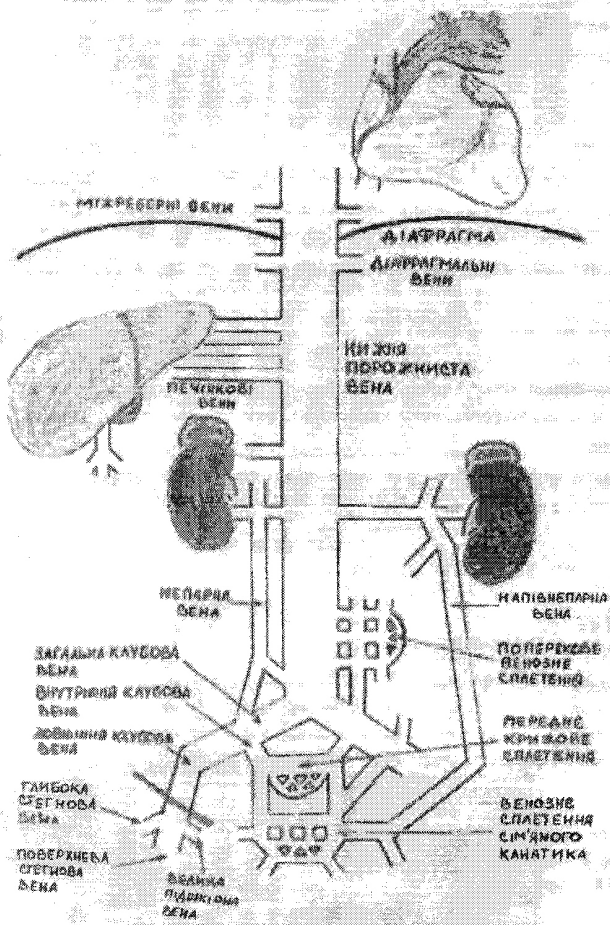


Рис. 1. Схема колатерального венозного відтоку у кавальному колекторі

Залежно від ураження певного сегменту нижньої порожнистої вени переважає та чи інша симптоматика. При локалізації верхівки венозної обструкції в інфраренальному відділі нижньої порожнистої вени у пацієнтів, як правило, діагностують протяжне тромботичне ураження стегново-клубового венозного сегменту. При цьому, в патологічний процес, крім кавального венозного колектору, залучається клубовий колектор. На перший план виходять симптоми тромбозу глибоких вен нижніх кінцівок: виражений набряк, біль та ціаноз шкіри нижньої кінцівки. Компенсація венозного відтоку відбувається за рахунок гілок системи внутрішньої клубової вени, венозних сплетень сечового міхура та прямої кишки, крижового венозного сплетення, середньої крижової вени, які збирають венозну кров від ураженої

кінцівки та дренуються в поперекові, міжхребцеві та ниркові вени, непарну та напівнепарну вени, поперекові венозні сплетення, які в свою чергу впадають в нижню порожнисту вену вище рівня тромботичної оклюзії.

При тромботичній оклюзії інтраренального та супраренального відділу нижньої порожнистої вени на перший план виступає симптоматика ураження внутрішніх органів, зокрема нирок. Найчастіше це спостерігається при злоякісних пухлинах нирок. При цьому, окремої уваги заслуговують пухлинні тромбози нижньої порожнистої вени при раку нирки. З боку нижніх кінцівок, як правило, клінічна симптоматика відсутня.

При раку правої нирки колатеральний венозний кровоплин забезпечується за рахунок міжких капсулярних, надниркових, нижньодіафрагмальних і сечовідних вен, які часто не мають прямого сполучення з правою нирковою веною (рис. 2). Даний венозний колектор при блокаді нижньої порожнистої вени переважно дренується в басейн напівнепарної вени і спрямовується вздовж хребта наверх до її впадіння в систему брахіоцефальних гілок. В басейн цієї вени впадають чисельні стовбури, що пов'язані з ретрокавальною системою на рівні каудального відділу нижньої порожнистої вени. Колатеральні гілки розширюються, рівень тиску в них посилюється, вони стають напруженими і небезпека кровотечі при їх пораненні під час операції значно зростає. Окрім цих гілок, в напівнепарну вену впадають також розширені міжхребцеві гілки, що мають горизонтальний хід.

Дещо інакше відбувається колатеральний венозний відтік з лівої нирки. Перш за все, в нормальних умовах відтік венозної крові від лівої нирки відбувається по сім'яній вені, а долю якої припадає до 40 % відтоку крові. Вона впадає в ліву загальну клубову вену, звідки через комунікантні вени поступає в систему непарної вени, яка доставляє кров безпосередньо у верхню порожнисту вену. Широкий відтік венозної крові може виконуватися через нижню діафрагмальну вену, кровоплин якої спрямовується в інфрадіафрагмальний відділ нижньої порожнистої вени. Окрім того, як і справа, в колатеральному венозному відтоці приймає участь система між хребцевих, капсулярних і сечовідних вен (рис. 3).

Більш виражений венозний колатеральний кровоплин з лівої нирки пояснює і той факт, що при тромбозах нижньої порожнистої вени, зумовлених раком лівої нирки, у чоловіків майже завжди виявляють варикоцеле. Окрім того, під час каваграфії завжди відмічають більш виражену венозну колатеральну сітку зліва.



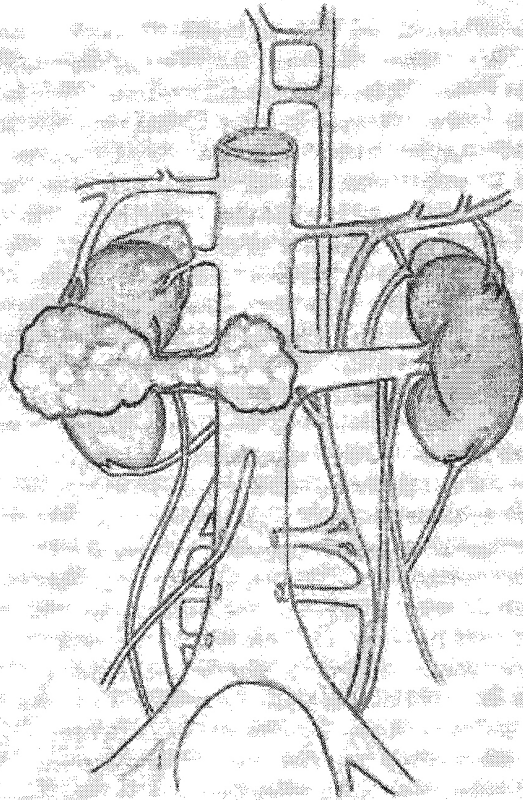


Рис. 2. Схема колатерального венозного відтоку від правої нирки



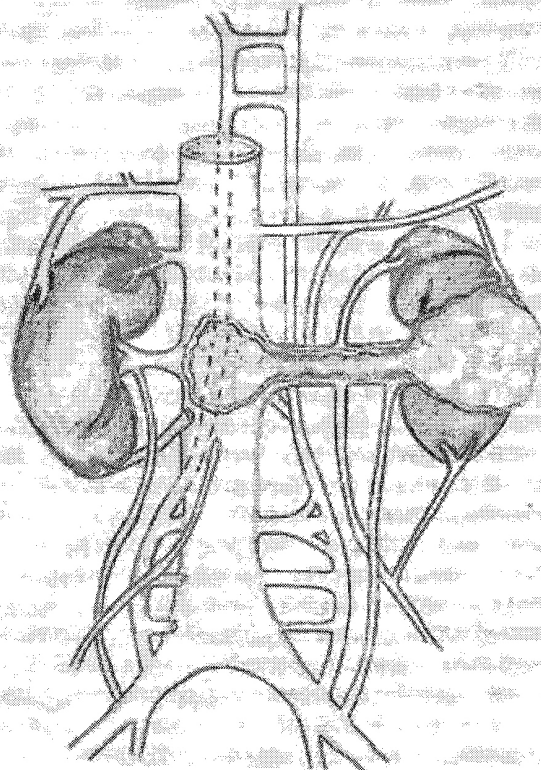


Рис. 3. Схема колатерального венозного відтоку від лівої нирки

При тромботичній оклюзії гепатального та інфрадіафрагмального відділів нижньої порожнистої вени, із захопленням в процес печінкових вен, на перший план виступає клінічна картина характерна для синдрому Бадда-Кіарі: гепатомегалія, диспептичні явища, розширення вен передньої черевної стінки, симптоми портальної гіпертензії. Компенсація колатерального венозного кровоплину відбувається за рахунок поперекових та міжхребцевих вен, поперекових венозних сплетень, непарної та напівнепарної вен, нижніх та верхніх діафрагмальних вен, портокавальних анастомозів.

При локалізації верхівки тромботичних мас на рівні супрадіафрагмального та інтракардіального відділів нижньої порожнистої вени до симптомів ураження внутрішніх органів додаються ознаки правшлуночкової серцевої недостатності. У таких випадках верхівка тромбу може локалізуватися в порожнині правого передсердя, що може призвести до фатального наслідку. Компенсація колатерального венозного кровоплину відбувається за рахунок міжхребцевих вен, непарної та напівнепарної вен,

нижніх та верхніх діафрагмальних вен, портокавальних анастомозів, брахіоцефальних гілок верхньої порожнистої вени.

Таким чином, система нижньої порожнистої вени має широкі анатомічні можливості для компенсації кровоплину при локалізації тромбозу в кавальному венозному колекторі завдяки розвинутій сітці колатерального кровоплину.

#### Висновки

1. Запропоновано комплексний діагностичний алгоритм, який дозволяє виявити анатомічні особливості компенсації колатерального кровоплину при тромбозах у кавальному венозному колекторі.

2. Аналіз компенсаторних можливостей колатерального венозного кровоплину дозволяє запропонувати диференційовану тактику профілактики тромбоемболії легеневої артерії.

3. Оцінка анатомічних передумов колатерального кровоплину у системі нижньої порожнистої вени дозволяє запобігти виникненню хронічної венозної недостатності

#### ЛІТЕРАТУРА

1. Функциональная анатомия венозного русла нижних конечностей и обоснование хирургического вмешательства при острых флеботромбозах / А. В. Дубровский, А. В. Каралкин, А. В. Альбицкий [и др.] // Грудная и сердечно-сосудистая хирургия. — 2004. — № 4. — С. 34 — 39.
2. Benefit-to-harm ratio of thromboprophylaxis for patients undergoing major orthopaedic surgery. A systematic review / R. D. Hull, J. Liang, D. Bergqvist [et al.] // *Thromb. Haemost.* — 2013. — № 24. — P. 111 — 112.
3. Incidence and predictors of venous thromboembolism after debulking surgery for epithelial ovarian cancer / B. Mokri, A. Mariani, J. A. Heit [et al.] // *Int. J. Gynecol. Cancer.* — 2013. — № 23 (9). — P. 1684 — 1691.
4. Incidence and risk factors associated with in-hospital venous thromboembolism after aneurysmal subarachnoid hemorrhage / V. R. Kshetry, B.P. Rosenbaum, A. Seicean [et al.] // *J. Clin. Neurosci.* — 2013. — № 12. — P. 400 — 401.
5. Mirpuri-Mirpuri P. G. Venous thromboembolic disease: Presentation of a case / P. G. Mirpuri-Mirpuri, M. M. Alvarez-Cordovás, A. Pérez-Monje // *Semergen.* — 2013. — № 39 (5). — P. 15 — 19.
6. Prevention and treatment of venous thromboembolism. International consensus statement (Guidelines according to scientific evidence) / A. N. Nicolaidis, J. Fareed, A. J. Kakkar [et al.] // *International Angiology.* — 2006. — № 25. — P. 101 — 161.
7. Prevention of venous thromboembolic disease in the critical patient: An assessment of clinical practice in the Community of Madrid / P. Garcia-Olivares, J. E. Guerrero, M. J. Tomey [et al.] // *Med. Intensiva.* — 2013. — Sep. 19. — P. 160 — 165.
8. Usefulness of clinical prediction rules for the diagnosis of venous thromboembolism: a systematic review / L. J. Tam-ariz, J. Eng, J. B. Segal [et al.] // *American Journal of the Medical Sciences.* — 2004. — № 117. — P. 676 — 684.

Применение малоинвазивных методов при паллиативном лечении рака легкого, осложненного, легочным кровотечением . . . . 43

*V. E. Severgin, V. V. Grubnik, P. P. Shipulin, A. K. Agrahari, A. A. Kyrylyk, E. Yu. Tronina*

#### ПИТАННЯ ХІРУРГІЇ СЕРЦЯ ТА МАГІСТРАЛЬНИХ СОСУДІВ

Анатомічні передумови компенсації кровоплину при тромбозах у кавальному венозному колекторі . . . . . 47

*V. I. Rusyn, V. V. Korsak, Y. M. Popovych, S. O. Boyko*

Особенности применения эндовасальной лазерной коагуляции в хирургическом лечении варикозной болезни нижних конечностей. . . . . 53

*V. A. Sipliviy, V. K. Habous, B. V. Menkus, A. V. Yevtushenko, D. V. Byzov, V. V. Sidelnikov, Ya. G. Apalkova*

Хірургічне лікування хворих із гострим ішемічним порушенням мозкового кровообігу при атеросклеротичних ураженнях екстракраніальних відділів сонних артерій. . . 56

*I. Kopolovets, V. Sihotski, M. Frankovitchova*

#### ПИТАННЯ ТОРАКАЛЬНОЇ ХІРУРГІЇ

Временная электрокардиостимуляция в коррекции брадикардии и сердечно-легочной недостаточности при операциях на легких . . . 60

*Yu. N. Skibo*

Нові можливості хірургічного лікування хворих на хіміорезистентний поширений туберкульоз легень. . . . . 65

*I. D. Duzhiy, O. V. Kravets, L. A. Bondarenko*

#### ПИТАННЯ ДИТЯЧОЇ ХІРУРГІЇ

Хірургічне лікування защемлених пахвинних кил у новонароджених дітей. . . . . 70

*V. P. Prytula, I. G. Rybalchenko*

#### ПИТАННЯ ГІНЕКОЛОГІЇ

Особенности клиники «острого живота» у беременных в хирургической практике . . . . 75

*V. G. Karpenko, N. M. Pasieshvili*

The use of low invasive techniques in the palliative treatment of lung cancer complicated with pulmonary hemorrhage. . . . . 43

*V. E. Severgin, V. V. Grubnik, P. P. Shipulin, A. K. Agrahari, A. A. Kyrylyk, O. Yu. Tronina*

#### QUESTIONS OF SURGERY HEART AND MAIN VESSELS

Anatomical background of compensation flow caval venous thrombosis in collectors . . . . . 47

*V. I. Rusyn, V. V. Korsak, Y. M. Popovych, S. O. Boyko*

Features of the application endovasal laser coagulation in surgical treatment of varicose veins of the lower extremities. . . . . 53

*V. A. Sipliviy, V. K. Habous, B. V. Menkus, A. V. Yevtushenko, D. V. Byzov, V. V. Sidelnikov, Ya. G. Apalkova*

Surgical treatment of acute ischemic stroke in patients with atherosclerotic lesions of extracranial carotid arteries . . . . . 53

*I. Kopolovets, V. Sihotski, M. Frankovitchova*

#### QUESTIONS OF THORACAL SURGERY

Temporary pacing in the correction of bradycardia and cardio-pulmonary failure in lung surgery. . . . . 60

*Yu. N. Skibo*

New possibilities of surgical treatment in patients with multi-drug-resistant disseminated tuberculosis of the lungs . . . . . 65

*I. D. Duzhiy, O. V. Kravets, L. A. Bondarenko*

#### QUESTION OF PEDIATRIC SURGERY

Surgical treatment of strangulated inguinal hernias in infants. . . . . 70

*V. P. Prytula, I. G. Rybalchenko*

#### QUESTIONS OF GYNECOLOGY

Clinical features of «acute abdomen» in pregnant women in surgical practice . . . . . 75

*V. G. Karpenko, N. M. Pasieshvili*