

content increased to  $68.9 \pm 4.8\%$  ( $p \leq 0.05$ ) in the presence of intestinal obstruction. Ultrasonic and radiographic examinations cannot provide error-free detection of signs of abdominal adhesive disease or acute adhesive obstruction. Laparoscopic intervention should be applied in all cases, first as a diagnostic then transition to conversion if necessary. In our studies, the conversion was conducted in 6 cases (21%) and was caused by significant adhesive process that provoked intraoperative

complications such as bleeding and adhesions in one patient, the presence of burn of large intestinal serous membrane and perforation in two patients, omentum strand bleeding in one case.

**Keywords:** *peritoneum adhesive disease; symptoms; laparoscopy.*

Надійшла 07.06.2016 року.

УДК 616.14–005.6–031.38–073.916

Русин В. І., Корсак В. В., Попович Я. М., Бойко С. О.

## Стан колатерального кровоплину у венозному колекторі при тромбозах глибоких вен системи нижньої порожнистої вени

Ужгородський національний університет, медичний факультет, кафедра хірургічних хвороб, Ужгород

**Резюме.** У роботі наведено аналіз результатів обстеження 43 хворих з гострими глибокими венозними тромбозами у системі нижньої порожнистої вени. Включення в комплекс клініко-інструментального обстеження пацієнтів (ультразвукове дуплексне скенування, рентгеноконтрастна флебографія, мультиспіральна комп'ютерна томографія з внутрішньовенним контрастуванням) радіоізотопної флебосцинтиграфії дало можливість оцінити порушення параметрів кровоплину при гострих глибоких венозних тромбозах.

**Ключові слова:** гострий глибокий венозний тромбоз, нижня порожниста вена, радіоізотопна флебосцинтиграфія, радіофармапрепарат.

**Постановка проблеми і аналіз останніх досліджень.** Щороку в США та Європі тромбоз глибоких вен (ТГВ) виявляють з частотою майже 150 – 160 на 100 тис. населення або 8 – 20 млн. випадків [2, 3, 7, 8, 11]. Симптомну нефатальну тромбоемболію легеневої артерії (ТЕЛА) виявляють у 20 – 60 осіб на 100 тис. [2, 3], а фатальну ТЕЛА, підтвержену даними патологоанатомічного дослідження, – у 50 – 60 випадках на 100 тис. [2, 3, 8, 16], що перевищує сумарне значення показників смертності від раку молочної залози, синдрому імунодефіциту та дорожньо-транспортних подій [13, 16].

В Україні щороку реєструють 50 тис. епізодів ТЕЛА з рівнем летальності 20 – 25% від загальнолікарняної смертності [12]. Близько 25 – 80% випадків, за даними автопсій, ТГВ і ТЕЛА залишаються не розпізнаними, навіть якщо останні є безпосередньою причиною смерті [1, 4, 5, 6, 8]. При цьому у Європі та Росії під час автопсії у 13 – 20% випадків безпосередньою причиною смерті є ТЕЛА [1].

У перший місяць захворювання помирає до 30% пацієнтів внаслідок ТЕЛА [8], а протягом року після виникнення ТГВ – до 21% пацієнтів [9]. Рецидив ТГВ діагностують у 7 – 13% пацієнтів протягом року (зазвичай через 60 – 90 днів) [9], у 20% пацієнтів у терміни від 2 до 5 років [8, 15] та у 30 – 40% хворих через 10 років спостереження після вперше виявленого тромбозу [9, 14, 17]. Рецидив ТЕЛА спостерігають у 15,4 – 51,2% пацієнтів з ТГВ [10]. При цьому летальність серед нелікованих пацієнтів досягає 40% при немасивній та 70% при масивній ТЕЛА [1, 4]. При проведенні своєчасної терапії вона не перевищує 2 – 10% [1, 4].

Лікуванню ТГВ системи нижньої порожнистої вени присвячено велика кількість робіт, що стосується причин виникнення, механізмів розвитку, клінічних проявів, методів діагностики, показів та протипоказів до різноманітних видів терапії. Попри шалений ріст та розвиток сучасних технологій в хірургії судин, лікування ТГВ залишається однією з найменш вирішених проблем сучасної флебології, а результати лікування залишаються незадовільними. ТЕЛА як і

раніше рахують однією з головних причин летальності в хірургічних стаціонарах, а кількість хворих з важкими формами хронічної венозної недостатності неухильно зростає.

Залишаються невивченими можливості компенсації венозного кровоплину при ТГВ. У наявній літературі представлені епізодичні дані про вивчення параметрів кровоплину при ТГВ, але детальне їх дослідження ніхто не проводив. Оцінка компенсації магістрального та колатерального венозного кровоплину потребує застосування методів здатних визначити об'ємний кровоплин у кінцівці. На даний час існують опосередковані (плетизмографія) і прямі (радіоізотопні) способи їх вивчення. Радіонуклідні методи дослідження знаходять все більш широке застосування в сучасній флебології. Їх відрізняє достатньо висока інформативність, низька травматичність, низьке променеве навантаження на пацієнта, що дозволяє проводити дослідження в динаміці, отримувати додаткову діагностичну інформацію.

**Мета дослідження.** Визначити можливості компенсації магістрального та колатерального кровоплину у венозному колекторі при тромбозах глибоких вен системи нижньої порожнистої вени.

### Матеріали та методи

У роботі проаналізовано результати обстеження та лікування 43 хворих з ТГВ у системі нижньої порожнистої вени (НПВ), яких проліковано у відділенні хірургії магістральних судин Закарпатської обласної клінічної лікарні ім. А. Новака протягом 2008 – 2015 років. Вік хворих становив від 26 до 78 років, середній вік –  $52 \pm 2,3$  роки.

Для обстеження хворих застосували лабораторні методи дослідження, а також інструментальні: ультразвукову доплерографію, ультразвукове дуплексне сканування («Аloka-3500», Японія; «My Lab-50», Італія; «HDI-1500» ATL-Philips; «SIM-5000», Radmir; «ULTIMA PRO-30, z.one Ultra», ZONARE Medical Systems Inc., США); рентгеноконтрастну флебографію (DSA, Integris-2000, Philips) та мультиспіральну комп'ютерну томографію з внутрішньовенним контрастуванням (Somatom CRX «Siemens», Німеччина, 1994).

Всім пацієнтам проводилася радіофлебографія на емісійному комп'ютерному томографі «Тамара» (ГКС-301Т) виробництва ГПФ СКТБ «Оризон» Україна, НІО ШГК НТК «Інститут монокристалів» НАН України, СП «Амкрис-Ейч». Як радіофармапрепарат використовували  $Tc^{99m}$ -перетехнетат. Діагностика ТГВ базувалася на наступних критеріях:

- дефект наповнення контрастом вени;
- обрив лінії контрастування;
- відсутність контрастування глибоких вен;
- наявність колатерального кровоплину;
- зниження радіоактивності над дистальною ділянкою тромбозу.

Точність методу складає 90%, чутливість – 88%, специфічність – 96%. Але при візуалізації великих венозних магістралей стегна

та тазу встановлено збільшення діагностичної цінності методу: точність сягає 97%, чутливість – 95%, специфічність – 98%.

Великою перевагою радіонуклідного методу є можливість комбінації флебосцинтиграфії з перфузійним легневим скануванням при підозрі на тромбоемболію легеневої артерії. Високу діагностичну цінність цього методу підтверджують порівняння результатів застосування  $Tc^{99m}$ -еритроцитів і контрастної флебографії, але порівнювати функціональні методи оцінки кровоплину, зокрема радіофлебосцинтиграфію, з методами топічної діагностики немає сенсу. На нашу думку, дослідження венозного повернення при флеботромбозах допоможе знайти раціональний підхід до лікування цього захворювання.

Для виконання радіоізотопної флебосцинтиграфії використовували радіофармпрепарат (РФП)  $Tc^{99m}$ -пертехнетат активністю 370 МБк в об'ємі 1 мл. Вказаний препарат вводили болісно у вену тилу стопи після накладання венозного джгута одразу нижче кісточок. Пункцію вени виконували тонкою голкою 0,6 x 25 мм.

Кровоплин досліджували, головним чином, у вертикальному положенні, оскільки саме ці умови найбільш повно відтворюють фізіологію кровообігу у людини. Виключення складають пацієнти, у яких за даними УЗ-ангіосканування був достовірно діагностований флотуючий характер тромбу. Внаслідок високого ризику тромбоемболії дослідження виконували в горизонтальному положенні пацієнта.

Оцінювали гемодинаміку як в стані спокою, так і з фізичним навантаженням (згинання-розгинання стопи при фіксованій гомілці та стегні). Пасаж РФП фіксували гамма-камерою «Тамара» у динамічному форматі шляхом запису 60 кадрів тривалістю 1 секунда кожен. Також записували відстрочені статичні скinti-грами з часом набору 30 секунд на проекцію.

### Результати дослідження та їх обговорення

В нормі у венозній системі людини знаходиться близько 70% крові, а близько 40% в системі нижньої порожнистої вени (Mellander et al., 1968; Folkow et al., 1971). В положенні стоячи ємність венозної системи кожної з нижніх кінцівок збільшується на 500 – 700 мл. При фізичному навантаженні кровоплин у венах різко зростає. Одиначне скорочення литкового м'язу виганяє до 100% крові з гомілки, і лише 20% з стегна. При ритмічній роботі спорожнення м'язово-венозної помпи гомілки складає 65%, стегна 15% (М.Д.Берг 1976; Ludbrook 1966). Порушення її функції призводить до найбільш важких гемодинамічних наслідків.

Головним критерієм оцінки стану венозного русла є об'ємний кровотік, а визначення його в умовах дозованого навантаження дозволить повноцінно судити про функціональні резерви. Відновлення або покращення відтоку в проксимальних відділах системи НПВ призводить до посилення кровотоку в дистальних, сприятливо впливає на венозне повернення в цілому і роботу м'язово-венозної помпи гомілки (рис. 1).

У більшості пацієнтів оцінювали функцію м'язово-венозної помпи гомілки в спокої і з навантаженням (два введення), визначаючи середній час транспорту (СЧТ), лінійну швидкість кровоплину (ЛШК) та індекс навантаження (ІН).

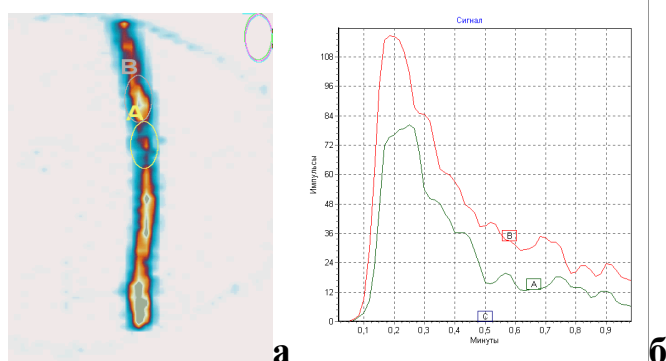


Рис. 1. Флебосцинтиграма хворого Л.: а) локалізація процесу у поверхневій стегновій вені; б) повільна евакуація РФП із зони

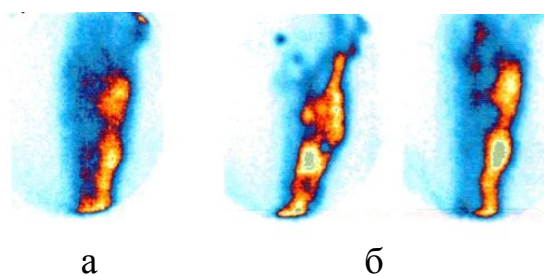


Рис. 2. Флебосцинтиграма пацієнтки К.: розподіл радіофармпрепарату на гомілці в стані спокою (а) і з навантаженням (два введення) (б)

В нормі радіофармпрепарат, що введений у вену тилу стопи, через прямі перфорантні вени заповнює одну або декілька гомілкових вен і дає їх чітке та однорідне зображення. Підшкірні вени, при збереженій функції клапанів, не візуалізуються. Середній час транспорту (СЧТ) ізотопу по венах гомілки і стегна складає при цьому 30 – 40 с, а лінійна швидкість кровоплину (ЛШК) – 2 – 4 см/с. Необхідно підкреслити, що саме середній час транспорту відображає об'ємний кровоплин, лінійна швидкість кровоплину має значення лише у порівнянні з вихідними даними і самостійної ролі не відіграє (рис. 2).

При фізичному навантаженні об'ємний кровоплин значно посилюється, що відображається у прискоренні середнього часу транспорту (СЧТ) до 8 – 12 с, а лінійна швидкість кровоплину (ЛШК) зростає до 8 – 10 см/с. Так як навіть в нормі параметри кровоплину мають індивідуальні різниці для об'єктивізації оцінки, ми ввели відносну величину – індекс навантаження (ІН) – відношення середнього часу транспорту при навантаженні до цього ж показника в спокої. В нормі індекс навантаження складає – від 3 одиниць і вище.

У хворих з гострими тромбозами відзначається значне сповільнення пасажу РФП по глибокій венозній системі, що відображається у збільшенні середнього часу транспорту по колекторам гомілки і стегна більше 60 с, при цьому глибокі вени контрастуються неоднорідно, на флебосцинтиграмах з'являється зображення поверхневих вен, які стають основним шляхом відтоку (рис. 3).

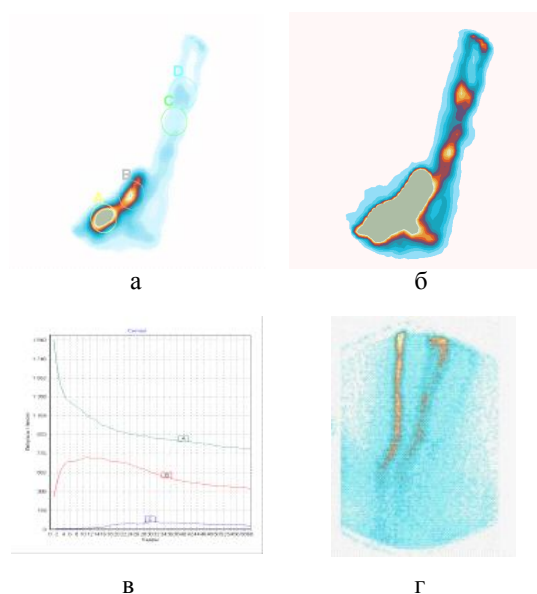


Рис. 3. Флебосцинтиграма пацієнта О.: значне сповільнення поширення радіофармпрепарату (а, в) при гострому тромбозі підколінної, поверхневої стегновій та гомілкових вен (б), компенсація венозного кровоплину по великій підшкірній вені (г)

## Схема будови венозного сегменту

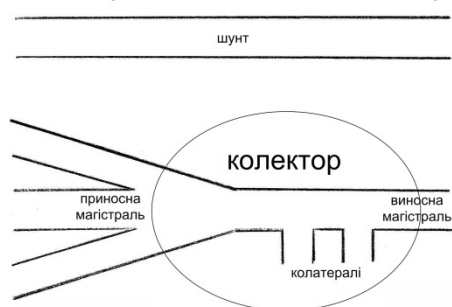


Рис. 4. Принципова схема будови венозного сегменту

У більшості обстежених нами пацієнтів відзначена недостатність клапанів перфорантних вен в басейні великої та малої підшкірних вен в найбільш ранньому періоді гострого венозного тромбозу.

Неспроможні перфоранти мають велике значення в забезпеченні відтоку з дистальних відділів кінцівок, є важливим компенсаторним механізмом на початковому етапі формування посттромботичної хвороби, захищаючи м'язово-венозну помпу від переповерхнення.

На сцинтиграмах пацієнта з гострим венозним тромбозом у спокої і при навантаженні глибокі вени контрастуються нечітко, добре видно поверхневі вени на долю яких приходить 70% кровоплину і перфорантні вени гомілки. Середній час транспорту складає 47 с в спокої і 26 с при навантаженні – індекс навантаження 1,8 – суттєво нижче норми. Лінійна швидкість кровоплину склала 4,4 і 6,1 см/с. Об'єм венозного повернення в спокої незначно відрізняється від норми, а при дозованому фізичному навантаженні – суттєво – про що свідчить низький індекс навантаження. На сцинтиграмі з навантаженням добре видно основний шлях відтоку з кінцівки – переток на протилежну сторону і далі по клубовим венам. Зображення клубових вен на стороні ураження відсутнє.

Основними візуальними ознаками ураження глибоких вен нижньої кінцівки є недостатнє і неоднорідне їх контрастування, а також візуалізація колатеральних, переважно м'язових, і підшкірних вен, по яких може здійснюватися основний відтік крові з кінцівки. При цьому співвідношення кровотоку по магістральних і колатеральних венах склало в середньому 40% і 60% відповідно (у нормі 90% та 10%).

Індекс фізичного навантаження на венах гомілки, великої підшкірної і стегнової венах у хворих з гострими тромбозами системи нижньої порожнистої вени склав 1,2 – 2,6, що менше, ніж у нормі (3 і більше).

Виходячи з результатів проведеного дослідження, ми виявили основні порушення регіональної гемодинаміки при гострому венозному тромбозі та компенсаторні можливості венозного русла.

Порушення відтоку по глибоких венах у гострому періоді поверхнева венозна система не може повністю компенсувати. Функція м'язово-венозної помпи гомілки страждає завжди, навіть при відсутності тромботичних мас у венах гомілки при проксимальній локалізації тромбозу.

Параметри відтоку залежать від кількості активно функціонуючих колатералей – чим їх більше, тим повноцінніше сумарний кровотік, тим менше страждає м'язово-венозна помпа гомілки. У гострому періоді колатералі розвинені слабо, і поверхневі вени не можуть повністю компенсувати порушення прохідності глибоких вен; перфорантний скид, який на ранніх стадіях відіграє позитивну роль у забезпеченні відтоку крові, тільки починає формуватися.

Найбільш виражені порушення гемодинаміки спостері-

гаються при фізичному навантаженні.

Уявлення про будову венозного сегмента виглядає наступним чином. У формуванні кожного з них беруть участь: «приносні магістралі» (глибокі вени гомілки, проксимальний відділ підколінної вени, поверхнева стегнова вена, зовнішня клубова вена, нижня порожниста вена), венозні колектори (їх є три: підколінний, стегновий, клубовий) і їх шунти (мала і велика підшкірні, глибока стегнова, статеві, внутрішні клубові, хребетні, висхідна поперекова вени), а також «виносні магістралі» (поверхнева стегнова, зовнішня клубова, нижня порожниста вени). Одна і та ж магістраль може бути приносячою для одного і виносною для іншого сегмента (рис. 4).

Запропонований принцип будови венозного сегмента відповідає нашим уявленням про функціональну анатомію венозного русла. Найбільше значення в порушенні відтоку має венозний колектор. У колектор завжди попадають декілька приносячих вен – здатних повністю компенсувати непрохідність супутників, а виходить одна виносна, яка є приносячою для вищеразміщеного сегмента.

Кожен колектор має обхідний шлях – природний шунт, від функціональної можливості якого залежить ступінь порушення відтоку при оклюзії колектора. Для підколінного – це велика підшкірна вена, глибока вена стегна і колатералі – мережа колінного суглоба, а також вена Джакоміні; для стегнового сегмента – це стегнові вени і крижове сплетення; для клубового – внутрішні клубові вени і вени передньої черевної стінки.

Виходом з колектора завжди є магістраль, яка не має великої кількості приток. За нашими даними, що ґрунтуються на застосуванні динамічної радіоізотопної флюоросцинтиграфії, найменший вплив на кровоплин має оклюзія підколінної і поверхневої стегнової вен (наявні шунти здатні повністю компенсувати його непрохідність). Головним шунтом є велика підшкірна вена, яка здатна в умовах оклюзії глибоких вен забезпечити до 85% відтоку з кінцівки, тобто повністю взяти на себе «фізіологічну» норму глибокої венозної системи. Крім того, велике значення в компенсації кровотоку мають глибока і огинаюча стегнову кістку вени.

На цьому етапі захворювання неспроможність комунікантів відіграє позитивну роль. Кровотік цілком компенсований і немає необхідності його покращувати.

Непрохідність клубово-кавального сегменту має суттєво вищий негативний вплив на венозний відтік, ніж підколінного, але разом з тим, виключення його з кровоплину частково компенсується за рахунок перетоку на контрлатеральну сторону, поперекових вен і вен передньої черевної стінки (рис 5). Шунти мають колатеральний тип будови, тим не менш ізольоване ураження даного колектора може не викликати серйозних функціональних порушень, особливо при обмеженій проксимальній локалізації.

Основні шляхи колатерального відтоку: статеві вени здатні забезпечити 55 – 65% відтоку (за рахунок перетікання на протилежну сторону), хребетні – до 50%, вени передньої

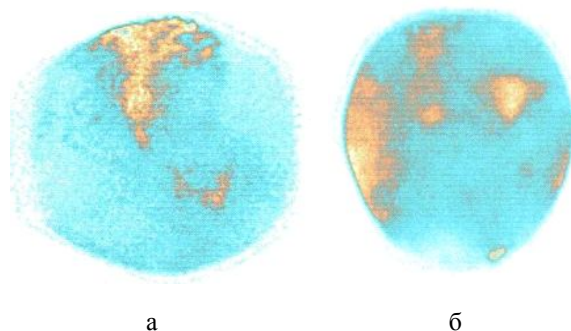


Рис. 5. компенсація колатерального венозного кровоплину за рахунок поперекових вен (а) і вен передньої черевної стінки (б)

черевної стінки – до 25%, гонадні – до 25%, висхідна поперекова вена – до 40%.

Сукупна пропускна здатність усіх шунтів не призводить до вираженого венозного застою в спокої, між тим в умовах фізичного навантаження можна говорити лише про часткову компенсацію. Описана вище картина характерна для сегментарного ураження. При тромботичній оклюзії дистального русла об'ємний кровотік стає недостатнім у спокої, так як з кровотоку виключається частина шунтів: статеві вени та вени передньої черевної стінки – компенсаторні можливості знижуються на половину. Ця обставина змушує задуматися про відновлення прохідності при поширеному тромбозі з ураженням клубово-кавального і дистальних сегментів.

Навіть висока, але ізольована оклюзія нижньої порожнистої вени може не спричинити важких порушень гемодинаміки при збереженні прохідності дистального русла і нормальної роботи м'язово-венозної помпи гомілки, що добре ілюструє флєбосцинтиграма хворої Б (рис 12). Але це можливо тільки в тому випадку, коли збережена прохідність дистального венозного русла і функція м'язово-венозної помпи гомілки. У подібній ситуації лікувальні заходи повинні бути спрямовані насамперед на збереження кровотоку – на запобігання поширенню тромботичного процесу в дистальному напрямку.

Найбільш важкі порушення венозної гемодинаміки в нижній кінцівці викликає оклюзія стегнового колектора – в нього впадають не тільки глибокі вени, але і поверхневі – практично всі значні шляхи відтоку крові виявляються перекритими. Виникає застій крові в м'язово-венозній помпі гомілки, незалежно від наявності або відсутності тромбів у глибоких венах.

Компенсація відтоку крові відбувається за рахунок вен передньої черевної стінки і системи глибокої вени стегна – внутрішньої клубової і складає всього 60 – 90% від необхідної величини. Цей рівень являє собою функціональну межу і при навантаженні кровотік практично не посилюється. Стегново-клубовий сегмент не має магістральних шунтів, що визначає обмежені функціональні резерви і серйозний негативний вплив, як на дистальні, так і на проксимальні сегменти.

Основні виносні магістралі стегнового сегмента – зовнішні клубові вени. Приносні – поверхнева, глибока, огинаюча стегнову кістку та велика підшкірна вени. Колектор – загальна стегнова вена. Виносна магістраль – зовнішня клубова вена. Колатералі: соромітні вени – перетікання на протилежну сторону, крижове сплетіння, анастомози між глибокою веною стегна і внутрішньою клубовою веною, вени передньої черевної стінки, висхідна поперекова вена. Особливості будови стегново-клубового сегмента визначають обмежені функціональні можливості компенсації кровотоку при його оклюзії. Це змушує визначати можливості відновлення прохідності загальної стегнової вени – основного колектора всієї нижньої кінцівки. При збереженні її оклюзії не можна розраховувати на задовільні функціональні результати, як в найближчому, так і у віддаленому періоді.

Відмічається різке порушення евакуації з м'язово-венозної помпи гомілки, зона тривалого застою препарату у верхній третині стегна. Перфорантне скидання в поверхневі вени на гомілці, основний відтік по великій і малій підшкірним венам. Різке сповільнення кровотоку. СЧТ > 60 секунд. Розрахунок активності можливий на 3 хвилини після введення.

За нашими даними, сумарна компетентність всіх шунтів стегново-клубового сегменту становить 85%, тобто в спокої можна говорити про задовільну компенсацію, але в умовах фізичного навантаження кровотік збільшується незначно – виникає декомпенсація – прохідність сегмента стає недостатньою. Це означає, що стосовно стегново-клубового сегмента можна говорити про часткову або неповну компен-

сацію. Порушення венозного відтоку обґрунтовує доцільність його відновлення або поліпшення, так як збереження непрохідності цього сегменту призводить до порушення евакуації з м'язово-венозної помпи гомілки і в подальшому до її дисфункції.

Таким чином, при вивченні гемодинамічних порушень та компенсаторних можливостей венозного русла при тромботичних оклюзіях вен нижніх кінцівок різної локалізації ми визначили, що найбільше значення для відтоку крові має стегновий колектор. Якщо він прохідний, як при дистальній, так і при проксимальній оклюзії відзначається задовільна компенсація венозного кровотоку. При його блоці, навпаки, спостерігається істотне порушення відтоку, яке найбільш виражене в умовах фізичного навантаження. Тяжкі гемодинамічні розлади відзначаються навіть при ізольованій оклюзії стегнового колектору і стають критичними при ураженні сусідніх сегментів. Відсутність у віддаленому періоді істотної позитивної динаміки приводить надалі до серйозної дисфункції м'язово-венозної помпи гомілки і формуванню хронічної венозної недостатності.

### Висновки

1. Поверхнева венозна система не може повністю компенсувати порушення відтоку по глибоких венах у гострому періоді венозних тромбозів. Функція м'язово-венозної помпи гомілки страждає завжди, навіть при відсутності тромботичних мас у венах гомілки при проксимальній локалізації тромбозу.

2. Параметри відтоку крові залежать від кількості активної функціонуючих колатералей – чим їх більше, тим повноцінніше сумарний кровотік, тим менше страждає м'язово-венозна помпа гомілки.

3. У гострому періоді колатералі розвинені слабо, і поверхневі вени не можуть повністю компенсувати порушення прохідності глибоких вен; перфорантний скид, який на ранніх стадіях відіграє позитивну роль у забезпеченні відтоку крові, тільки починає формуватися.

### Перспективи подальших досліджень

Залучення в діагностичний алгоритм високоінформативних радіонуклідних методів, що здатні об'єктивно характеризувати стан венозного русла і функцію венозного повернення, дозволяють з нових позицій оцінити можливості хірургічних втручань при гострих тромбозах системи нижньої порожнистої вени, які могли б перешкодити розвитку масивної тромбоемболії легеневої артерії і важких форм хронічної венозної недостатності.

### Література

1. Актуальные вопросы профилактики тромбозов легочной артерии / В. В. Плечев, А. А. Бакиров, Д. В. Плечева [и др.] // Медицинский вестник Башкортостана. – 2013. – Том 8, №6. – С. 81 – 83.
2. Венозный тромбоз: диагностика, лечение, профилактика. Междисциплинарные клинические рекомендации / [В. Н. Бойко, Я. С. Березницкий, И. К. Венгер та ін.]. – К., 2011. – 110 с.
3. Венозные тромбозы нижних конечностей. Возможно ли решение сегодня? / Л. М. Чернуха, П. И. Никульников, А. А. Гуч, М. О. Артеменко // Клиническая флебология. – 2008. – Т. 1, № 1. – С. 4 – 11.
4. Ворожцова И. Н. Частота новых случаев тромбозов ветвей легочной артерии в стационарах Томска в 2003 – 2008 гг. (по данным патологоанатомических вскрытий) / И. Н. Ворожцова, О. Я. Васильцева, А. В. Крестинин, Р. С. Карпов // Сибирский медицинский журнал. – 2011. – Том 26, № 1, Выпуск 1. – С. 170 – 173.
5. Диагностика и лечение острой легочной эмболии. Основные положения рекомендаций Европейского общества кардиологов, 2008. Часть I / Е. Н. Амосова, Е. А. Гонза // Серце і судини. – 2009. – № 3 (27). – С. 5 – 24.
6. Жукова Н. В. Тромбоз легочной артерии. Клиника, диагностика, подходы в лечении: клинический случай / Н. В. Жукова, М. А. Захарова, О. Н. Крючкова // Крымский тер. журнал. – 2012. – № 1. – С. 119 – 126.

7. Коломоець О. М. Гострий артеріальний тромбоз в поєднанні з тромботичним ураженням глибоких вен / О. М. Коломоець, О. Є. Швед, А. В. Шамрай—Сас [та ін.] // Клін.хір. – 2014. – № 11.2 (866). – С. 80.

8. Лікувальна тактика при венозному тромбозі клубово-стегново-підколінного сегмента у пацієнтів із перенесеною сафенектомією / Венгер І. К., Костів С. Я., Беденюк А. Д. [та ін.] // Сучасні медичні технології. – 2011. – № 3 – 4. – С. 66 – 67.

9. Мішалов В. Г. Тромболітична терапія в лікуванні хворих з гострими венозними тромбозами нижніх кінцівок / В. Г. Мішалов, Л. Ю. Маркулан, Д. С. Миргородський // Хірургія України. – 2009. – № 2 (30). – С. 5 – 12.

10. Смржевський В. Й. Гострий венозний тромбоз у вагітних на третьому триместрі вагітності. Профілактика тромбоемболічних ускладнень / В. Й. Смржевський, Н.Р. Присяжна // Наук. вісник Ужгородського університету, серія «Медицина». – Випуск 3 (45). – 2012. – С. 117 – 119.

11. Шевченко Ю. Л. Диагностика и лечение тромбоза глубоких вен нижних конечностей: учебно-методические рекомендации / Ю. Л. Шевченко. – М., 2006. – 24 с.

12. Эффективность тромболитической и антикоагулянтной терапии у пациентов с тромбозами глубоких вен таза и нижних конечностей / В. А. Прасол, И. В. Поливенко, В. И. Троян [и др.] // Хірургія України. – 2009. – № 3 (31). – С. 34 – 38.

13. Greer I. VTE in surgical patients: recognizing the patients at risk / Abstracts of VTE Experts' meeting. – Portugal, 2006. – P. 12 – 13.

14. Hirnenovb J. Mladz pacient s recidivujncn hlubokou hlbn trombozou – priciny a nbsledky / J. Hirnenovb // Vaskulbrna med. – 2014. – № 2. – P. 87 – 89.

15. Prevention and treatment of venous thromboembolism. International Consensus Statement (Guidelines according to scientific evidence) / Nicolaides A. N., Fareed J., Kakkar A. K. [et al.] // Int. Angiol. – 2006. – Vol. 25. – P. 101 – 161.

16. Sinha I. Audit of venous thromboembolic prophylaxis in emergency general surgical admission / I. Sinha, R. D. Galland // Phlebology. – 2006. – Vol. 21 (2). – P. 70 – 73.

17. The risk of recurrent venous thromboembolism after discontinuing anticoagulation in patients with acute proximal deep vein thrombosis or pulmonary embolism. A prospective cohort study in 1,626

patients / P. Prandoni, F. Noventa, A. Ghirarduzzi [et al.] // Haematologia. – 2007. – № 92 (2). – P. 199 – 205.

*Русин В. И., Корсак В. В., Попович Я. М., Бойко С. А.*

**Состояние коллатерального кровотока в венозном коллекторе при тромбозах глубоких вен системы нижней полой вены**

Ужгородский национальный университет, медицинский факультет, кафедра хирургических болезней, Ужгород

**Резюме.** В работе приведен анализ результатов обследования 43 больных с острыми глубоким венозным тромбозом в системе нижней полой вены. Включение в комплекс клинко-инструментального обследования пациентов (ультразвуковое дуплексное сканирование, рентгеноконтрастное флебография, мультиспиральная компьютерная томография с внутривенным контрастированием) радиоизотопной флебосцинтиграфии позволило оценить нарушения параметров кровотока при острых глубоких венозных тромбозах.

**Ключевые слова:** острый глубокий венозный тромбоз, нижняя полая вена, радиоизотопная флебосцинтиграфия, радиофармапрепарат.

*V.I. Rusyn, V.V. Korsak, Y.M. Popovych, S.O. Boyko*

**State of Collateral Flow in the Venous Collector in Case of Acute Deep Vein Thrombosis in the Inferior Vena Cava System**

The Faculty of Medicine, Department of Surgical Diseases

Uzhgorod National University, Uzhgorod, Ukraine

Examinations of 43 patients with acute deep venous thrombosis in the inferior vena cava system were analyzed in this article. Inclusion of radioisotope flebosintigraphy into the complex of clinical and instrumental examination of patients (duplex sonography, X-ray contrast phlebography, multispiral computed tomography with intravenous contrast) allowed assessing violation of blood flow parameters in case of acute deep venous thrombosis.

**Keywords:** acute deep venous thrombosis; inferior vena cava; radioisotope flebosintigraphy; radiopharmaceutical agent.

Надійшла 03.06.2016 року.

УДК 616.37-006.03-006:616-005.1

*Русин В. І., Філін С. С., Болдижар О. О., Сірчак Є. С., Серветник П. Ф.*

**Псевдокісти підшлункової залози, ускладнені кровотечами**

ДВНЗ «Ужгородський національний університет», м. Ужгород, Україна

e-mail автора: fillip.uz@i.ua

**Резюме.** Проаналізовано результати хірургічних втручань у 351 хворого на ускладнені псевдокісти підшлункової залози у віці від 28 до 64 років. Найважчим ускладненням при перебігу захворювання були кровотечі. При лікуванні пацієнтів застосовували індивідуалізований лікувально-діагностичний підхід, який, у першу чергу, передбачав ліквідацію ускладнення з подальшим лікуванням самої псевдокісти у віддаленому періоді. Переважно використовували мініінвазивні методи та при неможливості їх застосування, розвитку ускладнень або незадовільних результатах виконували «відкриті» оперативні втручання. З 24 пацієнтів з псевдокістою підшлункової залози ускладненою кровотечею, у 9 випадках вдалось (37,1 %) досягнути належного гемостазу шляхом використання рентгенендоваскулярних методик.

**Ключові слова:** ускладнені псевдокісти підшлункової залози, діагностика, хірургічне лікування, мініінвазивні втручання.

В останні десятиріччя спостерігається значне зростання кількості хворих із псевдокістами підшлункової залози (ПЗ), що пов'язано зі зростанням захворюваності на гострий та хронічний панкреатити. У загальній структурі захворюва-

ності псевдокісти становлять 1,6–4,5 %. Найважчим ускладненням даної патології є виникнення кровотечі. У загальній структурі гастродуоденальних кровотеч, кровотечі в порожнину псевдокісти ПЗ і в просвіт травної системи відносяться до казуїстичних і становлять не більше 0,8%. Слід розрізняти два види шлунково-кишкових кровотеч. В одних випадках у хворих з панкреатичною кістою утворюються гострі виразки в шлунку, які ускладнюються кровотечею, в інших - аррозійна кровотеча в просвіт кісти ускладнюється проривом в шлунок або дванадцятипалу кишку, з утворенням цисто-гастральної чи цисто-дуоденальної фістули. Другий варіант зустрічається досить рідко. Найбільш частою причиною цього ускладнення вважають формування та розрив псевдоаневризми артерії, яка прилягає або проникає крізь стінку псевдокісти ПЗ. Псевдоаневризма найчастіше утворюється на селезінковій, гастродуоденальній, панкреатодуоденальній та середній ободовій артеріях. За даними деяких авторів, причиною кровотечі з псевдокісти ПЗ є розрив незмінених парапанкреатичних артерій. Іншою поширеною