

АНГИОЛОГИЯ И СОСУДИСТАЯ ХИРУРГИЯ



Издательство
АНГИОЛОГИЯ ИНФО

В этом номере

АНГИОЛОГУ

Синдром Марфана

Гравитационная терапия
и дискретный плазмаферез

ИНТЕРВЕНЦИОННОМУ РАДИОЛОГУ

Использование баллонов
с лекарственным покрытием

Гибридные технологии
при аневризме дуги аорты
и хроническом расслоении типа А

ФЛЕБОЛОГУ

Препарат Венарус
в лечении ПТФС

Системные флебо-
протекторные препараты

ХИРУРГУ

Отдаленные результаты
каротидной эндартерэктомии

Сочетанные поражения
коронарных и почечных артерий

Экстракорпоральная реконструкция
артерий трансплантата печени

В ПОМОЩЬ ПРАКТИЧЕСКОМУ ВРАЧУ

Стентирование внутренних
сонных артерий с применением
проксимальной защиты головного мозга

ANGIOLOGY
AND VASCULAR
SURGERY
Том 20
4'2014

АНГИОЛОГИЯ И СОСУДИСТАЯ ХИРУРГИЯ

ANGIOLOGY AND VASCULAR SURGERY

ОСНОВАН В 1994 FOUNDATION YEAR 1994

Журнал входит в Перечень ведущих рецензируемых научных журналов и изданий, в которых должны быть опубликованы основные научные результаты диссертаций на соискание ученых степеней доктора и кандидата наук

ГЛАВНЫЙ РЕДАКТОР

А.В. Покровский – доктор медицинских наук, академик РАН, профессор

EDITOR IN CHIEF

A.V. Pokrovsky – doctor of medical sciences, academician of RAS, professor

РЕДКОЛЛЕГИЯ

Р.С. Акчурин – доктор медицинских наук, академик РАН, профессор
В.С. Аракелян – доктор медицинских наук, профессор
Ю.В. Белов – доктор медицинских наук, академик РАН, профессор
Д.Ф. Белоярцев – доктор медицинских наук, член-корреспондент РАН, профессор
В.Н. Дан – доктор медицинских наук, профессор
И.И. Затевакин – доктор медицинских наук, академик РАН, профессор
А.И. Кириенко – доктор медицинских наук, академик РАН, профессор
Л.С. Коков – доктор медицинских наук, член-корреспондент РАН, профессор
Г.Д. Константинова – доктор медицинских наук, профессор
В.М. Кошкин – доктор медицинских наук, профессор
М.Р. Кузнецов – доктор медицинских наук, профессор
Е.П. Панченко – доктор медицинских наук, профессор
В.А. Сандриков – доктор медицинских наук, академик РАН, профессор
С.В. Сапелкин – доктор медицинских наук
М.Л. Семеновский – доктор медицинских наук, профессор
В.Е. Синицын – доктор медицинских наук, профессор
А.В. Троицкий – доктор медицинских наук, профессор
А.В. Чупин – доктор медицинских наук
В.Н. Шиповский – доктор медицинских наук, профессор

EDITORIAL BOARD

R.S. Akchurin – doctor of medical sciences, academician of RAS, professor
V.S. Arakelyan – doctor of medical sciences, professor
Yu. V. Belov – doctor of medical sciences, academician of RAS, professor
D.F. Beloyartsev – doctor of medical sciences
A.V. Gavrilenko – doctor of medical sciences, corresponding member of RAS, professor
V.N. Dan – doctor of medical sciences, professor
I.I. Zatevakhin – doctor of medical sciences, academician of RAS, professor
A.I. Kirienko – doctor of medical sciences, academician of RAS, professor
L.S. Kokov – doctor of medical sciences, corresponding member of RAS, professor
G.D. Konstantinova – doctor of medical sciences, professor
V.M. Koshkin – doctor of medical sciences, professor
M.R. Kuznetsov – doctor of medical sciences, professor
E.P. Panchenko – doctor of medical sciences, professor
V.A. Sandrikov – doctor of medical sciences, academician of RAS, professor
S.V. Sapelkin – doctor of medical sciences
M.L. Semenovskiy – doctor of medical sciences, professor
V.E. Sinitsyn – doctor of medical sciences, professor
A.V. Troitsky – doctor of medical sciences, professor
A.V. Chupin – doctor of medical sciences
V.N. Shipovskii – doctor of medical sciences, professor

РЕГИОНАЛЬНЫЙ РЕДАКЦИОННЫЙ СОВЕТ

О.А. Алухьян – доктор медицинских наук, профессор, Краснодар
В.В. Базылев – доктор медицинских наук, Пенза
Е.П. Бурлева – доктор медицинских наук, Екатеринбург
А.Н. Вачёв – доктор медицинских наук, профессор, Самара
И.М. Игнатьев – доктор медицинских наук, профессор, Казань
А.А. Карпенко – доктор медицинских наук, профессор, Новосибирск
А.В. Максимов – доктор медицинских наук, Казань
В.А. Попов – доктор медицинских наук, профессор, Кемерово
В.В. Сорока – доктор медицинских наук, профессор, Санкт-Петербург
А.А. Фокин – доктор медицинских наук, профессор, Челябинск
Г.Г. Хубулава – доктор медицинских наук, профессор, член-корреспондент РАН, Санкт-Петербург
А.М. Чернявский – доктор медицинских наук, профессор, Новосибирск
Б.Е. Шахов – доктор медицинских наук, профессор, Нижний Новгород
А.И. Шевела – доктор медицинских наук, профессор, Новосибирск

REGIONAL EDITORIAL COUNCIL

O.A. Aluhyan – doctor of medical sciences, professor, Krasnodar
V.V. Bazylev – doctor of medical sciences, Penza
E.P. Burleva – doctor of medical sciences, Yekaterinburg
A.N. Vachyov – doctor of medical sciences, professor, Samara
I.M. Ignatyev – doctor of medical sciences, professor, Kazan
A.A. Karpenko – doctor of medical sciences, professor, Novosibirsk
A.V. Maksimov – doctor of medical sciences, Kazan
V.A. Popov – doctor of medical sciences, professor, Kemerovo
V.V. Soroka – doctor of medical sciences, professor, St. Petersburg
A.A. Fokin – doctor of medical sciences, professor, Chelyabinsk
G.G. Hubulava – doctor of medical sciences, professor, corresponding member of RAS, St. Petersburg
A.M. Chernyavsky – doctor of medical sciences, professor, Novosibirsk
B.E. Shahov – doctor of medical sciences, professor, Nizhny Novgorod
A.I. Shevela – doctor of medical sciences, professor, Novosibirsk

МЕЖДУНАРОДНАЯ РЕДКОЛЛЕГИЯ

М. Анри, Франция
А.А. Баешко, Беларусь
А.С. Беленький, Израиль
Ш. И. Каримов, Узбекистан
М.Л. Клячкин, США
Т.А. Султаналиев, Казахстан
С.Н. Тхор, Латвия
А. Фарбер, США
Л.М. Чернуха, Украина

INTERNATIONAL EDITORIAL BOARD

M. Henry, France
A.A. Baesko, Belorussia
A.S. Belenky, Israel
Sh. I. Karimov, Uzbekistan
M.L. Klyachkin, USA
T.A. Sultanaliev, Kazakhstan
S.N. Tkhor, Latvia
A. Farber, USA
L.M. Chernuha, Ukraine

20
ТОМ

4'2014

20
VOLUME

СОДЕРЖАНИЕ	CONTENTS
ЮБИЛЕЙ	ANNIVERSARY
Плечев Владимир Вячеславович 65 лет со дня рождения 8	Pletchev Vladimir Vyacheslavovich 65 years from the date of a birth 8
Игнатъев Игорь Михайлович 60 лет со дня рождения 10	Ignatyev Igor Mihaylovich 60 years from the date of a birth 10
АНГИОЛОГИЯ	ANGIOLOGY <i>Summary</i>
Синдром Марфана: клинические и патоморфологические преобразования после хирургического лечения аневризмы аорты <i>Жураев Р.К., Зербино Д.Д.</i> 14	Marfan syndrome: clinical and pathomorphological restructurings after surgical treatment of aortic aneurysm <i>Zhuraev R.K., Zerbino D.D.</i> 20
Периферическая микроциркуляция у пациентов с атеросклерозом артерий нижних конечностей на фоне метаболического синдрома <i>Каменская О.В., Клинкова А.С., Карпенко А.А., Караськов А.М., Зейдлиц Г.А.</i> 22	Peripheral microcirculation in patients with lower-limb atherosclerosis on the background of metabolic syndrome <i>Kamenskaya O.V., Klinkova A.S., Karpenko A.A., Karaskov A.M., Zeidlits G.A.</i> 26
Применение нафтидрофурила в ангиологии <i>Кузнецов М.Р., Косых И.В., Юмин С.М., Куницын Н.В., Кузнецова В.Ф., Толстихин В.Ю., Магнитский Л.А.</i> 27	Use of naftidrofuryl in angiology <i>Kuznetsov M.R., Kosykh I.V., Yumin S.M., Kunitsyn N.V., Kuznetsova V.F., Tolstikhin V.Yu., Magnitskiy L.A.</i> 35
Лабораторная оценка параметров гемостаза у больных, принимающих прямой ингибитор тромбина <i>Белявская О.О., Вавилова Т.В.</i> 37	Laboratory assessment of haemostatic parameters in patients taking a direct thrombin inhibitor <i>Belyavskaya O.O., Vavilova T.V.</i> 41
Влияние покрытия на основе полиоксиканоатов на свойства шовного материала <i>Акентьева Т.Н., Борисов В.В., Кудрявцева Ю.А., Доронина Н.В., Ежов В.А.</i> 42	Effect of polyoxyalkanoate-based cover on properties of suture material <i>Akentyeva T.N., Borisov V.V., Kudryavtseva Yu.A., Doronina N.V., Ezhov V.A.</i> 48
Применение гравитационной терапии и дискретного плазмафереза в лечении облитерирующего атеросклероза <i>Макаров И.В., Лопухов Е.С., Лукашова А.В.</i> 49	Use of gravity therapy and discrete plasmapheresis in treatment of atherosclerosis obliterans <i>Makarov I.V., Lopukhov E.S., Lukashova A.V.</i> 53
ЛУЧЕВАЯ ДИАГНОСТИКА	RADIAL DIAGNOSIS <i>Summary</i>
Состояние проксимальной части тромба при варикофлебите большой подкожной вены <i>Цуканов Ю.Т., Цуканов А.Ю., Николайчук А.И.</i> 54	Condition of the proximal portion of the thrombus in varicophlebitis of the great saphenous vein <i>Tsukanov Yu.T., Tsukanov A.Yu., Nikolaichuk A.I.</i> 61
ИНТЕРВЕНЦИОННАЯ РАДИОЛОГИЯ	INTERVENTIONAL RADIOLOGY <i>Summary</i>
Отдаленные результаты ангиопластики с использованием баллонов с лекарственным покрытием при поражениях бедренно- подколенного сегмента <i>Затевахин И.И., Шиповский В.Н., Турсунов С.Б., Багдатыев В.Е., Джуракулов Ш.Р.</i> 64	Remote results of angioplasty using drug-coated balloons in lesions of the femoropopliteal segment <i>Zatevakhin I.I., Shipovskiy V.N., Tursunov S.B., Bagdatyev V.E., Dzhurakulov Sh.R.</i> 68

СОДЕРЖАНИЕ	CONTENTS
Лечебная тактика при критической ишемии нижних конечностей у больных с выраженной сопутствующей патологией <i>Русин В.И., Корсак В.В., Попович Я.М., Русин В.В.</i> 70	Treatment policy in critical lower limb ischaemia in patients with pronounced concomitant pathology <i>Rusin V.I., Korsak V.V., Popovich Ya.M., Rusin V.V.</i> 74
ФЛЕБОЛОГИЯ	PHLEBOLOGY
Эффективность применения препарата Венарус в лечении больных с посттромботической болезнью нижних конечностей <i>Сонькин И.Н., Шайдаков Е.В., Крылов Д.В., Булатов В.Л., Ремизов А.С., Резванцев М.В.</i> 77	Efficacy of Venarus in treatment of patients with post-thrombotic disease of lower limbs <i>Sonkin I.N., Shaidakov E.V., Krylov D.V., Bulatov V.L., Remizov A.S., Rezvantsev M.V.</i> 83
Системные флебопротекторные препараты: от активного вещества к клиническому эффекту <i>Духанин А.С.</i> 84	Systemic phlebotrophic agents: from active substance to clinical effect <i>Dukhanin A.S.</i> 92
ХИРУРГИЯ	SURGERY
Ближайшие и отдаленные результаты различных методов реконструкции бифуркации сонных артерий <i>Карпенко А.А., Игнатенко П.В., Стародубцев В.Б., Ким И.Н., Золоев Д.Г., Горбатьих В.Н.</i> 93	Short- and long-term results of various methods of reconstruction of carotid artery bifurcation <i>Karpenko A.A., Ignatenko P.V., Starodubtsev V.B., Kim I.N., Zoloev D.G., Gorbatykh V.N.</i> 99
Анализ результатов эверсионной каротидной эндартерэктомии в отдаленном периоде <i>Покровский А.В., Белоярцев Д.Ф., Талыблы О.Л.</i> 100	Analysis of remote results of eversion carotid endarterectomy <i>Pokrovsky A.V., Beloyartsev D.F., Talybly O.L.</i> 108
Отдаленные результаты хирургического лечения хронической сосудисто-мозговой недостаточности <i>Каримов Ш.И., Суннатов Р.Д., Ирназаров А.А., Муминов Р.Т., Юлбарисов А.А., Ахматов А.М., Алиджанов Х.К.</i> 111	Remote results of surgical management of chronic cerebrovascular insufficiency <i>Karimov Sh.I., Sunnatov R.D., Imazarov A.A., Muminov R.T., Yulbarisov A.A., Akhmatov A.M., Alidzhanov Kh.K.</i> 116
Реваскуляризация миокарда и почек у больных с сочетанным атеросклеротическим поражением коронарных и почечных артерий <i>Шахов Б.Е., Иванов Л.Н., Кузьменко Е.А., Катынов В.В.</i> 118	Revascularization of the myocardium and kidneys in patients with combined atherosclerotic lesions of coronary and renal arteries <i>Shakhov B.E., Ivanov L.N., Kuzmenko E.A., Katynov V.V.</i> 127
Сравнительная оценка эндоскопического и открытого способов выделения аутовенозного кондукта для операций коронарного шунтирования <i>Чернявский А.М., Волков А.М., Лавренюк О.В., Терехов И.Н., Карева Ю.Е.</i> 130	Comparative assessment of endoscopic and open methods of autovenous conduit exposure for coronary artery bypass grafting operations <i>Chernyavskii A.M., Volkov A.M., Lavrenyuk O.V., Terekhov I.N., Kareva Yu.E.</i> 136

СОДЕРЖАНИЕ	CONTENTS
<p>Экстракорпоральная реконструкция артерий трансплантата печени в зависимости от артериальной анатомии гепатодуоденальной области <i>Хубутия М.Ш., Гуляев В.А., Новрузбеков М.С., Леменёв В.Л., Дриаев В.Т.</i>..... 137</p>	<p>Extracorporeal reconstruction of arteries of a transplant of the liver for its subsequent implantation and surgical aspects of arterial anatomy the hepatoduodenal area <i>Khubutia M.Sh., Gulyaev V.A., Novruzbekov M.S., Lemenev V.L., Driaev V.T.</i>..... 145</p>
<p>Отдаленные результаты полузакрытой эндартерэктомии петлей из поверхностной бедренной артерии и бедренно-подколенного шунтирования <i>Абрамов И.С., Майтесян Д.А., Лазарян Т.А., Балдин В.Л., Вериго А.В., Еременко А.Г., Папоян С.А.</i>..... 147</p>	<p>Remote results of semiclosed endarterectomy with a loop from the superficial femoral artery and femoropopliteal bypass grafting <i>Abramov I.S., Maitiesyan D.A., Lazaryan T.A., Baldin V.L., Verigo A.V., Eremenko A.G., Papoyan S.A.</i>..... 151</p>
<p>Реваскуляризация нижних конечностей у больных с критической ишемией, обусловленной поражением инфраингвинальных артерий <i>Питык А.И., Прасол В.А., Бойко В.В.</i>..... 153</p>	<p>Revascularization of lower limbs in patients with critical ischaemia induced by lesions of infrainguinal arteries <i>Pityk A.I., Prasol V.A., Boiko V.V.</i>..... 158</p>
<p>Вклад военных хирургов – участников Великой Отечественной войны в решение проблемы оказания помощи раненым с повреждениями кровеносных сосудов <i>Кохан Е.П., Глянцев С.П., Галик Н.И.</i>..... 159</p>	<p>Contribution of military surgeons – participants of the Great Patriotic war to solving the problem of rendering medical care to the wounded with lesions of blood vessels <i>Kokhan E.P., Glyantsev S.P., Galik N.I.</i>..... 167</p>
<p><u>КЛИНИЧЕСКИЕ НАБЛЮДЕНИЯ</u></p>	<p><u>CASE REPORT</u></p>
<p>Гибридная технология при повторной операции у больного с аневризмой дуги аорты и хроническим расслоением типа А <i>Чарчян Э.Р., Аbugов С.А., Скворцов А.А., Ховрин В.В., Федулова С.В.</i>..... 168</p>	<p>Hybrid technology in repeat operation of a patient with aortic arch aneurysm and type A chronic aortic dissection <i>Charchan E.R., Abugov S.A., Skvortsov A.A., Khovrin V.V., Fedulova S.V.</i>..... 173</p>
<p><u>В ПОМОЩЬ ПРАКТИЧЕСКОМУ ВРАЧУ</u></p>	<p><u>PRACTICAL MEDICINE</u></p>
<p>Результаты стентирования внутренних сонных артерий с применением системы проксимальной защиты головного мозга в ближайшем послеоперационном периоде <i>Хрипун А.В., Малеванный М.В., Куликовских Я.В.</i>..... 175</p>	<p>Results of scanning of internal carotid arteries using the system of proximal cerebral protection in the immediate postoperative period <i>Khripun A.V., Malevannyi M.V., Kulikovskikh Ya.V.</i>..... 181</p>
<p><u>ОБЗОР ЛИТЕРАТУРЫ</u></p>	<p><u>LITERATURE REVIEW</u></p>
<p>Открытая тромбэктомия в лечении острых тромбозов глубоких вен нижних конечностей <i>Шайдаков Е.В., Порембская О.Я., Царев О.И., Хмельникер С.М.</i>..... 183</p>	<p>Open thrombectomy in treatment of acute thromboses of lower-limb deep veins <i>Shaidakov E.V., Porembskaya O.Ya., Tsarev O.I., Khmelniker S.M.</i>..... 187</p>
<p>Отчет правления РОАиСХ..... 188</p>	<p>Report of the board of the Russian Association of Angiologists and Vascular Surgeons..... 188</p>
<p><u>ПАМЯТИ УЧИТЕЛЯ</u></p>	<p><u>IN MEMORY OF A TEACHER</u></p>
<p>Константинов Борис Алексеевич К 80-летию со дня рождения..... 190</p>	<p>Konstantinov Boris Alekseevich To the 80 years from the date of a birth..... 190</p>
<p><u>КАЛЕНДАРЬ БУДУЩИХ КОНГРЕССОВ И КОНФЕРЕНЦИЙ</u>..... 192</p>	<p><u>FORTHCOMING EVENTS</u>..... 192</p>

ЛЕЧЕБНАЯ ТАКТИКА ПРИ КРИТИЧЕСКОЙ ИШЕМИИ НИЖНИХ КОНЕЧНОСТЕЙ У БОЛЬНЫХ С ВЫРАЖЕННОЙ СОПУТСТВУЮЩЕЙ ПАТОЛОГИЕЙ

РУСИН В.И., КОРСАК В.В., ПОПОВИЧ Я.М., РУСИН В.В.

Кафедра хирургических болезней, Ужгородский национальный университет, Ужгород, Украина

В работе приведен анализ результатов обследования и лечения 25 больных с окклюзионно-стенотическими поражениями артерий нижних конечностей и выраженной сопутствующей патологией, которым выполнены малоинвазивные эндоваскулярные операционные вмешательства. Использование комплекса клинично-инструментальных методов исследования (ультразвуковое дуплексное сканирование, рентгеноконтрастная ангиография, мультиспиральная компьютерная томография с внутривенным контрастированием) позволило разработать алгоритм хирургической тактики. Проходимость после эндоваскулярной чрескожной баллонной ангиопластики и/или стентирования к концу 3 года наблюдения составила 64%, при этом сохранить конечность удалось у 17 (68%) пациентов.

Ключевые слова: критическая ишемия нижних конечностей, рентгеноконтрастная ангиография, чрескожная транслюминальная баллонная ангиопластика, стентирование.

ВВЕДЕНИЕ

Сердечно-сосудистые заболевания в XX веке приняли характер эпидемии, охватившей все высокоразвитые страны. Только в США и Европе за прошедшее столетие от последствий атеросклероза погибло более 360 млн человек. Если смертность от сердечно-сосудистых заболеваний была на уровне 1% всей смертности населения в 1900 году, то с середины 60-х годов она поднялась до уровня 40–50%. Согласно последним прогнозам, опубликованным Американской ассоциацией сердца, смертность от последствий атеросклероза в 2020 году увеличится еще на 20% и сможет достичь 60%, несмотря на широкое использование гиполипидемических, антисклеротических препаратов и средств профилактики артериальной гипертензии. Ежегодно Национальный институт здоровья США выделяет до 5 млрд долларов на создание эффективных лекарственных средств для лечения атеросклероза [1].

Рост числа больных с облитерирующим атеросклерозом сосудов нижних конечностей, высокая частота мультифокального атеросклероза, послеоперационных осложнений и летальность после традиционных реконструктивных операций, наличие выраженной сопутствующей патологии, в том числе кардиальной и церебральной, заставляет разрабатывать и использовать новые миниинвазивные технологии в лечении критической ишемии нижних конечностей с целью восстановления магистрального кровотока [2–4].

Несмотря на достаточную эффективность и минимальную травматичность сочетанного использования эндоваскулярных и открытых сосудистых вмешательств, опыт их применения остается крайне низким [5]. По мнению ведущих экспертов Европы и Северной Америки в 2015 году 80% всех сосудистых операций будет выполняться с использованием гибридных технологий.

Преимуществами малоинвазивных эндоваскулярных вмешательств являются: малая травматичность, сокращение периода госпитализации и реабилитации, возможность выполнять их даже амбулаторно, отсутствие потребности в анестезии, ее осложнений, возможность выполнения в будущем традиционных реконструктивных операций, многократность выполнения малоинвазивных вмешательств, снижение частоты послеоперационных осложнений, минимальная летальность [2, 6].

Вопросам эндоваскулярного лечения патологии коронарных артерий оказывают значительное внимание, в то время как при заболеваниях периферических артерий нижних конечностей эта проблема недостаточно изучена и освещена в отечественной и мировой литературе.

Цель исследования: определить возможности использования эндоваскулярных методов хирургического лечения при критической ишемии нижних конечностей на основе комплексного клинично-инструментального обследования пациентов с выраженной сопутствующей патологией.

МАТЕРИАЛЫ И МЕТОДЫ

В работе проанализированы результаты обследования и лечения 25 больных с окклюзионно-стенотическим поражением артерий нижних конечностей, которые были прооперированы в отделении эндоскопической диагностики и миниинвазивной хирургии Закарпатской областной клинической больницы им. А. Новака с 2009 г. по август 2013 г. Определение степени хронической ишемии у всех пациентов проводили по модифицированной клинической классификации Фонтейна, соответственно больных с IIIA ст. было 7 (28%), IIIB – 13 (52%), с IV – 5 (20%). У всех пациентов диагностировали выраженную сопутствующую патологию, в частности суб- и декомпенсированный сахарный диабет, последствия перенесенного острого нарушения мозгового кровообращения, хроническую недостаточность кровообращения IIБ–III ст., хроническую болезнь почек V ст. Возраст больных составлял от 35 до 74 лет, средний возраст – $52 \pm 2,3$ года.

Для обследования больных применяли лабораторные методы исследования, а также инструментальные: ультразвуковую доплерографию, ультразвуковое дуплексное сканирование («Aloka-3500», Япония, «My Lab-50», Италия, «HDI-1500» ATL-Philips, «SIM-5000», Радмир, «ULTIMA PRO-30 z.one Ultra», ZONARE Medical Systems Inc., США) рентгенконтрастную ангиографию (DSA, Integris-2000, Philips) и мультиспиральную компьютерную томографию с внутривенным контрастированием (Somatom CRX «Siemens», Германия, 1994).

Всем пациентам была выполнена чрескожная транслюминальная баллонная ангиопластика артерий нижних конечностей, в 10 (40%) случаях в сочетании с эндоваскулярным баллонным стентированием. Показанием к эндоваскулярным миниинвазивным вмешательствам были: локальные сегментарные критические стенозы длиной до 10 см и окклюзии длиной до 3–5 см. Показанием к эндоваскулярному баллонному стентированию у 5 пациентов явились разрывы и отслойки интимы после выполнения чрескожной баллонной ангиопластики, которые опасны ранним тромбозом зоны эндоваскулярной реконструкции и дистальной эмболизацией. Баллонная ангиопластика проксимального сегмента поверхностной артерии бедра была выполнена 5 пациентам, дистального сегмента поверхностной артерии бедра – 3 больным, подколенной артерии – в 10 случаях, устьев задней большеберцовой артерии – в 5 и передней большеберцовой артерии – в 2 случаях соответственно. Эндоваскулярное стентирование поверхностной

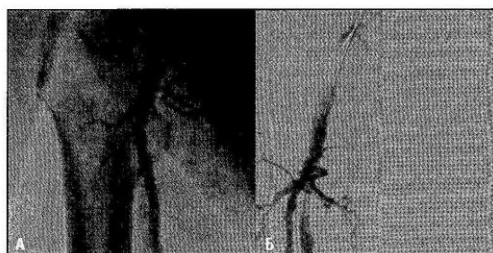


Рис. 1. Ангиограмма больного В.: а) контрольная ангиография бедренных артерий; б) проводник в поверхностной артерии бедра.

бедренной артерии выполнили у 5 пациентов, подколенной артерии – у 3, задней большеберцовой артерии – у 2 пациентов.

РЕЗУЛЬТАТЫ ИССЛЕДОВАНИЯ И ИХ ОБСУЖДЕНИЕ

Всем пациентам на этапе обследования выполняли ультразвуковые методы обследования и мультиспиральную компьютерную томографию с внутривенным контрастированием, которые являлись методом скрининга пациентов для дальнейшего рентгенконтрастного ангиографического обследования. Золотым стандартом диагностики у данных пациентов остается рентгенконтрастная ангиография, позволяющая оценить характер, локализацию и протяженность окклюзионно-стенотического поражения артерий нижних конечностей, что является важным моментом для обоснования показаний к миниинвазивным эндоваскулярным вмешательствам, при этом использовали рекомендации TASC II (2007) [4].

В день операции пациенту назначали аторвастатин в дозе 20 мг в сутки, клопидогрел 300 мг однократно с последующим приемом по 75 мг/сут. С целью доступа проводили антеградную катетеризацию бедренной артерии по Сельдингеру. Всегда использовали гемостатический интродьюсер для облегчения замены катетера, защиты артериальной стенки от повреждения недостаточно опустошенного катетера и для контрольных инъекций контрастного

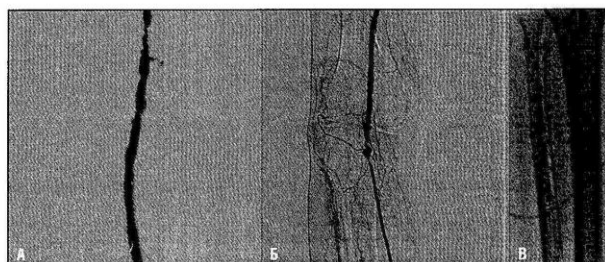


Рис. 2. Ангиограмма: проводник и баллонный катетер в поверхностной бедренной (а), подколенной (б) и передней большеберцовой (в) артериях.




Рис. 3. Ангиограмма больного М.: чрескожная транслюминальная баллонная ангиопластика при локальном сегментарном стенозе подколенной артерии.




Рис. 4. Ангиограмма больного Т.: контрастирование артерий голени после чрескожной транслюминальной баллонной ангиопластики.

вещества. После катетеризации бедренной артерии вводили гепарин в дозе 5 тыс. ед. внутривенно с последующими введениями по 5 тыс. ед. — 4 раза в сутки подкожно на протяжении 10 суток. После предварительной контрольной ангиографии через участок стеноза к обструкции под рентгеноскопическим контролем проводили проводник (рис. 1), а затем и сам баллонный катетер (рис. 2).

Баллонные катетеры проводили за участок стеноза и через окклюзии с помощью проводников (рис. 2).

Размер баллона выбирали в соответствии с оценкой диаметра просвета сосуда. Раздувание баллона и результаты вмешательства всегда контролировали рентгеноскопически и ангиографически после опорожнения баллона (рис. 3, 4).

Продолжительность раздувания баллона при эндоваскулярной чрескожной транслюминальной баллонной ангиопластике составляла $34 \pm 2,1$ с. Раздувание баллона более 1 мин. может быть эффективным, но должно применяться только при наличии достаточного коллатерального кровотока дистальнее баллона, который закрывает просвет сосуда.

У 10 пациентов чрескожная транслюминальная баллонная ангиопластика сочеталась со стентированием. Безусловными показаниями к стентированию были разрывы или отслоения интимы, которые возникают при дилатационном воздействии балло-

на, кроме того стентированию подлежали участки артерий с резидуальным стенозом и протяженные стенозы артерий более 40 мм (рис. 5).

У 2 (8%) пациентов после выполнения чрескожной транслюминальной баллонной ангиопластики дистальной части поверхностной артерии бедра и начального отдела подколенной артерии в непосредственном послеоперационном периоде наблюдали отслоения интимы и ретромбоз зоны реконструкции. Этим пациентам выполнили регионарный тромболизис, повторную эндоваскулярную чрескожную транслюминальную баллонную ангиопластику с последующим стентированием.

В раннем послеоперационном периоде до одного года наблюдения у 18 (72%) пациентов наблюдали удовлетворительный результат, в частности, уменьшение интенсивности симптомов ишемии: отсутствие болевого синдрома в покое и увеличение дистанции ходьбы, при этом наблюдали сохранение проходимости зоны реконструкции при ультразвуковом или ангиографическом контрольном обследовании. У 4 (80%) из 5 больных с некротическими изменениями стопы наблюдали тенденцию к ограничению и эпителизации некротических ран.

У 3 (12%) пациентов после выполнения чрескожной транслюминальной баллонной ангиопластики в течение года произошло прогрессирование ате-

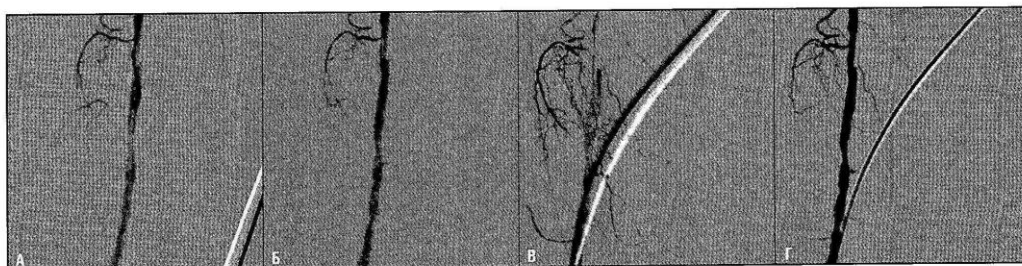


Рис. 5. Ангиограмма больного В.: а) баллонный катетер со стентом подведены к месту критического стеноза подколенной артерии; б) направление стента в просвет подколенной артерии; в) стент установлен в просвет подколенной артерии; г) контрольное контрастирование подколенной артерии — стеноз ликвидирован.

росклеротического поражения артерий голени, что лишило их условий для выполнения повторных эндоваскулярных вмешательств. Этим больным выполнили непрямую реваскуляризацию нижних конечностей, в частности, реваскуляризирующую остеотрепанацию большеберцовой кости. У 2 пациентов нарастание симптомов ишемии привело к высокой ампутации нижней конечности. В течение года наблюдения 2 пациента умерли от острого инфаркта миокарда и острого нарушения мозгового кровообращения.

В отдаленном послеоперационном периоде на протяжении 3 лет наблюдения проходимость зоны реконструкции наблюдали у 16 (64%) пациентов, при этом сохранить конечность удалось у 17 (68%) пациентов.

ВЫВОДЫ

1. Использование комплекса клинико-инструментальных методов обследования позволяет тщательно обследовать больного и обосновать показания к эндоваскулярной чрескожной транслюминальной баллонной ангиопластике и стентированию при локальных окклюзионно-стенотических поражениях артерий нижних конечностей.

2. Эндоваскулярные миниинвазивные вмешательства следует широко использовать при критической ишемии нижних конечностей у пациентов с выраженной сопутствующей патологией, когда противопоказано открытое реконструктивно-восстановительное вмешательство.

3. Применение миниинвазивных эндоваскулярных вмешательств при локальных окклюзионно-стенотических поражениях артерий нижних конечностей позволяет сохранить конечность у 68% пациентов к концу 3 года наблюдения.

ЛИТЕРАТУРА/REFERENCES

1. *Breslow Jan L.* Cardiovascular disease burden increases, NIH funding decreases. *Nature Medicine.* 1997; 3: 600–612.
2. *Затевихин И.И., Шиповский В.Н., Золкин В.Н.* Баллонная ангиопластика при ишемии нижних конечностей: монография. Москва: Медицина. 2004; 252.
3. Клиническая ангиология: руководство. /под ред. Покровского А.В. В двух томах./ М.: ОАО «Издательство «Медицина». 2004; 1; 808.
4. *Zeller Th., Sixt S., Schwarz Th., Bürgelin K., Müller Ch., et al.* Long-Term Results After Directional Atherectomy of Femoro-Popliteal Lesions. *J. Am. Coll. Cardiol.* 2006; 48(8): 1573–1578.
5. *Norgren L., Hiatt W.R., Dormandy J.A., Nehler M.R., Harris K.A.* Inter-Society Consensus for the Management of Peripheral Arterial Disease (TASC II). *Journal of Vascular Surgery.* 2007 (Jan); 63.
6. *Fernandez N., McEnaney R., Marone L.K., Rhee R.Y., Leers S., Makaroun M., Chaer R.A.* Predictors of failure and success of tibial interventions for critical limb ischemia. *J. Vasc. Surg.* 2010; 52(4): 834–842.