

УДК 617.55-089-083.93-038:616-005.7

М.В. ВОРОНИЧ, В.М. ВОРОНИЧ, В.М. ДОБОШ, М.М. ТЕРНУЦАК, О.С. ДОНЧЕНКО
Ужгородський національний університет, медичний факультет, кафедра хірургічних хвороб,
Ужгород

ХІРУРГІЧНЕ ЛІКУВАННЯ ТРОФІЧНИХ ВИРАЗОК ВЕНОЗНОЇ ЕТІОЛОГІЇ

У роботі представлено аналіз хірургічного лікування 45 хворих з трофічними виразками венозної етіології. Хворим проводили комплексне ультразвукове дослідження поверхневих та глибоких вен нижніх кінцівок у передопераційному періоді для виявлення неспроможності венозних клапанів та рефлюксів крові по великій підшкірній вені, її притоках та перфорантних венах. Операційне втручання – венектомія – проводили за стандартною методикою, доповнюючи аутодермопластиком зону трофічної виразки. Адекватно підібране хірургічне лікування пришвидшує загоєння виразки, покращує якість життя у післяопераційному періоді та дозволяє скоротити терміни стаціонарного лікування хворих.

Ключові слова: хронічна венозна недостатність, трофічні виразки нижніх кінцівок, венектомія, аутодермопластика

Вступ. Незважаючи на багатолітню історію, трофічні виразки (ТВ) нижніх кінцівок венозного походження залишаються актуальною проблемою в сучасній хірургії. Від 600 тис. до 2,5 млн. людей в світі страждають на хронічні ТВ стоп і гомілок. Поширеність виразок нижніх кінцівок у Європі коливається від 0,18% до 1% в різних країнах. У Великобританії два великі дослідження показали, що поширеність активної виразки від 0,15% до 0,18%, на відміну від 1% в Скандинавських країнах. Виразки нижніх кінцівок трапляються частіше у літніх людей і їх поширеність, ймовірно, зростає, оскільки вік населення збільшується [6].

За даними різних джерел, ТВ венозної етіології складають більше 70% всіх виразок нижніх кінцівок [3, 6]. Облітеруючий атеросклероз є причиною виникнення ТВ нижніх кінцівок у 8% випадків. Діабетична мікро-, макроангіопатія та периферична нейропатія стають причиною ТВ у 3% випадків, а серед всіх хворих на цукровий діабет число осіб з трофічними дефектами стоп сягає до 15%. Малігнізація ТВ нижніх кінцівок складає 1,6–3,5% випадків [3].

Савельєв В.С. поділяє ТВ нижніх кінцівок на: венозні – 52%, артеріальні – 14%; змішані – 13%, посттромбофлебітичні – 7%, посттравматичні – 6%, діабетичні – 5%, нейротрофічні – 1% та інші – 2% [3].

За даними ВООЗ 25% населення працездатного віку Європи хворіють на венозну патологію нижніх кінцівок, що у 3–6% ускладнюється ТВ [1]. В Україні частота ТВ гомілок при хронічній венозній недостатності становить 12,9% [2].

Економічний аспект проблеми надзвичайно істотний. Наприклад, у США при лікуванні трофічних виразок протягом 3 місяців медичні витрати складають 1200 доларів США [4, 5]. За 2005 рік у статистичній звітності МСЕК за формою №14 варикозна хвороба нижніх кінцівок стала причиною первинної інвалідності у 24,6% хворих серед захворювань вен нижніх кінцівок, з яких 86,8% хворих були працездатного віку [1].

Мета дослідження. Проаналізувати результати хірургічного лікування хворих із ТВ нижніх кінцівок на фоні варикозної хвороби з хронічною венозною недостатністю (СЕАР С6).

Матеріали та методи. Проаналізовано 45 історій хвороб пацієнтів, які перебували на лікуванні в хірургічному відділенні Ужгородської центральної міської клінічної лікарні за період з 2008 по 2015 рр. У всіх хворих виявлено ТВ гомілок варикозного генезу – хронічною венозною недостатністю (СЕАР С6). Пацієнтам виконувались операційні втручання, направлені на видалення варикозно розширених підшкірних вен нижніх кінцівок, ліквідацію венозних рефлюксів у системі великої підшкірної вени (ВПВ), вільну аутодермопластику зон ТВ. Передопераційний період включав загальноклінічні обстеження, стандартні лабораторні дослідження (загальні аналізи крові та сечі, біохімічний аналіз крові, коагулограма тощо), проведення ультразвукового дуплексного сканування (УЗДС) венозної системи нижніх кінцівок та морфометрію трофічних виразок.

Результати досліджень та їх обговорення. В ході дослідження хворі були розділені на 3 групи:

I – 35 пацієнтів із трофічними виразками площею до 8,37 см², що самостійно загоїлися після операції;

II – 6 пацієнтів із трофічними виразками, площею від 8,37 до 433 см², котрим одночасно з типовою флектомією була виконана вільна аутодермопластика зони трофічної виразки;

III – 4 пацієнти із множинними, незагоєними після флектомії та вільної аутодермопластики виразками (час спостереження склав > 1 рік після операції). Усім пацієнтам виконували операційне втручання – флектомію з видаленням основного стовбура ВПВ та її варикозно змінених притоків, ліквідацією рефлюксу по неспроможних перфорантних венах гомілки шляхом перев'язки та пересічення останніх. «Неспроможність» перфорантних вен та рефлюкс крові у них визначалися

шляхом проведення УЗДС вен нижніх кінцівок у передопераційному періоді.

Обов'язковим компонентом лікування венозних трофічних виразок як до операції, так і в післяопераційному періоді, була еластична компресія нижніх кінцівок медичним трикотажем II – III компресійного класу. Місцеве лікування включало туалет трофічної виразки з використанням різноманітних розчинів антисептиків, протеолітичних ферментів, сорбентів. З метою покриття виразкової поверхні застосовували різноманітні пов'язки в залежності від фази протікання раневого процесу: гідроколоїди, гідрогелі, напівпроникні плівки, атравматичні пов'язки. Для фармакотерапії варикозної хвороби з хронічною венозною недостатністю (СЕАР С6) використовували флеботропні, антибактеріальні, протизапальні та знеболюючі препарати, дезагреганти, антикоагулянти.

Середній термін загоєння ТВ у хворих 1-ої групи становив 29 днів, 2-ої групи – 21 день. У пацієнтів 3-ї групи спостерігалось повне відторгнення аутодермального трансплантату та відсутність епітелізації ТВ. Час перебування хворих у стаціонарі I та II груп в середньому склав 14 та 11 днів відповідно.

Клінічний випадок.

Хвора Б. 1958 р.н. поступила в хірургічне відділення № 2 Ужгородської центральної міської

клінічної лікарні із скаргами на наявність трофічної виразки правої гомілки, пекучі болі, гнійні виділення з виразки, безсоння. При локальному об'єктивному обстеженні виявлено: по ходу ВПВ на стегні та гомілці розширені, варикозно змінені підшкірні вени; в середньо-нижній третині правої гомілки виявлена трофічна виразка розміром 20x25 см з підритими краями, серозними та гнійними виділеннями (рис. 1). Пацієнтці проводилось ультразвукове дослідження, де було виявлено ехо-ознаки розширення поверхневих вен правої нижньої кінцівки (основного стовбура ВПВ та її підшкірних притоків на стегні, вени Леонардо, перфорантних вен гомілки груп Кокета, Бойда) з клапанною недостатністю, лімфостаз.

Після стандартної передопераційної підготовки хворій було виконано одномоментні флебектомію за Беккоком-Наратом-Кокетом та вільну аутодермопластику. Шкірний аутодемотрансплантат брали із передньо-латеральної поверхні правого стегна. Післяопераційний період без ускладнень, через 15 днів після операції хвора була виписана зі стаціонару (рис. 2). Повне загоєння трофічної виразки відзначено на 36 день після операції. У віддаленому післяопераційному періоді (час спостереження за пацієнткою склав 2 роки) рецидиву варикозної хвороби та трофічних виразок на оперованій нижній кінцівці не виявлено. Пацієнтка повернулась до повноцінної праці.

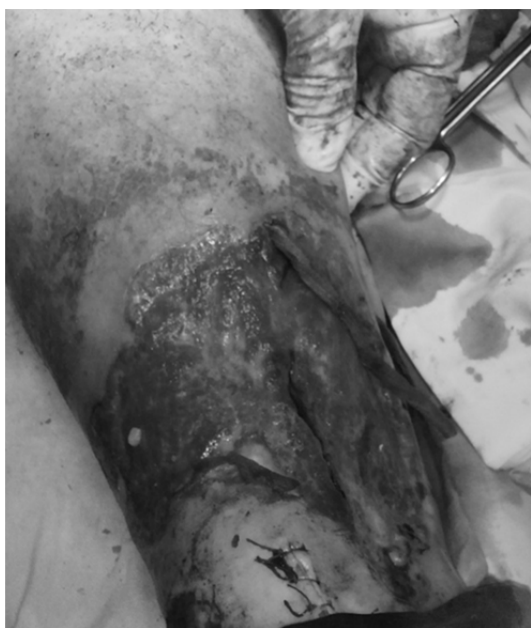

Рис. 1. Трофічна виразка до аутодермопластики




Рис. 2. Трофічна виразка через 15 днів після операції

Висновки. Обов'язкове проведення та якісна інтерпретація УЗДС вен нижніх кінцівок у передопераційному періоді з виявленням неспроможності венозних клапанів та рефлюксів крові по ВПВ, її притоках та перфорантних венах у хворих на варикозну хворобу, ускладнену трофічними виразками гомілок; повноцінна флебектомія з ліквідацією вертикального та горизонтального

рефлюксів шляхом видалення стовбура та приток ВПВ, лігуванням та пересіченням “неспроможних” перфорантних вен (особливо зони ТВ); комбінація флебектомії з одномоментною вільною аутодермопластикою виразкового дефекту пришвидшують загоєння ТВ, покращують якість життя у післяопераційному періоді та дозволяють скоротити терміни стаціонарного лікування хворих.

СПИСОК ВИКОРИСТАНОЇ ЛІТЕРАТУРИ

1. Горленко Ф.В. Субфасціальна ендоскопічна диссекція перфорантних вен гомілки у хворих з хронічною венозною недостатністю, ускладненою трофічними розладами / Ф.В. Горленко, В.В. Русин // Український журнал хірургії. — 2009. — № 4. — С. 37—39.
2. Инновационные технологии в лечении варикозной болезни нижних конечностей / Л.М. Чернуха, А.А. Гуч, П.И. Никульников, Г.Г. Влайков // Клін. хірургія. — 2007. — № 2–3. — С. 123—124.
3. Первинна інвалідність внаслідок захворювань вен нижніх кінцівок в Україні / А.В. Іпатов, О.В. Сергієні, Д.І. Дзенвицький, Т.Г. Войтчак // Вісник соціальної гігієни та організації охорони здоров'я України. — 2006. — № 4. — С.18—24.
4. Результати хірургічного лікування венозних трофічних виразок / В.І. Русин, В.В. Корсак, Я.М. Попович [та ін.] // Науковий вісник Ужгородського університету, серія «Медицина». — 2012. — Випуск 2 (44). — С. 112—114.
5. Трофические язвы нижних конечностей – обзор проблемы / В.Н. Оболонский, Г.В. Родоман, В.Г. Никитин, М.А. Караев // РМЖ. Избранные лекции для семейных врачей. — 2009. — Т. 17, № 25. — С. 1—16.
6. Sarkar P.K. Management of leg ulcers / P.K. Sarkar, S. Ballantyne // Postgraduate medical journal. — 2000. — Vol. 76, № 901. — P. 674—682.

M.V. VORONYCH, V.M. VORONYCH, V.M. DOBOSH, M.M. TERNUSHCHAK, O.S. DONCHENKO

Uzhhorod National University, Faculty of Medicine, Department of Surgical Diseases, Uzhhorod

SURGICAL TREATMENT OF VENOUS TROFIC ULCERS

The analysis of surgical treatment results in 45 patients with venous trophic ulcers was held. The complex ultrasonographic examination of superficial and deep veins of lower limbs was done in all patients to detect insufficient venous valves and refluxes both in deep and perforating veins. After the removal of refluxes by means of insufficient perforating and variceally transformed superficial veins removal autodermpoplasty over the ulcers was applied. Such treatment strategy accelerated ulcer healing, improved the quality of life and reduced the period of in-patient stay.

Key words: chronic venous insufficiency, trophic ulcers of the lower extremities, venectomy, autodermpoplasty

Стаття надійшла до редакції: 06.06.2016 р.