

ФУНКЦІОНАЛЬНА ЕФЕКТИВНІСТЬ ЗУБНИХ ПРОТЕЗІВ З ОПОРОЮ НА ІМПЛАНТАТАХ З ГРАДІЄНТНИМ БІОАКТИВНИМ КЕРАМІЧНИМ ПОКРИТТЯМ

Потапчук А.М., Шаркань Й.П., Горзов І.П.

Ужгородський державний університет, м.Ужгород

Незважаючи на значні успіхи в ортопедичному лікуванні дефектів зубних рядів з використанням ендоссальних імплантів, ряд питань на сьогоднішній день лишаються неоднозначними і потребують подальшого вивчення.

На функціональний стан ендоссального імплантату в складній системі "кісткова тканина — імплантат" впливає багато факторів. В процесі функціонування зубний імплантат витримує великі навантаження, які передаються через імплантат на кістку і величина яких визначається трьома умовами: величиною та напрямком дії сили, площею кістки, що задіяна в трансформації навантажень, та пружно-еластичними властивостями матеріалу імплантату. Механічні властивості матеріалу імплантату повинні наближатися до механічних властивостей кісткової тканини. Це досягається за рахунок площі, форми, та об'єму рел'єфу поверхні імплантату.

Причиною багатьох невдач в перебігу остеointegraційних процесів є незадовільна біостабільна поведінка імплантату. Імплантат в процесі функціонування зубо-щелепової системи сприймає значні осьові та бокові навантаження. При недостатності конструктивних рішень та невідповідних фізико-механічних властивостях матеріалу, а також в результаті нераціонального протезування в кістці навколо імплантату виникають локальні нерівномірні надмірні концентрації напруг, які перевищують фізіологічні межі міцності кісткової тканини. Такі нефізіологічні навантаження ведуть до резорбції кістки, в подальшому — до втрати імплантату. Постійно ведуться роботи по вдосконаленню конструкцій та створенню нових технологій виготовлення імплантів.

Радикальним способом вирішення вказаної проблеми є формування на поверхні імплантату з

допомогою плазмової технології шару з певною пористою структурою, морфологією поверхні, адгезивно-когезивними та іншими властивостями, які максимально приблизили б дану конструкцію за функціональними властивостями до натурального кореня зуба [5]. Композитні імплантати на основі сферичних порошків титанового сплаву частково вирішують дані проблеми за рахунок підбору дисперсності порошку та конструкції імплантату [1]. В той же час такі імплантати не володіють біологічною активністю. Поєднання біосумісних властивостей імплантів із збільшеною площею взаємодії з кісткою та заданим розподілом пружно-еластичних властивостей є актуальною на сьогодні задачею, вирішення якої покращило б функціональні можливості зубного протезування на імплантатах.

Найбільш зручними для виготовлення таких імплантів є композиції на основі біоактивних та пасивних матеріалів, властивості яких можна регулювати формою, відносним об'ємом неоднорідностей та межею розподілу між складовими частинами. Нами розроблена принципово нова конструкція зубних імплантів з градієнтним біоактивним покриттям [2]. В попередніх наших роботах проведені порівняльні експериментальні дослідження, які показали, що навколо таких імплантів репаративні та остеointegraційні процеси проходять значно швидше [3, 4].

Продовженням цих досліджень стало клініко-функціональне обґрунтування можливостей застосування цих імплантів в практичній стоматології. Операція імплантації всім хворим проводилась в амбулаторних умовах під місцевим знеболенням (рис.1, 2, 3). Розподіл хворих за видом дефектів зубних рядів представлений в таблиці 1.

Таблиця 1

Розподіл хворих за видом дефектів зубних рядів та типом імплантів (ТІ)

ТІ	I клас по Кенеді		II клас по Кенеді		III клас по Кенеді		IV клас по Кенеді		Всього
	В.щ.	Н.щ.	В.щ.	Н.щ.	В.щ.	Н.щ.	В.щ.	Н.щ.	
ІГБП	3	6	4	2	4	3	4	2	28
II	-	2	-	1	2	-	1	-	6

Примітка:

ІГБП — імплантат з градієнтним біоактивним покриттям (двохетапний);

II — іммедіат імплантат.

Згідно наших клінічних спостережень, в великий термін після імплантації проходить швидка нормалізація тканин пародонту та формування регенерата навколо імплантату, про що свідчить неускладнений запаленням перебіг постімплантаційного періоду. Спостерігалась поступова стабілізація імплантату, і через 1,5-2,0 місяці – втрата больової реакції при перкусії. Рентгенологічно відмічається щільне прилягання новоутвореної кістки до імплантату, що свідчить про завершення остеоінтеграції.

Іммедіат-імплантація проводилась хворим з розрушеною коронковою частиною зуба нижче рівня ясен та з травмою зуба (вивих, перелом). Вибір безпосередньої імплантації, як оптимального виду ортопедичного лікування, ми виходили з того, що лунку видаленого зуба розглядали як природне імплантаційне ложе, а іммедіат-імплантацію – функціональним стимулятором остеоінтеграційних процесів.

Для іммедіат-імплантації використовували двохетапні імплантати. Для первинної іммобілізації імплантату в лунці та

заповнення зазору між лункою зуба та імплантатом використовували композиційну твердію суміш на основі гранул гідроксилапатиту, фібринового клею та хондроїтинсульфату. Як показали експериментальні дослідження, така композиція крім стабілізуючої функції має виражений стимулюючий ефект на репаративний остеогенез та протизапальні властивості.

Основу клінічних досліджень складала клініко-рентгенологічна та лабораторна оцінка функціонального стану органів та тканин зубо-щелепової ділянки з використанням імплантатів з градієнтним біоактивним покриттям. Вивчена динаміка відновлення мікроциркуляції в судинному руслі периімплантаційного ложа в процесі остеоінтеграції. Реографічні дослідження здійснювались в нашій модифікації, поскільки на відміну від класичної методики в ролі одного із електродів ми використали сам імплантат. Це дає можливість більш тонко і диференційовано вивчати динаміку мікроциркуляторного русла. Результати вимірювань представлені в табл.2.

Таблиця 2

Показники мікроциркуляції судинного русла опорних тканин в динаміці остеоінтеграції

Показники (в%)	До операції	Термін спостереження після імплантації			
		7 діб	14 діб	1 місяць	3 місяці
Реографічний індекс (PI)	0,19±0,08	0,20±0,07 P>0,05	0,17±0,04 P>0,05	0,14±0,03 P<0,05	0,14±0,04 P<0,05
Показник тону судин (ПТС)	28,06±4,10	26,43±4,81 P>0,05	23,42±4,50 P>0,05	20,61±4,52 P<0,05	19,74±4,81 P<0,05
Індекс периферійного опору (ІПО)	116,5±8,0	108,5±6,2 P>0,05	106,4±5,7 P>0,05	103,0±6,2 P<0,05	98,1±4,5 P<0,05
Індекс еластичності (ІЕ)	62,02±7,05	76,26±5,87 P<0,05	78,2±6,21 P<0,05	81,84±5,93 P<0,05	82,14±5,83 P<0,05

Аналіз реографічної картини переконливо свідчить про близьку кореляцію реографічної динаміки із стадійністю постімплантаційного періоду. Кількісний аналіз показав збільшення часу

анакроти в порівнянні з даними до операції. Відмічається збільшення реографічного, дикротичного та діастолічного індексів.

Таблиця 3

Електроміографічна характеристика функцій жувальних м'язів у хворих з кістковими дефектами зубних рядів (1 група) та протезованих з використанням імплантатів через 90 діб (2 група)

Хворі	Амплітуда Стискування		Амплітуда жування		Та	Тп	Дц	“К”	К-сть жувальних рухів	Ппж
	Права сторона	Ліва сторона	Права сторона	Ліва сторона						
1 група	436,8±13,1	394,8±10,1	328,5±10,7	287,6±9,9	0,40±0,02	0,27±0,02	0,57±0,03	1,41±0,12	29,12±1,63	24,18±1,82
2 група	552,1±9,9	514,3±9,6	442,7±6,9	359,2±8,9	0,34±0,04	0,29±0,05	0,61±0,04	1,31±0,18	25,62±2,52	18,21±3,04
P	<0,01	<0,05	<0,01	<0,01	<0,2	>0,05	>0,05	>0,05	<0,2	<0,05

Вивчений також вплив ортопедичного лікування з використанням імплантатів з градієнтним біоактивним покриттям на функціональний стан жувальних м'язів за допомогою електроміографії через 6, 12, 18 місяців після імплантації (табл. 3).

Аналіз електроміограм показав, що протезування дефектів зубних рядів із застосуванням імплантатів з градієнтним біоактивним покриттям позитивно змінює характер та дані тонічних напруг жувальної мускулатури.

Таким чином, проведені клініко-експериментальні дослідження об'єктивно підтвердили виражений репаративний остеогенез навколо імплантатів з градієнтним біоактивним покриттям, а іммедіат-імплантація, на нашу думку, є оптимальним і раціональним варіантом створення опори під зубні протези, оскільки дає можливість раннього включення їх у функцію, чим забезпечується більш досконала функціональна остеointegraція.

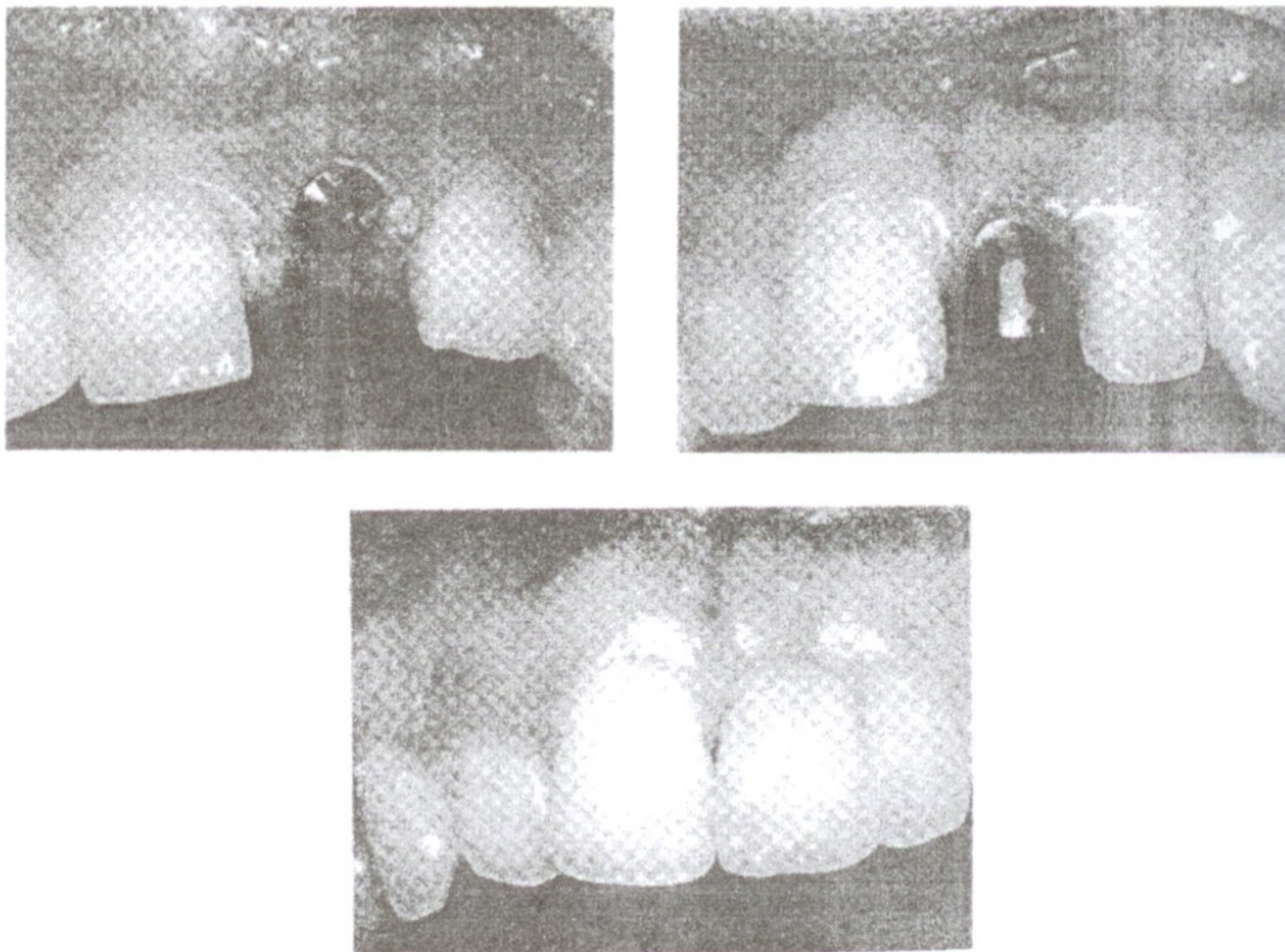


Рис.1, 2, 3. Етапи імплантації при дефекті зубного ряду

ЛІТЕРАТУРА

1. Дудко А.С., Апанович В.Н. Влияние упруго-эластических свойств зубных имплантатов на напряженно-деформированное состояние кости // Новое в стоматологии. – 1992. - №3. – С.15-20.
2. Потапчук А.М., Шаркань Й.П., Горзов І.П., Гаврик Є.О. Зубний імплантат. – Патент України N 17590. – 30.09.1996.
3. Потапчук А.М. Експериментальна оцінка остеоіндуктивних властивостей біокерамічного покриття на титанових імплантатах // Новини стоматології. – 1997. – N4. – С.59-62.
4. Шаркань Й.П., Потапчук А.М., Горзов І.П., Соломон А.А., Ульянич Н.В., Кикинеші В.О., Імре А.А. Остеотропні градієнтні керамічні покриття на металевих імплантатах // Новини стоматології. – 1997. – N4. – С.71-75.
5. Rieger M.R. // J.Oral Impl. – 1998. – Vol.14, N4. – P.472-484.

РЕЗЮМЕ

Функциональная эффективность зубных протезов с опорой на имплантатах с градиентным биоактивным керамическим покрытием

Потапчук А.М., Шаркань Й.П., Горзов И.П.

Проведены клинико-экспериментальные исследования, которые объективно подтвердили выраженный репаративный остеогенез вокруг имплантатов с градиентным биоактивным покрытием. Показано также, что иммедіат-імплантація являється оптимальним и рациональным вариантом создания опоры под зубные протезы, и обеспечивает функциональную остеointegraцію.

SUMMARY

Functional effectiveness of dental prosthesis with a support on the implants with gradient bioactive ceramic coating

A.M. Potapchuk, J.P. Sharkany, I.P. Horzov

Clinical-experimental investigations have been performed, which objectively confirmed a significant reparative osteogenesis around implants with gradient bioactive coating. It was also revealed that immediat-implantation is an optimal and rational variant for support creation under the dental prosthesis, because it gives a possibility for functional osteointegration.