

ХІРУРГІЯ

© А.О. Боброва, 2017

УДК 616.14–002.1–08.06–07–089

А.О. БОБРОВА

Національний інститут хірургії та трансплантології імені О.О. Шалімова НАМН України, Київ

ХІРУРГІЧНЕ ЛІКУВАННЯ ХВОРИХ ІЗ РЕЦИДИВОМ ВАРИКОЗНОЇ ХВОРОБИ НИЖНІХ КІНЦІВОК

У роботі визначено тактику лікування хворих із рецидивом варикозної хвороби (РВХ) нижніх кінцівок залежно від анатомо-гемодинамічного типу захворювання. Обстежено 85 пацієнтів з рецидивом варикозної хвороби нижніх кінцівок після хірургічних втручань. Ультразвукове дослідження джерел та шляхів розповсюдження патологічного венозного рефлюксу дозволило систематизувати причини розвитку РВХ та виділити анатомо-гемодинамічні типи захворювання. З метою оптимізації тактики хірургічного лікування хворих та вибору способу корекції порушень гемодинаміки в підшкірній венозній системі були розроблені алгоритми, які враховували анатомічні та гемодинамічні особливості РВХ у кожного пацієнта, що дозволило виконувати радикальні та мало травматичні повторні втручання.

Ключові слова: варикозна хвороба нижніх кінцівок, рецидив, хірургічне лікування

Вступ. Хірургічне лікування рецидиву варикозної хвороби (РВХ) нижніх кінцівок є технічно більш складним, ніж первинного варикозу, і пов'язане з необхідністю виділення вен у рубцево зміненних тканинах. Задоволеність хворих лікувальним і естетичним результатом повторної операції набагато нижче, ніж після первинного втручання [1–3]. Однією із причин незадовільних результатів лікування РВХ є необ'єктивна діагностика, яка полягає в недостатніх знаннях патофізіології венозної системи нижніх кінцівок і патогенезу захворювання. До того ж і по сьогоднішній день не розроблені алгоритми виконання хірургічних втручань і використання пріоритетних способів лікування РВХ нижніх кінцівок.

Різноманітність анатомічних варіантів будови венозної системи нижніх кінцівок і шляхів поширення патологічного венозного рефлюксу, недостатня вивченість причин розвитку РВХ, відсутність чітко обґрунтованого вибору хірургічної тактики в залежності від конкретного анатомо-гемодинамічного типу захворювання зумовили актуальність проведення дослідження і визначили його мету.

Мета дослідження. Визначити тактику лікування хворих з РВХ нижніх кінцівок залежно від анатомо-гемодинамічного типу захворювання.

Матеріали та методи. Обстежено 85 пацієнтів з рецидивом варикозної хвороби нижніх кінцівок після хірургічних втручань, які перебували на лікуванні у відділенні хірургії магістральних судин ДУ «Національний інститут хірургії і трансплан-

тології ім. О.О. Шалімова» НАМН України в період з 2010 по 2016 рр. включно. Середній вік пацієнтів становив $33,3 \pm 4,9$ року (від 24 до 56), співвідношення чоловіків і жінок було 1:2,32 (16:69). Тривалість захворювання варіювала від 8 до 29 років (в середньому – $8,9 \pm 3,5$ року).

До надходження в клініку у хворих з РВХ, відповідно до отриманих протоколів, кросектомія і видалення стовбура великої підшкірної вени (ВПВ) було виконано в 67 (78,82%) випадках, видалення стовбура малої підшкірної вени (МПВ) – в 14 (16,47%), видалення обох вен – в 4 (4,71%). У всіх пацієнтів виконували лікування неспроможних пронизних вен. Повторні операції з приводу РВХ були виконані в 83 (97,95%) випадках, у двох пацієнтів було виявлено важку серцеву недостатність і злякисне новоутворення, що стало протипоказом до хірургічного втручання.

Ультразвукове дослідження (кольорове дуплексне ангіосканування – КДАС) виконували на апараті EnVisor фірми Philips (Голландія) з використанням мультисекторного лінійного датчика 12–5 МГц для підшкірних вен і конвексного датчика 5–2 МГц – для глибоких. Основною метою дослідження було визначення шляхів поширення патологічного венозного рефлюксу і визначення анатомо-гемодинамічних типів РВХ.

Результати досліджень та їх обговорення. Формування анатомо-гемодинамічних особливостей рецидиву захворювання залежало від джерел і шляхів поширення венозного рефлюксу, тому були виділені вісім основних типів РВХ (табл. 1).

Анатомо-гемодинамічні типи рецидиву варикозної хвороби нижніх кінцівок

Тип РВХ	Джерело рефлюксу венозної крові	Кількість хворих	(%)
I	Надлишкова культя великої підшкірної вени	31	36,47
II	Резидуальний стовбур великої підшкірної вени	4	4,71
III	Надлишкова культя великої підшкірної вени та резидуальний стовбур великої підшкірної вени	3	3,53
IV	Резидуальні сегменти стовбура ВПВ на стегні та гомілці	15	17,65
V	«Серпантинний варикоз» у пахвинній ділянці	9	10,59
VI	Мала підшкірна вена	10	11,76
VII	Перфорантні вени гомілки	6	7,06
VIII	Несафеновий варикоз	7	8,23

На підставі аналізу клінічних симптомів захворювання і даних ультразвукової діагностики були розроблені алгоритми лікування хворих з рецидивом варикозної хвороби нижніх кінцівок. Поетапне використання пунктів алгоритмів допомагало в визначенні рішення про виконання повторного втручання і дозволяло визначити найбільш доцільні тактичні підходи.

Алгоритм дій хірурга при виявленні патологічної кукси ВПВ (I тип РВХ) залежав від її довжини і сту-

пеня варикозної трансформації її притоків (рис. 1). При довжині кукси менше 1,0 см від ревізії підшкірно-стегнового співустя (ПСС) утримувалися через залучення в рубцевий процес стегнової вени і високого ризику її пошкодження під час виділення. У такій ситуації у 4 (18,18%) хворих була збережена тільки верхня притока ВПВ – поверхнева надчеревна вена, клінічних ознак РВХ на стегні виявлено не було, що і служило причиною відмови від хірургічного втручання у зазначеній ділянці.

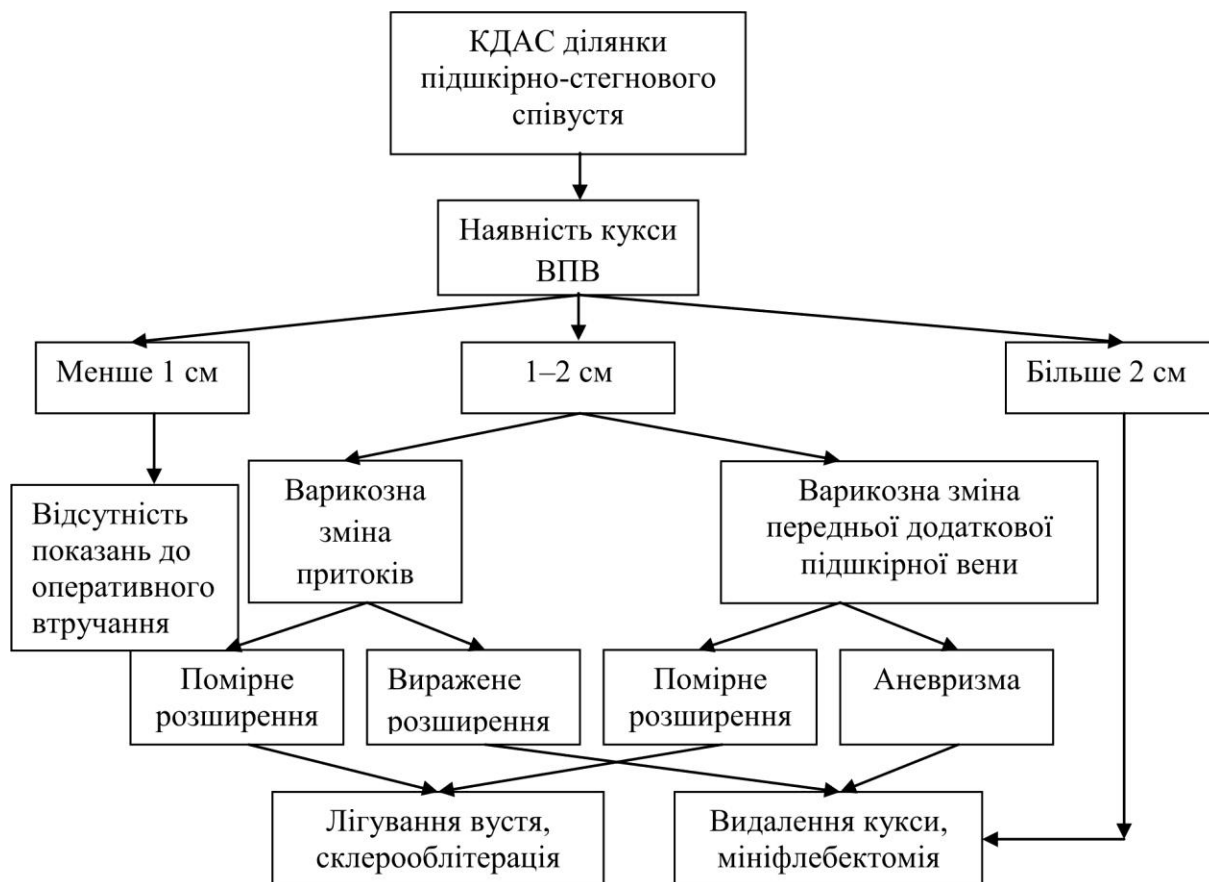

Рис. 1. Алгоритм лікування хворих із РВХ при наявності патологічної кукси ВПВ.

При лінійних розмірах кукси від 1 до 2 см 5 (22,73%) хворим проводилося її висічення з приводу виражених варикозних змін притоків ВПВ, які в подальшому були видалені методом мініфлебектомії (2 пацієнти – 40,0%) або склероблітерації (3 пацієнти – 60,0%).

З 12 пацієнтів із варикозно зміненою передньою додатковою сафеновою веною (ПДСВ) у 7 (58,33%) випадках було виконано комбіноване втручання. Операція полягала у маркуванні під ультразвуковим контролем устя великої підшкірної вени, мобілізації ВПВ і лігуванні ПДСВ з відсіканням її від кукси ВПВ. Стовбур ПДСВ склерозували.

Аневризматичне розширення співустя ПДСВ з ВПВ і кукси ВПВ у 5 (41,67%) пацієнтів служило причиною для відкритого видалення кукси великої підшкірної вени і стовбура передньої додаткової сафенової вени. При поширенні рефлюксу з кукси ВПВ у задню додаткову сафенову вену (ЗДСВ) і вену Джакоміні (ВД) у 1 (4,54%) пацієнта було виконано лігування і відсікання ЗДСВ з подальшою мініфлебектомією стовбура і притоків ВД.

При виявленні короткої кукси ВПВ і мережі дрібних варикозно змінених притоків, що впадали в куксу, проводили флебосклерозування. Особливістю даного способу є маркування кукси ВПВ під контролем ультразвуку, міні-доступ до гирла поза зоною рубцево змінених тканин з подальшим лігуванням ПСС, склерозуванням кукси і розширених притоків. Подібне втручання було виконано у 5 (22,73%) пацієнтів.

Аналіз результатів проведеного лікування дозволяє стверджувати, що при наявності короткої кукси ВПВ необхідно проводити диференційований підхід до її видалення з урахуванням небезпеки пошкодження стегнової вени і надійності ліквідації рефлюксу тільки по варикозно змінених притоках.

Всім 9 (29,03%) хворим з довгою (більше 2 см) куксою ВПВ було показано усунення зворотного потоку крові по всій її довжині, що дозволило надійно запобігти прогресуванню рецидиву захворювання. Склерозування кукси після лігування і відсікання від стегнової вени було виконано у 3 (33,33%) випадках. Хірургічний доступ до устя великої підшкірної вени виконували під контролем ультразвуку проксимальніше від первинного доступу, проводили лігування кукси ВПВ і її притоків, після чого в куксу і притоки вводили флебосклерозант.

У решти 6 (66,67%) хворих куксу відсікали відкритим способом. Притоки кукси видалляли методом мініфлебектомії (5 пацієнтів – 55,56%) або методом флебосклерозування (4 пацієнти – 44,44%).

Виявлення не видаленого на всій довжині стовбура або сегментів резидуального стовбура ВПВ вимагало ретельної оцінки анатомічних особливостей вени і джерел її ретроградного

заповнення (II–IV тип РВХ). Ухвалення рішення про застосування того чи іншого способу лікування базувалося на розробленому алгоритмі (рис. 2).

Відкрите хірургічне втручання було необхідним при виявленні нелігваного підшкірно-стегнового співустя і наявності рефлюксу вздовж стовбура ВПВ у 1 (25,0%) з 4 хворих з II типом РВХ. З метою мінімізації рецидиву втручання виконували маркування під контролем ультразвукового сканування гирла великої підшкірної вени, після якого з міні-доступу проводили мобілізацію ВПВ за допомогою гумової «трималки» (гумової трубочки) і виконували кросектомію. Ектазований стовбур великої підшкірної вени видалляли за Бебкокком.

У 3 (75,0%) хворих підшкірно-стегнове співустя було оброблено методом кросектомії, однак стовбур ВПВ був збережений протягом всього стегна. Для запобігання поширення аксіального рефлюксу в 2 (66,67%) з них була виконана ендовазальна лазерна абляція (ЕВЛА) стовбура ВПВ, в одному випадку (33,33%) – видалення стовбура на стегні за Бебкокком.

Наявність надмірної кукси і сегментарно висіченого, але не видаленого повністю стовбура ВПВ у 3 (3,53%) хворих з III типом РВХ передбачала два етапи втручання – на пригирловому сегменті і на стовбурі ВПВ. У одного (33,33%) пацієнта з короткою, до 1,0 см, куксою хірургічне втручання в ділянці ПСС не виконували, у двох випадках (66,67%) куксу довжиною більше 2 см лігували в ділянці гирла, після чого куксу та притоки склерозували. Стовбур ВПВ видалляли за Бебкокком (1 пацієнт – 33,33%) або виконували лазерну абляцію (2 пацієнти – 66,67%).

Тактика лікування хворих з РВХ, який розвивається на фоні наявності сегментів резидуального стовбура ВПВ і розширених притоків (V тип РВХ) багато в чому залежала від діаметрів варикозно змінених вен, джерела рефлюксу і поширеності процесу. Так, у 5 (33,33%) з 15 пацієнтів було виявлено заповнення резидуального стовбура ВПВ із зони «серпантинного варикозу» у пахвинній ділянці. У всіх випадках було успішно виконано склерозування під контролем ультразвуку джерел рефлюксу в пахвинній ділянці і резидуального стовбура ВПВ.

При заповненні стовбура з присередньої стегнової пронизної вени (3 хворих – 20,0%) хірургічні втручання були виконані у 2 випадках. Через значну глибину залягання пронизної вени спроби лігування були недоцільними, тому в обох пацієнтів була проведена мініфлебектомія.

У випадках заповнення резидуального стовбура з пронизної вени Додда у 4 (26,67%) пацієнтів виникла необхідність її лігування через великий діаметр (більше 3,0 мм) і значний рефлюкс крові. Резидуальний стовбур підшкірної вени і її притоки були видалені з міні-доступів.

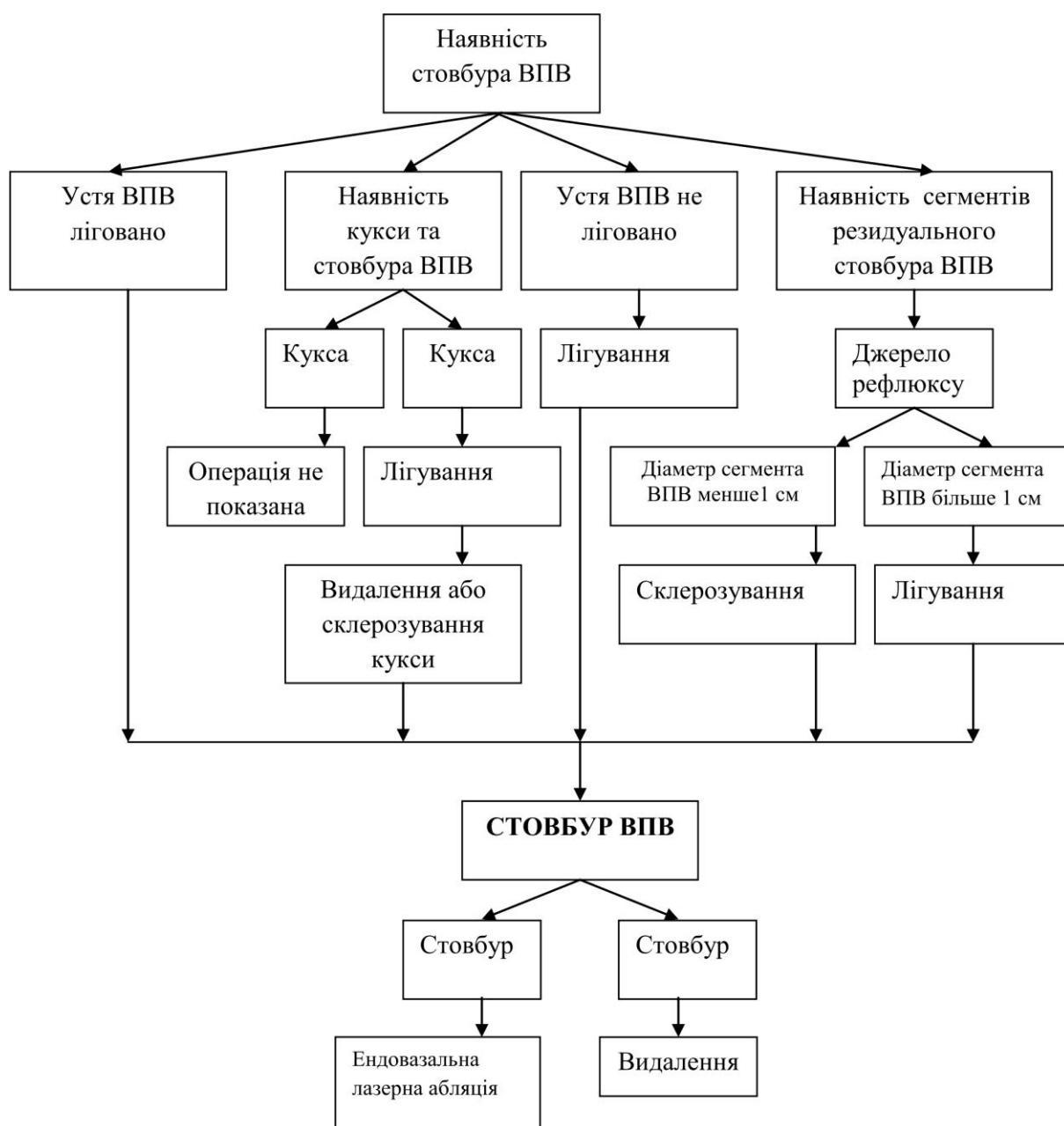


Рис. 2. Алгоритм лікування хворих із РВХ при наявності стовбура ВПВ.

У 1 (6,67%) хворого було виконано лігування присередньої колінної перонізої вени і склерозування розширеного резидуального стовбура з притоками.

Ліквідація рефлюкса крові по вені Джакоміні у 2 пацієнтів (13,33%) потребувала виконання роз'єднання її з малою підшкірною веною з міні-доступу з наступним склерозуванням притоків, які впадали в резидуальний стовбур ВПВ. Видалення стовбурів ВПВ і вени Джакоміні вважали недоцільним через надійне усунення джерел рефлюксу.

Розширені звивисті вени в пахвинній ділянці, які утворилися внаслідок неангіогенезу після кросектомії або розширення існуючих раніше судин (V тип РВХ) в більшості випадків не виклика-

ли прогресування хронічної венозної недостатності. З огляду на їх частий зв'язок з венами лімфатичних вузлів і переважно косметичний характер такого варіанту РВХ, його ліквідацію проводили тільки у випадках наполегливого бажання пацієнта. Способом вибору був метод флебосклерозування під ультразвуковим контролем. Дана методика була використана нами в 5 (55,56%) з 9 випадків. В інших ситуаціях хворому рекомендували консервативні заходи та диспансерне спостереження.

Рецидив захворювання в басейні МПВ був виявлений у 10 (11,76%) пацієнтів (VI тип РВХ). Прийняття рішення про вибір того чи іншого способу корекції венозного кровообігу базувалося на розробленому алгоритмі (рис. 3).

У 3 (30%) хворих показанням до повторної операції було повне збереження підшкірно-підколінного співустя і стовбура МПВ з неспроможним клапанним апаратом. У 2 (66,67%) випадках стовбур МПВ був видалений за методом Бебкокка, у одного (33,33%) хворого при незначному розширенні вени і помірній варикозній трансформації її притоків була проведена лазерна коагуляція стовбура МПВ.

Тактика дій при виявленні надмірної кукси МПВ (6 хворих - 60,0%) залежала, перш за все, від її лінійних розмірів і ступеня варикозної трансформації притоків. Відкрите видалення кукси вени було виконано при її довжині понад 3,0 см і вираженому варикозному розширенні притоків у 4

(66,67%) пацієнтів. При довжині кукси менше 3,0 см її висічення було проведено в одному (16,67%) випадку в зв'язку з вираженим венозним рефлюксом через притоки. Ще у одного хворого (16,67%) обмежилися склерозуванням варикозно змінених судин.

У одного пацієнта (10,0%) причиною прогресування захворювання був не усунений рефлюкс крові через куксу ВПВ і задньої додаткової сафенової вени (ЗДСВ), що поширювався у вену Джакоміні і стовбур МПВ. У такій ситуації виникла необхідність лігування і відсікання стовбура ЗДСВ, видалення вени Джакоміні і стовбура МПВ з обробкою підшкірно-підколінного співустя.

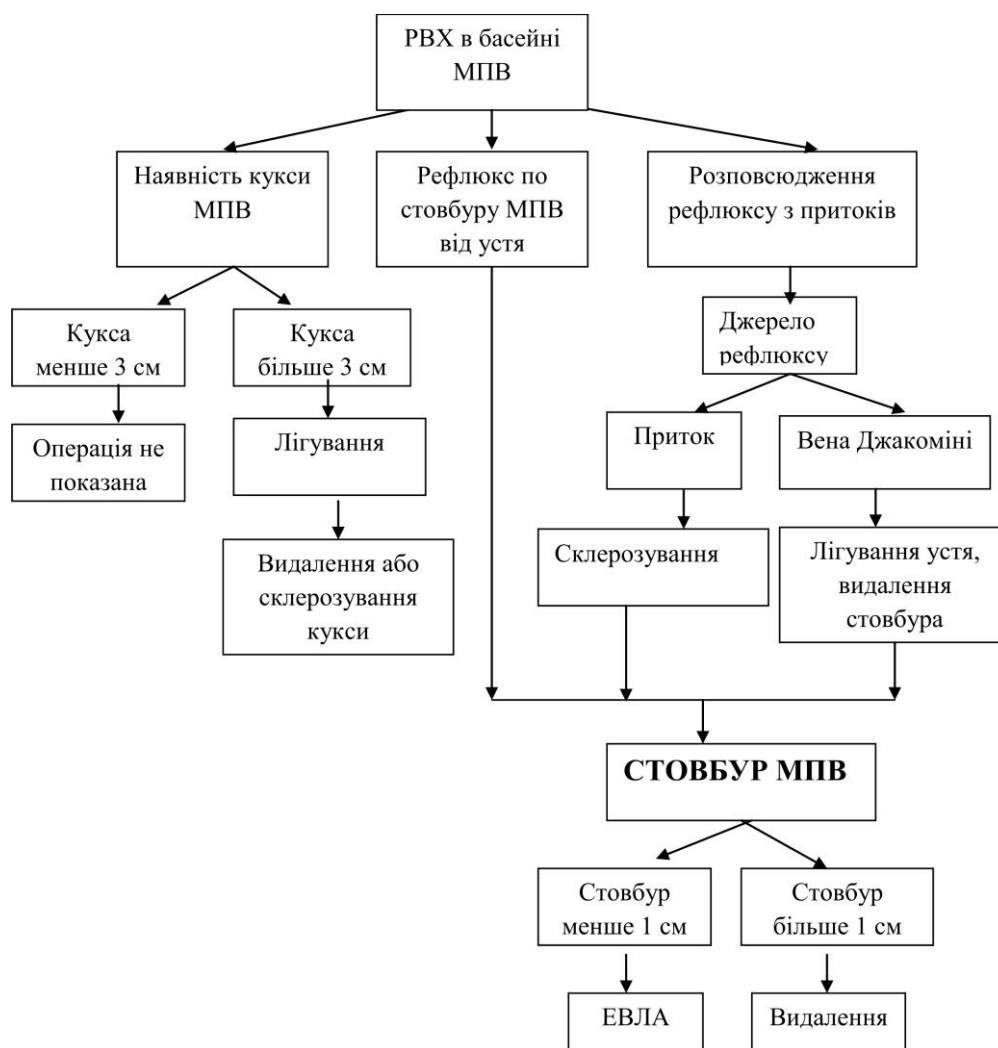


Рис. 3. Алгоритм лікування хворих із РВХ у басейні МПВ.

Неспроможні пронизні вени були виявлені у більшості хворих із РВХ (76 пацієнтів - 89,41 %). З них у 6 (7,89 %) випадках неспроможність пронизних вен гомілки була єдиною причиною розвитку рецидиву варикозної хвороби (VII тип РВХ). Всі пацієнти були прооперовані. Обов'язковою умовою виконання операції було маркування неспроможних перфорантів під контролем

ультразвуку. З огляду на неконтрольоване поширення склерозанту в просвіті вени, флєбосклерозування не використовували. Усунення горизонтального рефлюксу крові було здійснено надфасціальним (за Коккетом) способом у 72 (94,74 %) випадках, у 4 (5,26 %) хворих була проведена надфасціальна лазерна абляція неспроможних перфорантних вен.

Так званий, несафеновий підшкірний (позасистемний, не пов'язаний з магістральними підшкірними стовбурами вен – ВПВ та МПВ) варикоз був причиною розвитку РВХ у 7 хворих (VIII тип РВХ). У випадках рефлюксу крові з вен тазу, розширення вен промежини і поширення рефлюксу у варикозно змінені вени задньо-присередньої поверхні стегна, виявлених у 3 (42,86 %) жінок, виконували роз'єднання судин кінцівки з судинами промежини з міні-доступів. Склерозування варикозно змінених вен було виконано у 2 (66,67 %) випадках, їх видаленням способом мініфлебектомії – у однієї (33,33 %) хворої. При варикозній трансформації вени Джакоміні у однієї пацієнтки (14,28 %) була потреба у додатковому видаленні цієї вени після лігування співустья з МПВ.

При розвитку РВХ внаслідок рефлюксу крові з вен тазу через сідничні перфоранти у 1 пацієнтки (14,28 %) було виконано лігування перфорантів і видалення варикозних вен з окремих доступів.

У 2 (28,57 %) випадках розвитку рефлюксу через перфорант підколінної ямки способом вибору було відкрите хірургічне втручання. Основними причинами відмови від малоінвазивних облітеруючих способів лікування стала наявність аневризматичного розширення пронизних вен у ділянці

співустья з підколінною веною і поверхневе розташування варикозно змінених вен.

Таким чином, хірургічні втручання при різних анатомо-гемодинамічних типах рецидиву варикозної хвороби нижніх кінцівок мають свої особливості. Основними положеннями їх виконання були максимальна безпека і мінімальна травматичність із забезпеченням надійного довгострокового результату. У більшості пацієнтів були виконані комбіновані процедури, які доповнювали один одного і це дало змогу уникнути небажаних недоліків. Слід відзначити той факт, що в ранньому післяопераційному періоді у жодного хворого не було виявлено ускладнень у вигляді нагноєння рани, лімфорей, невриту, гіперпігментації шкіри або некрозу тканин.

Висновки. 1. Вибір тактики хірургічного лікування хворих з РВХ залежить від анатомо-гемодинамічних особливостей рецидивного варикозу з урахуванням безпеки та радикальності операції.

2. Систематизація причин розвитку та поетапне використання розроблених алгоритмів хірургічного лікування РВХ дозволяє визначати найбільш доцільний об'єм повторного втручання та вибрати оптимальний спосіб операції.

СПИСОК ВИКОРИСТАНОЇ ЛІТЕРАТУРИ

1. De Maeseneer M. Surgery for recurrent varicose veins. Toward a less-invasive approach? / M. De Maeseneer // *Perspect. vasc. surg. endovasc. ther.* — 2011. — Vol. 23, № 4. — P. 244—249.
2. Retrospective evaluation of the need of a redo surgery at the groin for the surgical treatment of varicose vein / P. Pittaluga, S. Chastanet, T. Locret [et al.] // *J. Vasc. Surg.* — 2010. — Vol. 51. — P. 1442—1450.
3. Treatment of recurrent varicose veins of the great saphenous vein by conventional surgery and endovenous laser ablation / L. van Groenendael, J.A. van der Vliet, L. Flinkenflögel [et al.] // *J. Vasc. Surg.* — 2009. — Vol. 50. — P.1106—1113.

A.O.BOBROVA

National Institute of Surgery and Transplantation behalf O.O. Shalimova NAMS Ukraine, Kyiv

SURGICAL TREATMENT OF PATIENTS WITH RELAPSES OF VARICOSE DISEASE OF LOWER EXTREMITIES

The paper defines treatment in patients with relapse varicose veins (RVV) of the lower limbs, depending on the anatomic and hemodynamic type of disease. The study involved 85 patients with relapsed varicose veins of the lower limbs after surgery. Ultrasound sources and pathways of pathological venous reflex allowed to systematize the causes of RVV and provide anatomic and hemodynamic disease types. In order to optimize surgical treatment tactics and choice of the correction of hemodynamic disorders in the subcutaneous venous system has been developed algorithms that take into account the anatomical and hemodynamic features of RVV in each patient, allowing to carry out radical and was repeated traumatic surgery.

Key words: varicose veins of the lower extremities, relapse, surgical treatment

Стаття надійшла до редакції: 1.02.2017 р.