

УДК 617.58:616.14–008.64–036.12–02:616.5–002.44]–089.816–089.819.6+57.089

В.І. РУСИН, В.В. КОРСАК, А.С. ГОЛОВАЦЬКИЙ*, О.А. НОСЕНКО, С.С. КАЛИНИЧ, О.М. КОЧМАРЬ
Ужгородський національний університет, медичний факультет, кафедра хірургічних хвороб;
*кафедра анатомії людини та гістології, Ужгород

БІОЛОГІЧНА НЕКРЕКТОМІЯ ТА ВАКУУМ-ТЕРАПІЯ РАН У КОМПЛЕКСНОМУ ЛІКУВАННІ ТРОФІЧНИХ ВИРАЗОК У ХВОРИХ НА ДЕКОМПЕНСОВАНУ ХРОНІЧНУ ВЕНОЗНУ НЕДОСТАТНІСТЬ НИЖНІХ КІНЦІВОК

В роботі висвітлено роль використання біологічної некректомії, застосування вакуум-терапії у комплексному лікуванні трофічних виразок гомілок у 34 хворих із хронічною венозною недостатністю, серед яких у 21 пацієнта – на фоні післятромбофлебітичного синдрому, а у 13 – на фоні варикозно-розширених вен нижніх кінцівок. Встановлено, що застосування біологічної некректомії (личинки зеленої м'ясної мухи *Lucilia sericata*) і вакуум-терапії ран сприяли швидшому очищенню рани, зменшенню площі та глибини виразки і прискореному формуванню грануляції та епітелізації їх країв.

Ключові слова: хронічна венозна недостатність нижніх кінцівок, трофічні виразки, лікування ран личинками мух, вакуум-терапія ран

Вступ. Вивчення причин і механізмів утворення трофічних венозних виразок нижніх кінцівок, пошук способів і методів їх лікування охоплює численні наукові праці та практичні здобутки лікарів у всьому світі. Незважаючи на це, проблема трофічних виразок не тільки не втратила свого значення, але навпаки, актуальність її в сучасній медицині неухильно зростає, що обумовлено низкою факторів: складний патогенез, рецидивування і тенденція до прогресування, стійкість трофічних виразок до консервативного лікування, складність і тривалість лікування, що вимагає великих економічних витрат, соціально-побутові аспекти проблеми, пов'язані з погіршенням якості життя хворих [1, 3].

Від 600 тис. до 2,5 млн. людей у світі страждають на хронічні трофічні виразки стоп і гомілок. В середньому, за даними різних джерел, трофічні виразки венозної етіології становлять 70–75% від усіх виразок нижніх кінцівок. Трофічні виразки венозної етіології трапляються у 2% дорослого населення індустріально розвинених країн. У пацієнтів похилого і старечого віку частота їх виникнення зростає більш ніж у 3 рази і сягає 4–6% [2, 8].

Супроводжуючись вираженим больовим синдромом, трофічні виразки нижніх кінцівок прирікають пацієнтів на тривалі, часто багаторічні страждання.

Лікування хронічних інфікованих ран залишається значною проблемою, оскільки такі рани, як правило, характеризуються наявністю некротичних тканин та інфекції, що є також причиною поганого їх загоєння, а їх видалення є необхідною умовою для успішного лікування. Некротичні тканини значно уповільнюють загоєння рани, перешкоджають відтоку ранового виділення й стають поживним середовищем для бактерій. Необхідність некректомії є загально-визнаною та підтвердженою багаторічною практикою [4].

Лікування ран личинками мух або «maggot therapy», є одним із видів біотерапії з використан-

ням навмисно введених личинок мух у рану людини з метою вибіркової очистки від некротичних тканин та сприяння її загоєнню [5, 6].

Результати сучасних клінічних досліджень науково підтверджують ефективність та безпечність застосування личинок у лікуванні хронічних інфікованих ран, у тому числі й венозних виразок. Зростає кількість наукових робіт, у яких дослідники вивчають механізм дії личинок.

У 2008 р. Всесвітньою організацією з вивчення загоєння ран та Міжнародною групою експертів було сформульовано та опубліковано рекомендації із застосування вакуум-терапії. Принцип полягає у застосуванні контрольованого субатмосферного тиску в ділянці рани, який створюють спеціальні прилади – вакуумні насоси [2, 7].

Мета дослідження. Визначити роль біологічної некректомії з використанням личинок зеленої м'ясної мухи *Lucilia sericata*, методу вакуум-терапії ран у комплексному хірургічному лікуванні хворих на декомпенсовану хронічну венозну недостатність нижніх кінцівок (С6 за СЕАР).

Матеріали та методи. У роботі вивчено та проаналізовано результати комплексного обстеження та хірургічного лікування 34 хворих із венозними виразками гомілок, яким застосовано дезінфіковані личинки мух для їх очищення та метод вакуум-терапії ран.

Дослідження проводилось у відділеннях судинної хірургії, опіковому відділенні та хірургічному відділенні № 2 Закарпатської обласної клінічної лікарні імені Андрія Новака. Всі пацієнти дали інформовану згоду на участь у дослідженні.

У 21 (63,6%) хворого діагностовані явища хронічної венозної недостатності нижніх кінцівок на фоні післятромбофлебітичного синдрому (ПТФС), а у 13 (39,4%) – на фоні варикозно-розширених вен (ВРВ) нижніх кінцівок. Серед пацієнтів чоловіків було 14 (42,4%), жінок – 20 (60,6%). Середній вік хворих становив 67,7 року.

Серед пацієнтів із ПТФС у 3 хворих (14,3%) були виявлені циркулярні виразки гомілки, у 4 (19,04%) – виразки на обох гомілках.

Серед пацієнтів із ВРВ нижніх кінцівок у 2 (15,4%) були виявлені виразки на обох гомілках. Більшість виразкових дефектів не загоювались протягом декількох місяців і навіть років.

Паралельно з біологічною некректомією та вакуум-терапією виразок на фоні варикозної хвороби виконували радикальну венектомію, а при ПТФС – ехосклерооблітерацію пронизних вен зони виразки.

При дуплексному скануванні у хворих з ПТФС спостерігали вертикальний рефлюкс по поверхневим та глибоким венам у 100% випадків, горизонтальний рефлюкс на стегні – у 85%, на гомілці – у 100% пацієнтів. При варикозній хворобі в стадії декомпенсації вертикальний рефлюкс у поверхневій венозній системі спо-

стерігався у 100% випадків, у глибокій венозній системі – у 15% випадків, горизонтальний рефлюкс на стегні – у 20%, а на гомілці – у 60% хворих.

В оцінці трофічної виразки враховували: характер грануляційної тканини на дні виразки, її колір і зернистість, наявність фібрину, наявність епітелізації, інтенсивність ексудації, а також їх характер (серозна ексудація, гнійна, змішана), вираженість набряку, стан навколишньої шкіри, наявність некротичних тканин.

Додатково описували глибину виразкового дефекту і його площу. За глибиною виразкового дефекту розрізняли: I ступінь – поверхневу виразку (ерозію) в межах дерми; II ступінь – виразку, що досягає підшкірної клітковини; III ступінь – виразку, пенетруючу до фасції або субфасціальних структур (м'язи, сухожилки, зв'язки, кістки), в порожнину суглоба (табл. 1).

Таблиця 1

Розподіл хворих за глибиною ураження

Глибина ураження	Кількість хворих					
	ПТФС (n=21)		ВРВ н.к (n=13)		Усього (n= 34)	
	абс.	%	абс.	%	абс.	%
I ступінь	1	4,8	3	23	4	11,8
II ступінь	12	57,1	10	77	22	64,7
III ступінь	8	38,1	0	0	8	23,5

За площею виразкового дефекту розрізняли: малі виразки, площею до 5 см²; середні виразки – площею від 5 до 20 см²; обширні (гігантські) виразки – площею понад 50 см² (табл. 2).

Таблиця 2

Розподіл хворих за площею ураження

Площа ураження	Кількість хворих					
	ПТФС (n=21)		ВРВ н.к (n=13)		Усього (n= 34)	
	абс.	%	абс.	%	абс.	%
до 5 см ²	7	3,3	4	30,8	11	2,4
5 – 20 см ²	8	8,1	9	69,2	17	0
понад 50 см ²	6	8,6	0	0	6	7,6

Для оцінки динаміки загоєння та планіметрії виразок застосовували комп'ютерну програму для обробки цифрових зображень «Viewer». Спочатку виконували фотографію виразки з контактною стерильною сантиметровою стрічкою для масштабування. Зображення виразки обробляли комп'ютерною програмою та виконували обчислення площі виразкового дефекту.

Для біологічної некректомії ми використовували личинки зеленої м'ясної мухи *Lucilia (Phaenicia) sericata* – вид, який найбільше підходить для медичного застосування, вирощені в університетській лабораторії, стерилізовані за допомогою хімічної дезінфекції (Патент на корисну модель №78978) [4].

Травлення в личинок позакишкове – вони всмоктують їжу, розріджену протеолітичними ферментами. Личинки даного виду мух харчуються виключно некротичною тканиною та не в змозі перетравлювати або значним чином пошкоджувати здорову тканину людини. Визначені три основні механізми дії личинок: очистка рани від некротичних тканин, зменшення рівня мікробного забруднення ран, стимуляція загоєння рани.

Кількість курсів терапії личинками визначали індивідуально, в середньому личинки застосовували двічі для кожного пацієнта. Личинки накладали на 24–48 годин. Залежно від стану рани було проведено кілька курсів терапії личинками, зазвичай, від 1 до 3 сеансів.

Приблизно 5–10 личинок розміщували на одному квадратному сантиметрі ураженої ділянки. Занадто мала кількість личинок була неефективна, а занадто велика їх кількість призводила до надлишкового впливу та болю.

Накладання пов'язок із личинками є відносно простою процедурою та полягало у виготовленні спеціальної клітки-пов'язки над поверхнею рани, яка накривалась не тугою абсорбуючою марлею для виділень (рис.1 а, б, в, г) (Патент на корисну модель №79018) [5].

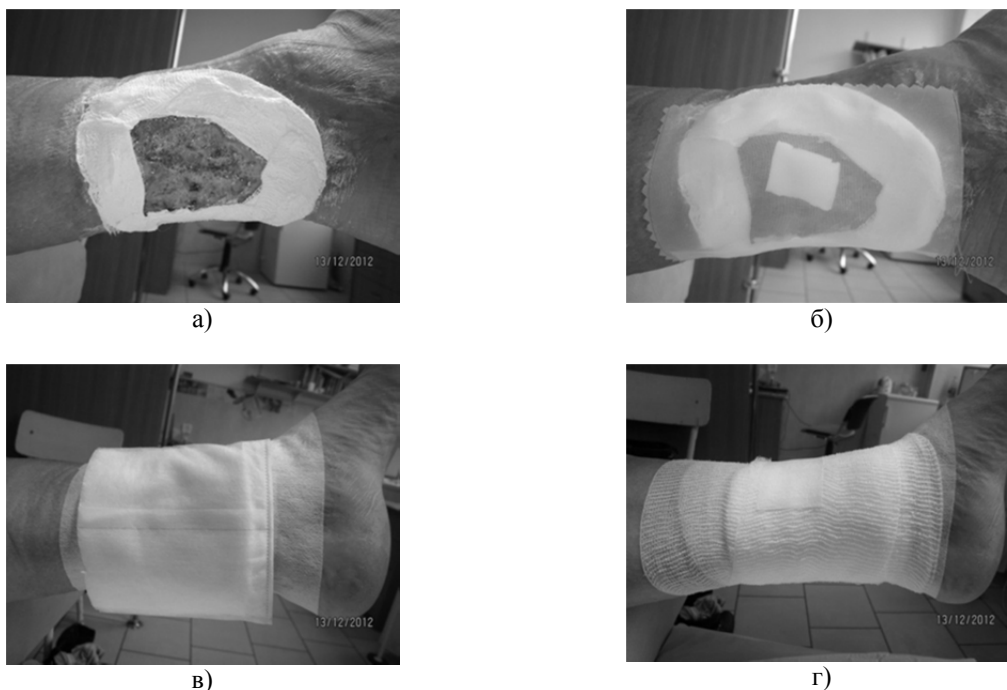


Рис. 1. Етапи накладання пов'язки: а) некротична рана, захист навколишньої шкіри биндажем з цинковою пастою; б) нейлонова сітка над виразкою; в) абсорбуюча пов'язка; г) фіксація бинтом.

При застосуванні вакуум-терапії ми використовували методику накладання пов'язки, рекомендовану виробниками систем вакуумної терапії ран (рис. 2 а,б).

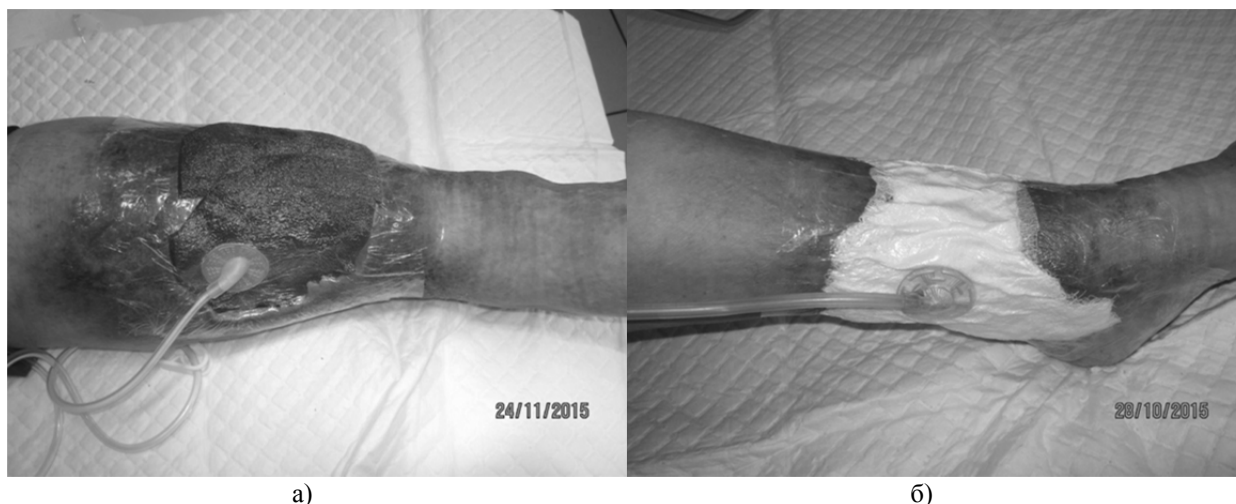
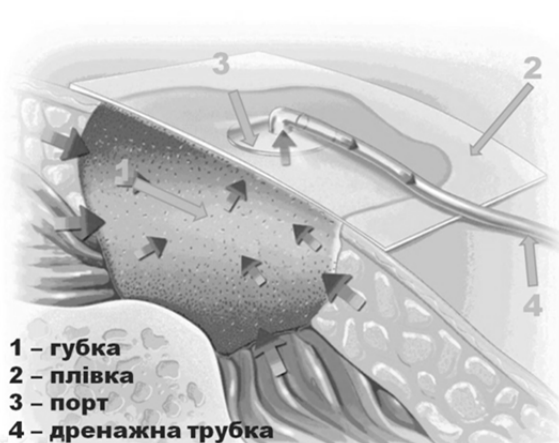


Рис. 2. Вакуумна пов'язка: а) губка на передній поверхні середньої третини гомілки; б) марлева пов'язка на циркулярній виразці гомілки.

Компоненти системи: рановий наповнювач (губка з відкритою пористою структурою, марля); порт з дренажною трубкою; прозора плівка

для забезпечення герметичності; контейнер для збору ексудату; апарат вакуум-терапії (рис. 3 а, б).



1 – губка
2 – плівка
3 – порт
4 – дренажна трубка

а)



б)

Рис. 3. Засоби для вакуум-терапії ран: а) компоненти вакуумної системи; б) апарат «Foryou NP32», (Неасо, Великобританія) з розхідними матеріалами.

Апарат для вакуум-терапії відкачує повітря із замкненого простору, створює негативний тиск навколо рани та працює в автоматичному режимі.

Основними цілями вакуумної терапії є: видалення ексудату та зменшення локального інтерстиціального набряку тканин; посилення мікроциркуляції в м'яких тканинах; активізація формування грануляційної тканини; зменшення розмірів та глибини рани; посилення ефекту системного медикаментозного лікування; скорочення кількості можливих ускладнень та обсягу необхідного хірургічного втручання; скорочення фінансових витрат; надійна профілактика госпітальної ранової інфекції.

Всім пацієнтам застосовували компресійну терапію (багатопов'язковий биндаж та компресійний трикотаж II–III класу).

Результати досліджень та їх обговорення. Усім хворим із трофічними виразками на фоні декомпенсованої форми хронічної венозної недостатності С-6 за СЕАР, внаслідок ПТФС виконано облітерацію пронизних вен шляхом введення склерозанту під контролем УЗДС як основний метод комплексного лікування. Показом для проведення склерооблітерації вважали наявність неспроможних пронизних вен діаметром понад 3,5 мм із патологічним горизонтальним рефлюксом крові в них.

Усім пацієнтам під час ехосклеротерапії вдалося облітерувати неспроможні пронизні вени. Слід зазначити, ехосклерооблітерація – це ефективний та безпечний метод комплексного лікування хронічної венозної недостатності на стадії трофічних розладів. Він може застосовуватися як стаціонарно, так і амбулаторно за наявності підготовленого лікарського персоналу та відповідного устаткування [10].

Хворим із трофічними виразками внаслідок ВРВ нижніх кінцівок виконано радикальну венектомію.

У 17 (50%) хворих рани повністю очистились після одного курсу застосування личинок, у 10

(19,4%) – після двох курсів, і у 7 (20,6%) – після трьох курсів.

При цьому, у 71,2% випадків мікрофлора поверхневого шару виразки була монокультурою з мікробним обсіменінням від $7,4 \pm 0,5 \times 10^6$ до $9,9 \pm 2,1 \times 10^6$, і у середньому в 150–1000 разів більше, ніж у її глибоких шарах, де монокультура спостерігалась у 82% хворих.

Після біологічної некретомії мікробне обсіменіння трофічної виразки було у 1000 разів менше.

Після очищення виразок личинками до здорових грануляцій у подальшому для місцевого лікування застосовували лікувальні пов'язки, гідрогель та методику NPWT. Курс вакуум-терапії, тобто накладання однієї пов'язки, тривав від 3 до 6 днів у залежності від перебігу ранового процесу. Кількість сеансів терапії залежала від стадії ранового процесу. Значна забрудненість рани та необхідність контролю вимагали більш часті заміни пов'язок. Середня тривалість використання однієї пов'язки складала 4 доби.

Застосування вакуум-терапії сприяло помітному очищенню ран, зменшенню їх площі та глибини, прискореному формуванню грануляцій та епітелізації країв.

Було виявлено, що зменшення місцевих проявів запального процесу відбувалось набагато швидше та ефективніше, ніж при використанні стандартного місцевого лікування (мазеві пов'язки, сучасні ранові покриття). Це підтверджувалось позитивними змінами в локальному статусі, що ставали помітними вже на 3 добу лікування: зменшенням гіперемії, набряку тканин, а також кількості ранового виділення та зміні його характеру з гнійного на серозний. З'являлись ознаки епітелізації країв, тканинний дефект поступово заповнювався грануляціями.

У ряді випадків було помічено негативні явища: больовий синдром, надлишкове вrostання грануляцій у губку, розвиток інфекції у рані, посилення некротичних змін.

Для закриття великих, більше 10 см², гладких ранових дефектів 12 (35,3%) хворим було проведено аутодермопластику. У всіх випадках відзначено добре приживлення шкірних клаптів. У

22 хворих загоєння відбулося вторинним натягом. Аналізуючи дані, було відзначено такі терміни повного загоєння виразок вторинним натягом або після аутодермопластики (табл. 3).

Таблиця 3

Терміни повного загоєння виразок вторинним натягом та після аутодермопластики

Причини С-6 СЕАР та кількість хворих	Терміни загоєння		
	0-1 міс	від 1-2 міс	від 2-3 міс
ПТФС – вторинним натягом (n=14)	2 (14,2%)	6 (42,9%)	6 (42,9%)
ПТФС – АДП (n=7)	3 (42,3%)	3 (42,3%)	1 (14,3%)
ВРВ – вторинним натягом (n=8)	3 (37,5%)	3 (37,5%)	2 (25%)
ВРВ – АДП (n=5)	2 (40%)	3 (60%)	0

Як правило, аутодермальне закриття ранових дефектів проводили за умови відсутності інфекції в рані та дозрівання грануляційної тканини.

Закриття гранулюючих ран методом аутодермопластики вільними розщепленими клаптями виконали у 7 хворих, у 5 хворих – за методикою Тірша (рис. 4 а, б, в, г).

Після проведення сеансів біологічної некректомії та вакуум-терапії аутодермопластику

виконували в день закінчення процедури, тобто після видалення личинок або вакуумної пов'язки. Така тактика дозволяла попередити контамінацію мікроорганізмів у рані та приєднання вторинної мікрофлори, утворення фібринових нашарувань та біоплівки. Слід враховувати, що в умовах хронічної венозної недостатності, на тлі порушення кровопостачання, є високим ризик нагноєнь та відторгнення трансплантату.

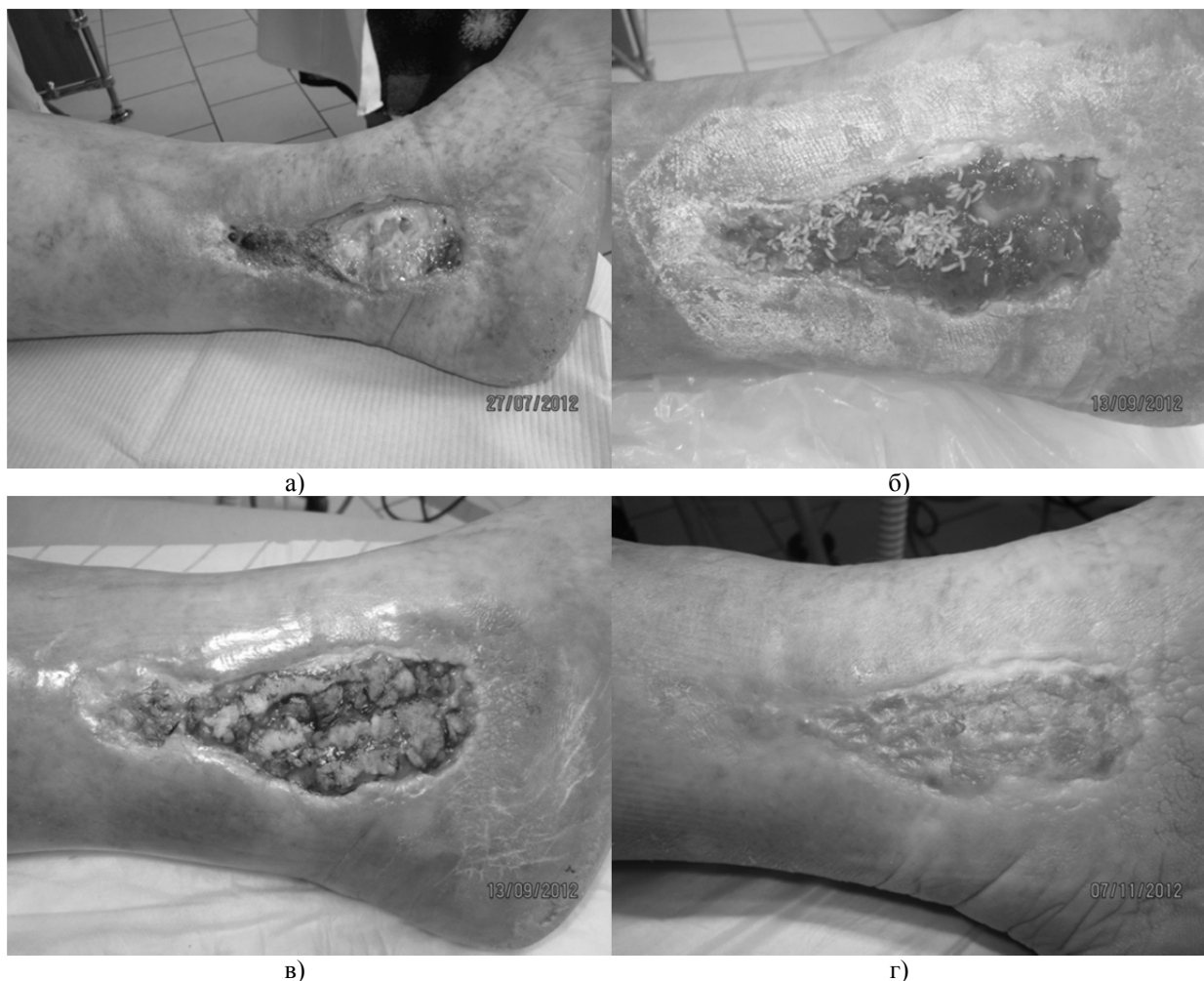


Рис. 4. Біологічна некректомія з наступною аутодерматопластиком за Тіршом: а) виразка вкрита некротичними тканинами; б) личинки на чистій гранулюючій рані; в) закриття ранового дефекту клаптями шкіри за Тіршом; г) результат через 2 місяці.

У хворих із ПТФС, яким проводилася ехосклерооблітерація пронизних вен, процес очищення ран і появи свіжих грануляцій тривав значно довше, тому сеанси вакуум-терапії сприяли стимуляції місцевого кровотоку, покращували дренажування та підтримували відносну бактеріальну «чистоту» ран. При закритті великих за площею ран використовували лінійний електродерматом. При дотриманні вищенаведених правил, приживлення шкірних клаптів спостерігалось в 11 (91,6 %) випадків.

При застосування вакуум-терапії нами виявлено значне скорочення часу на підготовку рани до аутодермопластики у порівнянні з традиційними методами. Цей термін становив у середньому 6 днів (рис. 5 а, б, в, г).

Вакуумну пов'язку продовжували використовувати після аутодермопластики клаптів для їх фіксації та утриманню шкіряних трансплантатів на реципієнтській ділянці. Для запобігання зміщення або відриву клаптів при ранній перев'язці на 3 і 7 день застосовували сіткові атравматичні пов'язки.

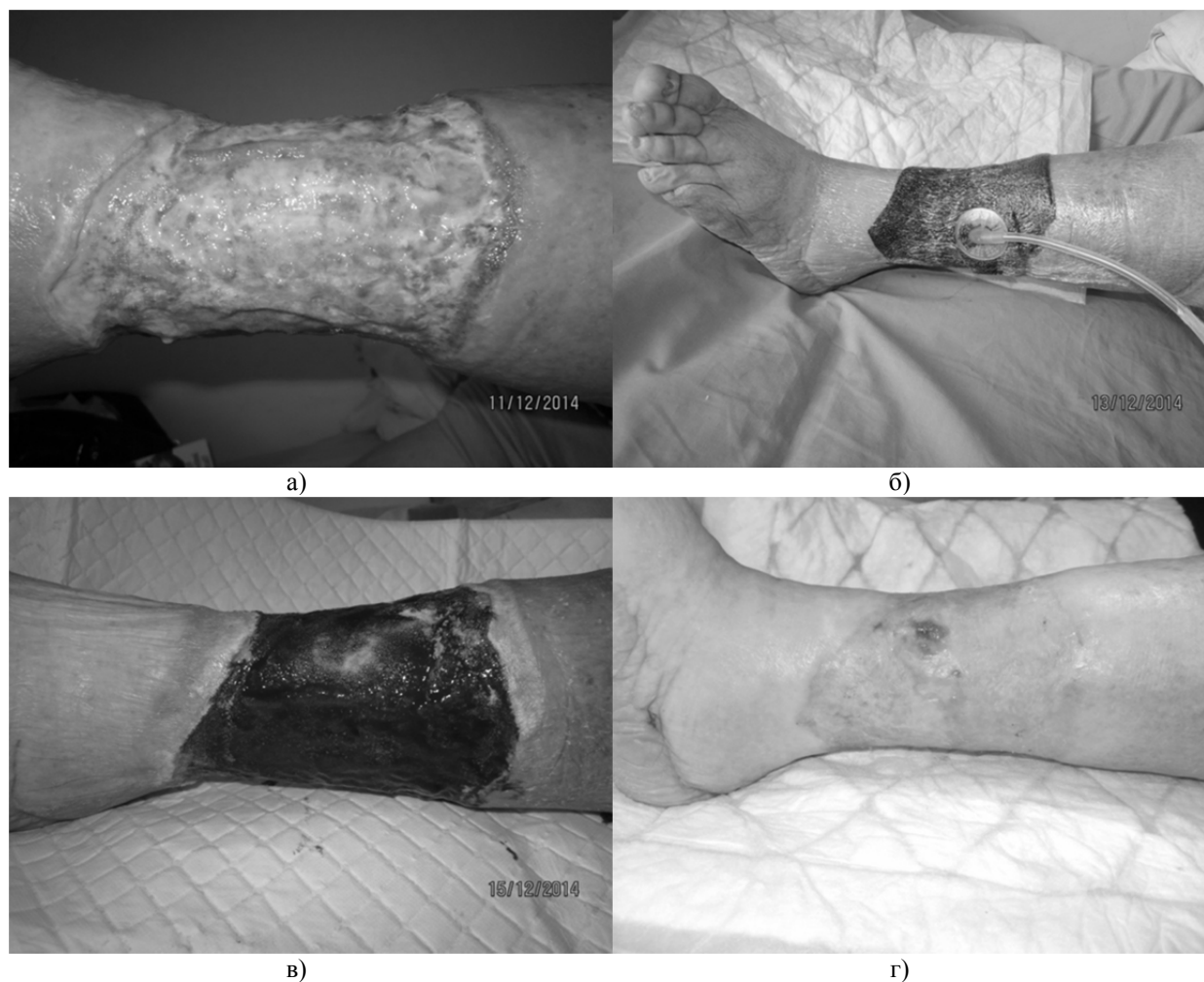


Рис. 5. Підготовка циркулярної виразки до аутодермопластики: а) забруднена інфікована виразка; б) вакуумна пов'язка на гоміліці; в) чисті яскраві грануляції на 4 добу; г) через 5 місяців.

Таким чином, лікування ран личинками мух є ефективним і безпечним методом, що має ряд переваг перед традиційними методами очищення ран від некротичних тканин. Видалення омертвілої тканини личинками відбувається без пошкодження живої тканини. Очищення ран личинками успішно можна використовувати як підготовчий етап перед аутодермопластикою та вакуум-терапією ран.

Мікробіологічні дослідження ранового виділення показали, що після застосування личинок значно скорочувалась кількість бактерій у рані.

Застосовуючи мегот-, вакуум-терапію та ранню аутодермопластику у комплексному лікуванні у

76,5% пацієнтів настало повне загоєння виразок протягом 2 місяців.

У 22 пацієнтів (64,7%) без застосування аутодермопластики тривала комплексна консервативна терапія також привела до загоєння ран протягом тримісячного терміну.

Висновки. Таким чином, запропонований лікувально-діагностичний комплекс лікувальних заходів, що включає виконання судинних операцій, хірургічної обробки гнійно-некротичного вогнища, біологічної некретомії, методів меготта вакуум-терапії, ранньої аутодермопластики, дозволив загоїти всі рани протягом 3 місяців.

СПИСОК ВИКОРИСТАНОЇ ЛІТЕРАТУРИ

1. Венгер І.К. Трофічні виразки венозного генезу – тактика хірургічного лікування / І.К. Венгер, А.Д. Беденюк, Т.В. Романюк // Шпитальна хірургія. — 2011. — № 1. — С.57—60.
2. Зайцева Е. Л. Вакуум-терапия в лечении хронических ран / Е.Л. Зайцева, А.Ю. Токмакова // Журнал Сахарный диабет. — 2012. — Вып. 3. — С.45—49.
3. Ковальчук О.Л. Малоінвазивні технології при радикальному лікуванні гострого холециститу поєднаного ускладненою трофічною виразкою варикозної хвороби / О.Л. Ковальчук, Т.В. Романюк, Д.Б. Фіра, [та ін.] // Український журнал хірургії. — 2011. — № 2 (11). — С. 94—97.
4. Русин В.І., Корсак В.В., Носенко О.А. Пат. на корисну модель №78978 Засіб для лікування хронічних ран / № u2012 10440; заявл. 04.09.2012; Опубл. 10.04.2013; Бюл. №7.
5. Русин В.І., Корсак В.В., Носенко О.А., Митровка Б.А. Пат. на корисну модель №79018 Спосіб лікування хронічних ран / № u2012 11102; заявл. 24.09.2012; Опубл. 10.04.2013; Бюл. №7.
6. Alcione Matos de Abreu A study of the Unna Boot compared with the elastic bandage in venous ulcers: a randomized clinical trial / Alcione Matos de Abreu, Beatriz Guitton Renaud Baptista de Oliveira // Rev Lat Am Enfermagem. — 2015. — №23(4). — P. 571—577.
7. Bradbury S. Clinical Evaluation of a Novel Topical Negative Pressure Device in Promoting Healing in Chronic Wounds / S. Bradbury, N.I. Walkley, N. Ivins [et al.] // Adv Wound Care (New Rochelle). — 2015. — №4(6). — P. 346—357.
8. Marston A. William Multicenter Randomized Controlled Trial Comparing Treatment of Venous Leg Ulcers Using Mechanically Versus Electrically Powered Negative Pressure Wound Therapy / A. Marston, David G. Armstrong, Alexander M. Reyzelman, Robert S. Kirsner // Adv Wound Care (New Rochelle). — 2015. — №4(2). — P. 75—82.

V.I. RUSYN, V.V. KORSAK, A.S. HOLOVATSKYI*, O.A. NOSENKO, S.S. KALYNYCH, O.M. KOCHMAR

Uzhhorod National University, Medical Faculty, Department of Surgical Diseases;

**Department of Human Anatomy and Histology, Uzhhorod*

BIOLOGICAL NEKREKTOMIA AND VACUUM-THERAPY OF WOUNDS IN COMPLEX TREATMENT OF VENOUS ULCER IN PATIENTS WITH DECOMPENSATED CHRONIC VENOUS INSUFFICIENCY OF THE LOWER LIMBS

The work highlights the role of the use of biological necrectomy and the use of vacuum-therapy in treatment of venous ulcers of legs in 34 patients with chronic venous insufficiency, among which 21 patients – against the background of posttrombophlebitic syndrome, and 13 – against the background of varices of lower extremities. Established that the use of biological necrectomy (larvae of the green meat fly *Lucilia sericata*) and vacuum-therapy of wounds contributed to the rapid purification of wound, reduction of area and depth of ulcers and accelerated formation of granulation and epithelialization of their edges.

Key words: chronic venous insufficiency of the lower limbs, trophic ulcers, wound healing larvae of flies, vacuum therapy of wounds

Стаття надійшла до редакції: 9.02.2016 р.