

УДК 616.12-009.7:616.8-071.4

DOI: 10.22141/2224-0713.7.93.2017.116551

Орос М.М., Грабар В.В.

ДВНЗ «Ужгородський національний університет», м. Ужгород, Україна

Біль у ділянці серця: погляд невролога

Резюме. Стаття присвячена проблемам торакалгії та її локалізації в ділянці серця. Наведені ключові позиції диференціальної діагностики кардіалгії, приділено увагу м'язово-скелетним причинам її появи. Подано докладну клінічну характеристику больового синдрому в ділянці серця міофасціального генезу. Прیدіляється увага лікуванню м'язово-скелетних кардіалгій, надається характеристика міорелаксантів, а саме циклобензаприну — найбільш вивченої молекули серед міорелаксантів, що згадується в численних міжнародних рекомендаціях.

Ключові слова: торакалгія; кардіалгія; міофасціальний больовий синдром

Актуальність

Біль у грудній клітці (торакалгія) є однією з найчастіших скарг у медичній практиці, він стає причиною 1–3 % усіх звернень по медичну допомогу. Згідно з даними різних авторів, поширеність торакалгії в загальній популяції сягає 20–40 %, а кожен п'ятий пацієнт первинної ланки страждає саме від цього виду болю [1, 2]. У клінічній практиці найчастіше виявляється, що йдеться про біль у лівій половині грудної клітки та за грудиною. Тобто під терміном «біль у грудній клітці» мається на увазі біль у ділянці серця — кардіалгія.

Біль у ділянці серця з огляду на потенційні наслідки потребує ретельного, а часто й невідкладного обстеження. Хоча виключення серцево-судинної патології та станів, що загрожують життю, є першочерговим завданням, статистика показує, що найчастішою причиною вищевказаних скарг у загальній практиці є м'язово-кістковий джерела болю [3].

Гострий біль у ділянці серця є причиною звернення по невідкладну допомогу в 5–6 % випадків як у США, так і в Європі, хоча ішемічна хвороба серця виявляється лише у 12 % пацієнтів первинної ланки [2, 4–6]. Традиційно обстеження пацієнта зі скаргами на дискомфорт у грудній клітці включає анамнез, фізикальний огляд, електрокардіографію та тропоніновий тест, що значно спрощує та прискорює діагностику гострого коронарного синдрому, але практично не допомагає у визначенні інших потенційних причин болю. Коли

серцево-судинні причини кардіалгії виключені, з огляду на широкий спектр інших захворювань та патологічних станів необхідно виконати дообстеження хворого. Близько 50 % випадків гострої кардіалгії становлять стани, не пов'язані із серцево-судинною патологією, зокрема 20 % припадає на м'язово-скелетну дисфункцію [7–10].

Разом з тим слід зауважити, що, незважаючи на переконавання та запевнення у відсутності загрозливого стану, певна частина пацієнтів все ж допускають наявність у них серцево-судинного захворювання [11]. Саме тому «доброякісність» екстракардіального болю в ділянці серця є спірним питанням: дискомфорт, що створюється цим станом, зокрема порушення звичної щоденної діяльності, емоційний дистрес та високі показники тривожності серед пацієнтів, значно більше впливає на якість життя, ніж ішемічна хвороба серця [12].

Причини та диференціальна діагностика

Першочерговим завданням при веденні пацієнта з болем у ділянці серця є виключення загрозливих для життя станів, зокрема ішемічної хвороби серця та тромбоемболії легеневої артерії, а також інших вісцеральних причин, наприклад гастроєзофагеального рефлюксу. Слід зауважити, що рутинна оцінка локалізації та характеристик болю, наявності гіперчутливості грудної

© «Міжнародний неврологічний журнал», 2017

© Видавець Заславський О.Ю., 2017

© «International Neurological Journal», 2017

© Publisher Zaslavsky O.Yu., 2017

Для кореспонденції: Орос Михайло Михайлович, доктор медичних наук, професор, завідувач кафедри неврології, нейрохірургії та психіатрії, медичний факультет, Ужгородський національний університет, пл. Народна, 1, м. Ужгород, 88000, Україна; e-mail: mihoros@meta.ua
For correspondence: Mykhailo Oros, MD, PhD, Professor, Head of the Department of neurology, neurosurgery and psychiatry, medical faculty, Uzhhorod National University, Narodna Sq., 3, Uzhhorod, 88000, Ukraine; e-mail: mihoros@meta.ua

клітки чи відтворення болю рухами та провокуючими маневрами є недостатніми для остаточного твердження про м'язово-скелетний генез дискомфорту [13].

З погляду невролога дискомфорт у ділянці серця можна умовно поділити на вертеброгенні та невертеброгенні больові синдроми (залежно від залучення в патогенез хребтового стовпа). До вертеброгенних синдромів належать больові феномени при дегенеративно-дистрофічних змінах хребта (кісти міжхребцевих дисків із компресією корінців, патологія дуговідросткових чи реброво-поперечних суглобів, спондилолітез та нестабільність тощо). Значно рідше причиною вертеброгенної кардіалгії є запальні (спондилоартропатії) чи інфекційні (спондиліти, епідуральний абсцес) ураження, компресійні переломи тіл хребців, а також злоякісні новоутворення (як первинні пухлини, так і метастази). Основними причинами невертеброгенних больових синдромів є міофасціальна дисфункція та психогенні больові синдроми. Найчастіші причини м'язово-скелетного болю в ділянці серця наведені нижче.

М'язово-скелетні причини кардіалгії:

1. Ізольований м'язово-скелетний біль:

А. Часті:

- міофасціальні больові синдроми;
- біль, пов'язаний з дуговідростковими чи реброво-поперечними суглобами;
- костохондрит та стернальний синдром.

Б. Рідкі:

- синдром Тітце;
- ксифоїдалгія.

2. Ревматологічні захворювання:

А. Часті:

- фіброміалгія;
- аксіальні спондилоартропатії (включаючи анкілозуючий спондилоартрит);
- ревматоїдний артрит.

Б. Рідкі:

- системний червоний вовчак;
- септичний артрит.

3. Неревматичні захворювання:

- остеопороз;
- злоякісні новоутворення (включаючи синдром дифузного кісткового болю);
- серпоподібно-клітинна анемія (рідко).

З огляду на вищевказане, окрім загальноприйнятих діагностичних заходів (ретельний збір анамнезу та скарг, електрокардіографія, рентгенографія органів грудної клітки) важливим є виявлення ознак вертеброгенної дисфункції (порушення постави, деформації, обмеження та болючість рухів у хребті, чутливість параветеральних точок, ділянки гіпер- чи гіпестезії), а також пальпаторне обстеження м'язів грудної клітки та спини. Мануальне обстеження м'язів дозволяє виявити напруження та тригерні точки (локальні ущільнення, на зразок больових зон, тяжів тощо), натискування на які провокує біль.

Алгоритм обстеження та диференціальної діагностики включає не лише повну характеристику болю (початок, перебіг, локалізація та іррадіація, зв'язок з руха-

ми та поставою), але й виявлення атипичних симптомів. Нічний чи занадто інтенсивний біль часто є ознакою системних захворювань, інфекційних уражень та злоякісних новоутворень. Навіть наявність інших скарг та дискомфорту м'язово-скелетного генезу може нашкодити на альтернативні діагнози, зокрема, супутня наявність болю в нижній частині спини підвищує вірогідність виявлення спондилоартропатій, артралгії — вірогідність ревматоїдного артриту, а порушення сну та виснаження — фіброміалгії [14].

Обстеження м'язово-скелетних структур має на меті виявлення ділянок підвищеної чутливості, а також активних чи пасивних рухів, що провокують біль. Важливими зонами та структурами, що підлягають обов'язковому та ретельному обстеженню, є ребра, грудина, костохондральні суглоби, хребці, міжреброві, параспинальні, трапецієподібні та грудні м'язи.

Підхід до обстеження повинен бути системним, щоб включити всі структури, які можуть бути потенційною причиною болю. Наприклад, виконується пальпація медіанних структур (остисті відростки), потім на кілька сантиметрів латеральніше (реброво-поперечні з'єднання), переходячи до ребер. Такий же алгоритм є дієвим при обстеженні передньої стінки грудної клітки [15]. Важливим є обстеження дихальних рухів, рухів у грудному відділі хребта та плечових суглобах.

Клінічна характеристика міофасціальних причин кардіалгії

Міофасціальний больовий синдром (міофасціальна дисфункція) — хронічний больовий синдром, що характеризується виникненням локалізованого, сегментарного та відбитого болю в різних ділянках тіла. Патогномонічними ознаками міофасціальної дисфункції вважається наявність тригерних точок [16]. Тригерна точка — це ділянка локального напруження та болючості м'яза, натискування на яку викликає інтенсивний локальний та відбитий біль. Вважається, що основними факторами, які сприяють розвитку міофасціального больового синдрому, є тривалі повторювані навантаження певних груп м'язів, тривале статичне напруження в незручних позиціях («антифізіологічних»), різкі непередбачені рухи, вплив низьких температур, а також вроджені особливості кістково-м'язової системи.

Біль від тригерної точки чи напруженого м'яза при міофасціальної дисфункції має чіткі типові межі локалізації та поширення. Тому знання основних міофасціальних больових синдромів є важливим для визначення залучених м'язів та диференціальної діагностики болю в ділянці серця загалом. Найчастішими джерелами болю в передній стінці грудної клітки є грудні, драбинчастий та підключичний м'язи.

Міофасціальний больовий синдром великого грудного м'яза. Локальне напруження в грудних м'язах найчастіше проявляється болем у передніх відділах грудної клітки. Активація тригерних точок грудинної порції м'яза також викликає іррадіацію болю до медіальних відділів плеча та надпліччя, латеральної порції — в ділянку молочної залози, парастеральної порції —

Рисунок 1. Тригерні точки в грудній клітці (за [16]).

у зони, характерні для напруження больових зон з напруженнями та тяжів, особливо при тривалому напруженні надпліччя.

Міофасціальний больовий синдром м'яза. Цей синдром характеризується травматизацією м'язів у верхній частині грудної клітки (III–IV ребер), що викликає біль у ділянці серця, який посилюється по ульнарній стороні плеча, а також при тривалому напруженні надпліччя.

Міофасціальний больовий синдром зубчастого м'яза. Цей синдром характеризується болями в ділянці серця, які посилюються від нижнього відділу плеча до надпліччя, а також при тривалому напруженні надпліччя.

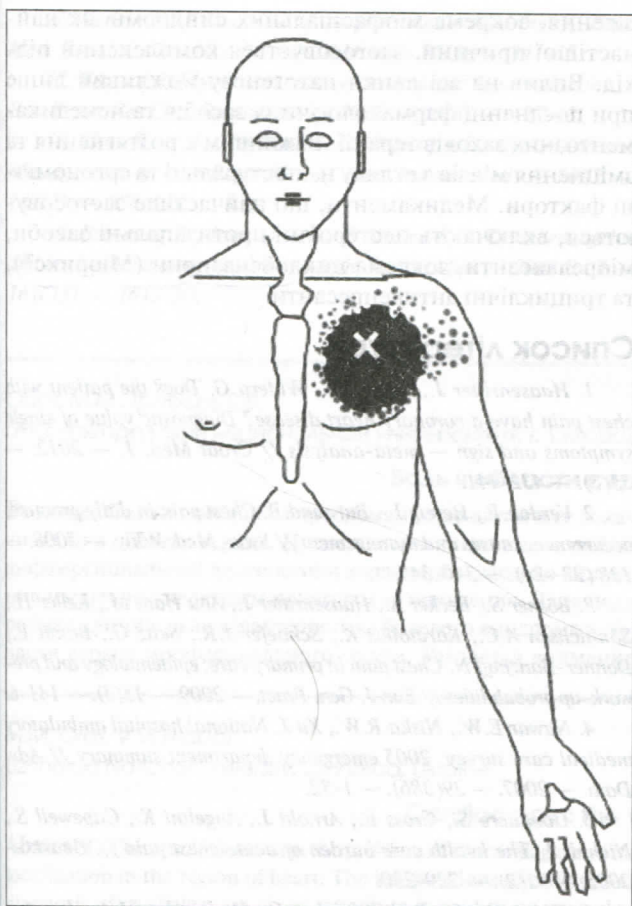


Рисунок 1. Патерн болю при локалізації тригерної точки в грудинній порції великого грудного м'яза (за Дж. Тревелл, Д. Сіммонс, 1989)

у зони, характерні для ішемічної хвороби серця. Виникнення больового синдрому цієї локалізації пов'язують з напруженням та скороченням м'язів при підйомі вантажів, особливо перед собою чи з розведеними руками, а також при тривалому знаходженні в позиції з опущеними надпліччями.

Міофасціальний больовий синдром малого грудного м'яза. Цей больовий синдром найчастіше виникає при травматизації внаслідок закидання руки чи різкого відведення плеча. При цьому біль локалізується на рівні III–IV ребер, у медіоклавікулярній ділянці, часто іррадіює по ульнарному краю руки й супроводжується парестезіями, тобто за характером значно схожий на стенокардитичний біль. Біль посилюється при фізичних навантаженнях та супроводжується парестезіями внаслідок компресії судинно-нервового пучка між дзубоподібним відростком, першим ребром та напруженим м'язом. Також частим тригером є стиснення м'яза ремнем сумки чи наплічника.

Міофасціальний больовий синдром переднього зубчастого м'яза характеризується болем у передньо-бокових відділах грудної клітки, а також досередини від нижнього кута лопатки. Часто біль супроводжується задишкою, гіперчутливістю в ділянці молочної залози. Активує тригерні точки не лише напруження м'язів, але й глибокий вдих, кашель та біг.

При залученні в процес **драбинчастих м'язів** біль постійний, ниючий, тупий, виникає в міжлопатковій ділянці, поширюється в молочну залозу та руку (передня й задня поверхня плеча, великий і вказівний пальці). Активація тригерних точок виникає при підйомі вантажів, під час надсадного кашлю, нахилі осі плечового поясу, зокрема при сколіотичному порушенні постави.

Однією з найчастіших м'язових причин болю в передній стінці грудної клітки є напруження **міжребрових м'язів**. Причиною зазвичай є напруження м'язів при інтенсивній роботі або заняттях видами спорту із залученням м'язів верхньої половини тіла (наприклад, малювання з тривало піднятими руками чи веслування). Локальне напруження у відповідній групі м'язів посилюється при потягуванні, глибокому диханні чи кашлі.

Міофасціальний больовий синдром грудинного м'яза може бути причиною неприємних відчуттів у ділянці серця та загрудинного болю. На відміну від інших варіантів міофасціальної дисфункції, біль є постійним, ниючим та майже не реагує на рухи чи напруження.

Лікування м'язово-скелетних кардіалгій

У лікуванні больових синдромів грудної клітки м'язово-скелетного походження, зокрема міофасціальних синдромів як найчастішої причини, застосовується комплексний підхід. Вплив на всі ланки патогенезу можливий лише при поєднанні фармакологічних засобів та немедикаментозних заходів терапії. Важливим є розтягнення та зміцнення м'язів з огляду на постандартні та ергономічні фактори. Медикаменти, що найчастіше застосовуються, включають нестероїдні протизапальні препарати, міорелаксанти та трициклічні антидепресанти [17].

Для того щоб зняти гіпертонус, у неврологічній практиці застосовують групу препаратів під назвою «міорелаксанти центральної дії». На даному етапі в Україні є п'ять основних міорелаксантів, усі вони мають різний механізм дії.

Перелік лікарських засобів, що належать до класу міорелаксантів, досить широкий:

1. Тизанідин (сирдалуд, тизалуд).
2. Тіоколюзид (міофлекс, мускомед).
3. Толперизон (мідокалм, толперил).
4. Баклофен.
5. Циклобензаприн (Міорікс®).

З цього переліку для зняття спазму скелетних м'язів локального походження найбільш широко у світі використовується **циклобензаприн** (Міорікс®). Циклобензаприн є найбільш вивченою молекулою серед міорелаксантів, що згадується в численних міжнародних рекомендаціях, зокрема в рекомендаціях Американського товариства з вивчення болю (American Pain Society) з лікування пацієнтів з болем у нижній частині спини [18]. Згідно з доклінічними дослідженнями, циклобензаприн не впливає на нервово-м'язовий синапс або безпосередньо на скелетні м'язи. Циклобензаприн

діє на центральну нервову систему переважно на рівні стовбура головного мозку, а не на рівні спинного мозку, хоча додатковий вплив на останній може сприяти загальній здатності циклобензаприну викликати релаксацію скелетних м'язів. Досвід показує, що результатом дії циклобензаприну є зменшення тонізуючої соматичної моторної активності внаслідок впливу як на гамма-, так і на альфа-мотонейрони. Отже, цей препарат знімає спазм скелетних м'язів локального походження, не впливаючи на функцію м'язів. Цікаво, що при такому механізмі дії циклобензаприн не впливає на спастичність, що виникає внаслідок захворювань центральної нервової системи, таких як інсульт або розсіяний склероз. Фармакологічні доклінічні дослідження продемонстрували схожість між ефектами циклобензаприну й структурно споріднених трициклічних антидепресантів, у тому числі й щодо периферичних та центральних антихолінергічних ефектів, а також дозозалежного седативного ефекту, але саме ця подібність пояснює ефективність циклобензаприну при хронічному больовому синдромі, наприклад при фіброміалгії. Однак найбільш часто циклобензаприн застосовується при гострих больових синдромах, зокрема при болю в спині. Так, метааналіз 14 досліджень ефективності циклобензаприну при болю в спині показав, що його застосування майже в 5 разів підвищує вірогідність покращення симптомів за 14 днів лікування [19]. Міорикс® — це лікарський засіб, що містить циклобензаприн у формі капсул із повільним вивільненням. Запатентована технологія повільного вивільнення Diffucaps® дозволяє приймати препарат лише один раз на добу, але підтримувати релаксуючий ефект на м'язи протягом всіх 24 годин. До того ж це не лише робить лікування більш зручним для пацієнта, але й дозволяє вірогідно зменшити ймовірність розвитку сонливості (рівень сонливості при використанні дози 15 мг на добу порівнянний з ефектом плацебо) [20].

Цілеспрямована дія на м'язи чи тригерні точки досягається використанням масажу, тепла, нейростимуляційних методик, а також локальними ін'єкціями. Окрім того, широко застосовуються методи постізометричної релаксації та м'якотканинної мануальної терапії. Система немедикаментозного впливу найбільш ефективна при комбінації різних методів лікувальної фізкультури, мануальної терапії, біомеханічної корекції хребта та рефлексотерапії.

Висновки

Біль у ділянці серця часто може мати некардіальне походження. Ішемічна хвороба серця виявляється лише у 12 % пацієнтів первинної ланки зі скаргами на біль у ділянці серця. Коли серцево-судинні причини кардіалгії виключені, широкий спектр інших захворювань та патологічних станів вимагає проведення дообстеження пацієнта. Близько 50 % випадків гострої кардіалгії становлять стани, не пов'язані із серцево-судинною патологією, зокрема 20 % припадає саме на м'язово-скелетну дисфункцію. У лікуванні больових синдромів грудної клітки м'язово-скелетного похо-

дження, зокрема міофасціальних синдромів як найчастішої причини, застосовується комплексний підхід. Вплив на всі ланки патогенезу можливий лише при поєднанні фармакологічних засобів та немедикаментозних заходів терапії. Важливим є розтягнення та зміцнення м'язів з огляду на постуральні та ергономічні фактори. Медикаменти, що найчастіше застосовуються, включають нестероїдні протизапальні засоби, міорелаксанти, зокрема циклобензаприн (Міорикс®), та трициклічні антидепресанти.

Список літератури

1. Haasenritter J., Stanze D., Widera G. Does the patient with chest pain have a coronary heart disease? Diagnostic value of single symptoms and sign — meta-analysis // *Croat Med. J.* — 2012. — 53(5). — 432-441.
2. Verdon F., Herzig L., Burnand B. Chest pain in daily practice: occurrence, causes and management // *Swiss Med. Wkly.* — 2008. — 138 (23–24). — 340-347.
3. Bösner S., Becker A., Haasenritter J., Abu Hani M., Keller H., Sönnichsen A.C., Karatolios K., Schaefer J.R., Seitz G., Baum E., Donner-Banzhoff N. Chest pain in primary care: epidemiology and pre-work-up probabilities // *Eur. J. Gen. Pract.* — 2009. — 15(3). — 141-6.
4. Nawar E.W., Niska R.W., Xu J. National hospital ambulatory medical care survey: 2005 emergency department summary // *Adv. Data.* — 2007. — 29(386). — 1-32.
5. Goodacre S., Cross E., Arnold J., Angelini K., Capewell S., Nicholl J. The health care burden of acute chest pain // *Heart.* — 2005. — 91(2). — 229-230.
6. Ruigómez A., Rodríguez L.A.C., Wallander M.A., Johansson S., Jones R. Chest pain in general practice: incidence, comorbidity and mortality // *Fam. Pract.* — 2006. — 23(2). — 167-174.
7. Chambers J., Bass C., Mayou R. Non-cardiac chest pain: assessment and management // *Heart.* — 1999. — 82. — 656-657.
8. Spalding L., Reay E., Kelly C. Cause and outcome of atypical chest pain in patients admitted to hospital // *J. R. Soc. Med.* — 2003. — 96(3). — 122-125.
9. Fruergaard P., Launbjerg J., Hesse B., Jørgensen F., Petri A., Eiken P. The diagnoses of patients admitted with acute chest pain but without myocardial infarction // *Eur. Heart J.* — 1996. — 17. — 1028-1034.
10. Knockaert D.C., Buntinx F., Stoens N., Bruyninckx R., De-looz H. Chest pain in the emergency department: the broad spectrum of causes // *Eur. J. Emerg.* — 2002. — 9(1). — 25-30.
11. Wielgosz A.T., Fleicher R.H., McCants C.B., McKinnis R.A., Haney T.L., Williams R.B. Unimproved chest pain in patients with minimal or no coronary disease: a behavioral phenomenon // *Am. Heart J.* — 1984. — 108. — 67-72.
12. Lau G.K., Hui W.M., Lam S.K. Life events and daily hassles in patients with atypical chest pain // *Am. J. Gastroenterol.* — 1996. — 91(10). — 157-2162.
13. Meisel J.L. Diagnostic approach to chest pain in adults // Park L., editor. — *UpToDate Waltham, MA: Wolters Kluwer Health, 2014.*
14. Verdon F., Burnand B., Herzig L., Junod M., Pecoud A., Favrat B. Chest wall syndrome among primary care patients: a cohort study // *BMC Fam. Pract.* — 2007. — 8. — 51.
15. Murtagh J. *John Murtagh's general practice [electronic resource].* — North Ryde, NSW: McGraw-Hill, 2011.

16. Gerwin *Med. Rehabil.*
17. Bennett *Best Pract. Res.*
18. Chou R. *Management of*
- 147(7). — 478-
19. Brown *and back pain:*
- 161(13). — 161-

Орос М.М., Гр
ГБУЗ «Ужгород

Резюме. Ста
лизации в обл
дифференциал
ние мышечно
робная клини
ласти сердца

М.М. Орос, В.В.
Uzhhorod Nat

Abstract. The
localization in
diagnosis of ca
skeletal causes.
syndrome in th

16. Gerwin RD1. *Diagnosis of myofascial pain syndrome // Phys. Med. Rehabil. Clin. N. Am.* — 2014 May. — 25(2). — 341-55.
17. Bennett R. *Myofascial pain syndromes and their evaluation // Best Pract. Res Clin. Rheumatol.* — 2007. — 21(3). — 427-45.
18. Chou R. et al. *APS Clinical Guideline for the Evaluation and Management of Low Back Pain // Ann. Intern. Med.* — 2007. — 147(7). — 478-491.
19. Browning R., Jackson J.L., O'Malley P.G. *Cyclobenzaprine and back pain: a meta-analysis // Arch. Intern. Med.* — 2001 Jul 9. — 161(13). — 1613-20.

20. Gerard A. Malanga, Gary E. Ruoff, Arnold J. Weil, Charles A. Altman, Fang Xie & David G. Borenstein. *Cyclobenzaprine ER for muscle spasm associated with low back and neck pain: two randomized, double-blind, placebo-controlled studies of identical design // Current Medical Research and Opinion.* — 2009. — 25. — 5. — 1179-1196, DOI: 10.1185/03007990902851753

Отримано 16.11.2017 ■

UA/MRX/1117/0026

За підтримки ТОВ «Такеда Україна»

Орос М.М., Грабарь В.В.

ГВУЗ «Ужгородский национальный университет», г. Ужгород, Украина

Боль в области сердца: взгляд невролога

Резюме. Статья посвящена проблемам торакалгии и ее локализации в области сердца. Представлены ключевые позиции дифференциальной диагностики кардиалгии, уделено внимание мышечно-скелетным причинам ее появления. Дана подробная клиническая характеристика болевого синдрома в области сердца миофасциального генеза. Уделяется внимание

лечению мышечно-скелетных кардиалгий, дается характеристика миорелаксантов, а именно циклобензаприна — наиболее изученной молекулы среди миорелаксантов, которая упоминается в многочисленных международных рекомендациях. **Ключевые слова:** торакалгия; кардиалгия; миофасциальный болевой синдром

M.M. Oros, V.V. Hrabar

Uzhhorod National University, Uzhhorod, Ukraine

Cardiac pain: the view of the neurologist

Abstract. The article deals with the problem of thoracalgia and its localization in the region of heart. The key positions of differential diagnosis of cardialgia are given, attention is paid to its musculoskeletal causes. A detailed clinical description of myofascial pain syndrome in the region of heart is presented. Attention is paid to

the treatment of musculoskeletal cardialgia; the characteristics of muscle relaxants are given, namely, cyclobenzaprin — the most studied molecule among the muscle relaxants, which is mentioned in numerous international guidelines.

Keywords: thoracalgia; cardialgia; myofascial pain syndrome