

© В.В. Корсак, В.І. Русин, Я.М. Попович, В.В. Русин, Ю.В. Корсак, С.М.Чобей, В.М. Воронич, 2012

УДК 616.13-005.4-031.38-036.12-089.8

В.В. КОРСАК, В.І. РУСИН, Я.М. ПОПОВИЧ, В.В. РУСИН, Ю.В. КОРСАК, С.М.ЧОБЕЙ,  
В.М. ВОРОНИЧ

*Ужгородський національний університет, медичний факультет, кафедра хірургічних хвороб,  
Ужгород*

## **РЕЗУЛЬТАТИ НЕПРЯМИХ СПОСОБІВ РЕВАСКУЛЯРИЗАЦІЇ НИЖНІХ КІНЦІВОК ПРИ ХРОНІЧНІЙ АРТЕРІАЛЬНІЙ ІШЕМІЇ**

Вивчено та оцінено результати комплексного обстеження та хірургічного лікування 129 хворих, яким виконано непрямі методи реvascularизації з приводу критичної ішемії на фоні дистальних форм оклюзійно-стенотичних уражень при облітеруючому атеросклерозі судин нижніх кінцівок. Серед методів непрямой реvascularизації віддано перевагу реvascularизувальній остеотрепанациї великогомілкової кістки, профундопластиці та поперекової симпатектомії. До 5 року спостереження найефективнішою щодо збереження кінцівки виявилась операція остеотрепанациї + профундопластика (47,7%), а найменш ефективною – ізольована поперекова симпатектомія (30%). Операційні втручання із приводу пізньої реоклюзії стегново-підколінно-гомількового сегмента виявилися менш ефективними, ніж у контрольній та в основній групах. Відмічено значно вищі показники якості життя у пацієнтів із вдалою реvascularизацією, що обґрунтовує застосування непрямих методів реvascularизації як альтернативи високій ампутації нижніх кінцівок.

**Ключові слова:** хронічна критична артеріальна ішемія нижніх кінцівок, стегново-підколінно-гомільковий сегмент, непрямі реvascularизувальні операційні втручання, безпосередні та віддалені результати

**Вступ.** Оклюзійно-стенотичні ураження артерій нижніх кінцівок займають друге-третє місце у загальній структурі серцево-судинних захворювань [7, 13]. Наприклад, у Російській Федерації близько 3 млн. чоловік страждають на хронічні облітеруючі захворювання артерій нижніх кінцівок. У 140-150 тисяч із них розвивається критична ішемія, яка призводить до високої ампутації і втрати кінцівки у 30-40 тисяч чоловік щорічно [3, 8]. Екстраполяція цих цифр на населення України свідчить, що приблизно 1 мільйон хворих страждають на облітеруючі захворювання судин нижніх кінцівок, і у 50 тисяч розвивається критична ішемія. У європейських державах кількість ампутацій із приводу розвитку ішемічної гангрені кінцівки становить 150-280 на 1 млн. населення [12, 14].

Сама ідея непрямих способів реvascularизації, залежно від використаних методів, до сьогодні не має чіткого патофізіологічного пояснення та обґрунтування. Аналіз результатів реконструкційних операцій показує, що не тільки локалізація і протяжність оклюзії, але і глибина ураження мікроциркуляторного русла і рівень обмінно-трофічної функції тканин хворої кінцівки визначають клінічну картину захворювання і результат лікування [2].

Не до кінця розпрацьована техніка самого операційного втручання (остеотрепанациї), та що важливіше – рівні його проведення: стегно, гомілка, стопа, та першочерговість, етапність і їх зв'язок з існуючим колатеральним кровообігом і можливим його відновленням у системі глибокої артерії стегна [1]. Методика реvascularизувальної остеотрепанациї має свої недоліки і кожен автор виконує її у різних модифікаціях [4, 6, 11]. Враховуючи недостатню ефективність класичної ізольованої реvascularизувальної роторної остеотрепанациї

(РОТ) при лікуванні хронічної артеріальної недостатності, необхідно шукати шляхи оптимізації існуючого методу та розробляти нові способи реvascularизації кінцівки [9]. Стає очевидним, що проблема використання непрямих методів реvascularизації нижніх кінцівок при критичній ішемії далека від свого розв'язання. Досі не вивчено віддалені результати подібних операцій [5, 10]. У Європейських країнах до цих операцій виявлено дуже прохолодне ставлення. Закордонні спеціалісти вважають їх малоефективними, і пропонують розширити покази до первинної ампутації кінцівки [15, 16]. Між тим, на теренах країн СНД та в Україні їх використовують, але вони не отримали достатньо широкої підтримки.

**Мета дослідження.** Вивчити та оцінити результати непрямих способів реvascularизації нижніх кінцівок при хронічній критичній ішемії.

**Матеріал та методи.** У роботі вивчено та проаналізовано результати комплексного обстеження та хірургічного лікування 129 хворих, яким виконано непрямі методи реvascularизації у відділенні судинної хірургії Закарпатської обласної клінічної лікарні ім. Андрія Новака від 1995 до 2011 року з приводу критичної ішемії на фоні дистальних форм оклюзійно-стенотичних уражень при облітеруючому атеросклерозі судин нижніх кінцівок.

Залежно від причини, що призвела до розвитку хронічної ішемії нижніх кінцівок, хворих розділили на дві групи:

А – хворі, яким виконано первинні операції непрямой реvascularизації на фоні критичної ішемії нижніх кінцівок (81 пацієнт);

Б – хворі, яким виконано непрямі повторні реконструкційні операції на фоні критичної ішемії, обумовленої пізніми реоклюзіями (48 пацієнтів).

У групу порівняння (контрольну) увійшов 61 пацієнт із критичною ішемією нижніх кінцівок, яким виконано профундопластику.

Залежно від виду та комбінації операційних втручань хворі розподілені на наступні підгрупи.

Хворим першої групи (А) виконано ізольовані та комбіновані операційні втручання:

1А – ізольовану реваскуляризувальну остеотрепанію (32 пацієнти);

2А – профундопластику + РОТ (29 пацієнтів);

3А – поперекову симпатектомію (ПС) + РОТ (10 пацієнтів);

4А – поперекову симпатектомію (10 пацієнтів).

Хворим другої групи (Б) виконано наступні операційні втручання:

1Б – ізольовану реваскуляризувальну остеотрепанію (20 пацієнтів);

2Б – профундопластику + РОТ (16 пацієнтів);

3Б – поперекову симпатектомію + РОТ (12 пацієнтів).

Вік хворих, яким виконували операційні втручання, становив від 35 до 74 років (середній вік  $58,8 \pm 5,2$  року), серед них 3 (2,3%) жінок та 126 (97,7%) чоловіків.

У всіх хворих діагностовано облітеруючий атеросклероз судин нижніх кінцівок III-Б і IV стадії ішемії. Некротичні зміни пальців стопи у групі А ствердили у 45 (55,6%) пацієнтів, у групі Б – у 26 (54,2%) пацієнтів, у контрольній – у 34 (55,7%).

У дослідження не включали пацієнтів із оклюзією на всьому протязі всіх артерій гомілки та стопи при оклюзійно-стенотичному ураженні аорто-стегнового сегменту; обширними некротичними змінами стопи та гомілки; обширними некротичними ураженнями п'яти; декомпенсованим цукровим діабетом.

Для статистичного обчислення матеріалів роботи використовували програму „Microsoft Excel 2000”. Оцінку віддалених результатів хірургічного лікування хворих проводили за методом Каплан-Меєра.

**Результати досліджень та їх обговорення.** Серед методів непрямой реваскуляризації віддано перевагу реваскуляризувальній остеотрепанії великогомілкової кістки, профундопластиці та поперековій симпатектомії.

Операція РОТ показана при наявності колатерального кровоплину на гомілці та прохідності артерій стопи при рентгеноконтрастному ангіографічному обстеженні. При відсутності візуалізації артерій стопи РОТ ефективна за умови гіперперфузії стопи під час радіонуклідної ангіографії або при гіпоперфузії стопи за умови позитивної проби із фізичним навантаженням.

Профундопластику виконували при локальному оклюзійно-стенотичному ураженні проксимальної частини глибокої стегнової артерії (ГСА).

Показанням до поперекової симпатектомії є збереження колатеральної сітки на гомілці, візуа-

лізація артерій стопи та позитивна проба з нітроглицерином під час реовазографії.

Для РОТ використовували свердла діаметром 3-4 мм. Накладали по 15-20 трепанаційних отворів, по 3-4 у кожній рані з інтервалом по 1 см між отворами. Гемостаз не виконували, операційні рани не дренивали з метою потенціювання виникнення гематом, що покращують розвиток колатерального кровоплину в подальшому. У третині випадків РОТ поєднували із фасціотомією гомілки для зменшення тиску на її ішемізовані м'язи внаслідок набряку. Шести хворим виконано етапну реваскуляризувальну остеотрепанію, яка включала РОТ на гомілці та стопі.

Результат непрямих методів реваскуляризації нижніх кінцівок оцінювали за клінічними проявами (зменшення або зникнення болю у спокої), за вислідами УЗДГ та за збереженням кінцівки.

При непрямій реваскуляризації нижніх кінцівок добрими результатами вважали ліквідацію ознак критичної ішемії протягом 1-2 місяців, збільшення дистанції ходи більше 50 м, загоєння виразки або дефекту після екзартикуляції пальців і збереження кінцівки, підвищення регіонарного систолічного тиску (РСТ) та індексу кісточково-плечового тиску (ІКПТ) більш, ніж на 50% від передопераційних показників.

Задовільними вважали результати, при яких зникав або істотно зменшувався больовий синдром, регенераційний процес тривав більше 2 місяців, показники РСТ та ІКПТ зростали на 30-50% від передопераційних.

Незадовільними визнавали результати, коли констатували прогресування критичної ішемії, що вимагало виконання ампутації кінцівки.

Розрізняли безпосередній (до виписки хворого зі стаціонару, як правило, це 2-4 тижні), ранній (від одного місяця до року) та віддалений результати (більше року).

У безпосередньому післяопераційному періоді зафіксовано лише задовільні та незадовільні результати, оскільки за короткий період часу після операції неможливо ліквідувати болі у спокої та швидко загоєння трофічних ран.

Особливістю операцій непрямой реваскуляризації є відсутність безпосередньо доброго результату у хворих у стадії критичної ішемії. При наявності болю у спокої і некротичних та гангренозних змін фаланг пальців, хворий додатково отримує травму шкіри та кісткової системи. Хворий відчуває себе краще лише у випадку зняття вираженого субфасціального набряку, декомпресії внутрішньокісткового тиску та при умові покращення колатерального кровоплину за рахунок збільшення припливу крові по системі ГСА. У більшості випадків у хворих зменшується больовий синдром, і відбувається тривале загоєння трофічних виразок і ран.

Безпосередній позитивний результат отримали у 58 (71,6%) хворих групи А з оклюзійними ураженнями стегново-підколінно-гомілкового сегменту

(СПГС). Найкращим клінічний ефект був у хворих 2А підгрупи (79,3%), яким виконано профундопластику в поєднанні з РОТ. Дещо гірший результат був у хворих 3А та 1А підгруп. Найгірший результат отримано у хворих 4А підгрупи, яким виконано ізолювану поперекову симпатектомію: задовільний – у 60% оперованих, незадовільний – у 40%.

Безпосередній позитивний результат отримано у 32 (66,7%) хворих групи Б із пізніми реоклюзія-

ми СПГС. Найкращий клінічний ефект спостерігали у хворих 2Б підгрупи (75%), дещо гірший – у 3Б (66,7%) та в 1Б підгрупах (60%).

Проведено кумуляційний аналіз за Каплан-Меєром збереження кінцівки у ранньому та віддаленому післяопераційному періоді у хворих основної групи А після РОТ, РОТ + профундопластики, РОТ + ПС, ПС у порівнянні із контрольною групою, яким виконано профундопластику (рис.1).

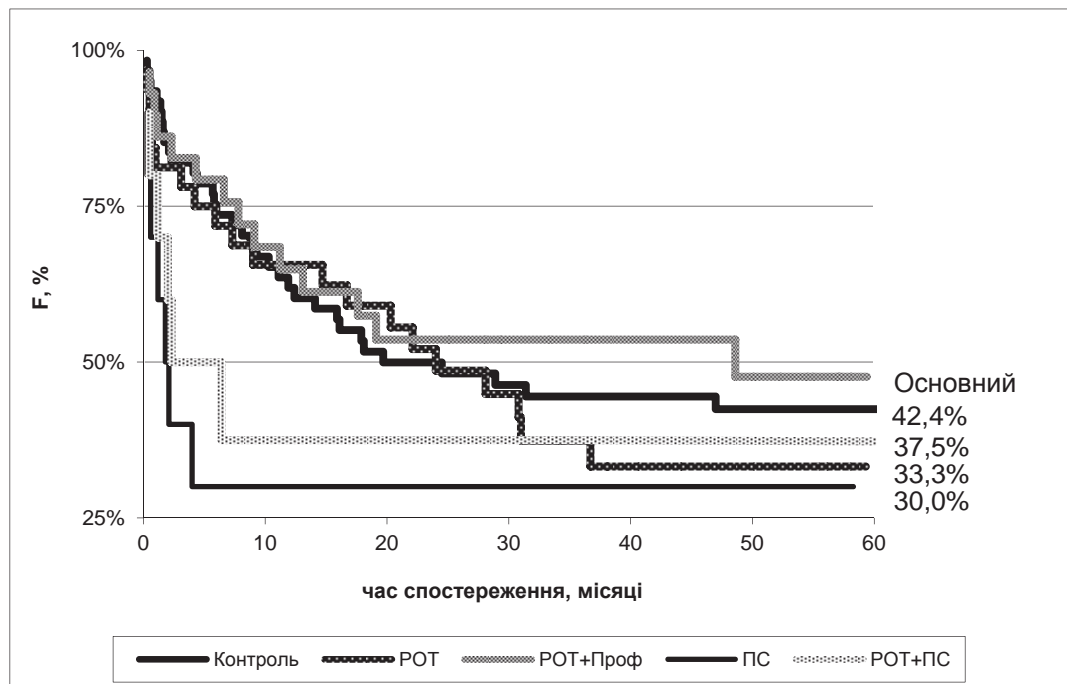


Рис. 1. Динаміка збереження кінцівки у хворих групи А після непрямой реваскуляризації: ізолювана РОТ, РОТ+профундопластика, РОТ+ПС, ПС.

Аналіз отриманих результатів свідчить про різке зниження показників збереження кінцівок у перший рік після операційного втручання: за 20 місяців майже 50% хворих втрачають кінцівку після виконаних ізолюваної РОТ та РОТ + профундопластики. Такий же відсоток кінцівок втрачають пацієнти контрольної групи після виконаної профундопластики. 50% ампутацій виконано протягом 5-6 місяців після комбінованої або ізолюваної ПС. Через 2 роки ситуація стабілізується і можна чітко визначити переваги того або іншого методу хірургічного лікування хворих.

До 5 року спостереження виявляється, що операція ізолюваної РОТ є менш ефективною (33,3%), ніж поєднання РОТ із ПС (37,5%) та профундопластики (42,4%). Найбільш ефективною виявилась операція РОТ + профундопластика – 47,7%, а найменш ефективною – ізолювана поперекова симпатектомія (30%).

У всіх хворих зі збереженою кінцівкою у віддаленому післяопераційному періоді ступінь ішемії не перевищував III А стадії.

Вивчено віддалені результати непрямой реваскуляризації у хворих із пізньою реоклюзією

СПГС. Найкращі результати отримано у підгрупі хворих, яким виконано повторну операцію РОТ у поєднанні із профундопластикою. До кінця першого року спостереження кінцівка збережена у 68% хворих, до кінця 20 місяця – більше 40% (рис.2).

До кінця 5 року спостереження кінцівку збережено у 40,9% хворих, після РОТ + ПС у 36,5%, після ізолюваної РОТ – тільки у 29,9%. Вищий відсоток позитивних результатів у 2Б підгрупі хворих пояснюється ефективною профундопластикою, що підтверджено збільшенням показників ІКПТ та вислідами ультразвукової доплерографії.

Слід наголосити, що всі операційні втручання із приводу пізньої реоклюзії СПГС виявились менш ефективними, ніж у контрольній та основній А групах. Отож, у порівнянні, ізолювана РОТ забезпечує стабільність збереження кінцівок до 5 року спостережень на рівні 29,9-33,3%, РОТ у поєднанні із поперековою симпатектомією – на рівні 36,5-37,5%. Найвищі показники збереження кінцівок забезпечує операція РОТ + профундопластика: 40,9-47,7%.

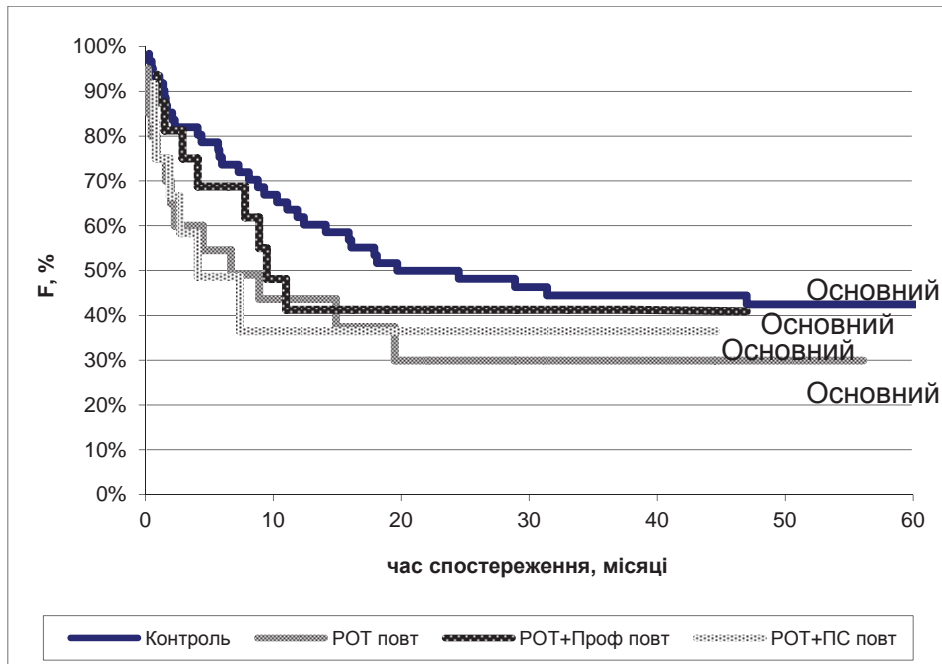


Рис. 2. Динаміка збереження кінцівки у хворих основної групи Б після повторної непрямой ревазуляризації: ROT + профундопластика; ROT + ПС; ізольована ROT.

Якість життя (ЯЖ) оцінено у 42 пацієнтів, яким виконано вдалу непрямую ревазуляризацію із приводу оклюзії СПГС, та у 23 пацієнтів, у яких операційне втручання виявилось невдалим і завершилось ампутацією кінцівки. ЯЖ у хворих вивчено до операції та через 12 місяців після останньої операції. Критична ішемія нижньої кінцівки з її

прогресуванням значно знижує функціональну активність хворих та негативно впливає на їх психічно-емоційний стан.

При порівнянні результатів у двох підгрупах наших хворих (вдала і невдала ревазуляризація) відмічено значну різницю у плані покращання ЯЖ у підгрупі із вдалою ревазуляризацією (рис.3).

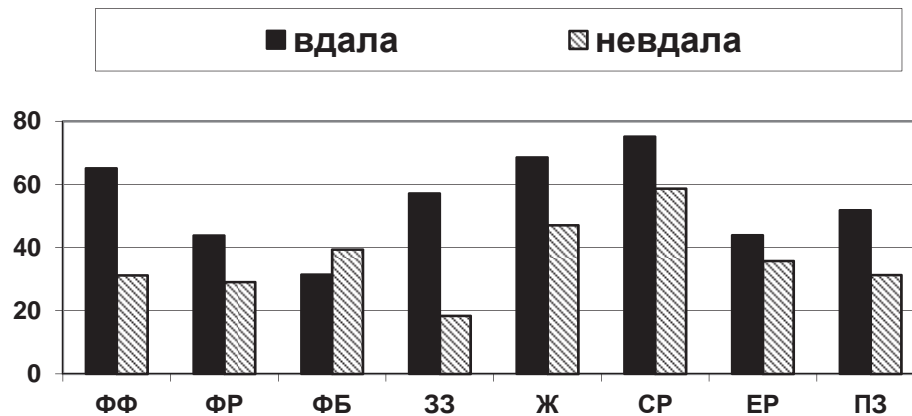


Рис. 3. Порівняння показників якості життя хворих із вдалою і невдалою ревазуляризацією.

Після успішної операції, порівняно з невдалою ревазуляризацією, удвічі покращуються показники фізичної функції та загального здоров'я, у півтори рази – фізичної ролі, життєздатності, соціальної ролі та психічного здоров'я. ЯЖ пацієнтів після невдалої ревазуляризації погіршується за всіма показниками, крім фізичного болю, який, скоріше за все, переважає у хворих із задовільним результатом операції і тривалим загоєнням трофічних ран на гоміліці та стопі.

Таким чином, непрямі методи ревазуляризації нижніх кінцівок – роторна ревазуляризувальна остеотрепанція великогомілкової кістки та стопи, поперекова симпатектомія, профундопластика, а особливо, поєднання цих методів, стають альтернативою високій ампутації кінцівки.

#### Висновки.

1. До 5 року спостереження найбільш ефективною щодо збереження кінцівки виявилась операція остеотрепанції + профундопластика (47,7%), а

найменш ефективною – ізольована поперекова симпатектомія (30%). Операція ізольованої остеотрепанції є менш ефективною (33,3%), ніж поєднання останньої із поперековою симпатектомією (37,5%) та ізольованої профундоластики (42,4%).

2. Операційні втручання із приводу пізньої реоклюзії стегново-підколінно-гомількового сегмента виявилися менш ефективними, ніж у контрольній та в основній групах (остеотрепанція

– на 3,4%; остеотрепанція+поперекова симпатектомія – на 1%; остеотрепанція + профундоластика – на 7,8%). При порівнянні результатів у двох підгрупах (вдала і невдала реваскуляризація) відмічено значно вищі показники якості життя у пацієнтів із вдалою реваскуляризацією, що обґрунтовує застосування непрямих методів реваскуляризації як альтернативи високій ампутації нижніх кінцівок.

## СПИСОК ВИКОРИСТАНОЇ ЛІТЕРАТУРИ

1. Венгер І.К. Глибока артерія стегна у хірургічному лікуванні атеросклеротичної оклюзії стегно-підколінно-гомількового сегмента / І. К. Венгер, П. Я. Боднар, А. Р. Вайда // Вісник наукових досліджень. — 2010. — № 2. — С.101—102.
2. Гавриленко А.В. Микроциркуляція у больных с хронической ишемией нижних конечностей / А.В. Гавриленко, О.А. Омаржанов, А.В. Абрамян // Ангиология и сосудистая хирургия. — 2003. — Т. 9. — № 2. — С. 130—135.
3. Качество жизни больных с хронической ишемией нижних конечностей / К.Г. Абалмасов, Ю.И. Бузиашвили, К.М. Морозов [и др.] // Ангиология и сосудистая хирургия. — 2004. — Т. 10, № 2. — С. 8—13.
4. Ковальчук Л.Я. Непряма реваскуляризація хронічної критичної ішемії при дистальних формах атеросклерозу / Л. Я. Ковальчук, П. Я. Боднар // Здобутки клінічної і експериментальної медицини. — 2009. — № 1. — С. 52—55.
5. Новые подходы к лечению больных с ограниченным некрозом тканей и гнойно-некротическими ранами стопы и кисти при хронической критической ишемии конечностей / Н.Ф. Дрюк, В.И. Киримов, А.В. Самсонов [и др.] // Клін. хірургія. — 2006. — № 11—12. — С. 96.
6. Пиптюк О.В. Досвід комплексного лікування хронічної критичної ішемії нижніх кінцівок / О.В. Пиптюк // Клін. хірургія. — 2007. — № 2—3. — С. 117—118.
7. Покровский А.В. Загадки атеросклероза / А.В. Покровский, А.Е. Зотиков — М., 1997. — 128 с.
8. Савельев В.С. Критическая ишемия нижних конечностей / В.С. Савельев, В.М. Кошкин — М., 1997. — С. 132—133.
9. Суковатых Б.С. Результаты непрямої реваскуляризації артеріального русла у больных с критической ишемией нижних конечностей / Б.С. Суковатых, К.С. Магомедалиева // Сб. работ 69-й итоговой научной сессии КГМУ и отделения медико-биологических наук Центрально-Черноземного научного центра РАМН. — Курск, 2004. — С. 297—298.
10. Швальб П.Г. Реваскуляризующая остеотрепанация как универсальный способ улучшения артериального и венозного кровообращения в конечностях / П.Г. Швальб, А.Е. Качинский, А.А. Егоров // Ангиология и сосуд. хирургия: как улучшить результаты лечения больных с заболеваниями сосудов: тезисы докл. — 2008. — Т. 15, № 2 (приложение). — С. 358—359.
11. Штутин А.А. Клеточная терапия язвенно-некротического поражения при хронической критической ишемии / А.А. Штутин, А.Г. Попандопуло, А.В. Басацкий // Клінічна хірургія. — 2008. — № 11—12. — С. 103—104.
12. American Heart Association. Heart Disease and Stroke Statistics — Dallas. — 2004.
13. Beckman J.A. Diabetes and atherosclerosis: epidemiology, pathophysiology, and management / Beckman J.A, Creager M.A, Libby P. — JAMA. — 2002. — P. 281—287.
14. Postoperative mortality after nontraumatic lower extremity amputation in patients with renal insufficiency / O'Hare A.M, Feinglass J., Reiber G.E. [et al.] // J. Am. Soc. Nephrol. — 2004. — № 15. — P. 427
15. The impact of diabetes on current revascularization practice and clinical outcome in patients with critical limb ischaemia / Awad S., Karkos C.D., Serrachino-Inglott F. [et al.] // Eur. J. Vasc. Endovasc. Surg. — 2006. — Vol. 32, № 1. — P. 51—59.
16. Wong S. Antiplatelet therapy in peripheral occlusive arterial disease / Wong S., Appleberg M., Lewis D. // ANZ Journal of Surgery. — 2006. — Vol. 76, № 5. — P. 364—372.

V.V. KORSAK, V.I. RUSYN, Y.M. POPOVYCH, V.V. RUSYN, YU.V. KORSAK, S.M. CHOBEY, V.M. VORONYCH  
*Uzhhorod National University, Medical Faculty, Department of Surgical Diseases, Uzhhorod*

### THE RESULTS OF INDIRECT REVASCULARIZATIONS OF LOWER EXTREMITIES IN CASE OF CHRONIC ARTERIAL ISCHEMIA

The results of complex examination and surgical treatment of 129 patients undergoing indirect revascularizations because of critical ischemia were studied and evaluated. The preferable methods outlined in the study were tibia osteotripanation, profundoplastics and lumbar sympathectomy. Based on 5-year follow-up period the most effective procedure on limb salvage was the combination of osteotripanation and profundoplastics (47%), the least effective – isolated lumbar sympathectomy (30%). The quality of life in patients with successful revascularization was higher, which was the base for choosing indirect revascularization against limb amputation.

**Key words:** chronic critical ischemia of lower extremities, femoral-popliteal-tibial segment, indirect revascularizations, early and remote results

Стаття надійшла до редакції: 23.05.2012 р.