

© О.С. Никоненко, О.М. Волоши, 2012

УДК: 616.137.83/.86-007.272-085-036.8:615.22

О.С. НИКОНЕНКО, О.М. ВОЛОШИН

*Запорізький державний медичний університет, кафедра госпітальної хірургії, Запоріжжя*

## **ЕФЕКТИВНІСТЬ PRP-ТЕРАПІЇ У ХВОРИХ З ОКЛЮЗІЄЮ СТЕГНОВО-ПІДКОЛІННО-ГОМІЛКОВОГО СЕГМЕНТУ**

Кількість людей, що страждають на хронічну ішемію нижніх кінцівок з кожним роком зростає. Одним з перспективних напрямків у лікуванні пацієнтів цієї групи, є клітинна терапія для стимуляції ангиогенезу. В ході дослідження усім хворим проводили процедуру «platelet-rich plasma» (PRP) терапії, використовуючи систему центрифугування "Harvest Technologies, SmartPReP 2", США. В результаті проведеного комплексного лікування у всіх хворих вдалося зберегти нижню кінцівку. Застосування PRP терапії та комплексу фізичних навантажень збільшує кількість вмісту VEGF фактору в сироватці крові та плече-литкового індексу (ПЛІ) у пацієнтів з оклюзією стегново-підколінно-гомилкового сегменту. PRP терапія – ефективний і безпечний метод лікування пацієнтів з ХІНК.

**Ключові слова:** клітинна терапія, стегново-підколінні оклюзії

**Вступ.** Кількість людей, що страждають на хронічну ішемію нижніх кінцівок з кожним роком зростає [1]. Незважаючи на великий арсенал судинних операцій, у 30% пацієнтів з оклюзією стегново-підколінно-гомилкового сегменту, успішно виконати пряму ревазуляризацію неможливо [2-4], у зв'язку з дифузним ураженням артеріального русла і незадовільними «шляхами відтоку». При неефективному консервативному лікуванні, у 60% цих хворих, протягом першого року виконують високу ампутацію нижньої кінцівки, що приводить до важкої інвалідизації і надалі смерті [8]. Одним з перспективних напрямків у лікуванні пацієнтів цієї групи, є клітинна терапія для стимуляції ангиогенезу [5]. Активізація ангиогенезу призводить до утворення нових артеріальних колатеральних мереж, внаслідок чого поліпшується перфузія ішемізованих тканин. В даний час, проводяться міжнародні рандомізовані клінічні дослідження з вивчення ефективності різноманітних видів клітинної терапії [6]. Одним з методів лікування, є використання PRP (Plasma Reach Platelets) концентрату (плазми, збагаченої тромбоцитами), в якій міститься велика кількість факторів росту та біологічно активних речовин [7, 9]. Особливості застосування PRP-терапії в судинній хірургії залишаються недостатньо вивченим, що потребує подальшого вдосконалення.

**Мета дослідження.** Вивчити ефективність PRP- терапії у хворих з оклюзією стегново-підколінно-гомилкового сегменту.

**Матеріали та методи.** В ході дослідження проведено аналіз комплексного обстеження та лікування 10 пацієнтів з «неоперабельними» типами оклюзій стегново-підколінно-гомилкового сегменту. Всі хворі були чоловічої статі, середній вік хворих склав  $62,2 \pm 8,3$  року. У всіх пацієнтів етіологічним фактором розвитку оклюзії периферичних артерій був атеросклероз. Залежно від ступеня хронічної ішемії нижніх кінцівок (за класифікацією Фонтейна-Покровського) хворі розподілені наступним чином: ІІІст. ішемії верифікована у 3,

ІVст. – у 7 хворих. У 4 пацієнтів в анамнезі була виконана поперекова симпатектомія, у одного хворого профундопластика, однак очікуваного результату досягнуто не було і ішемічні зміни прогресували.

Усім хворим було проведено загальноклінічне обстеження, дослідження ліпідного спектру, імуноферментний аналіз (ІФА) змісту VEGF (фактора росту ендотелію судин) у сироватці крові, ультразвукове дуплексне сканування (УЗДС) з обчисленням плече-литкового індексу (ПЛІ), ангиографічне дослідження. Інтенсивність болю оцінювалася за спеціальною 10- бальною шкалою, трофічні зміни фотодокументувались.

У всіх пацієнтів перед процедурою PRP терапії та через 3 міс., виконувався забір венозної крові в спеціальні вакутайнери. Зразки крові перебували 30 хв. при кімнатній температурі, потім центрифугували. Отриману сироватку зберігали при температурі – 40 °. Кількісну концентрацію VEGF фактора в сироватці крові пацієнтів визначали використовуючи набір ІФА (Human VEGF 023 Enzyme-Linked-Immunsorbent Assay (ELISA kit), Orgenium, Finland) в лабораторії ЦНДІ ЗДМУ.

Процедуру PRP терапії проводили використовуючи систему центрифугування "Harvest Technologies, SmartPReP 2", США. Згідно стандартного протоколу виробника, застосовували набір APC +60 для отримання аутологічної плазми, збагаченої тромбоцитами та факторами росту (Autologous Platelet Concentrate +). Після процедури центрифугування, отриманий PRP-концентрат, в обсязі 20 мл., вводили шляхом 20 внутрішньом'язових ін'єкцій по ходу окклюзованої артерії в ішемізовані м'язи гомілки і в зони трофічних змін. З 2-го дня лікування всі хворі виконували розроблений комплекс фізичних вправ спрямований на зміцнення м'язів гомілки та стегна. Стимуляція ангиогенезу у всіх хворих розцінювалася як єдиний можливий метод поліпшення кровообігу в ураженій кінцівці. Подальше консервативне лікування хворих включало прийом дезагрегантів,

статинів, спазмолітиків, антибактеріальних препаратів згідно посіву, інсулінотерпаю у пацієнтів з цукровим діабетом, а також прийом анальгетиків при вираженому больовому синдромі.

Отримані результати представляли у вигляді середньої (М) і стандартної помилки середньої (m). Внутрішньогрупові відмінності оцінювали за допомогою двохвибіркового  $\chi^2$ -тесту в залежності від виду даних в рамках програми StatPlus 2009. Статистично достовірними вважали відмінності між показниками при відхиленні нульової гіпотези і рівні значимості  $p < 0,05$ .

**Результати досліджень та їх обговорення.** В результаті проведеного комплексного лікування у всіх хворих вдалося зберегти нижню кінцівку. У одного пацієнта у зв'язку з прогресуванням крити-

чної ішемії та розповсюдженням гангрени пальців на тил стопи, другим етапом була виконана дистальна ампутація стопи, рана зажила вторинним натягом та опорна функція була збережена. В ході всього періоду динамічного спостереження не було зафіксовано, жодного випадку анафілактичної реакції, некротичних дефектів або гнійно-запальних реакцій в місцях введення PRP-концентрату. У 3 пацієнтів з вихідною 3 ст. ХІНК, через 3 місяці після лікування досягнута елімінація больового синдрому і збільшилася дистанція безбольової ходьби до 200м. У шести пацієнтів з IVст. ішемії, так само були відзначені позитивні результати лікування. Трофічні зміни зменшилися (рис. 1), частково зажили, больовий поріг знизився до позначки 0.

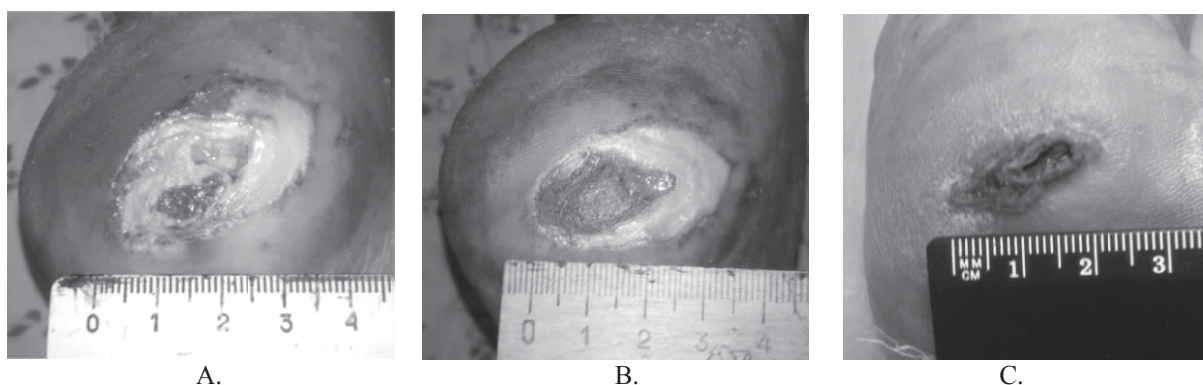


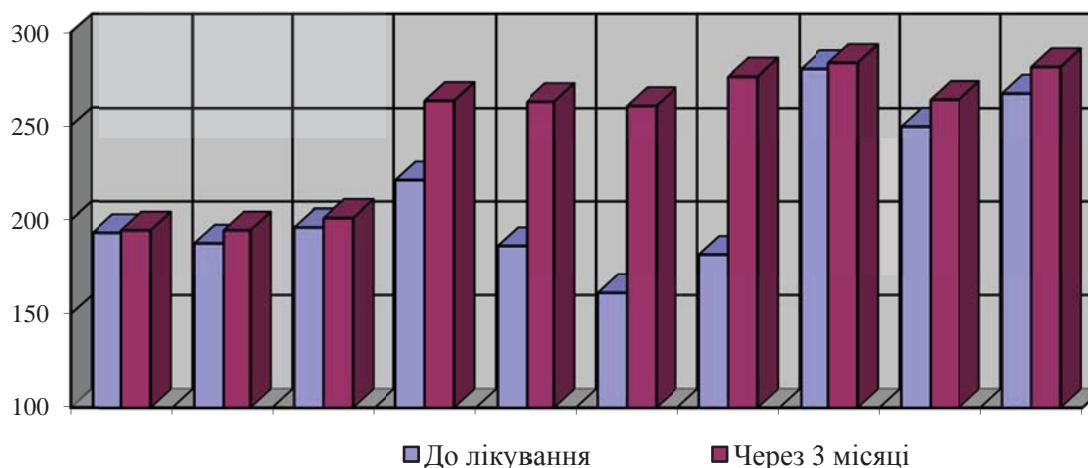
Рис. 1. Трофічна виразка п'яtkової ділянки, пацієнта 70-річного, з оклюзією артерій гомілки і діабетичної ангіопатією (А – до процедури; В – через 1 міс.; С – через 3 міс.)

При аналізі даних УЗДГ, було відзначено збільшення ПЛІ вже через 1,5 міс. після процедури клітинної терапії, що може свідчити про покращення колатерального кровообігу в нижній кінцівці. Середній показник ПЛІ до лікування склав  $0,42 \pm 0,09$ , при повторній оцінці через 3 міс. зафіксований підйом ПЛІ до  $0,59 \pm 0,08$  ( $p < 0,05$ ).

В ході аналізу результатів ІФА, у всіх хворих через 3 міс. після проведення PRP терапії, виявлено підвищення рівня VEGF фактору, що корелювало з симптоматикою і результатами клініко-інструментальних досліджень. Результати імуноферментного аналізу кількісного вмісту VEGF-фактору представлені в табл. 1.

Таблиця 1

Кількість VEGF фактору в сироватці пацієнтів до і після PRP терапії (пг/мл)



З наведеної таблиці видно, що середня кількість VEGF фактору до лікування склала  $205,16 \pm 20,5$  пг/мл. Через 3 міс. після PRP терапії та регулярних фізичних навантажень у всіх пацієнтів зміст VEGF фактора збільшався, і в середньому склав  $240,36 \pm 21,3$  пг/мл ( $p < 0,05$ ). Мінімальна кількість тромбоцитів в PRP-концентраті, склала 1000000 клітин на 1 мкл., зміст кількості VEGF фактора в середньому склав  $1150 \pm 90$  пг/мл, що в 1,5 рази більш ( $p < 0,05$ ) від верхньої межі норми вмісту фактору росту ендотелію судин у здорової людини (700 пг/мл). Отримані дані, збільшення сироваткової концентрації VEGF фактору на 17% та ПЛІ на 40%, після проведеної терапії є відображенням активації ангиогенезу, що раніше було продемонстровано в експерименті Iba O. [9]. Факт підвищення рівня VEGF фактора у пацієнтів з хронічною ішемією нижніх кінцівок встановлений нами вперше.

Таким чином, можна зробити висновок, що PRP-концентрат є потужним клітинно-біологічним стимулятором фактору росту ендотелію судин та ангиогенезу. Запропонований комплекс фізичних навантажень спрямований на зміцнення м'язів

гомілки і стегна, дозволяє збільшити дистанцію безболівої ходьби, за рахунок поліпшення колатерального кровообігу в кінцівці. Отримані дані свідчать про високу ефективність та безпечність PRP-терапії в лікуванні пацієнтів з критичною ішемією нижньої кінцівки. Перспективним є проведення подальших досліджень по вивченню впливу аутоплазми збагаченої тромбоцитами на ішемізовані тканини та оцінка віддалених результатів лікування пацієнтів з критичною ішемією нижніх кінцівок.

#### Висновки

1. Застосування PRP терапії та комплексу фізичних навантажень збільшує кількість вмісту VEGF фактору в сироватці крові у пацієнтів з оклюзією стегново-підколінно-гомількового сегменту.

2. Через 3 місяці після проведення PRP терапії на фоні підвищеного вмісту VEGF фактору спостерігається збільшення плече-литкового індексу на 40%.

3. PRP терапія ефективний і безпечний метод лікування пацієнтів з оклюзією стегново-підколінно-гомількового сегменту.

#### СПИСОК ВИКОРИСТАНОЇ ЛІТЕРАТУРИ

- Olin J.W. Peripheral artery disease: current insight into the disease and its diagnosis and management / J.W. Olin, B.A. Sealove // Mayo Clin Proc. — 2010. — Vol.85(7). — P.678—92.
- Veith F.J. Small artery bypass to the tibial and peritoneal arteries for limb salvage / F.J. Veith, S.K. Gupta, E. Ascor // Vascular surgery: Principles and techniques. — 1996. — Vol.53. — P. 642—656.
- McCann A.B. Treatment strategies for peripheral artery disease / A.B. McCann, M.R. Jaff // Expert Opin Pharmacother. — 2009. — Vol. 10(10). — P.1571—1586.
- Whitehill T.A. Role of revascularization in the treatment of claudication / T.A. Whitehill // Vascular Med. — 1997. — Vol.2. — P. 252—256.
- D. J. Collinson. Therapeutic Angiogenesis in Peripheral Arterial Disease: Can Biotechnology Produce an Effective Collateral Circulation / D. J. Collinson, R. Donnelly // Eur J Vasc Endovasc Surg. — 2004. — Vol.28. — P. 9—23.
- Rajagopalan S. Regional angiogenesis with vascular endothelial growth factor in peripheral arterial disease / S. Rajagopalan, E.R. Mohler, R.J. Lederman [et al.] // Circulation. — 2003. — Vol. 108. — P. 1933—1938.
- Foster TE. Platelet—rich plasma: from basic science to clinical applications / T.E. Foster, B.L.Puskas // Am J Sports Med. — 2009. — Vol. 37(11). — P. 2259—2272.
- Kalbaugh C.A. One-year prospective quality-of-life outcomes in patients treated with angioplasty for symptomatic peripheral arterial disease / C.A. Kalbaugh, Taylor SM [et al.] // J Vasc Surg. — 2006. — Vol. 44(2). — P. 296—302.
- Iba O. Angiogenesis is by implantation of peripheral blood mononuclear cells and platelets into ischemic limbs / O. Iba // Circ. — 2002. — Vol.106. — P. 2019—2025.

O.S. NIKONENKO, O.M. VOLOSHYN

Zaporizhzhya State Medical University, Hospital Surgery Department, Zaporizhzhya

#### THE EFFICIENCY OF PLASMA RICH PLATELETS THERAPY IN PATIENTS WITH FEMORAL-POPLITEAL-TIBIAL OCCLUSIONS

The number of people suffering from chronic lower limb ischemia is growing every year. One of the promising treatment directions of this patients is a cell therapy to stimulate angiogenesis. In the study, PRP therapy procedure was carried out using a system of centrifugation "Harvest Technologies, Smart PRP 2", USA. As a result, the 3-month follow-up after treatment in all patients managed to keep the lower extremity. Trophic changes decreased, partially healed, the pain threshold decreased to the level of 0. PRP therapy and complex phys. loads increases the amount of maintenance VEGF factor in serum and ABI in patients with femoral- popliteal- tibial occlusion.

**Key words:** cell therapy, femoral-popliteal occlusion

Стаття надійшла до редакції: 2.04.2012 р.