



УКРАЇНА

(19) **UA** (11) **79672** (13) **U**
(51) МПК (2013.01)
A61B 5/00
A61H 39/00

ДЕРЖАВНА СЛУЖБА
ІНТЕЛЕКТУАЛЬНОЇ
ВЛАСНОСТІ
УКРАЇНИ

(12) ОПИС ДО ПАТЕНТУ НА КОРИСНУ МОДЕЛЬ

(21) Номер заявки: u 2012 13141	(72) Винахідник(и): Індріксон Євгеній Валерійович (UA), Будай Дмитро Олексійович (UA), Лазорик Михайло Іванович (UA)
(22) Дата подання заявки: 19.11.2012	
(24) Дата, з якої є чинними права на корисну модель: 25.04.2013	(73) Власник(и): Індріксон Євгеній Валерійович, вул. Яна Гуса, 25, м. Ужгород, 88017 (UA)
(46) Публікація відомостей про видачу патенту: 25.04.2013, Бюл.№ 8	

(54) СПОСІБ ДИФЕРЕНЦІЙОВАНОГО ЛІКУВАННЯ ЗАПАЛЕННЯ СІМ'ЯНОГО ГОРБИКА ЗА ІНДРІКСОНОМ-ЛАЗОРИКОМ

(57) Реферат:

Спосіб лікування запалення сім'яного горбика за Індріксонем-Лазориком включає клінічне обстеження з оглядом статевого члена і його головки для виключення баланопоститу та уретриту, обстеження промежини з пальпацією сім'яного горбика зовні, дослідження сечі та виділень з уретри і соку простати з мікроскопією мазків і бактеріологічним посівом виділень та лікування. Додатково проводять фармакопунктуру шляхом змазування сім'яного горбика препаратом фастум-гель і масажем.

UA 79672 U

Корисна модель належить до медицини, зокрема до урології, і може бути застосована для лікування запалення сім'яного горбика (колікуліту).

Відомі способи лікування запалення сім'яного горбика (колікуліту) антибактеріальними засобами у комбінації з катетеризацією уретри за допомогою катетерів, головчастих бужів, введенням в уретру 20 % розчину ляпісу, діатермією промежини, грязелікуванням ректальними тампонами. Але частина цих маніпуляцій є болючими, вимагають виконання багатьох процедур і не завжди є ефективними [1, 2].

Найближчим до запропонованого способу є лікування введенням в уретру (інстиляції) 20 % водного розчину ляпісу (препарат солі срібла) за допомогою катетера. Але таке лікування вимагає повторення процедур протягом певного періоду, а катетер викликає повторні травми уретри та не завжди дає стійкий позитивний ефект [2].

Інстиляції викликають появу у пацієнта болю розпираючого характеру у промежині та уретрі, а пізніше виникає свербіж уретри.

В основу корисної моделі поставлена задача - розробити спосіб лікування запалення сім'яного горбика (колікуліту) без введення сторонніх предметів в уретру.

Поставлена задача вирішується тим, що у способі лікування запалення сім'яного горбика за Індіксоном-Лазориком, який включає клінічне обстеження з оглядом статевого члена і його головки для виключення баланопоститу та уретриту, обстеження промежини з пальпацією сім'яного горбика зовні, дослідження сечі та виділень з уретри і соку простати з мікроскопією мазків і бактеріологічним посівом виділень та лікування, згідно з корисною моделлю, додатково оцінюють результати одержаних досліджень і при відсутності змін у результатах параклінічних досліджень проводять фармакопунктуру шляхом змазування сім'яного горбика препаратом фастум-гель і масажем точки J1 хуей-ін' переднього серединного меридіана жань-мей пальцями за годинниковою стрілкою 2-3 хвилини 2 рази на добу 10 днів з перервою на 5 днів і повторенням 5-10 процедур, при наявності бактеріального ураження проводять антибактеріальну терапію, паралельно змазують сім'яний горбик препаратом фастум-гель у точці J1 хуей-ін' переднього серединного меридіана жань-мей, проводять масаж пальцями за годинниковою стрілкою 2-3 хвилини 2 рази на добу протягом 10 днів, при цьому після закінчення курсу антибактеріальної терапії проводять обов'язково ще 10 сеансів фармакопунктури, враховуючи, що після 10 сеансів роблять перерву 5 днів, а після закінчення лікування результати оцінюють клінічно та контрольними дослідженнями сечі та виділень з уретри і простати.

Застосування запропонованого способу дасть змогу виключити повторну травмизацію уретри і сім'яного горбика та розвиток стриктури (звуження) уретри від частих травмизацій її механічними пристроями (бужі, катетери, уретроскопи та інші).

Між запропонованим способом лікування запалення сім'яного горбика та його морфологічною будовою і функцією існує чіткий причинно-наслідковий взаємозв'язок.

Сім'яний горбик (colliculus seminalis) - це невелике підвищення довжиною 10-20 мм, шириною 2-4 мм, висотою 3-4 мм посередині між калиткою та отвором заднього проходу (анус). Він знаходиться на середині задньої стінки простатичної частини уретри і на його верхівці знаходиться отвір простатичної маточки (utriculus prostaticus, vagina masculina, masculine uterus). На фіг. 1а зображено промежину, де сім'яний горбик 1 розміщений посередині між калиткою 2 та отвором заднього проходу 3. Куприк 4 знаходиться нижче отвору заднього проходу. Вище отвору заднього проходу знаходиться чакра муладхара 5. Сім'яний горбик розміщений на тому місці, де знаходиться вхідна точка J1 - хуей-ін' переднього серединного меридіана жень-мей 1 (Фіг. 1б).

Сім'яний горбик складається з гладких м'язових волокон і сполучнотканинних елементів. На поверхні він вистелений перехідним епітелієм. Через товщу сім'яного горбика проходять сім'явидні протоки, проникаючи з обох сторін через бокові долі простатичної залози. Устя протоків відкриваються на її передній поверхні, а іноді впадають в простатичну маточку. Сім'яний горбик має симпатичну і парасимпатичну іннервацію та густу судинну сітку з характерними лакуноутворюючими розширеннями. Кровообіг забезпечують артеріальні гілки артерій сім'явидних протоків. Венозна система має лакунарну будову, що дозволяє сім'яному горбику збільшуватися під час ерекції. Завдяки наявності великої кількості нервових закінчень сім'яний горбик відрізняється дуже високою чутливістю. В цьому місці проходить злиття та пересікання судин, чим пояснюється висока ефективність точки при лікуванні хвороб сечостатевої системи, тим більше що над ним розташована простата [5, 6].

Збудження сім'яного горбика викликає наповнення його кров'ю і приводить до ерекції статевого члена. Ерегований сім'яний горбик перекидає попадання сперми (еякуляту) в сечовий міхур.

Найбільш частою формою патології сім'яного горбика є запальні процеси неспецифічного та специфічного характеру.

Клінічно запалення проявляється болями в промежині, частими сечовипусканнями, відчуттям стороннього тіла в задній частині сечовивідного каналу, гемоспермією, безпліддям в результаті порушення прохідності по сім'явидних протоках, що веде до склерозування горбика та необхідності хірургічного лікування [1, 2].

На фіг. 3 зображено хід переднього серединного меридіана жень-май. За прийнятими в Україні французькими позначеннями меридіанів він позначається J і має одну зовнішню (поверхневу) частину II і дві внутрішні частини I та III [6 зі змінами].

Зовнішня частина меридіана II починається в точці J2 цюй-гу, розташованій посередині верхнього краю локвової кітки і закінчується у точці J24 чен-цзян у центрі підборідно-губної борозни. Нижня частина внутрішнього меридіана знаходиться в нижньому відділі тулуба в області миски - I, а верхня частина внутрішнього меридіана III починається з точки J24 чен-цзян, де роздвоюється і симетричні частини піднімаються вгору до нижніх країв орбіт.

Умовно зовнішню частину II меридіана ділять на 3 частини - нижню від лобка до пупка, яка переважно регулює сечостатеві функції, середню - від пупка до основи грудини, яка регулює функції травлення та верхню - від основи грудини до нижньої губи, яка регулює дихальні функції.

Нас цікавить внутрішня частина III меридіана, зокрема точка хуей-інь J1, яка має відношення до регуляції сечостатевих функцій. Ці функції можна регулювати стимуляцією або пригніченням їх дією голок (класична рефлексотерапія) та масажем за годинниковою стрілкою (стимуляція). Найбільш доступним є масаж точки одним або двома пальцями руки. Такий масаж називають точковим. При застосуванні медикаментозних препаратів під час дії на біологічно активні точки (БАТ) лікування називається фармакопунктурою.

У способі запропоновано крім антибактеріальної терапії застосовувати додатково мазь Фастум-гель. Діючою речовиною в цьому лікувальному засобу є кетопрофен (3-бензоіл-альфа-метилбензоїл-пропіонік кислота). Це ненаркотичний анальгетик, нестероїдний протизапальний препарат. При місцевому застосуванні фастум-гель всмоктується повільно, не акумулюється в організмі. При втиранні його за годинниковою стрілкою в точці хуей-інь круговими рухами біля 2-3 хвилин (фармакопунктура) препарат зменшує болі в спокої та русі. Фармакологічна дія кетопрофена пов'язана з пригніченням активності ферменту циклооксигенази ЦОГ 1 та ЦОГ 2, які регулюють синтез простагландинів, що дає протизапальний та протинабряковий ефект. Це є дуже важливим при лікуванні запалення сім'яного горбика, бо ексудат, який утворюється при запаленні, з часом перетворюється на сполучну тканину. При цьому сім'яний горбик втрачає свою функцію і виникає необхідність хірургічного втручання для її корекції [2, 3, 4].

При місцевому застосуванні препарат має високу біодоступність, що дає високий терапевтичний ефект. Препарат здатний прямо поступати до локально уражених тканин, тому відпадає необхідність досягати високих концентрацій препарату у крові. Це дає змогу знизити частоту виникнення системних побічних ефектів, головним чином виразок шлунку та кишечника [3].

Викладене вище дає можливість науково обґрунтувати комбіноване лікування колікуліту місцевим застосуванням протизапального препарату в біологічно активній точці (фармакопунктуру) з антибактеріальними засобами при бактеріальних ураженнях або лише фармакопунктуру при відсутності бактеріальних чинників.

Спосіб здійснюють поетапно.

Спочатку проводять зовнішній огляд статевого члена для виключення запальних процесів головки самого члена. Після цього забирають мазок з уретри за загальноприйнятою методикою та після ручного масажу уретри за Лазориком [7]. Далі оглядають промежину і знаходять та пальпують сім'яний горбик та точку хуей-інь. Після цього надавлюють пальцем через пряму кишку на область сім'яного горбика і питають про наявність болю. Проводять масаж простати і забирають простатичний сік для дослідження. Роблять загальний аналіз сечі.

При відсутності в аналізі сечі, простатичному соку і виділеннях з уретри патологічних змін приступають до лікування за запропонованим способом без антибактеріальної терапії.

При наявності в одержаних аналізах змін визначають тип збудника та чутливість мікрофлори до антибактеріальних засобів. Тоді проводять лікування антибактеріальними засобами паралельно з лікуванням фармакопунктурою.

Точку хуей-інь змазують фастум-гелем і протягом 2-3 хвилин проводять точковий масаж (фармакопунктуру) за годинниковою стрілкою 2 рази в день 10-15 днів.

Результати лікування оцінюють клінічно та за результатами додаткових аналізів. Можливість здійснення способу ілюструється виписками з медичної документації.

Приклад 1. Хворий Н.В.В. 1985 р.н., звернувся зі скаргами на періодично виникаючі болі в задній частині уретри після статевого акту та швидку еякуляцію. В дитинстві хворів кіром та черевним тифом. Палить 10-15 цигарок на день, спиртні напої вживає помірно. Мастурбацію заперечує. Статеве життя з 18 років, гонорею, ВІЛ-інфекцію заперечує. Протягом 2 місяців лікувався сульфідом, масажами простати, бужуваннями, інсталяціями ляписом, але результату не було. Після введення бужа хворий почав скаржитися на часті позиви до сечовипускання, сеча стала мутною. Було призначено лікування пеніциліном. Однак в уретрі після статевого акту з'являються болі, відмічає швидку еякуляцію. Загальний стан хворого задовільний, зі сторони нервової системи відхилень не виявлено.

При об'єктивному дослідженні статевої системи зовнішні статеві органи розвинені правильно за чоловічим типом. Статевий член сформований правильно, головка і шкірка чисті. Яєчка не збільшені, при пальпації не болючі. Придатки яєчок при пальпації з чіткими контурами, не болючі. При пальцевому ректальному дослідженні простати виявлено невелике збільшення бічного краю правої долі, при сильнішому надавлюванні виникають болі в уретрі. З простати під час масажу взято сік, в якому 1-5 лейкоцитів, гонококи та трихомонади не знайдено. У загальному аналізі сечі - лейкоцити 3-5 в полі зору, еритроцити 2-3 в полі зору змінені, бактерій нема.

Виставлено діагноз: хронічний фолікуліт без інфільтративного процесу. Згодився лікуватися запропонованим способом.

2 рази на добу змазувався сім'яний горбик та точка хуей-інг фастум-гелем і 2-3 хвилини 2 пальцями руки за годинниковою стрілкою проводився масаж горбика та точки хуей-інг протягом 20 днів.

На 6 день фармакопунктури хворий відмітив покращення ерекції, вона стала сильнішою, зменшилися болі та відчуття стороннього тіла в уретрі, часте сечовипускання зменшилось. Після 10 масажів зроблено перерву 5 днів. Після цього продовжено лікування. Після 14 сеансів фармакопунктури, хворий відмітив, що статевий акт став безболісним і довшим. Проведено всього 20 сеансів лікування. Після закінчення лікування статевий акт став значно довшим, зникли болі, відчуття стороннього тіла в уретрі, сечовипускання нормалізувалося, ерекція стала хорошою.

Катанамнез: оглянути через рік - вважає себе здоровим, веде звичний образ життя. Сексом задоволений сам та партнерки.

Висновок: У хворого з колікулітом проведено лікування за запропонованим способом дало позитивний і стійкий ефект.

Приклад 2. Хворий В.К.Н. 1983 р.н. звернувся зі скаргами на наявність болю в уретрі та відчуття стороннього тіла, яке іррадіює в головку статевого члена, відсутність ерекції та часті сечовипускання.

В анамнезі операція з приводу перелому стегнової кістки, та забиття тазу.

Під час операції та протягом 3 діб в уретрі стояв уретральний катетер. Через 3 місяці відмітив болі в уретрі пекучого характеру, зникнення ерекції та відчуття стороннього тіла в уретрі (ніби ріже скло). Урологом було призначено антибіотик езоцин, краплі урелесан, та пасту фітолізин. Після прийняття курсу лікування болі не зникли, ерекція не відновилася. Під час еякуляції відмічає сильну сперматичну коліку, нестерпну біль, яка змушує його приймати кетанов для зняття болю.

При об'єктивному дослідженні статевої системи зовнішні статеві органи розвинені правильно за чоловічим типом. Статевий член сформований правильно, головка і шкірка чисті. Яєчка не збільшені, при пальпації не болючі. Придатки яєчок при пальпації з чіткими контурами, не болючі. При пальцевому ректальному дослідженні простати виявлено невелике збільшення бічного краю правої долі, при сильнішому надавлюванні виникають болі в уретрі, що свідчить про запалення і пошкодження сім'яного канатика. У загальному аналізі сечі лейкоцитів 7-10 в полі зору, еритроцити до 20-25 у полі зору свіжі, бактерій нема. У простатичному соку лейкоцити до 15-20 в полі зору, епітеліальні клітини до 5-7 в полі зору, ліпоїдні тільця у значній кількості, бактерії позаклітинно в невеликій кількості, гонококи та трихомонади не знайдено. Посів простатичного соку та сечі росту бактеріальної флори не виявив (слід врахувати масивну антибактеріальну терапію протягом останнього часу).

Виставлено діагноз: колікуліт з м'якою інфільтрацією та порушеннями статевої функції.

Було запропоновано лікування розробленим способом. Але враховуючи наявність лейкоцитів та бактерій позаклітинного в простатичному соку та еритроцитів в уретрі було запропоновано приймати антибактеріальний препарат азімед 5 днів та паралельно змазувати сім'яний горбик і точку хуей-інг фастум-гелем та масажувати її 2 пальцями точковим масажем за годинниковою стрілкою 2-4 хвилин 2 рази на добу протягом 10 днів. Далше зроблено

перерву 5 днів з масажами. На 10 день відмітив покращення ерекції, але не повне, зменшився біль при еякуляції. Оскільки хворий 5 днів приймав азімед, то після перерви було проведено ще 5 сеансів фармакопунктури.

Після проведеного лікування хворий відмітив повну ерекцію, зникло відчуття стороннього тіла в уретрі та біль при еякуляції. Хворий задоволений результатом.

Зроблено повторно аналіз сечі та простатичного соку - патологічних змін в аналізах не відмічено.

Катанамнез: через півроку стан хворого задовільний, вважає себе здоровим з боку сексуальної сфери.

Висновок: У хворого проведене комбіноване лікування антибактеріальним засобом у комбінації з запропонованим способом дало позитивний і стійкий ефект.

Для вивчення ефективності запропонованого способу було проведено лікування 15 хворих колікулітом та супутніми ураженнями уретри та простати в різних комбінаціях у окремих пацієнтів.

Одержано позитивний ефект у 13 осіб після одного курсу лікування.

У 2 хворих лікування було ефективним після проведення ще одного курсу зі зміною антибактеріального засобу.

Запропонований спосіб є доступним, простим і ефективним і може бути застосований в стаціонарних та амбулаторних умовах.

Джерела інформації:

1. www.Medical-enc.ru

2. www.phallogia.narod.ru

3. AmJ Sports Med/-2005/ Т.-33. № 4-С. 515-523

4. www.smed.ru

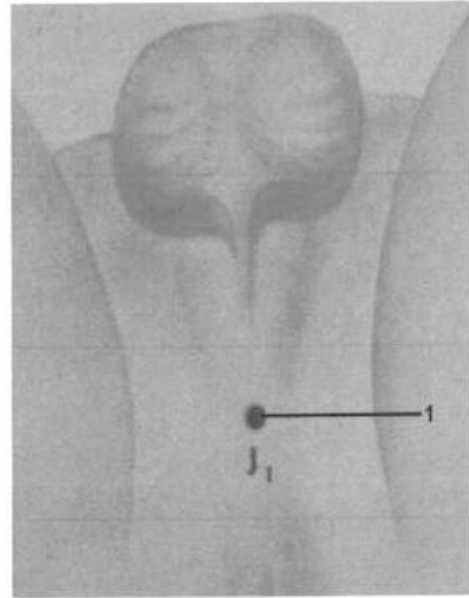
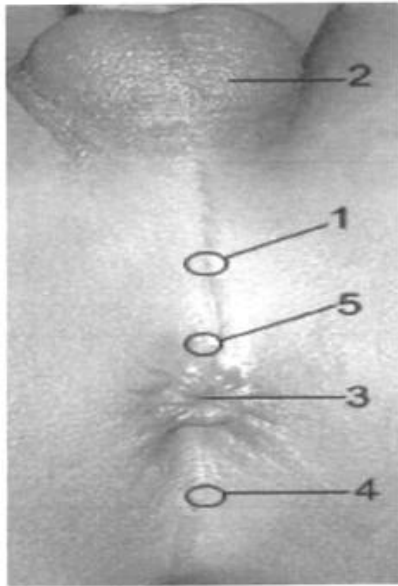
5. www.artfotodo.od.ua

6. Мачерет Е.Л., Самосюк И.З. Руководство по рефлексотерапии. К.: - Главное издательство издательского объединения "Вища школа".-1986. - 302 с.

7. ПУ № 95666 С2. Спосіб диференціації інфекційних уретритів у чоловіків за Лазориком. А61В5/20 (2006.01), А61В1/307 (2006.01), G01N33/48 (2006.01). Заявка а200909243. Подано 08.09.2009. Опубліковано 25.08.2011, Бюл. № 16.2011. Автори: Лазорик М.І., Бойко О.С., Бляшинець В.В., Дербак М.А., Костюк М.Д., Кремешний Г.І., Ликович Г.І., Піпак М.В., Френіс М.В.

ФОРМУЛА КОРИСНОЇ МОДЕЛІ

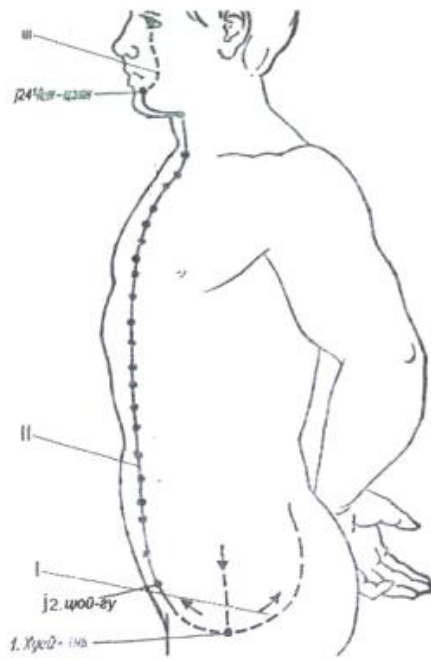
Спосіб лікування запалення сім'яного горбика за Індіксоном-Лазориком, який включає клінічне обстеження з оглядом статевого члена і його головки для виключення баланопоститу та уретриту, обстеження промежини з пальпацією сім'яного горбика зовні, дослідження сечі та виділень з уретри і соку простати з мікроскопією мазків і бактеріологічним посівом виділень та лікування, який **відрізняється** тим, додатково оцінюють результати одержаних досліджень і при відсутності змін у результатах параклінічних досліджень проводять фармакопунктуру шляхом змазування сім'яного горбика препаратом фастум-гель і масажем точки J1 хуей-інь переднього серединного меридіана жань-мей пальцями за годинниковою стрілкою 2-3 хвилини 2 рази на добу 10 днів з перервою на 5 днів і повторенням при необхідності 5-10 процедур, при наявності бактеріального ураження проводять антибактеріальну терапію, паралельно змазують сім'яний горбик препаратом фастум-гель у точці J1 хуей-інь переднього серединного меридіана жань-мей, проводять масаж пальцями за годинниковою стрілкою 2-3 хвилини 2 рази на добу протягом 10 днів, при цьому після закінчення курсу антибактеріальної терапії проводять обов'язково ще 10 сеансів фармакопунктури, враховуючи що після 10 сеансів роблять перерву 5 днів, а після закінчення лікування результати оцінюють клінічно та контрольними дослідженнями сечі та виділень з уретри і простати.



а

б

Фиг. 1



Фиг. 2

Комп'ютерна верстка М. Ломалова

Державна служба інтелектуальної власності України, вул. Урицького, 45, м. Київ, МСП, 03680, Україна

ДП "Український інститут промислової власності", вул. Глазунова, 1, м. Київ – 42, 01601