

© Ю.С. П'ятницький, К.С. Волков, Т.В. Дацко, П.Я. Боднар, 2014

УДК: 616.1/4-018 – 001:599.731.1.-035.51]-092.9

Ю.С. П'ЯТНИЦЬКИЙ<sup>1</sup>, К.С. ВОЛКОВ<sup>1</sup>, Т.В. ДАЦКО<sup>2</sup>, П.Я. БОДНАР<sup>2</sup>

Тернопільський державний медичний університет імені І.Я. Горбачевського, <sup>1</sup>кафедра гістології, ембріології та цитології, <sup>2</sup>кафедра патологічної анатомії з секційним курсом та судової медицини, Тернопіль

### ГІСТОЛОГІЧНИЙ СТАН ВНУТРІШНІХ ОРГАНІВ ЩУРІВ ПРИ ТРИВАЛОМУ ВНУТРІШНЬОШЛУНКОВОМУ ВВЕДЕННІ СУСПЕНЗІЇ КСЕНОДЕРМАЛЬНОГО СУБСТРАТУ

В експерименті проведено вивчення гістологічного стану внутрішніх органів (стравоходу, шлунка, тонкої кишки, печінки, нирки, селезінки і брижових лімфатичних вузлів) після 90-денного внутрішньошлункового введення суспензії ксенодермального субстрату. Проведені дослідження встановили, що тривале харчове навантаження подрібненим субстратом кріоліофілізованої ксеношкіри не спричиняє альтеративних змін внутрішніх органів. Відзначено компенсаторно-приспосувальну перебудову слизової шлунка і порожньої кишки та гепатоцитів на зміну харчового раціону щурів.

**Ключові слова:** гістологічний стан, внутрішні органи, ксенодермальний субстрат

**Вступ.** Згідно з сучасними даними теоретичної і практичної медицини, в патогенезі опікової хвороби синдром ендогенної інтоксикації трактується як складний мультифакторний, багатокомпонентний, патологічний процес, який розвивається у відповідь на безпосередню дію термічного фактора. Відповідно, на сьогодні є достатньо підстав стверджувати, що впровадження в медичну практику принципово нових препаратів пероральної толеративної терапії (oral tolerance therap) [8], в тому числі ентеросорбції, при опіковій хворобі, а саме створених на основі білків тваринного походження, є перспективним напрямком, спрямованим на зниження ризику ускладнень, зумовлених ендотоксикозом [3, 4]. З цією метою в останні роки в експерименті і клініці набуло широкого вивчення безпеки і ефективності ксенодермальних препаратів, виготовлених за технологією кріоконсервування в рідкому азоті з наступною ліофілізацією [5]. Вже стали відомими такі важливі властивості подрібненого субстрату ксеношкіри, як його антитоксичні властивості [7], амінокислотний та мікроелементний склад [1]. Водночас, беручи до уваги загальний висновок досліджень про позитивну дію перорально введених препаратів білкової природи, залишаються нез'ясованими особливості можливого їх впливу на структурні компоненти внутрішніх органів [6, 8]. Вирішення зазначених питань має принципове значення, оскільки може стати визначальним не тільки щодо напрямку формування нових засад лікування на основі детоксикаційної терапії, а й обґрунтування використання в медичній практиці препаратів, виготовлених із консервованої шкіри свині [2].

**Мета дослідження.** Оцінити гістологічний стан стравоходу, шлунка, тонкої кишки, печінки, нирки, селезінки і брижового лімфатичного вузла щурів за умов довготривалого внутрішньошлункового введення суспензії ксенодермального субстрату.

**Матеріали та методи.** Дослідження проведено на 20 статевозрілих безпородистих білих щурів-самців масою тіла  $160 \pm 10$  г по 10 особин в групі, експериментальній і контрольній. Організація експерименту регламентувалася Положеннями «Загальних етичних принципів експериментів на тваринах», ухвалених Першим національним конгресом з біоетики (Київ, 2001) та узгоджених з «Європейською конвенцією щодо захисту хребетних тварин, які використовуються для експериментальних та інших наукових цілей» (Страсбург, 1986), Директиви Ради Європи 86/609/ЕЕС (1986) і Закону України № 3447-IV «Про захист тварин від жорстокого поводження». У роботі використано порошкоподібний ксенодермальний субстрат промислового виробництва [1]. Суспензію ксенодермального субстрату в дозі 10000,0 мг/кг вводили внутрішньошлунково щоденно протягом 90 діб. Тварин виводили із експерименту під тіопенталовим наркозом шляхом декапітації. Для гістологічного дослідження шматочки тканини стравоходу, шлунка, порожньої кишки, печінки, нирок, селезінки і брижового лімфатичного вузла фіксували в 10 % розчині нейтрального формаліну. Гістологічні препарати забарвлювали гематоксиліном і еозином.

**Результати досліджень та їх обговорення.** Впродовж 90 діб експерименту відхилень в активності, поведінці, фізіологічних функціях піддослідних і контрольної групи тварин не виявлено. Їх шкіра, колір слизових оболонок були без видимих змін. Не спостерігалось запальних явищ, набрякості, виразкування слизових оболонок носа, очей. На період виведення із експерименту маса тіла щурів контрольної групи збільшилася на 65,7 %, а в групі щурів, яким вводили ксенодермальний субстрат, на 72,1 %. Проте зростання цього показника у піддослідних тварин було статистично невірогідним.

Слизова оболонка шлунково-кишкового тракту є біологічним бар'єром і контактує з продуктами харчування. При дослідженні

слизової оболонки стравоходу, за умов внутрішньошлункового введення суспензії ксенодермального субстрату, встановлено, що гістоархітектоніка її збережена. Спостерігалось осередкове злуцвання клітин епітеліальної пластинки із утворенням дрібних ерозій, що найбільш вірогідно зумовлене механічним травмуванням при внутрішньошлунковому введенні суспензії за допомогою зонда. Підслизова, м'язова та адвентиційна оболонки помірно повнокровні.

Мікроскопічні дослідження будови слизової оболонки шлунка свідчать, що структури епітеліальної пластинки представлено одношаровим, добре контурованим циліндричним епітелієм. Їх овальні форми ядра розміщені базально. Власні залози слизової оболонки розміщені компактно. Залозистий епітелій представлений ацидофільно та базофільно забарвленими клітинами, що не змінені (рис. 1 А).

При порівняльному мікроскопічному аналізі структурної організації слизової оболонки порожньої кишки у тварин експериментальної групи відзначені прояви адаптивних процесів, що спрямовані на пристосування до нових умов харчування. Виявлена наявність більш вираженої складчості слизової болонки. Ворсинки добре розвинені, потовщені, їх власна пластинка включає значну кількість лімфоцитів. У епітеліальній пластинці спостерігається збільшення кількості келихоподібних клітин. Стовпчасті епітеліоцити на верхівках ворсинок частково десквамовані. У пухкій сполучній тканині власної пластинки та підслизової основи наявні помірно розширені та кровонаповнені судини мікроциркуляторного русла. У м'язовій оболонці пучки гладкої м'язової тканини розташовані у два шари, що мають різні напрямки. Серозна оболонка має незмінний вигляд, її формує пухка сполучна тканина із капілярами та судинами, а поверхня вкрита мезотелієм (рис. 1 Б).

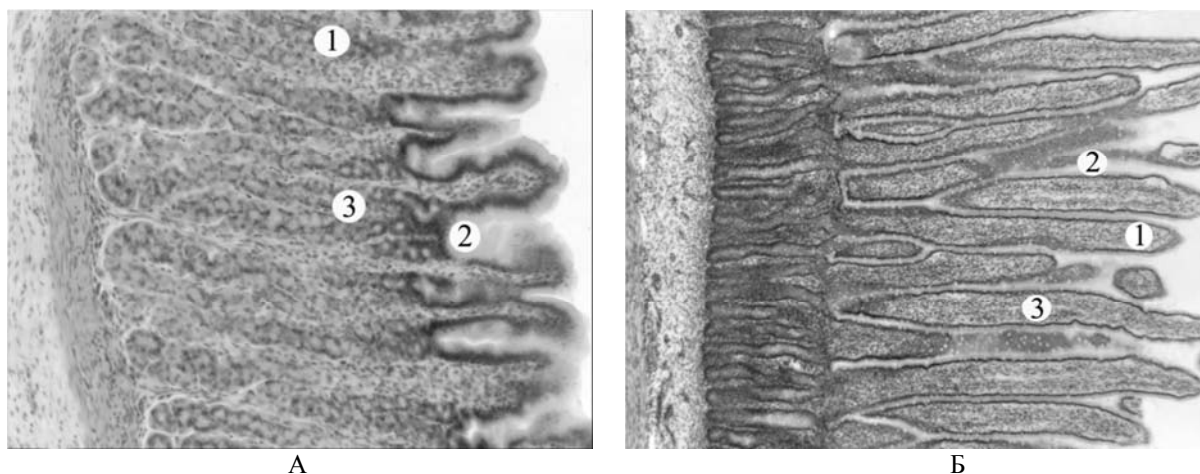


Рис. 1. Мікроскопічна організація стінки шлунка (А). Слизова оболонка (1), шлункові ямки (2), залози (3). Мікроскопічна організація слизової оболонки порожньої кишки (Б). Ворсинка (1), епітеліальна пластинка (2), власна пластинка (3). Забарвлення гематоксилином-еозином. Збільшення: окуляр  $\times 10$ , об'єктив  $\times 10$ .

У нівелюванні патогенної дії на організм токсичних речовин екзогенного перорального походження велика роль належить морфофункціональному стану печінки та нирок. При мікроскопічному дослідженні гістологічних препаратів печінки щурів, яким тривалий час внутрішньошлунково вводили суспензію ксенодермального субстрату, чітко визначаються часточки, синусоїдні капіляри та структурні компоненти тріад. Гепатоцити в складі часточок розташовані балками і розходяться від центральної вени.

До морфологічних ознак адаптації печінки цієї групи тварин можна віднести збільшення кількості двоядерних гепатоцитів, наявність круглих, світлих з великими ядерцями ядер. Цитоплазма таких гепатоцитів має багато базофільних грудок (рис. 2 А). Встановлені зміни відображають підвищену функціональну активність гепатоцитів

печінки, що пов'язано з іншим харчовим раціоном тварин.

Гістологічними дослідженнями нирки за умов введення ксенодермального субстрату в кірковій і мозковій речовинах органу змін судинної системи та компонентів нефронів не виявлено. Ниркові тільця мали добре кровонаповнені судинні клубочки. Капсула Шумлянського-Боумана була помірного розміру. Звивисті та прямі каналці вистелені епітелієм без ознак пошкодження. Помірно розширені просвіти частини проксимальних та дистальних звивистих каналців (рис. 2 Б).

Враховуючи те, що в експерименті було тривале введення в шлунок суспензії ксенодермального субстрату, можна очікувати структурну реакцію імунних органів. Тому було проведено гістологічне дослідження селезінки і брижового лімфатичного вузла.

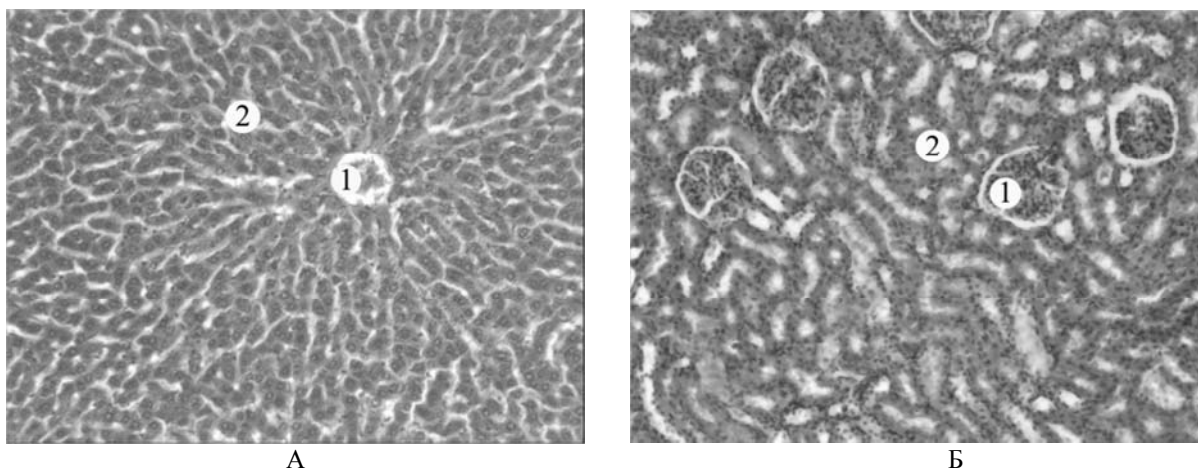


Рис. 2. Мікроскопічна організація печінки (А). Центральна вена (1), гепатоцити в складі часточки (2). Мікроскопічна організація нирки (Б). Ниркове тільце (1), звивисті каналці нефрона (2). Забарвлення гематоксиліном-еозином. Збільшення: окуляр x10, об'єктив x10.

Гістологічні дослідження селезінки встановили, що в ній чітко визначається біла і червона пульпа. Для білої характерний розподіл лімфоцитів на нечітко розмежовані зони, проте гермінативний центр має помірно збільшений вигляд. У ньому імуніцити розташовані не так щільно, як у інших зонах, виявля-

ються лімфоласти та дендритні клітини (рис. 3 А).

Мікроскопічно у брижових лімфатичних вузлах тварин також чітко контуруються структури кіркової та мозкової речовин. У кірковій речовині наявні лімфоїдні вузлики, у яких помірно збільшений центр розмноження, мозкові тяжі потовщені (рис. 3 Б).

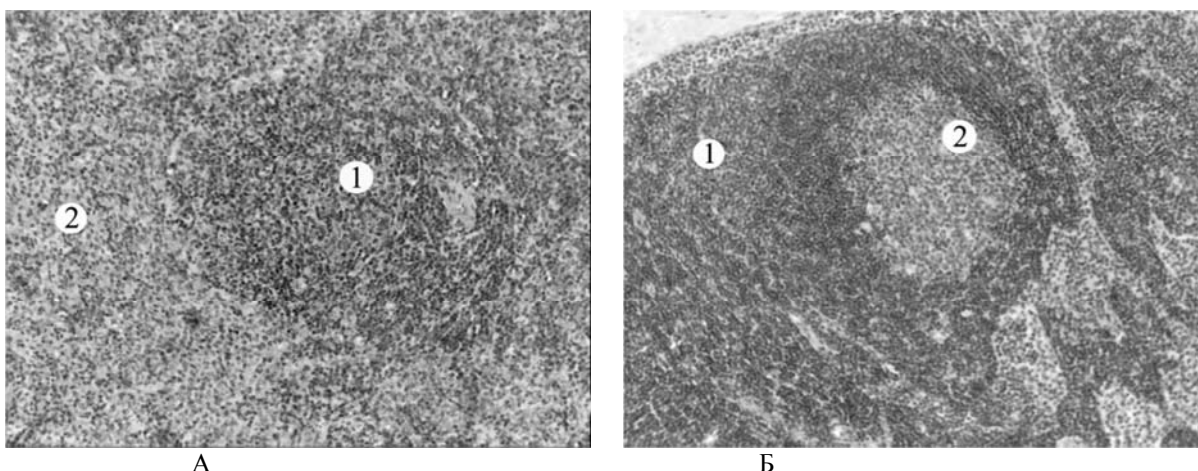


Рис. 3. Мікроскопічна організація селезінки (А). Біла пульпа (1), червона пульпа (2). Мікроскопічна організація брижового лімфатичного вузла (Б). Кіркова речовина (1), лімфоїдний фолікул (2). Забарвлення гематоксиліном-еозином. Збільшення: окуляр x10, об'єктив x10.

**Висновки.** Проведені гістологічні дослідження внутрішніх органів щурів, яким упродовж 90 днів внутрішньошлунково вводили суспензію ксенодермального субстрату, не встановили суттєвих змін в їх структурній організації. Тривале введення суспензії ксенодермального субстрату зумовлює розвиток адаптивних процесів у стравоході,

шлунку, порожній кишці та печінці у відповідь на зміну харчового раціону тварин. Адаптивне ремоделювання органів травлення та нирки характеризується морфологічними ознаками підвищення їх функціональної активності. Реакція імунних органів проявляється помірними змінами їх структурних компонентів.

#### СПИСОК ВИКОРИСТАНОЇ ЛІТЕРАТУРИ

1. Гуда Н.В. Вміст амінокислот та мікроелементів у кріоліофілізованій ксеноскірі як показник її біологічної активності / Н.В. Гуда, А.В. Цимбалюк // Медична хімія. — 2012. — Т. 14, № 1 (50). — С. 70—72.
2. Дем'яненко В.В. Кріотехнологія виготовлення біотрансплантата з позицій сучасних уявлень про електронно-ядрову тунелізацію в біологічних макромолекулах / В.В. Дем'яненко, Н.В. Гуда, Т.В. Бігуняк // Современные вопросы лечения термических поражений и их последствий : международная научно-практическая конференция : материалы конференции. — Донецк, 2005. — С. 93—94.

3. Експериментальне вивчення токсичної дії потенційних лікарських засобів / В.М. Коваленко, О.В. Стефанов, Ю.М. Максимов [та ін.] // Доклінічні дослідження лікарських засобів (методичні рекомендації). — К. : Авіцена, 2001. — С. 74—97.
4. Изучение эффективности применения препарата энтеросгеля у больных с ожогами в условиях эндогенной интоксикации / О.М. Осадчая, А.М. Боярская, А.А. Жернов [и др.] // Медицина неотложных состояний. — 2006. — № 6 (7). — С. 55—57.
5. Пат. 36019 А61К35/00, А01N1/02. G1N 33|53 Спосіб виготовлення субстрату тканинного антигену / Дем'яненко В.В., П'ятницький Ю.С., Гуда Н.В., Лучанко П.І., Лоза Л.С. — № U20086245; заявл. 12.05.08; опубл. 10.10.08, Бюл. № 19.
6. Тамаева Ф.А. Характеристика различных отделов нефрона при массивной кровопотере / Ф.А. Тамаева, А.М. Голубев, А.С. Алкадарский // Современные наукоемкие технологии. — 2006. — № 6. — С. 89—90.
7. Цимбалюк А.В. Антитоксичний феномен кріоліофілізованого ксенодермального субстрату / А.В. Цимбалюк // Медична хімія. — 2012. — Т. 14, № 2 (51). — С. 96—98.
8. EAE Tolerance Induction with Hsp70-Peptide Complexes Depends on H60 and NKG2D Activity / G. Galazka, A. Jurewicz, W. Orłowski [et al.] // J. Immunol. — 2007. — Vol. 179. — P. 4503—4512.

Yu.S. PYATNYTSKYI<sup>1</sup>, K.S. VOLKOV<sup>1</sup>, T.V. DATSKO<sup>2</sup>, P.Ya. BODNAR<sup>2</sup>

*I.Ya. Horbachevsky Ternopil State Medical University, <sup>1</sup>Department of Histology, Cytology, Embryology, <sup>2</sup>Department of Pathologic Anatomy with Sectional Course and Forensic Medicine, Ternopil*

#### HISTOLOGICAL CONDITION OF THE INTERNAL ORGANS OF EXPERIMENTAL ANIMALS WITH PROLONGED INTRAGASTRIC INTRODUCTION OF SUSPENSION CRASHED XENOGRAFT SUBSTRATE

Histological examination of the internal organs of animals in the group, with for 90 days via intragastric suspension crashed xenograft substrate any signs of toxicity or marked degenerative changes in the internal organs are not registered. There are minor mechanical damage to the esophagus associated with force-feeding, as well as signs of focal ischemic organs caused by euthanasia used.

**Key words:** histological condition, internal organs, crashed xenograft substrate

**Стаття надійшла до редакції: 12.03.2014**