

© С.В. Сандер, 2014

УДК 612.13:617.58:681.7.069.24

С.В. САНДЕР

*Вінницький національний медичний університет імені М.І. Пирогова, кафедра хірургії медичного факультету №2, Вінниця***ДОСЛІДЖЕННЯ ТОНУСУ СУДИН ТА ХАРАКТЕРУ МІСЦЕВОГО КРОВОПЛИНУ ДЛЯ ОЦІНКИ ЖИТТЄЗДАТНОСТІ ОРГАНА І ПЕРСПЕКТИВИ ЙОГО ЗБЕРЕЖЕННЯ**

Було обстежено 108 осіб і проведено стендові випробування з використанням м'яких і твердих трубок. За допомогою лазерної фотоплетизмографії досліджували характер плинину крові: пульсуючий (велико- та малооб'ємний) і непульсуючий. У осіб (31) без ознак оклюзуючих захворювань артерій нижніх кінцівок переважно (30 осіб) виявляли великооб'ємний пульсуючий плинину крові. При ішемії II ст. (27 хворих) виявляли пульсуючий великооб'ємний (19 осіб) або пульсуючий малооб'ємний (8 хворих) кровоплин. При III ст. ішемії (29 хворих) виявляли непульсуючий (20 осіб) або пульсуючий малооб'ємний (9 хворих) кровоплин. При IV ст. ішемії (21 хворий) виявляли непульсуючий кровоплин. Критична ішемія виникає при втраті потоком крові пульсуючого характеру. Сегмент кінцівки нижче рівня втрати пульсуючого характеру кровоплинину – неперспективний для збереження і проведення низьких ампутацій.

Ключові слова: критична ішемія нижніх кінцівок, місцевий кровоплин

Вступ. Оцінка життєздатності органа у конкретного хворого часто постає як складне практичне завдання клінічної хірургії. Особливо це стосується випадків, коли відсутні очевидні ознаки змертвіння, що актуально при защемленні петлі кишки, скальпованих ранах та критичній ішемії нижніх кінцівок [2, 4, 6, 9]. В практичній роботі обстеження ураженого органу обмежується оцінкою його вигляду, тактильним визначенням температури та пульсації регіонарних артерій, оцінкою реакції на зовнішні подразники. При проведенні наукових досліджень вивчають мікрогемодинаміку, застосовуючи лазерну доплерівську флоуметрію, транскутанну оксиметрію та інші методи, в т.ч. із навантажувальними пробами, зокрема тестом на реактивну гіперемію [2, 4, 7, 9]. Ці методи відбивають стан компенсаторних механізмів кровообігу нижніх кінцівок. Але недостатню увагу приділяють дослідженню тону судин і характеру місцевого кровоплинину як прогностичних чинників збереження органа.

Мета дослідження. Дослідити на прикладі стопи можливість оцінки тону судин та характеру місцевого кровоплинину для визначення життєздатності органа та перспективи його збереження.

Матеріали та методи. Проводили стендові випробування на макеті, що включав трубки з твердими і м'якими стінками. Через трубки в режимі постійного і переривчастого («пульсуючого») плинину при однаковому тиску і швидкості (60 мл/хв) пропускали

0,9 % розчин хлориду натрію та консервовану еритроцитну масу, розведену 0,9 % розчином хлориду натрію у співвідношенні 1:1. Датчик лазерного фотоплетизмографу „Wosteo” встановлювали на поверхні різних за властивостями трубок.

Обстежено 108 осіб віком від 18 до 82 років, яких розподілено на 4 групи: I – 31 особа без ознак ішемії нижніх кінцівок, II – 27 хворих на ішемію II ст., III – 29 хворих на ішемію III ст., IV – 21 хворий на ішемію IV ст. В III групі виділяли дві підгрупи: IIIA ст. – набряк стопи відсутній (11 хворих) та IIIB ст. – набрякла стопа (18 хворих). Проводили фізикальне обстеження, ультразвукове сканування, артеріографію, визначали рівень регіонарного систолічного тиску. Для оцінки місцевого кровоплинину проводили лазерну фотоплетизмографію (ЛФПГ) за допомогою апарату „Wosteo”. За формою і амплітудою отриманого сигналу визначали характер плинину крові (рис. 1). Високоамплітудний регулярний переривчастий сигнал відповідав пульсуючому великооб'ємному кровоплинину, низькоамплітудний регулярний переривчастий сигнал – пульсуючому малооб'ємному кровоплинину, низькоамплітудний нерегулярний, хаотичний сигнал – непульсуючому кровоплинину. Місями дослідження були перші пальці кисті та стопи, рівень заплесно-плесневих суглобів та середньої третини гомілки. В сумнівних для діагностики і прогнозу випадках оцінювали зміну сигналу в умовах реактивної гіперемії.

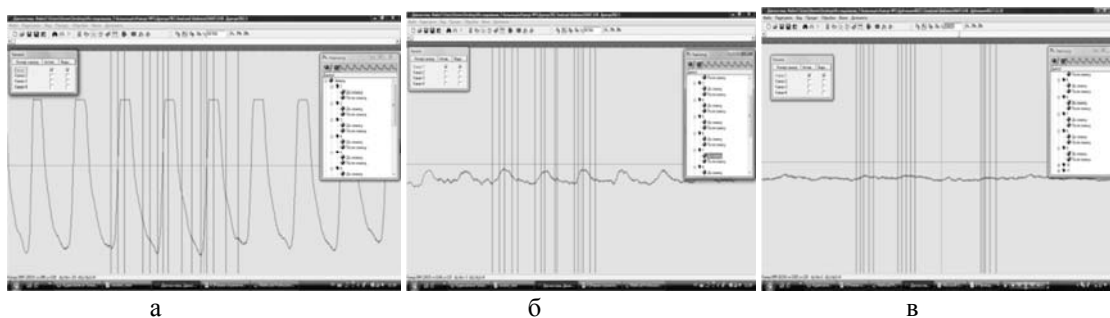


Рис. 1. Характер сигналу ЛФПГ: а – високоамплітудний регулярний переривчастий сигнал; б – низькоамплітудний регулярний переривчастий сигнал; в – низькоамплітудний нерегулярний, хаотичний сигнал.

Результати досліджень та їх обговорення.

При стендових випробуваннях в умовах постійного плин рідини в трубках і з твердими, і з м'якими стінками реєстрували низькоамплітудний нерегулярний, хаотичний сигнал близький до фоновому. За формою він був подібний до сигналу, що отримували у хворих на IV ст. ішемії. В умовах «пульсуючого» плин рідини з поверхні трубок із м'якими стінками отримували високоамплітудний регулярний переривчастий сигнал, який за формою нагадував сигнал за відсутності патології магістральних артерій. З поверхні трубок із твердими стінками в цих умовах отримували також регулярний сигнал, але меншої амплітуди.

У осіб без ознак ішемії і патології магістральних артерій нижніх кінцівок на всіх рівнях реєстрували регулярний переривчастий високоамплітудний (30 осіб) або низькоамплітудний (1 особа) сигнал. В проекції артерій, де пальпаторно визначали їх пульсацію, реєстрували високоамплітудний, регулярний сигнал. Амплітуда сигналу на I пальці стопи становила $0,81 \pm 0,08$ від амплітуди сигналу I пальця кисті. При проведенні тесту на реактивну гіперемію відзначали швидку (впродовж $7,9 \pm 0,3$ с) реакцію із зростанням амплітуди сигналу на $47,2 \pm 4,4\%$. У 3 пацієнтів через наявність набряку в ділянці надп'яtkово-гомiлкового суглоба і деякі особливості будови пальпаторно пульсацію на задній великогомілковій артерії і артеріях тилу стопи не визначали. При ЛФПГ у проекції цих артерій реєстрували високоамплітудний, регулярний сигнал, при ультразвуковому скануванні – магістральний кровоплин.

При ішемії II ст. у хворих переважали (92,6%) однорівневі оклюзії. При ультразвуковому скануванні в магістральних артеріях нижче рівня оклюзії виявляли колатеральний компенсований або магістральний змінений плин крові. При ЛФПГ у 19 хворих реєстрували регулярний переривчастий високоамплітудний сигнал, у 8 – низькоамплітудний сигнал. Амплітуда сигналу на I пальці стопи становила $0,26 \pm 0,06$ від амплітуди сигналу I пальця кисті ($p < 0,05$). При проведенні тесту на реактивну гіперемію відзначали швидку (впродовж $21,8 \pm 1,9$ с) реакцію із зростанням амплітуди сигналу на $34,7 \pm 3,9\%$. У 4 пацієнтів пальпаторно пульсацію на підколінній, задній великогомілковій артерії і артеріях тилу стопи не визначали. При ЛФПГ в проекції цих артерій реєстрували низькоамплітудний, регулярний сигнал, при ультразвуковому скануванні – колатеральний компенсований кровоплин.

Серед хворих на ішемію III ст. переважали (79,3%) багаторівневі оклюзії. При ультразвуковому скануванні в магістральних артеріях нижче рівня оклюзії виявляли колатеральний декомпенсований плин крові. При ЛФПГ у 5 пацієнтів на ішемію IIIA ст. реєстрували регулярний переривчастий низькоамплітудний сигнал, у 6 – низькоамплітудний нерегулярний, хаотичний сигнал. Амплітуда

сигналу на I пальці стопи становила $0,12 \pm 0,04$ від амплітуди сигналу I пальця кисті ($p < 0,05$). При проведенні тесту на реактивну гіперемію відзначали сповільнену (впродовж $68,7 \pm 1,6$ с) реакцію із зростанням амплітуди сигналу на $16,7 \pm 4,3\%$. Серед хворих на ішемію IIIB ст. у 4 реєстрували регулярний переривчастий низькоамплітудний сигнал, у 14 – низькоамплітудний нерегулярний, хаотичний сигнал. На гомілці реєстрували регулярний переривчастий низькоамплітудний сигнал із співвідношенням гомілка/передпліччя $0,23 \pm 0,07$. При проведенні тесту на реактивну гіперемію відзначали повільну ($85,4 \pm 2,1$ с) реакцію із зростанням амплітуди сигналу на $13,4 \pm 2,3\%$.

У трьох хворих під час проведення тесту низькоамплітудний нерегулярний, хаотичний сигнал перетворювався у регулярний і амплітуда його зростала. В проекції артерій, в яких пальпаторно не визначали пульсацію, при ЛФПГ реєстрували низькоамплітудний, нерегулярний, хаотичний сигнал, при ультразвуковому скануванні – колатеральний декомпенсований кровоплин.

Серед хворих на ішемію IV ст. переважали (90,5%) багаторівневі оклюзії. При ультразвуковому скануванні в магістральних артеріях нижче рівня оклюзії плин крові не виявляли. При ЛФПГ на стопі отримували низькоамплітудний, нерегулярний, хаотичний сигнал. При проведенні тесту на реактивну гіперемію не відзначали зростання амплітуди сигналу. Спроби ампутації на рівнях, з яких отримували подібний сигнал (7 осіб), були безуспішними. Ампутації гомілки/стопи були успішними при отриманні з відповідного рівня регулярного переривчастого сигналу. На гомілці реєстрували регулярний переривчастий низькоамплітудний сигнал із співвідношенням гомілка/передпліччя $0,15 \pm 0,04$. В проекції артерій, в яких пальпаторно не визначали пульсацію, при проведенні ЛФПГ реєстрували низькоамплітудний, нерегулярний, хаотичний сигнал, при ультразвуковому скануванні – колатеральний декомпенсований кровоплин або його відсутність.

Впродовж 12 міс. у випадках реєстрації високоамплітудного регулярного переривчастого сигналу перебіг захворювання був стабільним, критична ішемія не розвивалась. Серед хворих, у яких реєстрували низькоамплітудний регулярний переривчастий сигнал (17 осіб) необхідність проведення ампутації виникла у 2 пацієнтів, у яких практично була відсутня реакція при проведенні тесту на реактивну гіперемію. При реєстрації низькоамплітудного нерегулярного, хаотичного сигналу (41 хворий) потреба в ампутації виникла у 36 випадках.

Як відомо, лазерна доплерівська флоуметрія ґрунтується на вимірюванні доплерівського компонента в спектрі відбитого лазерного сигналу, розсіяного на еритроцитах, що рухаються [7]. Стендові випробування показують, що ЛФПГ реагує на тонус стінки судини, зміни її еластичності та

характер плин рідини. Тонус судинної стінки виступає як посередник. Основне явище, що реєструють, – характер потоку. Крім того, як показують наші попередні дослідження морфологічні зміни колатералей є менш значними, ніж у магістральних артеріях. Відповідно зміни тонусу – лише один з чинників у формуванні сигналу при ЛФПГ. Форма отриманого сигналу відповідає характеру плин крові. Регулярний переривчастий сигнал відповідає пульсуючому кровоплину, низькоамплітудний нерегулярний, хаотичний сигнал – неппульсуючому кровоплину.

При ішемії II ст. виникає спазм артеріол і прекапілярних сфінктерів та збільшення периферійного опору. При ішемії III–IV ст. на ґрунті глибокої гіпоксії тканин значно (аж до парезу) знижується тонус судин, зокрема артеріоло-венулярних шунтів, виникають глибокі порушення мікроциркуляції, значно зменшується або зникає систолічна швидкість артеріального кровоплину, прогресивно погіршується колатеральний кровоплин. В цей же час знижується тиск потоку і на більш проксимальному рівні. Пульсуючий характер плин крові «гаситься» і стає близьким до безперерваного, неппульсуючого [3, 5, 6, 10]. Вазомотія в цих умовах неможлива. Плин крові через мікроциркуляторне русло губить переривчастість, яка притаманна йому за відсутності патології судин [1]. Неппульсуючий кровоплин – чинник розвитку ендотеліальної дисфункції та вазоконстрикції [8]. Остання в таких умовах практично неможлива. Це пояснює тяжкі

клінічні прояви і безперспективність збереження відповідного рівня кінцівки.

Під час проведення тесту на реактивну гіперемію значно зростає швидкість плин крові, до чого дуже чутливі ендотеліоцити, які значно збільшують продукцію оксиду азоту [11, 12, 13]. У пацієнтів із збереженим резервом колатерального кровообігу реєструють виражену реакцію. При прогресуванні захворювань артерій і декомпенсації регіонарного кровообігу на ґрунті ендотеліальної дисфункції реакція прогресивно слабшає і зникає. Здатність до зростання амплітуди і появу ознак пульсуючого кровоплину розцінювали як ознаку збереження функціонального резерву і відносно добрий прогностичний симптом.

Можливість оцінити пульсативність є найціннішою властивістю ЛФПГ. Пульсативність, хоч і значно знижена, свідчить про достатнє живлення тканин у стані спокою і перспективи загоєння післяопераційної рани, зокрема при ампутації на певному рівні.

Висновки.

1. Вазоплегія (низькоамплітудний нерегулярний, хаотичний сигнал ЛФПГ, що відповідає неппульсуючому кровоплину) – предиктор розвитку критичної ішемії і втрати кінцівки впродовж 12 місяців.

2. Сегмент кінцівки нижче рівня втрати кровоплином пульсуючого характеру – неперспективний для збереження і проведення низьких ампутацій.

СПИСОК ВИКОРИСТАНОЇ ЛІТЕРАТУРИ

1. Гайтон А.К. Медицинская физиология / А.К. Гайтон, Дж. Э. Холл [Пер. с англ. Под ред. В.И. Кобрин]. — М. : Логосфера, 2008. — С.1296.
2. Гончар М.Г. Клініко-морфогістохімічна діагностика життєздатності нижніх кінцівок при діабетичній ангіопатії в стадії критичної ішемії / М.Г. Гончар, О.І. Дельцова, В.Д. Скрипко // Львівський медичний часопис. — 2008. — Т. 14, № 2. — С. 42—44.
3. Гуч А.А. Факторы развития хронической артериальной недостаточности при сочетанных поражениях брюшной части аорты и периферических артерий / А.А. Гуч // Хірургія України. — 2002. — № 2. — С. 74—75.
4. Діагностика та лікування хронічної критичної ішемії нижніх кінцівок, поєднаної з мультифокальним атеросклерозом: методичні рекомендації / В.Г. Мішалов, М.П. Бойчак, В. А. Черняк [та ін.]. — К., 2007. — С.62.
5. Изменения регионарной гемодинамики и микроциркуляции в тканях нижних конечностей у больных с облитерирующим атеросклерозом в I-II ст. / А.А. Гуч, И.Т. Клименко, Г.Г. Влайков [та ін.] // Клінічна хірургія. — 2003. — № 6. — С. 25—27.
6. Кашибадзе К.Н. Анализ результатов лечения больных с диагнозом инфаркт кишечника / К.Н. Кашибадзе // Медицинский вестник Эрбуни. — 2007. — № 1 (29). — С. 2—10. — Режим доступу: <http://www.med-practic.com/2007/01>.
7. Крупаткин А.И. Лазерная доплеровская флоуметрия микроциркуляции крови / А.И. Крупаткин, В.В. Сидоров. — М. : Медицина, 2005. — С. 256.
8. Нейропротекция при реконструктивных операциях на дуге аорты / Н.В. Цыган [и др.] // Вестник Российской Военно-медицинской академии. — 2012. — №2 (38). — С.119—127.
9. Полянський Ю.І. Спосіб оцінки життєздатності кишечника / Ю.І. Полянський, Я. Ю. Войтів // Клінічна анатомія та оперативна хірургія. — 2011. — Т. 10, № 3. — С. 72—73.
10. Черняк В. А. Поражение периферических вен при хронической критической ишемии нижних конечностей / В.А. Черняк // Серце і судини. — 2007. — № 1. — С. 87—95.
11. Hutton P. The benefits and pitfalls of pulseoximetry / P. Hutton, T. Clutton-Brock // British Medical Journal. — 1993. — Vol. 307. — P. 457 — 458.

12. Non-invasive detection of endothelial dysfunction in children and adults at risk of atherosclerosis/ D.S. Celermajer [et al.] // *Lancet*. — 1992. — Vol. 340. — P.1111—1115.
13. Stoneham M.D. Knowledge about pulseoximetry among medical and nursing staff / M.D. Stoneham, G.M. Salive, I.H. Wilson // *Lancet*. — 1994. — Vol. 334. — P.1339—1342.

S.V. SANDER

Department of Surgery Medical faculty № 2, National M.I. Pirogov Memorial Medical University in Vinnytsia, Vinnytsia

RESEARCHING OF VASCULAR TONE AND LOCAL BLOOD FLOW FOR ASSESSMENT OF VITAL FUNCTION AND PROSPECT OF ORGAN'S SAFEKEEPING

Vascular tone and local blood flow of lower extremities for assessment of vital function and prospect of organ's safekeeping. We examined 108 persons and carried out stend experiments using hard and soft tubes. Laser photoplethysmography was used for research on of local blood flow's properties: pulsating (high- and low-volume) and non-pulsating. Persons (31) who hadn't occlusive diseases of lower extremities' arteries had mainly (30 persons) high-volume blood flow. Patients (27) with ischemia II st had high-volume (19 patients) or low-volume (8 patients) pulsating blood flow. Patients (29) with ischemia III st had non-pulsating (19 patients) or low-volume pulsating (8 patients) blood flow. Patients (21) with ischemia IV st had non-pulsating blood flow. Critical ischemia appear if pulsating blood flow turn into non-pulsating. Extremities' segment with non-pulsating blood flow is unpromising for safekeeping or performance of low-amputations.

Key words: critical lower extremities' ischemia, local blood flow

Стаття надійшла до редакції: 23.04.2014