

© Д.В. Козак, К.С. Волков, 2014

УДК: 616.1/3-091.8-02:617-001.3/6-085.214.32]-092.9

Д.В. КОЗАК, К.С. ВОЛКОВ

Тернопільський державний медичний університет імені І.Я. Горбачевського, медичний факультет, кафедра фізичної реабілітації, здоров'я людини та фізичного виховання, Тернопіль

СТРУКТУРНІ ЗМІНИ ДЕЯКИХ ВНУТРІШНІХ ОРГАНІВ ТВАРИН ІЗ МОДЕЛЬОВАНОЮ ПОЛІТРАВМОЮ ЗА УМОВ КОРЕКЦІЇ КАРБАЦЕТАМОМ

В експерименті на білих щурах проведені морфологічні дослідження печінки, серця і легень у динаміці після політравми за умов застосування карбацетама. В ранній період експерименту при застосуванні корегуючого чинника гістологічно встановлені початкові ознаки регенерації структурних компонентів органів, що досліджувались.

У віддалені терміни досліду відбувалось суттєве відновлення структури судинної системи органів та відносна нормалізація часточково-балкової будови і гепатоцитів печінки, ардіоміоцитів міокарда, компонентів повітроносних шляхів і респіраторного відділу легень, порівняно з тваринами контрольної групи.

Ключові слова: політравма, морфологічні зміни, серце, легені, печінка, корекція карбацетамом

Вступ. При політравмі в організмі людей виникають значні загальні і локальні зміни, які розглядаються в рамках концепції травматичної хвороби [1]. Морфологічний субстрат травматичної хвороби – це пошкодження органів і тканин, що розрізняються за локалізацією та характером, які виникають при надмірному механічному впливі [2, 3]. У момент травми руйнуються або пошкоджуються тканинні елементи, змінюються рецепторні поля, порушується цілісність кровоносних і лімфатичних судин. Вивільнення фізіологічно активних речовин, зокрема протеолітичних ферментів і біогенних амінів, викликає вторинне пошкодження функціональних елементів органів і тканин [4–6].

Тому важливим завданням сучасної теоретичної і клінічної медицини є пошук засобів системного антиоксидантного захисту організму в умовах тяжкої травми. Серед них важливе місце посідають препарати ноотропної дії.

Мета дослідження. Встановити структурний стан печінки, легень та серця в динаміці після експериментальної політравми та за умов корекції карбацетамом.

Матеріали та методи. Експерименти виконано на 68 нелінійних білих щурах-самцях масою 180–200 г, яких утримували на стандартному раціоні віварію. Тварин розділено на 3 групи: 1 – інтактні, 2 – контрольні з політравмою, 3 – тварини з політравмою, яким вводили карбацетам у дозі 5 мг на кілограм маси протягом двох тижнів після нанесення травми. Політравму моделювали за ро-

зробленою методикою: кровопускання зі стегнової вени (20–25% ОЦК), перелом стегнової кістки із внутрішньочеревним введенням 1 мл аутоімунної крові для відтворення гематоми [7, 8]. Нанесення травм відбувалося в умовах тіопентало-натрієвого знеболення (40 мг/кг). Тварин через 7 (ранній період), 14 (проміжний період), 21 та 28 (пізній період) діб посттравматичного періоду виводили з експерименту. Для гістологічних досліджень шматочки печінки, серця та легень фіксували в нейтральному 10 % розчині формаліну і заливали в парафін. Гістологічні зрізи забарвлювали гематоксиліном та еозином, вивчали їх та документували за допомогою світлового мікроскопа SEO SCAN та відеокамери Vision CCD Camera.

Результати досліджень та їх обговорення. При гістологічному дослідженні легень тварин у ранній період після політравми при застосуванні карбацетама відзначалось нерівномірне кровонаповнення судин із переважанням повнокров'я венозного русла, наявні еритростази в судинах переважно дрібного калібру. Міжальвеолярні перетинки залишалися потовщеними через клітинну інфільтрацію та повнокров'я дрібних судин із частковим периваскулярним діapedезом. Проте їх товщина була візуально меншою, у порівнянні із аналогічною групою дослідних тварин без корекції. Клітинна реакція супроводжувалась лейкоцитозом, макрофагальною реакцією та проліферацією фібробластів. Спостерігалась помірно виражена емфізема. Стінки дрібних бронхів були дещо спазмованими, а війчастий епітелій слизової

оболонки – частково пошкоджений, на окремих ділянках виявлялись вогнища запальної інфільтрації та злушення епітелію у просвіт бронхів, наявні зміни компонентів респіраторного відділу. Через 14 діб досліду судинні розлади у легенях мікроскопічно були меншими, нерівномірне кровонаповнення судин залишалось лише на окремих ділянках органа. Такі зміни були переважаючими в судинах середнього калібру. Міжальвеолярні перетинки були не такими потовщеними порівняно із попереднім терміном досліду. Вони містили незначні клітинні інфільтрати, еритродіapedез був помірним. Альвеоли у периферійних ділянках органа залишалися розширеними, що свідчило про вогнищеву емфізему, проте у їх просвіті не було ексудату. Частина дрібних бронхів була спазмована, війчастий епітелій – малозмінений, на окремих

ділянках виявлялись вогнища запальної інфільтрації та злушення епітелію.

У віддалені періоди експерименту, через 21 та 28 діб, спостерігалось суттєве покращення структури легень, що відображалось нормалізацією структури міжальвеолярних перетинок внаслідок зменшення лімфо- та гістіоцитарної інфільтрації, кровонаповнення гемокапілярів та відсутністю периваскулярного набряку. Проте в окремих ділянках все ще залишалися розширені дрібні судини, переважно венозного відділу, просвіт яких заповнений еритроцитами. Стінка бронхів помірно інфільтрована лейкоцитами, війчастий епітелій – майже не змінений.

У респіраторному відділі площа альвеол збільшена, проте більшість альвеол мала чітку структуру, альвеолярний епітелій збережений (рис. 1).

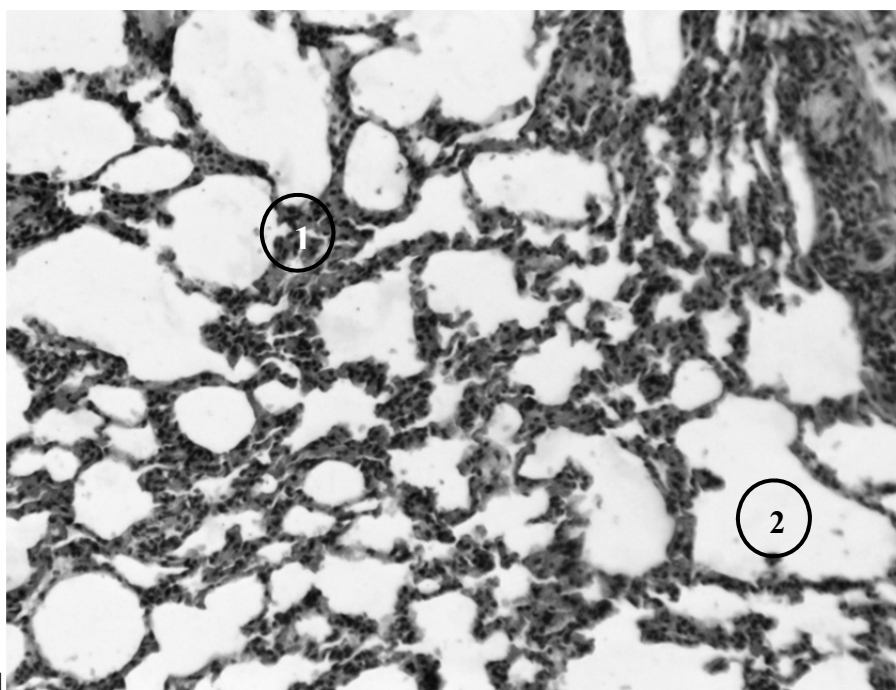


Рис. 1. Структура легеневої тканини у тварин із модельованою політравмою та корекцією карбацетамом через 21 добу експерименту. 1 – альвеолярна перетинка, 2 – альвеола. Забарвлення гематоксилином та еозином. Зб.: об. x10, ок. x10.

При мікроскопічному дослідженні печінки тварин із модельованою політравмою та корекцією карбацетамом у ранній термін виявлено, що кровонаповнення центральних вен та судин у складі триад було нерівномірним. Часточково-балкова організація гепатоцитів частково збережена. В периферійних перипортальних ділянках часточок радіальне розташування клітин порушене, гепатоцити мали ознаки білкової дистрофії.

Синусоїдні гемокапіляри добре візуалізувались у центральних ділянках часточок, в їх просвіті не було еритроцитів, але траплялися поодинокі макрофаги.

Через 14 діб експерименту кровонаповнення портальних трактів, синусоїдних капілярів та центральних вен залишалось нерівномірним. Часточково-балкова організація гепатоцитів в органі значно відновлювалась.

У периферійних ділянках часточки залишалися ознаки дистрофічних змін гепатоцитів. Синусоїдні капіляри були чіткими в центральних ділянках часточок.

У віддалені терміни досліду після політравми при лікуванні карбацетамом лише окремі центральні вени були розширеними. Балкова організація гепатоцитів також відновлювалась майже у всіх ділянках органа. Зміни в гепатоцитах з ознаками білкової дистрофії виявлялись лише на периферії часточок. У портальних трактах спостерігалась незначна периваскулярна клітинна інфільтрація. Виявлено багато двоядерних гепатоцитів із великими ядрами (рис. 2).

Гістологічні дослідження міокарда тварин у ранні періоди після політравми за умов застосування карбацетаму показали, що зміни структурних

компонентів менші порівняно з контрольною групою тварин. Так, стінка судин потовщена, наявний периваскулярний набряк. Проте повнокрів'я вен та гемокапілярів не таке значне, як у нелікованих тварин. Дистрофічно-некротичні пошкодження кардіоміоцитів міокарда були помірними. Відзначено набряк стромальної сполучної тканини та її вогнищева лейкоцитарна інфільтрація.

Через 14 діб дослідю за умов застосування корегуючого чинника в міокарді мікроскопічно виявлено помірне повнокрів'я судин та гемокапілярів, незначний периваскулярний та стромальний набряк, зберігалась також вогнищева лейкоцитарна інфільтрація. Кардіоміоцити в окремих ділянках були гіпертрофованими, включали збільшені ядра з помірно базофільною каріоплазмою.

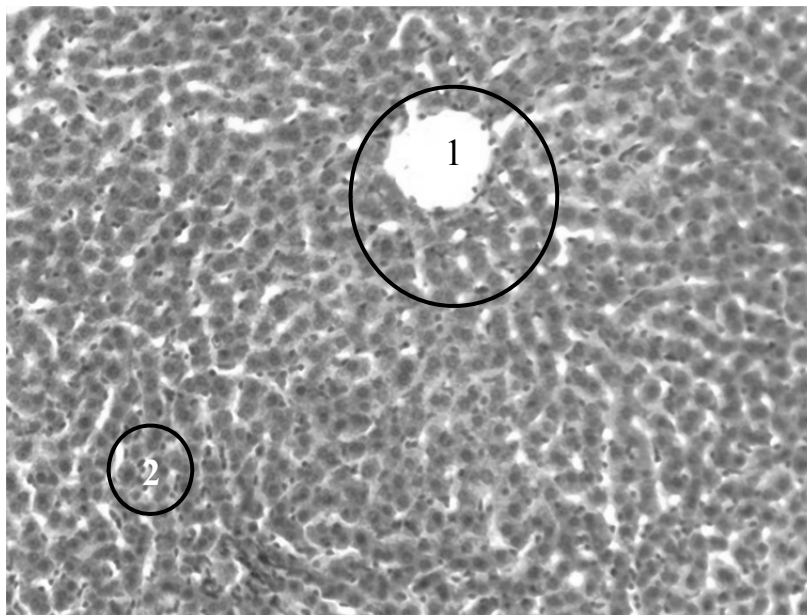


Рис. 2. Структурна організація печінки тварин із модельованою політравмою та корекцією карбацетамом через 28 діб експерименту. 1 – центральна вена, 2 – балкова організація гепатоцитів. Забарвлення гематоксиліном та еозином. Зб.: об. x10, ок. x10.

У віддалені терміни дослідю, через 21 і 28 діб, у міокарді тварин третьої групи відзначалась значна нормалізація компонентів судинного русла та скоротливих кардіоміоцитів. Більшість судин, зокрема кровоносних капілярів, помірно кровонаповнені,

структура їх стінки не змінена, периваскулярні простори невеликі. Скоротливі кардіоміоцити розташовані упорядковано, наявні чіткі вставні диски. Сполучнотканинні прошарки невеликі, без ознак набряку та лейкоцитарної інфільтрації (рис. 3).

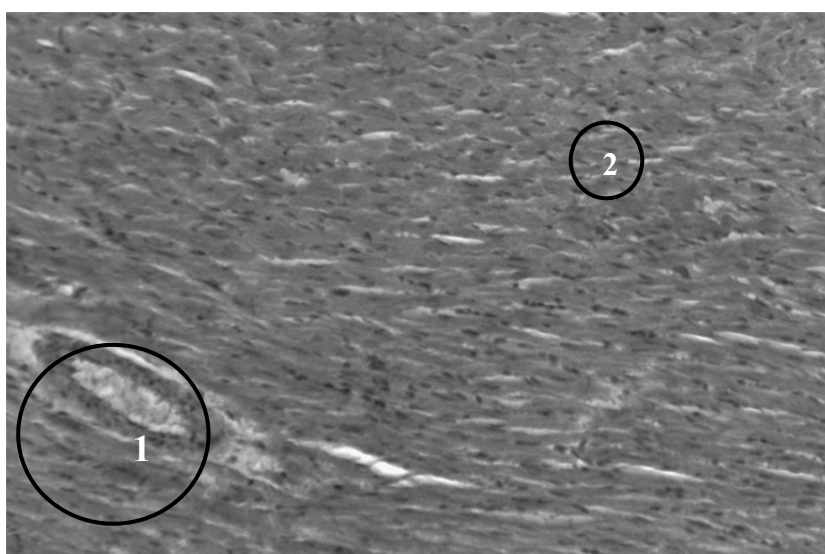


Рис. 3. Гістологічний стан міокарда тварин із модельованою політравмою та корекцією карбацетамом через 28 діб експерименту. 1 – артерія, 2 – кардіоміоцити. Забарвлення гематоксиліном та еозином. Зб.: об. x10, ок. x10.

Висновки. 1. При гістологічному дослідженні печінки, легень і серця після експериментальної політравми за умов застосування карбацетаму встановлено позитивний вплив препарату на структурні компоненти органів.

2. У ранній термін досліду (через 7 діб) виявлено початкові ознаки регенеративних процесів, зменшувались судинні розлади, покращувався стан часточок печінки, повітроносних шляхів

респіраторного відділу легень та кардіоміоцитів міокарда.

3. У віддалені терміни експерименту (через 21, 28 діб) за умов використання карбацетаму після політравми відбувається нормалізація структурних компонентів печінки, легень та серця. Відновлюється судинна система органів та структурована організація часточок печінки, повітроносні шляхи і компонентів респіраторного відділу легень та скоротливих кардіоміоцитів міокарда.

СПИСОК ВИКОРИСТАНОЇ ЛІТЕРАТУРИ

1. Избранные аспекты патогенеза и лечения травматической болезни / В.Н. Ельский, В.Г. Климовицкий, С.Е. Золотухин [и др.]. — Донецк : ООО “Лебедь”, 2002. — 360 с.
2. Козак Д.В. Динаміка показників цитолізу в умовах політравми / Д.В. Козак // Шпитальна хірургія. — 2012. — № 2. — С. 50—52.
3. Козак Д.В. Динаміка показників ендогенної інтоксикації в умовах політравми / Д.В. Козак // Здобутки клінічної і експериментальної медицини. — 2012. — № 1. — С. 69—71.
4. Козак Д.В. Динаміка показників перекисного окиснення ліпідів та антиоксидантного захисту в умовах політравми / Д.В. Козак // Здобутки клінічної та експериментальної медицини. — 2011. — № 2. — С. 50—52.
5. Костенко В. С. Современные медицинские технологии в комплексной терапии синдрома эндогенной интоксикации / В.С. Костенко // Український журнал хірургії. — 2008. — № 2. — С. 109—110.
6. Пат. 63997 Україна, МПК G 09 B 23/28. Спосіб моделювання політравми / Козак Д.В.; заявник і патентовласник Тернопільський державний медичний університет імені І.Я. Горбачевського. — № У 201104110; заявл. 05.04.11; опубл. 25.10.11, Бюл. 20.
7. Hotchkiss R.S. The pathophysiology and treatment of sepsis / R.S. Hotchkiss, I.E. Karl // N. Engl. J. Med. — 2003. — Vol. 348. — P. 138—150.
8. Systemic inflammation and remote organ injury following trauma require HMGB1 / R.M. Levy, K.P. Mollen, J.M. Prince [et al.] // Am. J. Physiol. Regulatory Integrative Comp Physiol. — 2007. — Vol. 293, № 10. — P. 1538—1544.

D.V. KOZAK, K.S. VOLKOV

I. Ya. Horbachevsky Ternopil State Medical University, Medical Faculty, Physical Rehabilitation, Human Health and Physical Training, Ternopil

STRUCTURAL CHANGES OF OF SOME INTERNAL ORGANS BY ANIMALS WITH SIMULATED POLYTRAUMA AND CORRECTION WITH CARBACETAM

In an experiment conducted on white rats morphological study of the liver, heart and lung dynamics field after injury through the use Carbacetam. In early experiment in applying a factor which corrects histologically established early signs of regeneration of the structural components that were studied.

In the later periods of the experiment took place a significant improvement of vascular structures and the relative normalization slice-beam structure and hepatocytes of the liver, myocardium and cardiomyocytes components of the airway and respiratory lung compared with animals in the control group.

Key words. Multiple injuries, morphological changes, heart, lungs, liver, correction with Carbacetam

Стаття надійшла до редакції: 16.05.2014 р.