

© В.В. Петрушенко, Д.І. Гребенюк, Ю.А. Дорожинський, Н.А. Ляховченко, К.М. Паньків, О.О. Кедик, О.В. Левадний, 2018

УДК 616.37-036.11-07-085

Особливості та тактика хірургічного лікування гострого панкреатиту біліарного генезу

В.В. Петрушенко, Д.І. Гребенюк, Ю.А. Дорожинський, Н.А. Ляховченко, К.М. Паньків, О.О. Кедик, О.В. Левадний

Doctor.Svo@gmail.com

Вінницький національний медичний університет імені М.І. Пирогова, Вінниця

Реферат

Вступ. Гострий біліарний панкреатит протягом багатьох років залишається актуальною проблемою хірургії, а підходи до його лікування викликаються жваву дискусію як серед науковців, так і серед практичних лікарів.

Мета дослідження. Провести аналіз хірургічної тактики лікування пацієнтів із гострим панкреатитом біліарного генезу.

Матеріали та методи. У дослідження було включено 94 пацієнти з гострим панкреатитом біліарного генезу. Нами було проаналізовано види та результати хірургічного лікування пацієнтів, перебіг захворювання в залежності від характеру виконаного оперативного втручання.

Результати досліджень та їх обговорення. У нашому дослідженні основними етапами лікування хворих на гострий панкреатит біліарного генезу, були:

- видалення конкрементів із загальної жовчної протоки шляхом виконання ендоскопічної папілосфінктеротомії;
- після зняття основних клінічних симптомів у пацієнтів з легкою формою захворювання переважно виконувалася лапароскопічна холецистектомія на 6-7 добу перебування в стаціонарі№
- при виявленні деструктивного холециститу на фоні гострого панкреатиту використовували активну тактику ведення пацієнтів (лапароскопічна холецистектомія з інтраопераційною холангіографією та зовнішнім біліарним дрениванням);
- за умов обтураційної жовтяниці та виявлення патологічних процесів у позапечінкових жовчних шляхів першим етапом лікування було виконання ендоскопічної ретроградної холангіопанкреатографії у поєднанні з ендоскопічною папілосфінктеротомією;
- при некротичному панкреатиті екстрене хірургічне втручання проводилося лише пацієнтам, що мали клінічну картину перитоніту (лапароскопічна санація та дренивання черевної порожнини, лапароскопічну холецистектомію з обов'язковим зовнішнім біліарним дрениванням);
- відкрите хірургічне втручання проводили пацієнтам, у яких розвивалися симптоми сепсису, пов'язані з інфікуванням панкреонекрозу (ревізія підшлункової залози із некректомією та наступним постопераційним безперервним закритим лаважем ретроперітонеального простору).

Висновки. Хірургічне лікування гострого панкреатиту біліарного генезу слід проводити за індивідуалізованою тактикою, що базується на ряді факторів, таких як: важкість гострого панкреатиту, наявність інших ускладнень жовчнокам'яної хвороби, ефективність первинної консервативної терапії.

Ключові слова: гострий біліарний панкреатит, хірургічне лікування

Features and tactic of surgical treatment of acute biliary pancreatitis

Petrushenko V.V., Grebeniuk D.I., Dorozhynskiy I.A., Liakhovchenko N.A., Pankiv K.M., Kedyk O.O., Levadnyi O.V.
National Pirogov Memorial Medical University, Vinnytsya

Abstract

Introduction. Acute biliary pancreatitis has for many years remained an urgent problem of surgery, and approaches to its treatment are prompted by lively discussion among both scientists and practitioners.

The aim of the study. Perform an analysis of the surgical tactics of treating patients with acute biliary pancreatitis.

Materials and methods. 94 patients with acute biliary pancreatitis were included in the study. Types and results of surgical treatment of patients, the course of the disease, depending on the type of the surgical procedure performed, were analyzed.

Results and discussion. In our study, the main stages of treatment of patients with acute pancreatitis of biliary origin were:

- Removal of concretions from the common bile duct by performing endoscopic papillosphincterotomy.
- After removal of the main clinical symptoms in patients with mild disease, laparoscopic cholecystectomy was predominantly performed on the 6-7th day of stay in the hospital.
- In the presence of destructive cholecystitis against the background of acute pancreatitis, active management tactics were used (laparoscopic cholecystectomy with intraoperative cholangiography and external biliary drainage).
- In conditions of obstructive jaundice and detection of pathological processes in extrahepatic biliary tracts, the first stage of treatment was the endoscopic retrograde cholangiopancreatography in combination with endoscopic papillosphincterotomy.

- In case of necrotic pancreatitis, emergency surgery was performed only for patients who had a clinical picture of peritonitis (laparoscopic sanitation and drainage of the abdominal cavity, laparoscopic cholecystectomy with mandatory external biliary drainage).
- Open surgical intervention was performed in patients who had sepsis symptoms associated with infection of pancreatic necrosis (revision of the pancreas with necroctomy and subsequent postoperative continuous closed lavage of the retroperitoneal space).

Conclusions. Surgical treatment of acute biliary pancreatitis should be carried out with individualized tactics based on a number of factors, such as the severity of acute pancreatitis, the presence of other complications of cholelithiasis, the effectiveness of primary conservative therapy.

Key words: acute biliary pancreatitis, surgical treatment

Вступ. Інтерес хірургів до проблем діагностики та лікування різних форм гострого панкреатиту не випадковий. Гострий панкреатит вийшов на третє місце по частоті захворюваності серед гострої хірургічної патології органів черевної порожнини [1,2].

З безлічі етіологічних чинників провідними вважають дві причини розвитку гострого панкреатиту: аліментарно-алкогольний фактор та жовчнокам'яна хвороба. Анатомо-функціональні взаємозв'язки жовчовивідної системи з протокою підшлункової залози обумовлюють поєднане ураження цих органів. Жовчнокам'яна хвороба, як одна з основних причин гострого панкреатиту, в структурі хворих гастроентерологічного профілю давно вийшла на провідне місце. Відзначено зростання ураження підшлункової залози на тлі жовчнокам'яної хвороби, яке в силу його важкості стає домінуючою патологією. При цьому летальність, зумовлена ускладненнями гострого панкреатиту, залишається на рівні від 25–70% [1,3].

У більшості випадків несприятливі результати лікування гострого панкреатиту обумовлені розвитком інфекційних ускладнень та декомпенсацією супутніх захворювань в післяопераційному періоді. Збільшення числа післяопераційних ускладнень за останні роки зумовлено не тільки зростанням антибіотикорезистентності мікроорганізмів, але і самими оперативними втручаннями. Перебіг гострого панкреатиту погіршується з підвищенням ступеня травматичності операції, тривалістю її виконання, ускладненнями хірургічних втручань [4,5,6].

Мета дослідження. Провести аналіз хірургічної тактики лікування пацієнтів із гострим панкреатитом біліарного генезу.

Матеріали та методи. У дослідження було включено 94 пацієнти з гострим панкреатитом біліарного генезу, яким виконували хірургічні втручання в клініці кафедри ендоскопічної та серцево-судинної хірургії Вінницького національного медичного університету ім. М.І. Пирогова. Середній вік пацієнтів складав $42,6 \pm 1,4$ року (19–60 років), в дослідження були включені 29 (30,8%) чоловіків і 65 (69,2%) жінок.

Діагноз гострого панкреатиту виставлявся згідно з класифікацією Atlanta останнього перегляду. Важкість стану хворих визначалася за шкалою APACHE-II та відповідала 8 балам і вище.

Всім хворим було виконано повне клініко-лабораторне та інструментальне обстеження згідно з чинними стандартами та протоколами.

Нами було проаналізовано види та результати хірургічного лікування пацієнтів, перебіг захворювання в залежності від характеру виконаного оперативного втручання.

Одержані дані піддавалися обробці за допомогою пакету статистичних програм SPSS 20.0 for Windows.

Результати досліджень та їх обговорення. З метою розробки власної стратегії лікування нами було проаналізовано перебіг захворювання у хворих на гострий біліарний панкреатит.

В залежності від часу виконання оперативного втручання хворі були розподілені таким чином: протягом перших 72 годин з моменту надходження ендоскопічні втручання виконані в 11 випадках, відкриті операції – у 6 випадках, у більш пізні терміни – у 13 та 8 пацієнтів, відповідно.

Серед хворих прооперованих у перші три доби, розширення жовчовивідних шляхів спостерігалось у 14 випадках (82,4%), холедохолітиаз – у 12 (70,6%), холангіт – у 9 (52,9%). При виконанні оперативних втручань у більш пізні терміни дані показники становили 9 (42,3%), 7 (33,3%) та 3 (14,3%), відповідно.

Частота негативних ЕРХПГ склала 37,5% (9 пацієнтів).

Виявлене зменшення патологічних змін під час пізніх оперативних втручань добре узгоджувалось з покращенням при цьому лабораторних показників крові: кількість лейкоцитів – $5,9 \pm 0,3 \times 10^9$ /л, паличкоядерні нейтрофіли – $5,3 \pm 1\%$, рівень загального білірубину – $37 \pm 12,5$ мкмоль/л, амілаза – $19,2 \pm 4,1$ г/год*л. Дані показники суттєво відрізнялись від відповідних показників у хворих, оперованих протягом перших 72 годин: лейкоцитоз – $10,9 \pm 1,3 \times 10^9$ /л, паличкоядерні нейтрофіли – $13,9 \pm 2,4\%$, рівень загального білірубину – $94,7 \pm 18,4$ мкмоль/л, амілаза – $67,6 \pm 22,9$ г/год*л.

Аналіз результатів різних методів лікування хворих досліджуваного контингенту виявив, що усі вони характеризуються позитивним впливом на динаміку клініко-лабораторних показників. Однак консервативне лікування не завжди виявлялось ефективним, не запобігало рецидивам гострого панкреатиту і не усувало жовчнокам'яної хвороби та її потенційних ускладнень (4 хворих). З іншого боку, відкриті оперативні втручання інду-

кували синдром системної запальної відповіді (у 11 з 14 хворих), характеризувалися значним впливом на загальний стан хворих (рівень шкали АРАСНЕ II після операції зростає більше 8 балів у 2 пацієнтів) і високою частотою ускладнень інфекційно-запальної природи (7 випадків), що у сукупності зумовлювало необхідність тривалого їх знаходження у відділенні реанімації та інтенсивної терапії (у середньому – $5,4 \pm 0,8$ доби). Поєднання ендоскопічних втручань з наступною лапароскопічною холецистектомією позитивно впливало на перебіг гострого біліарного панкреатиту, усувало жовчнокам'яну хворобу та її ускладнення. До того ж мініінвазивні втручання не характеризувалися індукцією синдрому системної запальної відповіді, суттєвим впливом на

загальний стан хворих, не вимагали їх тривалого знаходження у відділенні інтенсивної терапії ($1,5 \pm 0,8$ доби), запобігали рецидивам захворювання у віддаленому періоді.

Покази до втручання на позапечінкових жовчних шляхах в ході лапароскопічної холецистектомії виникли у 16 хворих. У випадках диференціації конкрементів у загальній жовчній протоці ендоскопічна папілосфінктеротомія з літоекстракцією під час лапароскопічної холецистектомії була вдало виконана у 12 хворих (75%). У 4 випадках з різних причин біендоскопічне лікування виконати не вдалося.

Структура оперативних втручань у хворих на гострий панкреатит біліарного генезу наведена на рисунку 1.

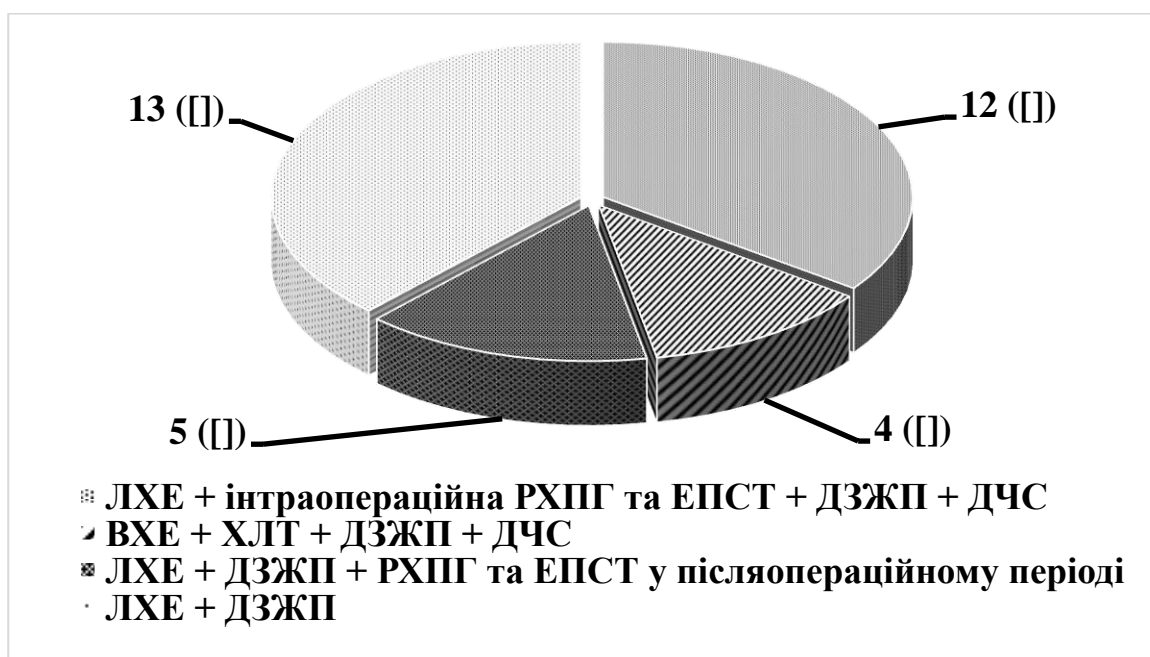


Рис. 1. Структура оперативних втручань у хворих на гострий панкреатит біліарного генезу.

ЛХЕ – лапароскопічна холецистектомія; ВХЕ – відкрита холецистектомія; ХЛТ – холедохолітотомія; РХПГ – ретроградна холангіопанкреатографія; ЕПСТ – ендоскопічна папілосфінктеротомія; ДЗЖП – дренування загальної жовчної протоки через культю міхурової протоки; ДЧС – дренування чепцевої сумки

Необхідно відзначити, що у двох хворих, яким виконувалися відкрита холецистектомія з холедохолітотомією, у зв'язку з прогресуванням гнійно-некротичних процесів у підшлунковій залозі та навколишніх тканин виконувалася релапаротомія.

У 63 пацієнтів, котрі хворіли на гострий панкреатит без ознак ферментативного перитоніту визначався супутній деструктивний холецистит.

Після проведення УЗД, ЕГДС, КТ та отримання результатів лабораторного обстеження холедохолітиаз та ознаки біліарної гіпертензії були виявлені у 14 хворих. Ретроградну холангіопанкреатографію та ендоскопічну папілосфінктеротомію виконували протягом 48 годин після поступлення в стаціонар. Наступним етапом бу-

ло виконання холецистектомії з дренуванням загальної жовчної протоки через культю міхурової протоки та чепцеву сумку через отвір Winslow. Причому у 12 хворих з 14 – лапароскопічно. Інші пацієнти також були оперовані, з них у 46 виконали лапароскопічну холецистектомію з холангіографією та дренуванням загальної жовчної протоки через культю міхурової протоки. Поглиблення важкості гострого біліарного панкреатиту не спостерігалось. У 3 хворих, яким було заплановано виконання лапароскопічного оперативного втручання, через технічні труднощі було виконано конверсію. Релапаротомій та летальних випадків не було.

Хворим з гострим біліарним панкреатитом та супутнім деструктивним холециститом на першо-

му етапі лікування ми проводили санацію біліарного дерева (РПХТ та ЕПСТ) з літоекстракцією, а потім оперували. Операцією вибору була лапароскопічна холецистектомія, яку закінчували дренаванням загальної жовчної протоки через культю

міхурової протоки та чепцевої сумки через отвір Winslow.

Структура оперативних втручань у хворих на гострий біліарний панкреатит та деструктивний холецистит наведена на рисунку 2.

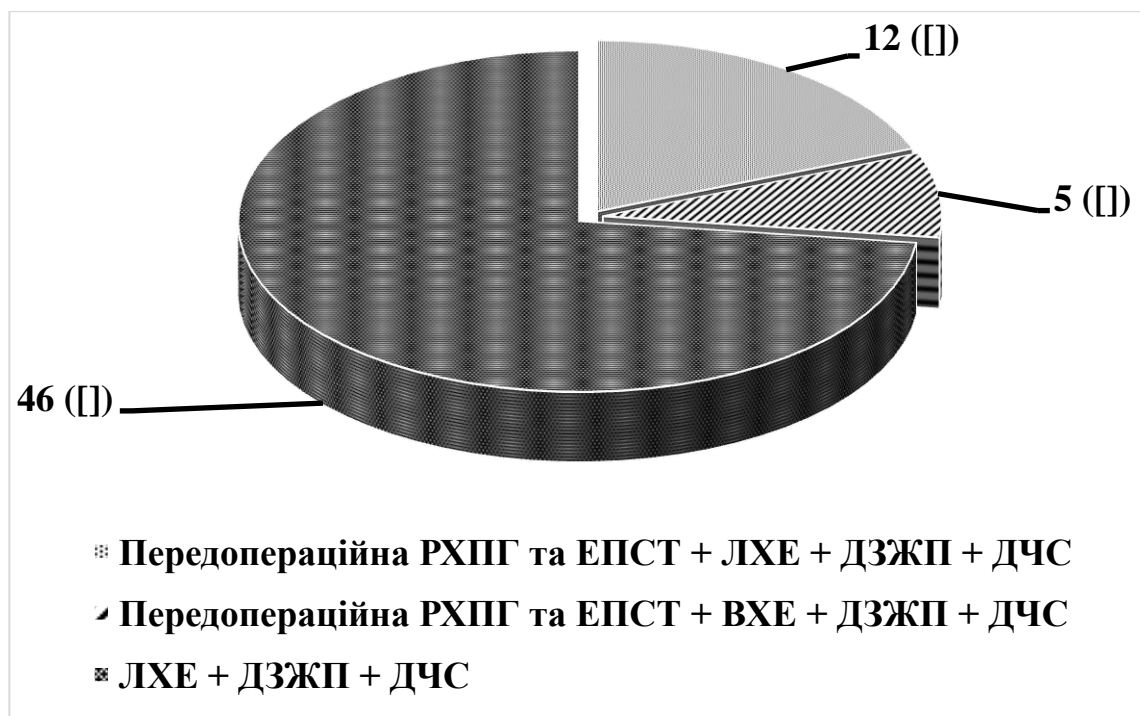


Рис. 2. Структура оперативних втручань у хворих на гострий біліарний панкреатит та деструктивний холецистит.

ЛХЕ – лапароскопічна холецистектомія; ВХЕ – відкрита холецистектомія; РХПГ – ретроградна холангіопанкреатографія; ЕПСТ – ендоскопічна папілосфінктеротомія; ДЗЖП – дренавання загальної жовчної протоки через культю міхурової протоки; ДЧС – дренавання чепцевої сумки

Таким чином, лапароскопічна холецистектомія після зняття нападу гострого може бути вдало виконано за умови, що жовчні шляхи не підлягали декомпресії та сановані до операцій (ретроградна холангіопанкреатографія та ендоскопічна папілосфінктеротомія). Лапароскопічна холецистектомія є ідеальним комплементарним мінімально інвазивним методом лікування набрякового панкреатиту біліарної етіології.

У нашому дослідженні основними етапами лікування хворих на гострий панкреатит біліарного генезу, були:

- видалення конкрементів із загальної жовчної протоки шляхом виконання ендоскопічної папілосфінктеротомії;
- після зняття основних клінічних симптомів у пацієнтів з легкою формою захворювання переважно виконувалася лапароскопічна холецистектомія на 6-7 добу перебування в стаціонарі;
- при виявленні деструктивного холециститу на фоні гострого панкреатиту використовували активну тактику ведення пацієнтів. Цим хворим рекомендували видалення жовчного міхура. Операцією вибору у такому випадку вважали лапароскопічну холецистектомію з інтраопераційною хо-

ланіографією та дренаванням загальної жовчної протоки через культю міхурової протоки;

- за умов обтураційної жовтяниці та виявлення патологічних процесів у позапечінкових жовчних шляхів першим етапом лікування було виконання ендоскопічної ретроградної холангіопанкреатографії у поєднанні з ендоскопічною папілосфінктеротомією;

- при некротичному панкреатиті екстрене хірургічне втручання проводилося лише пацієнтам, що мали клінічну картину перитоніту. Виконували лапароскопічну санацію та дренавання черевної порожнини, лапароскопічну холецистектомію з обов'язковим дренаванням загальної жовчної протоки через культю міхурової протоки. Одночасно проводили інтраопераційну холангіографію з метою виявлення у загальній жовчній протоці патологічних змін;

- відкрите хірургічне втручання проводили пацієнтам, у яких розвивалися симптоми сепсису, пов'язані з інфікуванням панкреонекрозу. Перевага у такому випадку надавалася ревізії підшлункової залози із некротомією та наступним постопераційним безперервним закритим лаважем ретроперитонеального простору.

Висновки. Хірургічне лікування гострого панкреатиту біліарного генезу слід проводити за індивідуалізованою тактикою, що базується на ряді факторів, таких як важкість гострого панкреатиту, наявність інших ускладнень жовчнокам'яної хвороби, ефективність первинної консервативної терапії.

Інформація про конфлікт інтересів. У колективу авторів відсутній конфлікт інтересів щодо поданого матеріалу.

Інформація про фінансування. Робота виконана без залучення додаткових джерел фінансування.

Особистий внесок кожного автора у виконання роботи:

Петрушенко В.В. – розробка концепції і дизайну дослідження, аналіз отриманих даних, редагування;

Гребенюк Д.І. – збір матеріалу дослідження, аналіз отриманих даних, підготовка тексту статті;

Дорожинський Ю.А. – збір матеріалу дослідження, розробка дизайну дослідження, аналіз отриманих даних, підготовка тексту статті;

Ляховченко Н.А. – збір матеріалу дослідження, аналіз отриманих даних, підготовка тексту статті;

Паньків К.М. – збір матеріалу дослідження, аналіз отриманих даних, статистична обробка даних;

Кедик О.О. – збір матеріалу дослідження, аналіз отриманих даних, підготовка тексту статті;

Левадний О.В. – збір матеріалу дослідження, аналіз отриманих даних, статистична обробка даних.

Список використаної літератури

1. Garber A, Frakes C, Arora Z, Chahal P. Mechanisms and management of acute pancreatitis. *Gastroenterol Res Pract.* 2018 Mar 15;2018:6(21):87-98. DOI: 10.1155/2018/6218798
2. Petrushenko VV, Grebeniuk DI, Liakhovchenko NA, Bilyk OM, Pankiv KM. Efektyvnist zastosuvannya plazmaferezu u kompleksnomu likuvanni khvorykh na nekrotichnyi pankreatyt. *Kharkivska khirurhichna shkola.* 2018;2:77-9. [In Ukrainian].
3. Zarnescu NO, Costea R, Zarnescu Vasiliu EC, Neagu S. Clinico-biochemical factors to early predict biliary etiology of acute pancreatitis: age, female gender, and ALT. *J Med Life.* 2015 Oct-Dec;8(4):523-6.
4. Eğin S, Yeşiltaş M, Gökçek B, Tezer H, Karahan SR. Early laparoscopic cholecystectomy following acute biliary pancreatitis expedites recovery. *Ulus Travma Acil Cerrahi Derg.* 2017 Nov;23(6):495-500. DOI: 10.5505/tjtes.2017.50128
5. Morató O, Poves I, Ilzarbe L, Radosevic A, Vázquez-Sánchez A, Sánchez-Parrilla J, et al. Minimally invasive surgery in the era of step-up approach for treatment of severe acute pancreatitis. *Int J Surg.* 2018 Mar;51:164-9. DOI: 10.1016/j.ijssu.2018.01.017
6. James TW, Crockett SD. Management of acute pancreatitis in the first 72 hours. *Curr Opin Gastroenterol.* 2018 Sep;34(5):330-5. DOI: 10.1097/MOG.0000000000000456

Стаття надійшла до редакції: 1.02.2018 р.