



АНГИОАРХИТЕКТОНИКА И МОРФОМЕТРИЯ ГЛУБОКОЙ АРТЕРИИ БЕДРА

Ужгородский национальный университет, г. Ужгород,
Украина

Цель. Изучить хирургическую анатомию глубокой артерии бедра.

Материал и методы. Проведено изучение ангиоархитектоники глубокой артерии бедра на 20 трупах. На одной стороне нижней конечности выделяли глубокую артерию бедра на протяжении 17 см, все ветки глубокой артерии брали на держалки, фиксировали их количество, диаметр на уровне основного ствола и дистальнее 17 см, варианты отхождения медиальной и латеральной огибающих ветвей, варианты анатомического строения глубокой артерии бедра и места расположения устья по отношению к общей бедренной артерии. После чего поверхностную бедренную артерию на уровне устья перевязывали и выполняли пункционно-катетерную ангиографию ГАБ на передвижном аппарате РХР-40HF (52-58 kV, 1.8-3.2 mas) при фокусном расстоянии 1 м. Для ангиографического исследования использовали 20 мл 76% раствора триомбраста.

Результаты. На основании данных ревизии было определено три основных варианта строения ствола глубокой бедренной артерии. Первый вариант встречается в 11 (55%) случаях, где в наличии был единственный ствол глубокой артерии бедра, от которого четко отходили латеральная и медиальная огибающие ветви. При втором варианте латеральная и медиальная огибающие ветви и глубокая артерия бедра отходили раздельно от общей бедренной артерии. Особенностью анатомического строения глубокой артерии бедра для третьего варианта являлось отсутствие четкого различия между основным стволом последней и его ветвями.

Заключение. Глубокая артерия бедра имеет три основных варианта формирования и отхождения от общей бедренной артерии. По отхождению глубокой бедренной артерии от общей бедренной артерии установлено, что в 50% наблюдений устье глубокой бедренной артерии располагается по латеральной полуокружности, в 25% наблюдениях – по заднелатеральной полуокружности, в 15% – по задней полуокружности и в 10% – по заднемедиальной полуокружности.

Ключевые слова: хроническая ишемия нижних конечностей, диаметр глубокой артерии бедра, анатомия глубокой артерии бедра, бедренная артерия/хирургия, окклюзивные артериальные заболевания

Objective. To study the surgical anatomy of the deep femoral artery.

Methods. The study of angioarchitectonics of the deep femoral artery was carried out on 20 cadavers. On one side of the lower extremity, the deep femoral artery was isolated over 17 cm, all branches of the deep artery were taken on handles, their number was fixed as well as the diameter at the level of the main trunk and distal to 17 cm, variants of the union of the medial and lateral enveloping branches, variants of the anatomical structure of the deep femoral artery and the location of the orifice relatively to the common femoral artery. After that, the superficial femoral artery at the level of the orifice was ligated and puncture-catheter angiography of the deep femoral artery was performed on a PXP-40HF mobile unit (52-58 kV, 1.8-3.2 mas) at a focal length of 1 m. For an angiographic study, 20 ml of a 76% triombrast solution was used.

Results. Based on the data revision, three main options for the structure of the deep femoral artery trunk were determined. The first variant occurred in 11 (55%) cases, where the presence of the only one trunk of the deep femoral artery from which the lateral and medial circumflex femoral arteries clearly departed. In the second variant, the lateral and medial circumflex femoral arteries and the deep femoral artery diverged separately from the common femoral artery. A feature of the anatomical structure of the deep femoral artery for the third variant was the lack of a clear distinction between the main trunk of the deep femoral artery and its branches.

Conclusions. The deep femoral artery has three main options of formation and separation from the common femoral artery. According to the divergence of the deep femoral artery from the common femoral artery, it was found out that in 50% of observations the influx of the deep femoral artery is located on the lateral semicircle, in 25% of observations – on the posterior-lateral semicircle, in 15% – on the posterior semicircle and in 10% – on the posterior medial semicircle.

Keywords: chronic limb ischemia, deep femoral artery diameter, anatomy of the deep femoral artery; femoral artery/surgery; arterial occlusive diseases

Novosti Khirurgii. 2019 Nov-Dec; Vol 27 (6): 615-621
Angioarchitectonics and Morphometry of the Deep Femoral Artery
V.I. Rusyn, V.V. Korsak, V.V. Rusyn, F.V. Horlenco, V.M. Dobosh

The articles published under CC BY NC-ND license



Научная новизна статьи

Установлено, что анатомия глубокой артерии бедра весьма вариабельна и различные варианты ее строения оказывают непосредственное влияние на планирование оперативной тактики. Сделать окончательный вы-

вод об истинной картине бассейна глубокой артерии бедра возможно лишь во время интраоперационной ревизии. Результаты ультразвукового сканирования и аорто-артериографии не всегда отображают действительное анатомическое строение глубокой артерии бедра и ее ветвей.

What this paper adds

It is assumed that the deep femoral artery the anatomy of is highly variable and different variants of its structure have direct impact on the planning of operational tactics. It is possible to make a final conclusion on the true picture of the deep femoral artery pool only during the intraoperative revision. The results of ultrasound scanning and aorto-arteriography do not always display the actual anatomical structure of the deep femoral artery and its branches.

Введение

В структуре окклюзивно-стенотических заболеваний артерий нижних конечностей на долю дистальных поражений приходится 20,3–71%, а при сахарном диабете их частота увеличивается до 88,5% случаев [1].

Современное развитие сосудистой хирургии предполагает разработку восстановительных операций не только на основных артериальных стволах, но и на крупных боковых ветвях, отходящих от магистральных артерий. Особенно большое внимание уделяется восстановлению кровотока по системе глубокой артерии бедра (ГАБ) [2, 3, 4, 5].

Тем не менее, в настоящий момент отсутствует строгий алгоритм, определяющий возможность использования ГАБ для полноценной реваскуляризации нижней конечности. Кроме того, нет четких дифференциально-диагностических критериев относительно выбора того или иного способа профундопластики в каждом конкретном случае. Недостаточно полно изучены варианты хирургической анатомии ГАБ. Все это диктует необходимость продолжить поиск новых подходов к хирургическому лечению хронической ишемии нижних конечностей с использованием ГАБ, так как она есть альтернатива поверхностной бедренной артерии, а также имеет потенциал для реваскуляризации нижней конечности.

Цель. Изучить хирургическую анатомию глубокой артерии бедра.

Материал и методы

Проведено изучение ангиоархитектоники ГАБ на 20 трупах. Исследование проведено согласно этическим принципам проведения научно-метрических исследований при участии человека, определенным декларацией Хельсинкской Всемирной ассоциации (1964–2002 гг.) и комиссией по этике Закарпатской областной клинической больницы им. А. Новака (2008 г.).

На одной стороне нижней конечности выделяли ГАБ на протяжении 17 см, все ветки глубокой артерии брали на держалки, фиксировали их количество, диаметр на уровне основного ствола и дистальнее 17 см, вари-

анты отхождения медиальной и латеральной огибающих ветвей, варианты анатомического строения ГАБ и места расположения устья по отношению к бедренной артерии. После чего поверхностную бедренную артерию на уровне устья перевязывали и выполняли пунктирно-катетерную ангиографию ГАБ на передвижном аппарате РХР-40НФ (52–58 kV, 1.8–3.2 mas) при фокусном расстоянии 1 м. Для ангиографического исследования использовали 20 мл 76% раствора триомбраста.

Статистика

Статистическую обработку данных проводили при помощи компьютерной программы Statistica 10. Для полученных показателей рассчитывались среднее арифметическое (M) и стандартное отклонение (σ) в формате $M \pm \sigma$.

Результаты

Известно, что анатомия ГАБ весьма вариабельна. Различные анатомические варианты строения ГАБ оказывают непосредственное влияние на планирование оперативной тактики и техники. Сделать окончательный вывод об истинной картине бассейна ГАБ возможно лишь во время интраоперационной ревизии. Результаты ультразвукового сканирования и аорто-артериографии, в силу определенных недостатков, не всегда отображают действительное анатомическое строение ГАБ и ее ветвей [2, 6].

На основании данных ревизии выделяли несколько вариантов формирования и отхождения ствола ГАБ от общей бедренной артерии (ОБА), а также расположения его устья по окружности ОБА. Было определено три основных варианта строения ствола ГАБ. Первый вариант выявлен в 11 (55%) случаях, когда в наличии был единственный ствол ГАБ, от которого четко отходили латеральная и медиальная огибающие ветви (рис. 1А). Однако в отдельных случаях латеральная огибающая ветвь отходила отдельным стволом от ОБА, а медиальная огибающая ветвь — от ГАБ, подобное наблюдение отметили в двух случаях (рис. 1Б). В одном наблюдении латеральная огибающая ветвь отходила от ГАБ, а медиальная огибающая ветвь — от ОБА (рис. 1В).

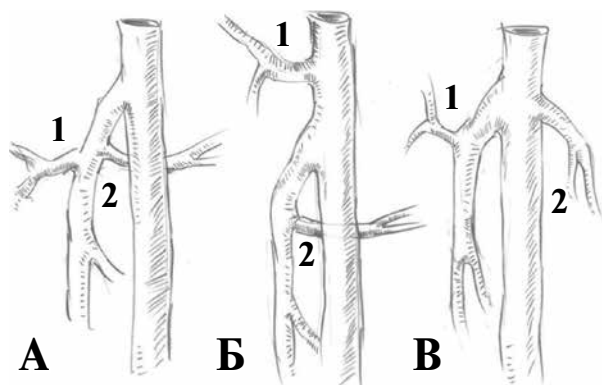


Рис. 1. Варианты анатомического строения глубокой артерии бедра. Локализация и место отхождения латеральной и медиальной огибающей ветвей: 1-латеральная огибающая ветвь; 2 – медиальная огибающая ветвь. А – единственный ствол ГАБ, от которого четко отходят латеральная (1) и медиальная (2) огибающие ветви; Б – латеральная (1) огибающая ветвь отходит отдельным стволом от ОБА, а медиальная (2) огибающая ветвь – от ГАБ; В – латеральная (1) огибающая ветвь отходила от ГАБ, а медиальная (2) огибающая ветвь – от ОБА.

При втором варианте латеральная и медиальная огибающие ветви и ГАБ отходили раздельно от общей бедренной артерии (рис. 2). В некоторых вариантах (рис. 2А) все три ветви отходили от боковой полуокружности общей бедренной артерии, при этом латеральная огибающая и ГАБ отходили по латеральной полуокружности, а медиальная огибающая – по медиальной. Возможен вариант, когда латеральная огибающая ветвь отходит по заднелатеральной полуокружности ОБА (рис. 2Б), и вариант, когда ГАБ отходит по заднебоковой полуокружности ОБА (рис. 2В).

При этом все ветви были примерно одинакового диаметра, что наблюдалось в трех случаях (15%).

Отличительной особенностью анатомического строения ГАБ для третьего варианта являлось отсутствие четкого различия между основным стволом ГАБ и его ветвями (рис. 3). При этом характерным было наличие только двух стволов приблизительно одинакового диаметра, один из которых представлял собой дилатированную латеральную артерию, огибающую бедренную кость, а второй при этом был основным стволом ГАБ. Ход основного ствола удавалось проследить по отхождению перфорантных ветвей. Наличие двух стволов имело место в 3 (15%) случаях. В одном случае ГАБ отходила от ОБА по заднелатеральной полуокружности (рис. 3 А), в другом – от задней полуокружности ОБА, при этом латеральная огибающая ветвь отходила самостоятельным стволом от ОБА (рис. 3Б). Еще в одном случае

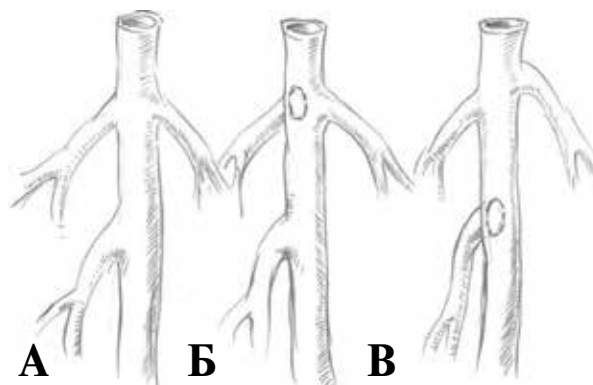


Рис. 2. Самостоятельное отхождение всех ветвей глубокой артерии бедра от общей бедренной артерии: А – глубокая артерия бедра отходит самостоятельно от заднелатеральной полуокружности общей артерии бедра; Б – от боковой полуокружности; В – от задней полуокружности.

ГАБ отходила по заднемедиальной полуокружности ОБА (рис. 3В).

По отхождению ГАБ от ОБА установлено, что в 10 (50%) наблюдениях устье ГАБ располагалось классически по боковой латеральной поверхности ОБА (рис. 4А). В пяти (25%) наблюдениях по заднелатеральной полуокружности ОБА (рис. 4Б), в трех случаях – по задней полуокружности (рис. 4В), что составило 15%, и в двух (10%) наблюдениях – по заднемедиальной полуокружности (рис. 4Г). Таким образом, практически у 60% пациентов ГАБ отходила по боковой и заднелатеральной поверхности ОБА.

Трактовка особенностей анатомии ГАБ, местоположения ее устья, особенно на дооперационном этапе, представляется важным моментом для постановки верного топического диагноза, а соответственно, правильного выбора оперативной техники, в частности хирургических манипуляций непосредственно на ГАБ – выбор места выполнения артериотомии, зоны формирования дистального анастомоза, наложения заплат и т.д. [1, 2, 3, 4].

Морфометрически оказалось, что диаметр ГАБ на уровне отхождения от устья ОБА только в двух случаях был меньше 0,7 см (таблица 1).

При этом количество перфорантных артерий с медиальной стороны составило в среднем 3,9 против 2,2 латеральных коллатеральных притоков ГАБ (рис. 5).

Как правило, пятая прободающая ветвь находилась на уровне начала Гунтерового канала, на удалении 17 см от места бедренной бифуркации.

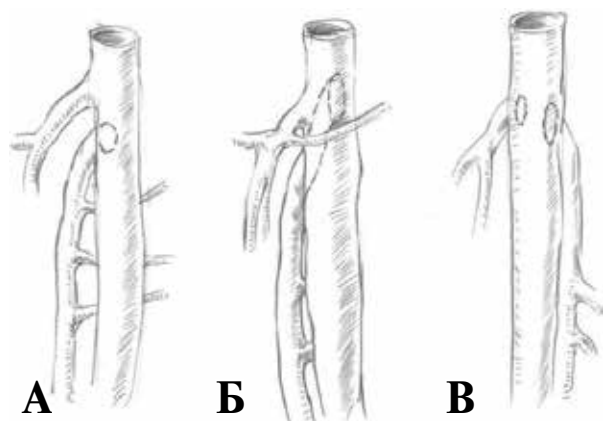


Рис. 3. Варианты анатомического строения глубокой артерии бедра. «Удвоенный» ствол глубокой артерии бедра. А – отхождение глубокой артерии бедра по латеральной полуокружности; Б – по задней поверхности общей бедренной артерии; В – по медиальной окружности.

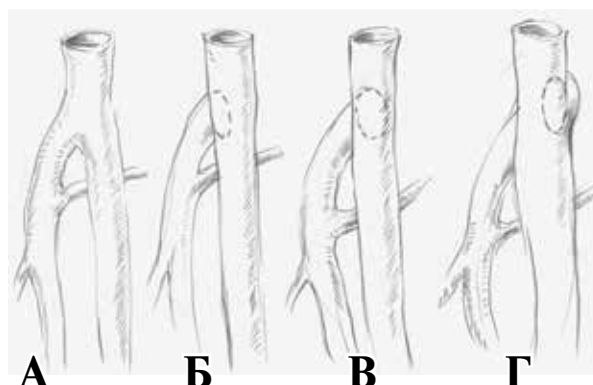


Рис. 4. Варианты места расположения устья глубокой артерии бедра. А – по боковой латеральной поверхности ОБА; Б – по заднелатеральной полуокружности ОБА; В – по задней полуокружности ОБА; Г – по заднемедиальной полуокружности ОБА.

Таблица

Морфометрия диаметра бедренных артерий и количество прободающих ветвей глубокой артерии бедра

Общая бедренная артерия (ОБА)	Диаметр (см)		Прободающие ветви (количество)		
	Поверхностная артерия бедра	Глубокая артерия бедра		Справа (латеральная)	Слева (медиальная)
		На уровне устья ОБА	на уровне Гунтерового канала		
1	0,9	0,63	0,31	3	3
0,99	0,93	0,72	0,33	4	2
0,94	0,92	0,8	0,61	3	2
0,97	0,9	0,74	0,62	5	2
1,1	0,91	0,78	0,61	3	2
1,2	0,97	0,81	0,62	4	2
0,97	0,89	0,73	0,63	3	2
1,1	0,93	0,78	0,54	4	2
1,1	0,91	0,76	0,51	3	2
1,2	0,99	0,74	0,32	4	2
1,4	0,98	0,81	0,61	3	3
0,99	0,87	0,67	0,53	5	3
0,99	0,92	0,74	0,63	4	2
0,98	0,91	0,78	0,33	4	2
1,1	0,88	0,77	0,57	4	2
1,3	0,92	0,78	0,58	5	2
1,1	0,91	0,73	0,59	4	2
1,2	0,97	0,8	0,61	4	2
1,3	0,93	0,79	0,63	4	2
1,1	0,91	0,77	0,61	5	3
	Среднее значение (M±σ)			Среднее количество (M±σ)	
1,1015±0,1298	0,9225±0,0324	0,7565±0,0460	0,5395±0,1163	3,9±0,7	2,2±0,4

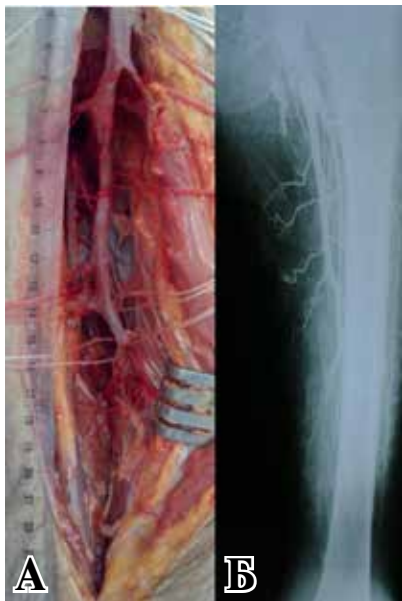

Рис. 5. Выделенная глубокая артерия бедра на протяжении 17 см (А). Рентгенконтрастная ангиография глубокой артерии бедра с пятью прободающими ветвями (Б). Поверхностная бедренная артерия частично контрастирована через коллатерали глубокой артерии бедра.

Что характерно, на этом же уровне диаметр дистальной части глубокой артерии бедра у 14 (70%) был $>0,5$ см и только у 4 (20%) был $<0,4$ см (рис. 6).

Этот факт свидетельствует о том, что практически у 2/3 пациентов при окклюзии ПБА возможно выполнение глубокобедренно-подколенно-тибиального аутовенозного шунтирования с более короткими по длине аутовенозными трансплантатами.

С хирургической точки зрения выявлен интересный случай, когда огибающая ветвь и глубокая вена бедра проходили латерально от ГАБ, а не медиально, как это описывается в классической анатомии и топографии [4, 5, 6, 7].

Таким образом, знание хирургической архитектоники и морфометрии ГБА во многих случаях может спасти конечность и улучшить качество жизни пациентов с облитерирующими заболеваниями дистального сосудистого русла.

Обсуждение

ГАБ представляет собой крупный ствол (диаметром 5-7 мм), отходящий обычно от задне-наружной полуокружности общей бедренной артерии (ОБА) ниже паховой связки на 3-6 см. Реже ГАБ отходит от задней и задне-внутренней поверхности ОБА. Еще реже ствол ГАБ отходит от ОБА высоко, на уровне паховой связки. ГАБ располагается вначале в промежутке между

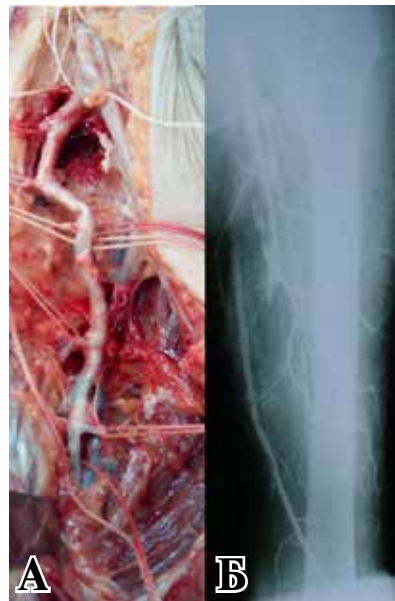


Рис. 6. Диаметр концевой части ветки глубокой артерии бедра 0,57 см (А). На рентгенконтрастной ангиографии ретроградное заполнение поверхностной бедренной артерии через коллатерали глубокой артерии бедра (Б).

m. vastus medialis и *m. adductor brevis*. Конечный отдел ее проходит между сухожилиями *m. adductor longus* и *m. adductor magnus*. В типичных случаях ГАБ идет вначале вдоль задней стенки поверхностной бедренной артерии (ПБА), располагаясь кнаружи от бедренной вены. На всем протяжении медиально от ГАБ находится одноименная вена. От ГАБ отходят медиальная и латеральная артерии, огибающие бедренную кость, восходящая ветвь *a. circumflexa femoris lateralis* анастомозирует с верхней ягодичной артерией, нисходящая ветвь — с ветвями подколенной артерии (ПКА). Глубокая ветвь *a. circumflexa femoris medialis* анастомозирует с ягодичными артериями. От ГАБ отходят также прободающие артерии. Первая прободающая артерия отходит на уровне малого вертела [4, 5].

Выводы

1. Глубокая артерия бедра имеет три основных варианта формирования и отхождения от общей артерии бедра:

— при первом варианте имеется выраженный основной ствол глубокой артерии бедра, от которого четко отходят латеральная и медиальная огибающие ветви в разной последовательности;

— при втором варианте строения латеральная и медиальная огибающие ветви и глубокая артерия бедра отходят раздельно от общей артерии бедра;

– при третьем варианте характерно наличие только двух стволов, один из которых – латеральная огибающая ветвь, а второй – глубокая артерия бедра.

2. По отхождению глубокой артерии бедра от общей артерии установлено, что в 50% наблюдений устье глубокой артерии бедра располагается по латеральной полуокружности, в 25% наблюдениях – по заднелатеральной полуокружности, в 15% – по задней полуокружности и в 10% – по заднемедиальной полуокружности.

3. Морфометрически диаметр глубокой артерии бедра на уровне Гунтерового канала (уровень V прободающей ветви) составляет в среднем 0,53 см, и только в 15% случаев он меньше 0,5 см.

Финансирование

Работа выполнялась в соответствии с планом научных исследований Ужгородского национального университета.

Конфликт интересов

Авторы заявляют, что конфликт интересов отсутствует.

Этические аспекты

Одобрение комитета по этике

Исследование одобрено этическим комитетом Закарпатской областной клинической больницы им. А. Новака.

ЛИТЕРАТУРА

1. Ковальчук ЛЯ, Гошинский ВБ, Гошинский ПВ. Роль внутрішньої клубової артерії, глибокої артерії та низхідної артерії коліна в реваскуляризації нижніх кінцівок при хронічній критичній ішемії. *Шпитальна хірургія*. 2006;2:32-5.
2. Taurino M, Persiani F, Ficarelli R, Filippi F, Dito R, Rizzo L. The Role of the Profundoplasty in the Modern Management of Patient with Peripheral Vascular Disease. *Ann Vasc Surg*. 2017 Nov;45:16-21. doi: 10.1016/j.avsg.2017.05.018
3. Cameron JL, Cameron AM. Current Surgical Therapy. 11th ed. Philadelphia, PA: Elsevier; 2014. 878 p.
4. Georgakarakos E, Tasopoulou KM, Koutsoumpelis A, Georgiadis GS. The importance of profunda femoris artery justifies further the endovascular approach in critical limb ischemia. *Ann Vasc Surg*. 2018 May;49:318-19. doi: 10.1016/j.avsg.2017.11.048

Адрес для корреспонденции

88000, Украина,
Закарпатская область,
г. Ужгород, ул. Капушанская, 22,
Ужгородский национальный университет,
кафедра хирургических болезней,
тел.: +8 099 73-68-098,
e-mail: v.dobosh@gmail.com,
Добош Виктория Михайловна

lis A, Georgiadis GS. The importance of profunda femoris artery justifies further the endovascular approach in critical limb ischemia. *Ann Vasc Surg*. 2018 May;49:318-19. doi: 10.1016/j.avsg.2017.11.048

5. Гавриленко АВ, Котов АЭ, Лепшоков МК. Роль пластики глубокой артерии бедра в лечении хронической критической ишемии нижних конечностей. *Анналы Хирургии*. 2017; 22 (6): 321-28. doi: 10.18821/1560-9502-2017-22-6-321-328
6. Кованов ВВ, Травин АА. Хирургическая анатомия нижних конечностей. Москва, РФ: Книга по требованию; 2012. 525 с. <https://docplayer.ru/38428496-Hirurgicheskaya-anatomiya-nizhnikh-konechnostey.html>
7. Губка ВА, Влошин АН, Горденко ОС, Суздальенко АВ. Выбор метода реконструкции бедренно-глубокобедренного сегмента артерий нижних конечностей по данным интраоперационной доплерографии *Патологія*. 2010;7(3):13-16. http://nbuv.gov.ua/UJRN/pathology_2010_7_3_4

REFERENCES

1. Koval'chuk LIa, Goshchins'kii VB, Goshchins'kii PV. Rol' vnutrishn'oi klubovoї arтерії, glibokoi arтерії ta nizkhidnoi arтерії kolina v revaskularizatsii nizhnikh kintsivok pri khronichnii kritichnii ishemii. *Shpital'na khirurgiia*. 2006;2:32-5. (In Ukr.)
2. Taurino M, Persiani F, Ficarelli R, Filippi F, Dito R, Rizzo L. The Role of the Profundoplasty in the Modern Management of Patient with Peripheral Vascular Disease. *Ann Vasc Surg*. 2017 Nov;45:16-21. doi: 10.1016/j.avsg.2017.05.018
3. Cameron JL, Cameron AM. Current Surgical Therapy. 11th ed. Philadelphia, PA: Elsevier; 2014. 878 p.
4. Georgakarakos E, Tasopoulou KM, Koutsoumpelis A, Georgiadis GS. The importance of profunda femoris artery justifies further the endovascular approach in critical limb ischemia. *Ann Vasc Surg*. 2018 May;49:318-19. doi: 10.1016/j.avsg.2017.11.048
5. Gavrilenko AV, Kotov AE, Lepshokov MK. The role of deep femoral artery plasty in chronic critical lower limb ischemia treatment. *Annaly Khirurgii*. 2017; 22 (6): 321-28. doi: 10.18821/1560-9502-2017-22-6-321-328 (In Russ.)
6. Kovanov VV, Travin AA. Khirurgicheskaiia anatomiia nizhnikh konechnostei. Moscow, RF: Kniga po trebovaniu; 2012. 525 p. <https://docplayer.ru/38428496-Hirurgicheskaya-anatomiya-nizhnikh-konechnostey.html> (In Russ.)
7. Gubka VA, Voloshyn AN, Gordienko OS, Suzdalenko AV. The choice of lower extremities' femoral-deepfemoral arterial segment reconstruction method founded on intraoperation doppler ultrasound information *Patologiya*. 2010;7(3):13-16. http://nbuv.gov.ua/UJRN/pathology_2010_7_3_4 (In Russ.)

Address for correspondence

88000, Ukraine,
Uzhhorod, Kapushanskaya Str., 22,
Uzhhorod National University,
Department of Surgical Diseases.
Tel. +8 099 73-68-098,
e-mail: v.dobosh@gmail.com,
Viktoria M. Dobosh

Сведения об авторах

Русин Василий Иванович, д.м.н., профессор кафедры хирургических болезней Ужгородского национального университета, г. Ужгород, Украина.
<http://orcid.org/0000-0001-5688-9951>

Корсак Вячеслав Васильевич, д.м.н., профессор кафедры хирургических болезней Ужгородского национального университета, г. Ужгород, Украина.
<http://orcid.org/0000-0002-4866-1882>

Русин Василий Васильевич, д.м.н., доцент кафедры хирургических болезней Ужгородского национального университета, г. Ужгород, Украина.
<http://orcid.org/0000-0002-0794-6777>

Горленко Фёдор Викторович, к.м.н., доцент кафедры хирургических болезней Ужгородского национального университета, г. Ужгород, Украина.
<http://orcid.org/0000-0002-0496-2069>

Добош Виктория Михайловна, аспирант кафедры хирургических болезней Ужгородского национального университета, г. Ужгород, Украина.
<http://orcid.org/0000-0003-2485-8266>

Информация о статье

Поступила 16 апреля 2019 г.

Принята в печать 25 ноября 2019 г.

Доступна на сайте 31 декабря 2019 г.

Information about the authors

Rusyn Vasyl I., MD, Professor of the Department of Surgical Diseases, Uzhhorod National University, Uzhhorod, Ukraine.

<http://orcid.org/0000-0001-5688-9951>

Korsak Vyacheslav V., MD, Professor of the Department of Surgical Diseases, Uzhhorod National University, Uzhhorod, Ukraine.

<http://orcid.org/0000-0002-4866-1882>

Rusyn Vasyl V., MD, Associate Professor of the Department of Surgical Diseases, Uzhhorod National University, Uzhhorod, Ukraine.

<http://orcid.org/0000-0002-0794-6777>

Horlenko Fedir V., PhD, Associate Professor of the Department of Surgical Diseases, Uzhhorod National University, Uzhhorod, Ukraine.

<http://orcid.org/0000-0002-0496-2069>

Dobosh Viktoria M., Post-Graduate Student of the Department of Surgical Diseases, Uzhhorod National University, Uzhhorod, Ukraine.

<http://orcid.org/0000-0003-2485-8266>

Article history

Arrived: 16 April 2019

Accepted for publication: 25 November 2019

Available online: 31 December 2019