

## ХІРУРГІЧНЕ ЛІКУВАННЯ СУБТЕНТОРІАЛЬНИХ КАВЕРНОМ ГОЛОВНОГО МОЗКУ

Смолянка В.І.<sup>1</sup>, Поліщук М.Є.<sup>2</sup>, Возняк О.М.<sup>4</sup>, Обливач А.А.<sup>5</sup>, Смолянка А.В.<sup>3</sup>, Гаврилів Т.С.<sup>1</sup>

<sup>1</sup> Обласний клінічний центр нейрохірургії та неврології, Ужгород, Україна

<sup>2</sup> Кафедра нейрохірургії, Національна медична академія післядипломної освіти ім. П. Л. Шупика, Київ, Україна

<sup>3</sup> Кафедра неврології, нейрохірургії та психіатрії, ДВНЗ “Ужгородський національний університет”, Ужгород, Україна

<sup>4</sup> Клінічна лікарня “Феофанія”, Київ, Україна

<sup>5</sup> Київська міська клінічна лікарня швидкої медичної допомоги, Київ, Україна

### Surgical Treatment of Infratentorial Cavernomas

V.I. Smolanka<sup>1</sup>, M.E. Polishchuk<sup>2</sup>, O.M. Voznyak<sup>4</sup>, A.A. Oblivach<sup>5</sup>, A.V. Smolanka<sup>3</sup>, T.S. Havryliv<sup>1</sup>

<sup>1</sup> Regional Clinical Centre of Neurosurgery and Neurology, Uzhhorod, Ukraine

<sup>2</sup> Chair of Neurosurgery, National Medical Academy of Postgraduate Education named after P.L. Shupik, Kiev, Ukraine

<sup>3</sup> Chair of Neurology, Neurosurgery, Psychiatry, Uzhhorod State University, Ukraine

<sup>4</sup> Clinical Hospital “Feofaniya”, Kiev, Ukraine

<sup>5</sup> Municipal Clinical Hospital of Emergency Medicine, Kiev, Ukraine

Received: February 17, 2015

Accepted: April 7, 2015

#### Адреса для кореспонденції:

Обласний клінічний центр нейрохірургії та неврології  
вул. Перемоги, 24, Ужгород, 88018, Україна  
тел./факс: +38-0312-61-47-33  
e-mail: asmolanka@gmail.com

#### Summary

To assess the effectiveness of neurosurgical treatment and develop the indications for surgery of brainstem and cerebellum cavernomas.

**MATERIALS AND METHODS.** Overall 38 patients with brainstem and cerebellar cavernomas were operated on in three neurosurgical departments from 2008 to 2015. 30 patients (78.9%) had 1 hemorrhage previous to surgery, 7 patients (18.4%) had 2 hemorrhages, and 1 patient had 3 (2.6%). The neurological status of the patients was recorded on admission, next day after surgery and on discharge. Patients were scored on Glasgow Outcome Scale at last follow-up visit.

**RESULTS.** Totally, 42 surgeries had been performed in 38 patients. In the half of cases (52.6%) neurological deficit worsened next day after surgery, but on discharge the majority of patients improved neurologically or were stable (33 (86.8%) patients). On last follow-up visit patients were scored on Glasgow Outcome Scale: GOS V — 33 patients (89.2%), GOS IV — 3 patients (8.1%), GOS III — 1 patient (2.7%), GOS I та II — none (0%). One patient was lost to follow-up. Patients who deteriorated neurologically on discharge were GOS III and IV on last follow-up, all of them had two haemorrhages preoperatively.

**CONCLUSIONS.** Surgical treatment of brainstem and cerebellar cavernomas is effective and safe. The resection of cavernoma should be performed after first haemorrhage in its sub-acute stage.

*Key words: brainstem cavernoma, cerebellar cavernoma, hemorrhage.*

#### Вступ

Каверноми головного мозку відносяться до судинних мальформацій центральної нервової системи, з поширеністю в загальній популяції близько 0,5% [5, 14, 16]. До початку 90-х років ХХ століття каверноми вважались надзвичайно рідкісним захворюванням. Проте, впродовж останніх 20 років кількість діагностованих каверном стрімко зросла, що пов'язано з бурхливим розвитком діагностичних можливостей, а саме — магнітно-резонансної томографії. Переважна більшість каверном мають супратенторіальну локалізацію, але біля 15% знаходяться субтенторіально [9]. Каверноми стовбура, на відміну від супратенторіальних каверном, практично у всіх випадках проявляються крововиливом та неврологічним дефіцитом, який відповідає локалізації новоутворення. Хірургічне видалення каверном стовбура пов'язане з високим ризиком розвитку післяопераційного неврологічного дефіциту [4, 7, 15].

Одними з перших, хто продемонстрував ефективність хірургічного лікування каверном стовбура головного мозку був Bertalanffy, який опублікував власну серію з 26 оперованих глибинних каверном [4]. Porter et al. проаналізувавши власні результати 100 оперованих каверном повідомляють про поліпшення або стабілізацію стану у 87% пацієнтів [15]. Fritschi et al. провели мета-аналіз, в якому порівняли оперованих та неоперованих хворих з каверномами стовбура. У групі оперованих хворих 83,9% пацієнтів не мали нового неврологічного дефіциту, а летальність становила 0%. В той же час, в контрольній групі неоперованих пацієнтів тільки 66,6% були без неврологічного дефіциту, а летальність становила 20% [7]. Незважаючи на ці дані, на сьогоднішній день немає чітко вироблених показів до оперативного втручання при каверномах стовбура головного мозку.

*Метою* нашої роботи було оцінити ефективність нейрохірургічного лікування та виробити покази до оперативного втручання при каверномах стовбура головного мозку та мозочка.

#### Матеріали та методи

В дослідження включено 38 пацієнтів з каверномами стовбура головного мозку та мозочка, що лікувалися на базі 3 клінік: Обласного клінічного центру нейрохірургії та неврології Ужгорода, Київської міської клінічної лікарні швидкої медичної допомоги та клінічної лікарні «Феофанія» ДУС, з травня 2008 року по лютий 2015 року. З них 18 пацієнтів було жіночої статі (47,4%), 20 — чоловічої (52,6%). Середній вік пацієнтів складав 34,3 років (від 15 до 54 років). У двох пацієнтів (5,8%) кавернома стовбура була однією з множинних каверном головного мозку, але вони лікувалися саме з приводу крововиливу в неї. У всіх інших кавернома стовбура була солітарним вогнищем.

Всі випадки характеризувалися гострим початком захворювання, що було проявом крововиливу з каверноми. У 30 пацієнтів (78,9%) до оперативного втручання був один крововилив, у 7 пацієнтів (18,4%) — два крововиливи, у 1 пацієнтки — три крововиливи (2,6%). В стовбурі головного мозку знаходилися 33 каверноми (86,8%) і 5 (13,2%) локалізувалися в мозочку. Як видно з таблиці 1, серед каверном стовбурової локалізації переважали каверноми моста головного мозку, які склали 50% від всіх каверном стовбура. Що стосується каверном мозочка, то 2 з них локалізувалися в гемісфері, дві в ніжках мозочка (одна в середній, одна в верхній) і одна в черв'яку.

У всіх пацієнтів з каверномами стовбура клінічна картина характеризувалася ураженням функції черепно-мозкових нервів (ЧМН), відповідно до локалізації патологічного вогнища (III та IV ЧМН — середній мозок, V-VIII ЧМН — міст, IX-X ЧМН — довгастий мозок). У 24 хворих (72,7%) мали місце провідникові рухові розлади — контралатеральний геміпарез, здебільшого легкого ступеня. У 22 пацієнтів (66,7%) були відмічені стато-координаторні порушення. У 16 (48,5%) хворих спостерігались провідникові чутливі розлади. У 6 пацієнтів

(18,2%) мали місце розлади свідомості через розвиток оклюзійно-гідроцефального синдрому, обумовленого формуванням гематоми великого об'єму. У чотирьох пацієнтів (80%) з каверномами мозочка домінували стато-координаторні розлади, а в одного були розлади свідомості внаслідок великого об'єму крововиливу.

У всіх випадках описана характерна для каверном МРТ-картина у вигляді вогнища з нерівними краями, з ділянками «втрати сигналу», як в ньому, так і по периферії, що обумовлені гемосидерином. У випадках гострого крововиливу був відмічений набряк мозкової речовини навколо вогнища, а також осередки з сигналом, типовим для свіжої крові. Діагноз було підтверджено гістологічно у всіх випадках.

Всім пацієнтам було проведено мікрохірургічне видалення каверноми з застосуванням найбільш оптимального хірургічного доступу, в залежності від локалізації і поширення каверноми. Неврологічний стан хворих оцінювався на момент поступлення, в перший день після оперативного втручання та на момент виписки. Також, при останньому візиті в клініку всі пацієнти оцінювалися за *Glasgow Outcome Scale* [11]. Тривалість спостереження — від 2 до 80 місяців, в середньому — 36 місяців.

#### Результати та їх обговорення

Загалом, 38 пацієнтам було виконано 42 хірургічні втручання, (у 4 випадках з приводу рецидиву каверноми). При виборі хірургічного доступу використовувався «2-точковий» метод, який забезпечує найбільш оптимальну траєкторію до каверноми з мінімальним пошкодженням здорових тканин [1,8]. Хірургічні доступи, які були використані, наведені в таблиці 2. Найбільш часто застосовувався тело-велярний підхід до стовбура головного мозку (18 випадків, 42,9%). Для даного доступу необхідна серединна субокципітальна краніотомія, а основною його перевагою є атравматичність, так як він дозволяє уникнути розсічення черв'яка мозочка при підході до IV шлуночка. Тело-велярний доступ дозволяє безпечно видалити каверноми моста та довгастого мозку, які виступають в порожнину IV шлуночка. У 7 випадках (16,7%) був використаний ретросигмоїдний доступ, який забезпечує хорошу візуалізацію мосто-мозочкового кута та є оптимальним для каверном, які виступають на бокову поверхню моста. При локалізації каверноми на передньо-боковій поверхні довгастого мозку використовувався крайне-боковий доступ (2 втручання — 5,3%). У випадку локалізації каверноми в середньому мозку та на рівні понто-мезенцефального переходу використовувались наступні хірургічні доступи: субтемпоральний — 4 (10,5%), птеріональний — 3 (7,9%) та субтенторіальний супрацеребеллярний — 2 (5,3%). При розташуванні каверноми в ніжці мозку та її поширенні до передньої поверхні середнього мозку використовувався птеріональний доступ (рис. 1), при її виступанні на бокову поверхню середнього мозку — субтемпоральний доступ, а у випадках локалізації каверноми в чотирьохгорбковій пластинці оптимальним є супрацеребеллярний інфратенторіальний доступ. Каверноми гемісфери мозочка були видалені після парамедіанної субокципітальної краніотомії, а для видалення каверном черв'яка та середньої ніжки мозочка застосовувалась серединна

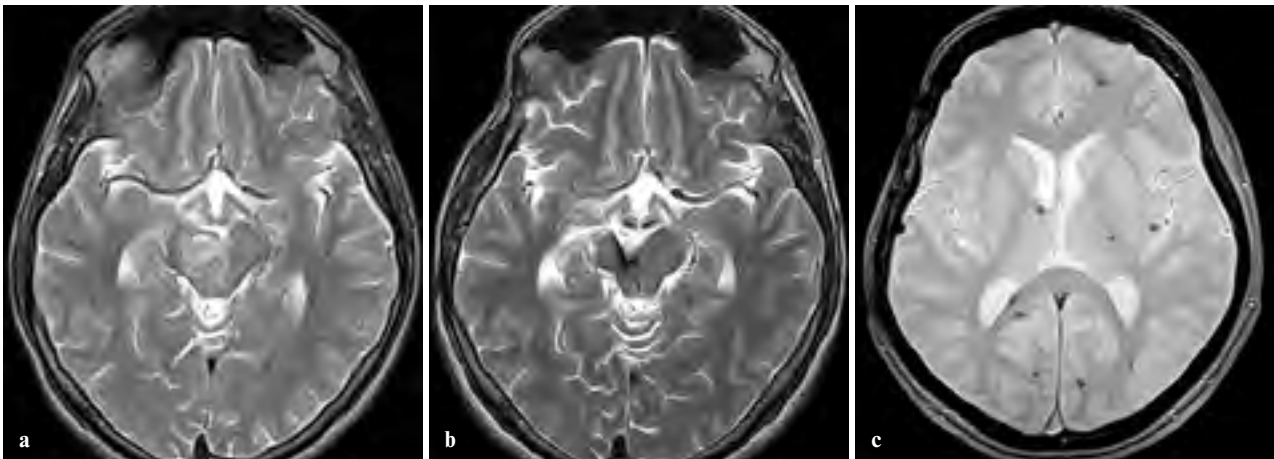


Рис. 1

А: Крововилив в каверному правій ніжці середнього мозку в T<sub>2</sub> 33.

В: Кавернома видалена через птеріональний доступ справа. Пацієнт з покращенням. GOS IV.

С: Множинні супратенторіальні каверноми головного мозку у того ж пацієнта. Послідовність Gradient Echo.

субокципітальна краніотомія. У випадках рецидиву каверноми, в трьох випадках, її видалення проводилось по старому хірургічному доступу, а в одному був виконаний задній серединний підхід після крайньо-бокового.

Більш сприятливими для хірургічного видалення були каверноми що сягали піальної поверхні (рис. 2) — в таких випадках мієлотомія не була обов'язковою, а хірургічний доступ вже був сформований каверномою або крововиливом навколо неї [15]. Більшість каверном стовбура в нашій серії безпосередньо торкалися піальної поверхні або виступали в порожнину IV шлуночка (24 з 33 пацієнтів, 72,7%). Оперативне втручання при глибиних каверномах, яке потребувало мієлотомії, виконувалося у випадку великого крововиливу та прогресуючого неврологічного дефіциту (рис. 3), а також при повторних крововиливах. При виборі ділянки стовбура головного мозку для виконання мієлотомії, оперуючий хірург керувався анатомічними знаннями безпечних зон входу у стовбур мозку [1,8] та даними інтраопераційного нейрофізіологічного моніторингу та інтраопераційною нейронавігацією (*Brainlab Curve*). Мієлотомія виконувалась шляхом тупої дисекції в площині паралельній до ходу нервових волокон. Цей етап хірургічного втручання є надзвичайно відповідальним, оскільки пошкодження важливих структур стовбура, на шляху до каверноми, може призвести до незворотнього глибокого неврологічного дефіциту у пацієнта в післяопераційному періоді.

Таблиця 1. Локалізація каверном стовбура.

Відділ стовбура	Кількість пацієнтів
Середній мозок	7 (21,2%)
Понто-мезенцефальний перехід	2 (6,1%)
Міст	16 (48,5%)
Понто-медулярний перехід	4 (12,1%)
Довгастий мозок	4 (12,1%)
<b>Всього</b>	<b>33 (100%)</b>

При видаленні каверном стовбура головного мозку ми дотримувались наступних принципів:

1. видалення повинно бути тотальним, так як залишок каверноми має високий ризик повторного крововиливу;
2. важливо зберегти аномальну вену, яка дренує кров, як з каверноми, так і з здорового мозку;
3. обідок гемосидерину зі стінок порожнини, що утворилася після видалення каверноми видаляти недопустимо (на відміну від супратенторіальних каверном), через небезпеку пошкодження функціонально важливих структур стовбура.

Всі пацієнти були прооперовані в підгострій стадії крововиливу. Середній інтервал між останнім крововиливом та оперативним втручанням склав 25 днів. Дана тактика була продиктована більш легкою візуалізацією меж каверноми для хірурга в підгострій стадії крововиливу, ніж в гострій. Відкладання оперативного втручання до хронічної стадії крововиливу не рекомендується через надто високий ризик повторного крововиливу [15]. Наш досвід, також, свідчить про оптимальне створення «хірургічного коридору» при операціях в підгострій стадії.

Оцінка безпосередніх результатів хірургічного втручання проводилась шляхом неврологічного огляду хворого на наступний день після оперативного втручання та на момент виписки з стаціонару (дані наведені в таблиці 3). У більшості пацієнтів (52,6%) неврологічний дефіцит поглиблювався на наступний день після хірургічного

Таблиця 2. Доступи до каверном стовбура та мозочка.

Доступ	Кількість пацієнтів
Тело-велярний	18 (42,9%)
Ретросигмоїдний	7 (16,7%)
Субтемпоральний	5 (11,9%)
Птеріональний	3 (7,1%)
Серединний субокципітальний	3 (7,1%)
Супрацеребеллярний інфратенторіальний	2 (4,8%)
Крайне-боковий	2 (4,8%)
Парамедіанний субокципітальний	2 (4,8%)
<b>Всього</b>	<b>42 (100%)</b>

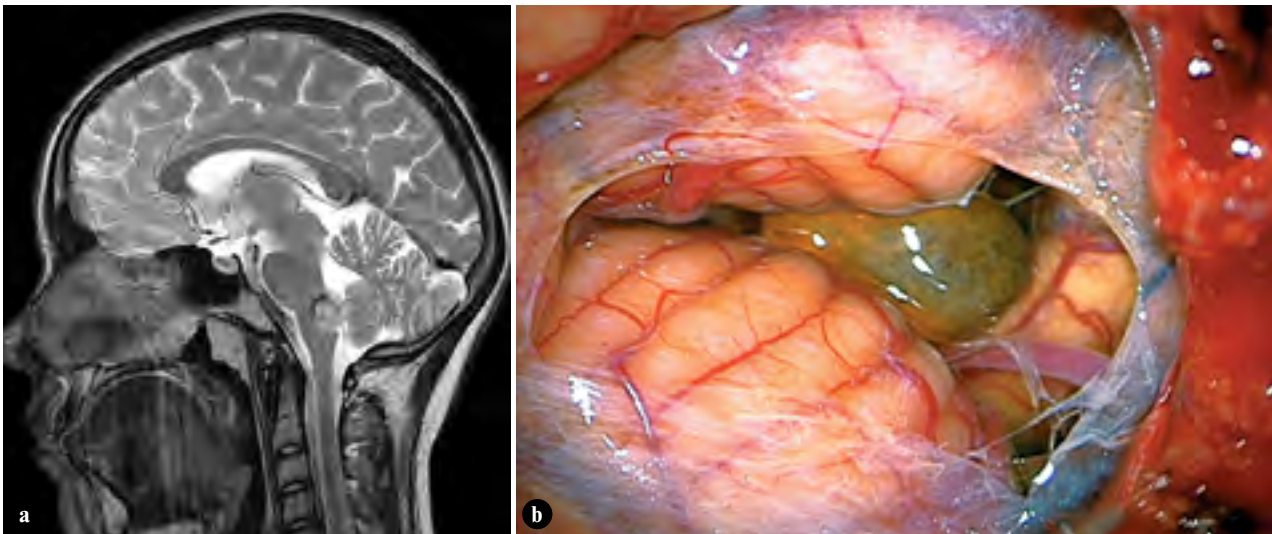


Рис. 2

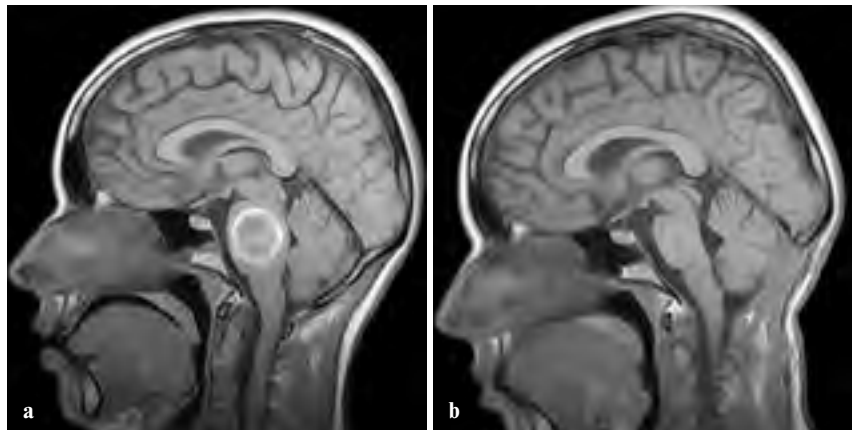
**А:** Кавернома довгастого мозку: на сагітальному зрізі в  $T_2$  33 видно її вихід на піальну поверхню.

**В:** Інтраопераційна фотографія тієї ж пацієнтки. Тело-велярний доступ: з порожнини великої потиличної цистерни візуалізується кавернома.

Рис. 3

**А:** Кавернома моста: на сагітальному зрізі в  $T_1$  33 відмічається її глибоке розташування всередині моста головного мозку. Для видалення даної каверноми необхідна мієлотомія.

**В:** Післяопераційне МРТ: кавернома видалена тотально через тело-велярний доступ, мієлотомія в безпечній зоні входу. Пацієнтка без додаткового неврологічного дефіциту. *GOSV*.



втручання, що було обумовлено післяопераційними набряковими змінами в стовбурі мозку. Проте, на момент виписки, більшість пацієнтів відмічали відновлення неврологічних функцій або стабілізацію стану на доопераційному рівні (33 пацієнта — 86,8%). Слід зазначити, що до групи з неврологічним погіршенням (13,2%), крім пацієнтів з парезами в кінцівках, були включені хворі, у яких виникла тільки дисфункція черепномозкових нервів після операції.

Середній катамнез, в нашому дослідженні склав 3 роки, а віддалені результати оцінювались за *GOS* середній показник склав 4,7. Віддалені результати хірургічного ліку-

вання каверном стовбура та мозочка наведені в таблиці 4. У одному випадку ми не змогли оцінити віддалені результати, так як пацієнт не з'явився для контрольного візиту в клініку та не відповідав на телефонні дзвінки.

Отримані нами результати суттєво не відрізняються від даних найбільших закордонних досліджень, згідно яких, у 87–95% пацієнтів не виникло нової неврологічної симптоматики після операції, у 5–10% відмічено погіршення, і 0–4% померли [4,15,17]. Ці дослідження, також показують, що стан більшості пацієнтів одразу після оперативного втручання погіршувався, але з часом відновлювався.

**Таблиця 3.** Оцінка короткострокових результатів хірургічного втручання.

Результат (неврологічно)	Перша доба після операції	На момент виписки
Поліпшення	5 (13,2%)	18 (47,4%)
Без змін	13 (34,2%)	15 (39,4%)
Погіршення	20 (52,6%)	5 (13,2%)
<b>Всього</b>	<b>38</b>	<b>38</b>

**Таблиця 4.** Віддалені результати хірургічного лікування пацієнтів з субтенторіальними каверномами.

Група за <i>GOS</i>	Кількість пацієнтів
I (смерть)	0 (0%)
II (вегетативний стан)	0 (0%)
III (тяжка функціональна неспроможність)	1 (2,7%)
IV (помірна функціональна неспроможність)	3 (8,1%)
V (добре відновлення)	33 (89,2%)
<b>Всього</b>	<b>37</b>

Так, за даними Porter et al., в ранньому післяопераційному періоді, 29–67% пацієнтів неврологічно погіршились, в порівнянні з передопераційним станом, а в довгостроковій перспективі погіршення відмічали тільки 5–10% випадків [15]. Gross et al. провели мета-аналіз 68 публікацій, які нараховують 1390 каверном стовбура та отримали наступні результати: тимчасове погіршення стану в післяопераційному періоді було у 45% пацієнтів, поліпшення або стабілізація стану в довгостроковій перспективі — у 84% пацієнтів, летальність складала 1,5% [10].

За даними літератури, каверномам стовбура головного мозку притаманний високий ризик крововиливів, що складає для первинного — від 2,4% до 6% на рік [12, 13, 15, 19], та 20–60% на рік, для повторного, [6, 7, 15, 19]. Поглиблений аналіз пацієнтів з двома крововиливами до операції показав, що вони відносяться до груп III та IV за GOS. Також до цієї групи відносились всі 5 пацієнтів, у яких, на момент виписки, поглибився неврологічний дефіцит. Заслугує на окрему увагу пацієнтка, в якій було 3 крововиливи, і, якій, після останнього крововиливу було встановлено постійну трахеостому через виражені бульбарні розлади. Ці дані свідчать про те, що кожен наступний крововилив має більш важкі наслідки, а результати хірургічного втручання у цих пацієнтів гірші. Ми схильні пояснювати це формуванням зони гліозу внаслідок повторних крововиливів, що ускладнює дисекцію каверноми під час її видалення. Середнє перебування пацієнта в стаціонарі після оперативного втручання значно відрізнялась в пацієнтів з 1 крововиливом та в пацієнтів з 2 та 3 крововиливами. У пацієнтів з 1 крововиливом цей показник становив в середньому 10,8 днів, в той час як у пацієнтів з 2 та 3 крововиливами — 18,5 днів.

## Висновки

1. Хірургічне лікування каверном стовбура головного мозку та мозочка є ефективним (89,2% пацієнтів без неврологічного дефіциту) та безпечним (летальність 0%, неврологічний дефіцит 10,8%) методом лікування.
2. Приймаючи до уваги високий ризик повторного крововиливу каверном стовбурової локалізації, а також, більш важке протікання захворювання після кожного повторного крововиливу, ми рекомендуємо видалення каверноми після першого крововиливу.
3. Ми вважаємо, що хірургічне видалення каверном стовбура головного мозку повинне виконуватись в підгострій стадії крововиливу, з застосуванням оптимального хірургічного доступу на основі «2-х точкового» методу, та дотриманням принципів видалення стовбурових каверном (тотальне видалення із збереженням венозної аномалії та зони перифокального гемосидерозу).
4. Глибинні каверноми стовбура, невеликих розмірів, у пацієнтів з незначним або без неврологічно-

го дефіциту, можна спостерігати після першого крововиливу, так як ризик оперативного втручання може перевищувати його потенційну користь.

## Література

1. Ablak A.A., Turner J.D., Mitha A.P., Lekovic G., Spetzler R.F. (2010) Surgical approaches to brainstem cavernous malformations. *Neurosurg. Focus*. 29 (3): 22-28
2. Awad I.A., Barrow D.L. (1993) Cavernous malformations (Illinois). Park Ridge. (eds). 320 p.
3. Bertalanffy H., Benes L., Miyazawa T. (2002) Cerebral cavernomas in the adult. Review of the literature and analysis of 72 treated patients. *Neurosurg. Rev.* 25 (1-2): 1-53
4. Bertalanffy H., Gilsbach J.M., Eggert H.R., Seeger W. (1991) Microsurgery of deep-seated cavernous angiomas: report of 26 cases. *Acta Neurochir. (Wien)*. 108: 91-99
5. Del Curling O., Kelly D.L., Elster A.D., Craven T.E. (1991) An analysis of the natural history of cavernous angiomas. *J. Neurosurg.* 75: 702-708
6. Ferroli P., Sinisi M., Franzini A., Giombini S., Solero C.L., Broggi G. (2005) Brainstem cavernomas: long-term results of microsurgical resection in 52 patients. *Neurosurgery*. 56: 1203-1212
7. Fritsch J.A., Reulen H.J., Spetzler R.F., Zabramski J.M. (1994) Cavernous malformations of the brain stem. A review of 139 cases. *Acta Neurochir. (Wien)*. 130: 35-46
8. Giliberto G., Lanzino D., Diehn F.E., Factor D., Flemming K.D., Lanzino G. (2010) Brainstem cavernous malformations: anatomical, clinical, and surgical considerations. *Neurosurg. Focus*. 29 (3): 36-42
9. Gross B.A., Batjer H.H., Awad I.A., Bendok B.R. (2009) Brainstem cavernous malformations. *Neurosurgery*. 64: 805-818
10. Gross B.A., Batjer H.H., Awad I.A., Bendok B.R., Du R. (2012) Brainstem cavernous malformations: 1390 surgical cases from the literature. *World Neurosurg.* 80: 89-93
11. Jennett B., Bond M. (1975) Assessment of outcome after severe brain damage. *Lancet*. 79 (5): 480-484
12. Kondziolka D., Lunsford L.D., Kestle J.R. (1995) The natural history of cerebral cavernous malformations. *J. Neurosurg.* 83: 820-824
13. Kupersmith M.J., Kalish H., Epstein F., Yu G., Berenstein A., Woo H., Jafar J., Mandel G., De Lara F. (2001) Natural history of brainstem cavernous malformations. *Neurosurgery*. 48: 47-53
14. Otten P., Pizzolato G.P., Rilliet B., Berney J. (1989) 131 cases of cavernous angioma (cavernomas) of the CNS, discovered by retrospective analysis of 24,535 autopsies. *Neurochirurgie*. 35: 82-83, 128-131
15. Porter R.W., Detwiler P.W., Spetzler R.F., Lawton M.T., Baskin J.J., Derksen P.T., Zabramski J.M. (1999) Cavernous malformations of the brainstem: experience with 100 patients. *J. Neurosurg.* 90: 50-58
16. Robinson J.R., Awad I.A., Little J.R. (1991) Natural history of the cavernous angioma. *J. Neurosurg.* 75: 709-714
17. Steinberg G.K., Chang S.D., Gewirtz R.J., Lopez J.R. (2000) Microsurgical resection of brainstem, thalamic, and basal ganglia angiographically occult vascular malformations. *Neurosurgery*. 46 (2): 260-270
18. Zimmerman R.S., Spetzler R.F., Lee K.S., Zabramski J.M., Hargraves R.W. (1991) Cavernous malformations of the brain stem. *J. Neurosurg* 75 (1): 32-39
19. Wang C.C., Liu A., Zhang J.T., Sun B., Zhao Y.L. (2003) Surgical management of brain-stem cavernous malformations: report of 137 cases. *Surg. Neurol.* 59: 444-454