

**МІНІСТЕРСТВО ОСВІТИ І НАУКИ УКРАЇНИ**  
**ДВНЗ «УЖГОРОДСЬКИЙ НАЦІОНАЛЬНИЙ УНІВЕРСИТЕТ»**

**СТОМАТОЛОГІЧНИЙ ФАКУЛЬТЕТ**  
**КАФЕДРА ТЕРАПЕВТИЧНОЇ СТОМАТОЛОГІЇ**

**НАВЧАЛЬНО-МЕТОДИЧНІ РЕКОМЕНДАЦІЇ ДЛЯ СТУДЕНТІВ 3 КУРСУ**  
**З ДИСЦИПЛІНИ «ТЕРАПЕВТИЧНА СТОМАТОЛОГІЯ». «ЗАХВОРЮВАННЯ**  
**ЕНДОДОНТА – ПУЛЬПІТ, ПЕРІОДОНТИТ»**

*Гончарук-Хомин М.Ю., Пішковці А-М.М., Нестеренко М.Л., Білей М.В.*

**Ужгород – 2024**

УДК 616.314.18-002-08:615.28

**Навчально-методичні рекомендації для студентів 3 курсу з дисципліни «Терапевтична стоматологія». «Захворювання ендодонта – пульпіт, періодонтит»./ Гончарук-Хомин М.Ю., Пішковці А-М.М., Нестеренко М.Л., Білей М.В. – Ужгород, 2024. – 135 с.**

***Колектив авторів-укладачів:***

**Гончарук-Хомин М.Ю.** – PhD, завідувач кафедри терапевтичної стоматології ДВНЗ «УжНУ»;

**Пішковці А-М.М.** – асистент кафедри терапевтичної стоматології ДВНЗ «УжНУ»;

**Нестеренко М.Л.** – асистент кафедри терапевтичної стоматології ДВНЗ «УжНУ»;

**Білей М.В.** – лаборант кафедри терапевтичної стоматології ДВНЗ «УжНУ».

Навчально-методичні рекомендації розроблені для вивчення програми з дисципліни «Терапевтична стоматологія» студентами 3-го курсу стоматологічного факультету. В дані методичні рекомендації входять методичні розробки для проведення практичних занять в комплексі з контрольними завданнями і переліком рекомендованої навчально-методичної літератури, які спрямовані на поглиблення знань студентів щодо вивчення загальноприйнятих та сучасних класифікацій пульпіту та періодонтиту, їх етіології, патогенезу та клінічних проявів; підходів до діагностики пульпіту та періодонтиту з використанням клінічних і додаткових методів обстеження хворих; принципів лікування та профілактики вищезгаданих захворювань та їх ускладнень.

Навчально-методичні рекомендації розглянуто та затверджено на засіданні кафедри терапевтичної стоматології стоматологічного факультету ДВНЗ «Ужгородський національний університет», протокол № від 2024 р.

Навчально-методичні рекомендації розглянуто та рекомендовано до друку на засіданні науково-методичної комісії стоматологічного факультету ДВНЗ «Ужгородський національний університет» протокол № від 2024 р.

**Рецензенти:**

## МЕТОДИЧНА РОЗРОБКА №1

**ТЕМА:** ПУЛЬПІТ. ЕТІОЛОГІЯ, ПАТОГЕНЕЗ, КЛАСИФІКАЦІЯ (Є.М. ГОФУНГ, КМІ (1964), МКХ-10), ЇХ ПОЗИТИВНІ ЯКОСТІ ТА НЕДОЛІКИ. ГОСТРИЙ ТРАВМАТИЧНИЙ ПУЛЬПІТ: ПАТОМОРФОЛОГІЯ, КЛІНІКА, ДІАГНОСТИКА

**I. Актуальність теми:** Пульпа, або м'якоть, зуба (*pulpa dentis*) — своєрідне спеціалізоване сполучнотканинне утворення, яке має особливості клітинного складу і структури основної речовини. Пульпа заповнює порожнину зуба, поступово переходячи в ділянці верхівкового отвору в тканину періодонта. Загальні обриси пульпи певною мірою повторюють форму і зовнішній рельєф зуба. Пульпа може бути коронковою та кореневою. Оскільки пульпа є високоваскуляризованою та високоіннервованою, її основними функціями є трофіка та іннервація тканин зуба. Отже, при захворюваннях пульпи, таких як пульпіт, порушуються вищевказані функції, а разом з ними і життєздатність зуба.

### II. Навчальна мета:

#### 2.1. Студент повинен знати:

- визначення пульпіту, його етіологію;
- патогенез пульпіту;
- класифікацію пульпітів за Є.М. Гофунгом, КМІ та МКХ-10, їх позитивні якості та недоліки;
- клінічні прояви та діагностику гострого травматичного пульпіту.

#### 2.2. Вміти:

- правильно визначати етіологічні фактори, що призводять до розвитку пульпіту;
- чітко диференціювати гострі та хронічні пульпіти на різних стадіях їх перебігу;
- оцінити основні характеристики гострого травматичного пульпіту;
- обґрунтувати зміни в структурі тканин зуба при розвитку пульпіту.

### III. Зміст теми

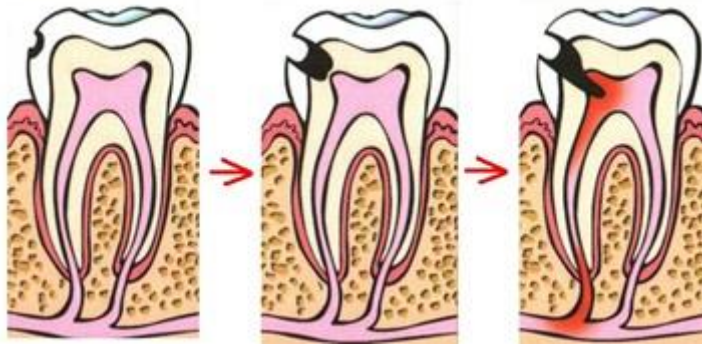**Пульпіт** — гостре або хронічне запалення судинно-нервового пучка зуба (пульпи) через проникнення в неї бактерій з каріозної порожнини зуба. Внаслідок запального процесу нервові закінчення, яких багато в пульпі, травмуються її збільшеним об'ємом і продуктами життєдіяльності бактерій (токсинами), через що виникає гострий біль. З поширенням процесу на всю тканину пульпи і/або появою гною больові відчуття набувають характеру пульсації, особливо посилюючись у нічний час з іррадіацією в різні відділи щелепно-лицевої ділянки. Також можливий пульпіт унаслідок потрапляння інфекції через кореневий канал з кістки, куди вона потрапила з сусіднього зуба, кісти, гайморової пазухи чи внаслідок сепсису. У такому випадку розвинеться пульпіт в зубі без карієсу.

Серед різноманітних стоматологічних захворювань запалення пульпи зуба становить від 14 до 25 %.

**Етіологія пульпіту.** Запальний процес у пульпі виникає у відповідь на подразники, що надходять у порожнину зуба. Етіологічними чинниками можуть бути мікроорганізми та їх токсини, хімічні, токсичні речовини, температурні, механічні й інші подразники. Мікроорганізми можуть проникати в порожнину зуба різними шляхами: 1) з каріозної порожнини, що не лікувалась, або в разі негерметичного прилягання пломби до твердих тканин зуба; 2) через пародонтальні кишені; 3) гематогенним шляхом. Головні подразники — мікроорганізми, продукти їх життєдіяльності та органічна речовина дентину, що розпалася. Пульпіт спричинює поліморфна мікробна флора з переважанням асоціацій стрептококів та інших гноєтворних коків, гнильних мікробів, грампозитивних паличок, спірохет, грибів. Найчастіші асоціації стрептококів, стафілококів і лактобактерій.

Стрептококи та стафілококи запаленої пульпи — це мікроорганізми підвищеної вірулентності зі значними сенсibiliзованими властивостями. Пульпіт, що виникає як ускладнення карієсу, завжди розвивається у формі гіперергічного запалення на фоні

попередньої сенсibiliзації пульпи продуктами розпаду органічної речовини дентину й ендотоксинами мікроорганізмів каріозного вогнища. По додаткових каналцях кореня зуба інфекція потрапляє до пульпи з пародонтальної кишені при пародонтиті, особливо після кюретажу чи інших хірургічних втручань.



**Рис.1.** Схематичне зображення запалення пульпи (пульпіту)

**Патогенез пульпіту.** Ураховуючи біологічні захисні властивості пульпи, її нервово-рефлекторну діяльність і резистентність, можна вважати, що пульпа є потужним протиінфекційним бар'єром. За сприятливих умов у ній мобілізуються тканинні захисні елементи, які локалізують або навіть ліквідують патологічний процес. Активність цих змін залежить від характеру нанесеного подразника та захисних властивостей організму. Якщо захисні сили пульпи виснажені, приєднується вірулентна мікрофлора, розвивається та чи інша форма запальної реакції. Характер запалення пульпи пов'язаний головним чином із вірулентністю мікроорганізмів, тривалістю дії подразника, первинною локалізацією патологічного процесу, опірністю пульпи. Ступінь запалення зумовлений рівнем реактивності організму (змінена реактивність у хворих на загальні захворювання, гіповітамінози, у людей, що страждають від наркоманії та токсикоманії, тощо), впливом нервової системи, гормонів (особливо кори надниркових залоз). У відповідь на дію пошкоджувального чинника виникають складні біохімічні, гістохімічні, ультраструктурні, судинно-тканинні реакції. У разі гострого запалення пусковим моментом є альтерація. Уже на початку її розвитку знижується активність ферментів (фосфатази, дегідрогенази та ін.), порушується обмін нуклеїнових кислот, деполімеризуються глікозаміноглікани.

Пошкоджуються внутрішньоклітинні структури — пошкодження мітохондрій спричинює зниження окисно-відновних процесів; унаслідок пошкодження, а потім і розпаду лізосом вивільнюються ферменти протеолізу, гліколізу, ліполізу. Під впливом цих ферментів активуються процеси гідролізу та вивільнюються органічні кислоти циклу Кребса, жирні кислоти, молочна кислота, амінокислоти, що призводить до насичення пульпи іонами водню та наростання осмотичного тиску. Далі на перший план виступають зміни в судинах і клітинах: відбувається короточасне звуження артеріол, капілярів і венул, а потім їх розширення. Посилюється напір крові, підвищується внутрішньокapілярний тиск.

Відбуваються згущення крові, набряк її формених елементів і стінок судин у кислому середовищі, пристінне стояння лейкоцитів, підвищення згортання крові. Вивільнюються фактори системи згортання крові, що супроводжується тромбоутворенням. Унаслідок підвищення капілярного тиску, що супроводжує місцеве розширення судин і посилення проникності капілярів, з'являється набряк. Альтеративні зміни в пульпі призводять до глибоких порушень її життєдіяльності: утруднюється видалення продуктів метаболізму; нарастають кисневе голодування та тяжкі зміни в системі мікроциркуляції; швидко порушується транскарілярний обмін. Розлади кровообігу починаються з гіперемії судин, що розглядають як початкову стадію запалення. Запальна гіперемія виникає внаслідок дії подразливого чинника на нервові рецептори, закладені в стінках судин. Розширення артеріол і капілярів, посилення припливу крові, приєднання ексудації призводять до переходу в стадію серозного запалення.

Подальший розвиток процесу характеризується появою гнійного ексудату, абсцесу, а потім — емпієми пульпи. Гостре запалення пульпи може завершитися гнійним її розплавленням, некрозом або переходом гострого процесу в хронічний, якщо відбулася самовільна евакуація ексудату. Хронічний пульпіт може виникати, минаючи гостру форму. Це залежить від вірулентності інфекційного агента, компенсаторно-приспосувальних механізмів пульпи, загального імунного статусу та ін. Найбільш доброякісним наслідком гострої запальної реакції пульпи є хронічний фіброзний пульпіт.

Для нього є характерними активні процеси склерозу, внаслідок яких пульпа зазнає фіброзу та гіалінозу. Частково ця форма запалення виникає, коли ексудат знаходить відтік. Кількість клітинних елементів у такій тканині зменшується. Продуктивне запалення згодом може призвести до розвитку склеротичного процесу в пульпі. Якщо домінує утворення грануляційної тканини, тоді розвивається проліферативна гіпертрофічна форма хронічного пульпіту, інколи з утворенням поліпа, що виступає з порожнини зуба. Хронічний гангренозний пульпіт може розвинути з гострого гнійного пульпіту за наявності таких чинників: зниження загальної реактивності організму, виснаження захисно-приспосувальних механізмів пульпи зуба та перевага в мікрофлорі анаеробних мікроорганізмів. Розвиток запальної реакції в пульпі так само, як і в іншій тканині, супроводжується процесами репаративної регенерації.

### Класифікація пульпітів

Досить поширеною є **класифікація Ю.М. Гофунга**. Вона побудована з урахуванням того, що різні клінічні прояви пульпіту зв'язує єдиний патологічний процес — запалення пульпи, який переходить у разі гострого перебігу від серозної стадії до гнійної, у разі хронічного — до проліферації або до некрозу.

Автор поділяє всі пульпіти на 2 групи.

#### I. Гострий пульпіт:

- 1) частковий;
- 2) загальний;
- 3) загальний гнійний.

#### II. Хронічний пульпіт:

- 1) простий;
- 2) гіпертрофічний;
- 3) гангренозний.

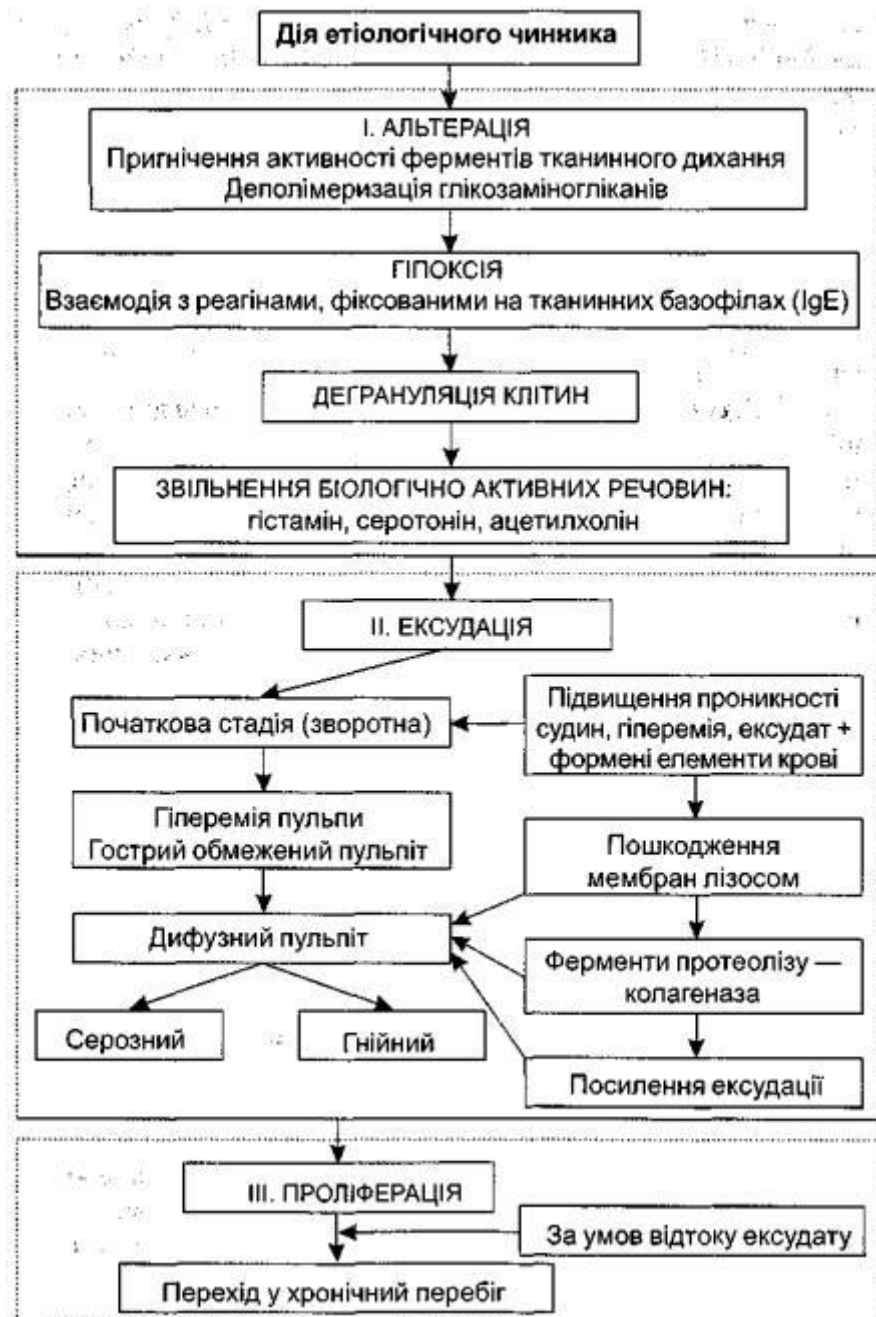

Рис.2. Етіологія пульпіту

Автор склав цю класифікацію на ґрунті головних форм запалення пульпи, які діагностуються клінічними методами. Однак ця класифікація має недоліки. Деякі терміни не відповідають прийнятим у медицині (наприклад "частковий", "загальний"). Термін "хронічний простий пульпіт" не відображує ні клінічного, ні морфологічного стану пульпи. Крім того, у класифікації відсутні загострені форми пульпіту.

### Класифікація пульпітів Е.С.Яворской, Л.І.Урбанович (КМІ) (Київ, 1964)

#### I. Гострий пульпіт (р. Acuta).

1. Гіперемія пульпи (hyperaemia).
2. Травматичний (traumatica):
  - а) випадково оголена пульпа;

б) при переломі коронки або кореня.

3. Обмежений (partialis).
4. Дифузний (totalis, communis).
5. Гнійний (purulenta).

#### II. Хронічний пульпіт (p. chronica).

1. Фіброзний (fibrosa).
2. Гіпертрофічний (hypertrophica).
3. гангренозний (gangraenosa).
4. Конкрементозний (concrementosa).

#### III. Загострення хронічного пульпіту (p. Chronica exacerbatio).

#### IV. Пульпіт, ускладнений періодонтитом.

### **Міжнародна класифікація пульпіту ВООЗ на основі МКХ-10 (1997):**

Пульпіт: початковий (гіперемія) - K0400;

гострий - K04.1;

гнійний - K04.3;

хронічний виразковий - K04.04;

хронічний гіперпластичний - K04.05.

### **Гострий травматичний пульпіт: патоморфологія, клініка, діагностика**

Гострий травматичний пульпіт (pulpitis acuta traumatica) має 3 форми клінічного проявлення.

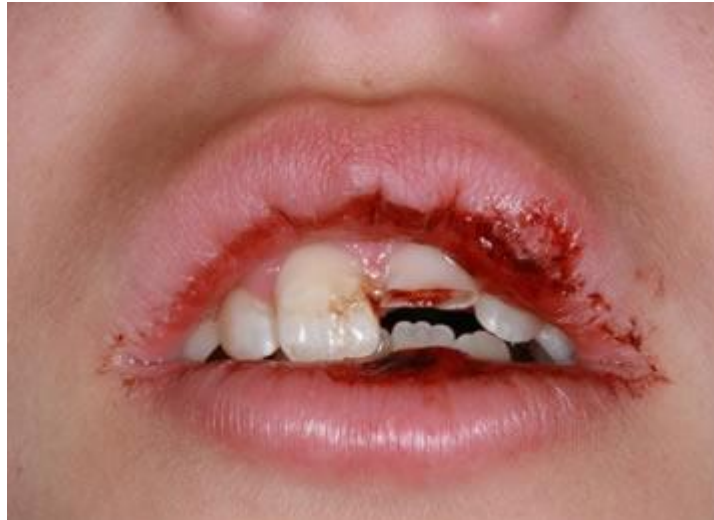*А. Випадково оголена ділянка пульпи.* Досить часто це буває в разі необережного препарування каріозної порожнини або під час зняття шару демінералізованого дентину екскаватором. Ознакою оголення пульпи є краплеподібний отвір, оточений обідком білого предентину. Крізь перфоровану ділянку дентину інколи просвічує рожева пульпа. Зондування її дуже болісне, тому не рекомендується. Патологоанатомічно звичайно відхилень від норми не виявляють. Розширення судин пульпи та переповнення їх кров'ю констатують лише в ділянці перфораційного отвору.

*Б. Випадкове поранення пульпи.* Його причина — проникнення інструмента в тканину пульпи. У таких випадках пульпа завжди інфікується з каріозного дентину. Першою ознакою є гострий біль, досить короткочасний. Об'єктивно: на дні каріозної порожнини відповідно до розкритої ділянки оголена поранена пульпа рожевого кольору. Крізь перфоровану ділянку виходить крапля серозно-кров'янистої рідини.

*В. Оголення пульпи в разі перелому коронки зуба.* Така клінічна картина можлива зазвичай унаслідок гострої травми. Лінія перелому коронки зуба може проходити через рівень порожнини зуба (по екватору, у ділянці шийки тощо). У таких випадках тканина пульпи значно оголена, швидко інфікується. Хворий страждає через біль від впливу різних зовнішніх подразників, навіть від руху повітря. Патологоанатомічна картина відповідає гострому запаленню пульпи залежно від терміну травми та виникнення запалення.

### Диференційна діагностика:

У разі поранення пульпи — короточасний гострий біль. У випадку перелому коронок зуба — гострий біль з іррадіацією за ходом гілок трійчастого нерва. Біль від дії усіх подразників, навіть від руху повітря. У разі поранення пульпи — зяє рожева пульпа, виходить крапля кров'янистої рідини. У випадку перелому коронки зуба — пульпа значно оголена, червона. Зондування різко болісне навіть під час поверхневого зондування. Вертикальна перкусія буває болісною в разі відкритої пульпи. Температурна проба проявляється різко болісною реакцією від дії холодної або гарячої води.



**Рис.3.** Травматичне ураження зуба (перелом коронки зуба)

#### **IV. Контрольні питання до теми заняття:**

1. Визначення пульпіту та його етіологія.
2. Класифікація пульпітів за Є.М. Гофунгом.
3. Класифікація пульпітів за КМІ.
4. Класифікація пульпітів за МКХ-10.
5. Фактори виникнення гострого травматичного пульпіту.
6. Клінічний перебіг та діагностика гострого травматичного пульпіту.

#### **V. Контрольні тестові завдання та/або ситуаційні задачі:**

1. Хворий віком 19 років звернувся до стоматолога з приводу травми зуба. Напередодні внаслідок травми відламалася частина коронки 21 зуба. Об'єктивно: медіальний кут 21 зуба відсутній, дентин оголений, в одній точці просвічується болісна пульпа. Зондування в цій точці болісне, перкусія 21 зуба безболісна, ЕОД – 25 мкА. Визначте діагноз:
  - a. Гострий травматичний пульпіт
  - b. Хронічний фібринозний пульпіт
  - c. Гіперемія пульпи
  - d. Гострий обмежений пульпіт
  - e. Гострий глибокий карієс.
2. Причиною розвитку гострого травматичного пульпіту є:
  - a. підвищена чутливість до антибіотиків при лікуванні пульпіту
  - b. токсична дія евгенолвмістних прокладок



- c. випадкове оголення пульпи при препаруванні
  - d. мікроорганізми та продукти їх життєдіяльності
  - e. все вірно.
3. Загибель тканин пульпи виникає при дії на них температури:
- a. до 40°C
  - b. вище 70°C
  - c. вище 50°C
  - d. до 50°C
  - e. вище 100°C.
4. За класифікацією по КМІ виділяють такі види хронічного пульпіту, окрім:
- a. фіброзний
  - b. гнійний
  - c. конкрементозний
  - d. гангренозний.
5. Безболісні проміжки між нападами болю при пульпіті:
- a. Ремісія
  - b. Інтермісія
  - c. Емісія
  - d. Інтерпретація
  - e. Трансмісія

## VI. Література

### 6.1. Основна література

1. Борисенко А.В., Антоненко М.Ю., Линовицька Л.В. / за ред. А.В. Борисенка. Стоматологічні захворювання: терапевтична стоматологія: підручник. К. : ВСВ "Медицина", 2017. 664 с.
2. Бойцанюк С.І., Андрієшин О.П., Манащук Н.В., Чорній Н.В. Клінічні прояви та диференційно-діагностичні критерії некаріозних уражень зубів: навч. посіб. Тернопіль: ТДМУ. Укрмедкнига, 2019. 112 с.
3. Гасюк Н.В., Черняк В.В., Клітинська О.В., Бородач В.О. та ін. Додаткові методи обстеження у стоматології: навч. посіб. Тернопіль, 2017. 120 с.
4. Батіг В.М., Струк В.І. Систематизоване викладення змісту навчальної дисципліни «Терапевтична стоматологія»: навч. посіб. Чернівці, 2016. 227 с.
5. Кононова О. В. Сучасний стан лікування карієсу та його ускладнень у населення України. Гігієна населених місць, (64), 2014. 336-342 с.
6. Іваницький І.О., Іваницька О.С., Петрушанко Т.О. Гіперчутливість зубів: навчальний посібник для студентів стоматологічних факультетів вищих медичних навчальних закладів IV рівня акредитації. Полтава: Дивосвіт, 2019. 108 с.

### 6.2. Допоміжна література

1. Левків М. О. Застосування кейс-методу у фаховій підготовці студентів-іноземців на кафедрі терапевтичної стоматології. Медична освіта, (3), 2016. 71-74 с.
2. Белікова Н.І., Петрушанко Т.О., Беліков О.Б. Принципи біомеханіки шинування рухомих зубів. К.: ТОВ НВП «Інтерсервіс, 2016. 186 с.
3. Мазур І.П., Хайтович М.Ф., Голопихо Л.І. Клінічна фармакологія та фармакокінетика в стоматології: навч. посіб. К. : ВСВ "Медицина", 2018. 376 с. + 6 с. кольор. вкл.

4. Марченко І.Я., Назаренко З.Ю., Павленко С.А. / під заг. ред. Ткаченко І.М. Пропедевтика терапевтичної стоматології: підруч. для студ. стом. факул. вищ. навч. закл. МОЗ України /; ВДНЗУ «УМСА» – Полтава: ТОВ «АСМІ», 2016 р. 439 с.
5. М.М. Rozhko, Z.B. Popovych, V.D. Kuroiedova et al.: edited by M.M. Rozhko. Stomatology: textbook: in 2 books. Book I. Kyiv: AUS Medicine Publishing, 2020. 792 p.: color edition.
6. A.V. Borysenko, L.V. Lynovytska, O.F. Nesyn et al.; edited by A.V. Borysenko. Periodontal and Oral Mucosa Diseases: textbook. Vol. 2. Kyiv: AUS Medicine Publishing, 2018. 624 p.; color edition.
7. М.М. Rozhko, I.I. Kyrylenko, O. H. Denysenko et al.; edited by M. M. Rozhko. Stomatology: textbook: in 2 books. Book 2. Kyiv: AUS Medicine Publishing, 2018. 960 p.; color edition.
8. [Douglas A Terry](#), [Willi Geller](#). Esthetic and Restorative Dentistry: Material Selection and Technique 3rd Edition. Publisher: Quintessence Publishing Co Inc.; 3rd edition, 2017. 776 p.

## МЕТОДИЧНА РОЗРОБКА №2

### ТЕМА: ГІПЕРЕМІЯ ПУЛЬПИ ТА ГОСТРИЙ ЧАСТКОВИЙ ПУЛЬПІТ: ПАТОМОРФОЛОГІЯ, КЛІНІКА, ДІАГНОСТИКА, ДИФЕРЕНЦІАЛЬНА ДІАГНОСТИКА

**I. Актуальність теми:** Переважно у більшості випадків наслідком нелікованого або неякісно пролікованого гострого чи хронічного глибокого карієсу є пульпіт, якому передують гіперемія пульпи. Гіперемію пульпи інколи називають початковим пульпітом, що не виключає потреби в її правильних діагностиці та лікуванні. Гостре запалення пульпи може завершитися гнійним її розплавленням, некрозом або переходом гострого процесу в хронічний, якщо відбулася самовільна евакуація ексудату.

#### II. Навчальна мета:

##### 2.1. Студент повинен знати:

- клінічні прояви гіперемії пульпи;
- патоморфологічну картину гострого часткового пульпіту;
- клініку гострого часткового пульпіту;
- діагностику гіперемії пульпи та гострого часткового пульпіту.

##### 2.2. Вміти:

- правильно визначати етіологічні фактори, що призводять до розвитку гіперемії пульпи;
- чітко диференціювати гіперемію пульпи та гострий частковий пульпіт;
- оцінити основні характеристики гострого часткового пульпіту;
- обґрунтувати зміни в структурі тканин зуба при розвитку пульпіту.

#### III. Зміст теми

**Гіперемія пульпи (*hyperemia pulpaе*).** Виникає під дією подразників, які накопичуються за наявності глибокого карієсу, частіше гострого. Гіперемія пульпи є наче «проміжною стадією» між глибоким карієсом та гострим обмеженим пульпітом. Через це гіперемію пульпи ще називають початковим пульпітом. Розвиток гіперемії характеризується появою скарг на біль, частіше підгострий, рідше — пульсивний, стріляючий, який виник уперше добу тому спонтанно або під дією подразника. Напади болю короточасні (1—2 хв), з великими інтермісіями — до 6 — 12 — 24 год, частіше виникають уночі.

Об'єктивно: виявляють каріозну порожнину, що відповідає середньому або глибокому карієсу. Стінки і дно порожнини виповнені розм'якшено хрящоподібним дентином, слабкопігментованим (гострий перебіг карієсу) або малорозм'якшеним з різкою пігментацією (хронічний карієс). У разі зондування виявляються помірний біль по всьому дну каріозної порожнини. Від холодної води виникає біль, що триває 1 — 2 хв після припинення дії подразника. Перкусія зуба безболісна. Патологоанатомічно (мікроскопічно): капіляри пульпи різко розширені; судини переповнені кров'ю; крайове стояння лейкоцитів з міграцією окремих. В одонтобластих лише незначні зміни — збільшується кількість ядер.

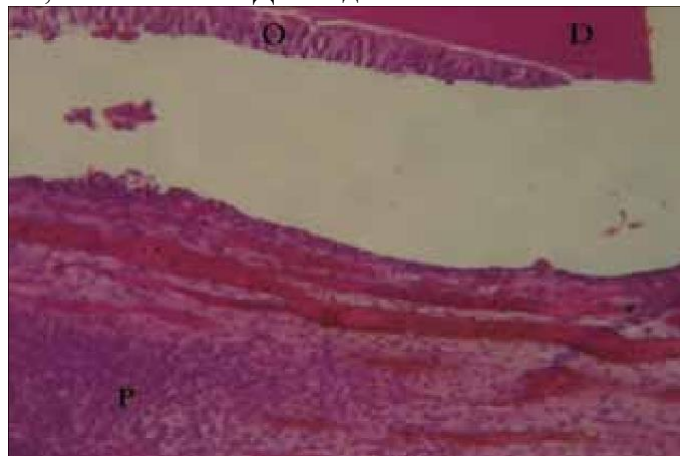
Диференціальна діагностика. Гіперемія пульпи має схожу клінічну картину з гострим глибоким карієсом і гострим обмеженим пульпітом. Від гострого глибокого карієсу гіперемію пульпи відрізняє поява самовільного нападоподібного болю та тривалішого, ніж у разі карієсу, болю на дію різних подразників, особливо холодної води. Для гострого обмеженого пульпіту характерні більш тривалі самовільні напади болю, дія температурних подразників спричинює тривалий та інтенсивний напад болю.

Позасиндромна диференційна діагностика проводиться з: гострим глибоким карієсом, гострим середнім карієсом, гострим верхівковим серозним періодонтитом, гострим локалізованим пародонтитом.

Внутрішньосиндромна проводиться з: хронічним простим пульпітом, хронічним гангренозним пульпітом, хронічним конкрементозним пульпітом, загостренням хронічного

пульпіту, гострим частковим пульпітом, гострим травматичним пульпітом, гострим загальним пульпітом.

Для гіперемії пульпи характерний самовільний біль, що триває 1 — 2 хв; від дії температурних і механічних подразників триває 1 — 3 хв. Зондування болісне в обмеженій ділянці дна порожнини, показники ЕОД складають 10-12 мкА.

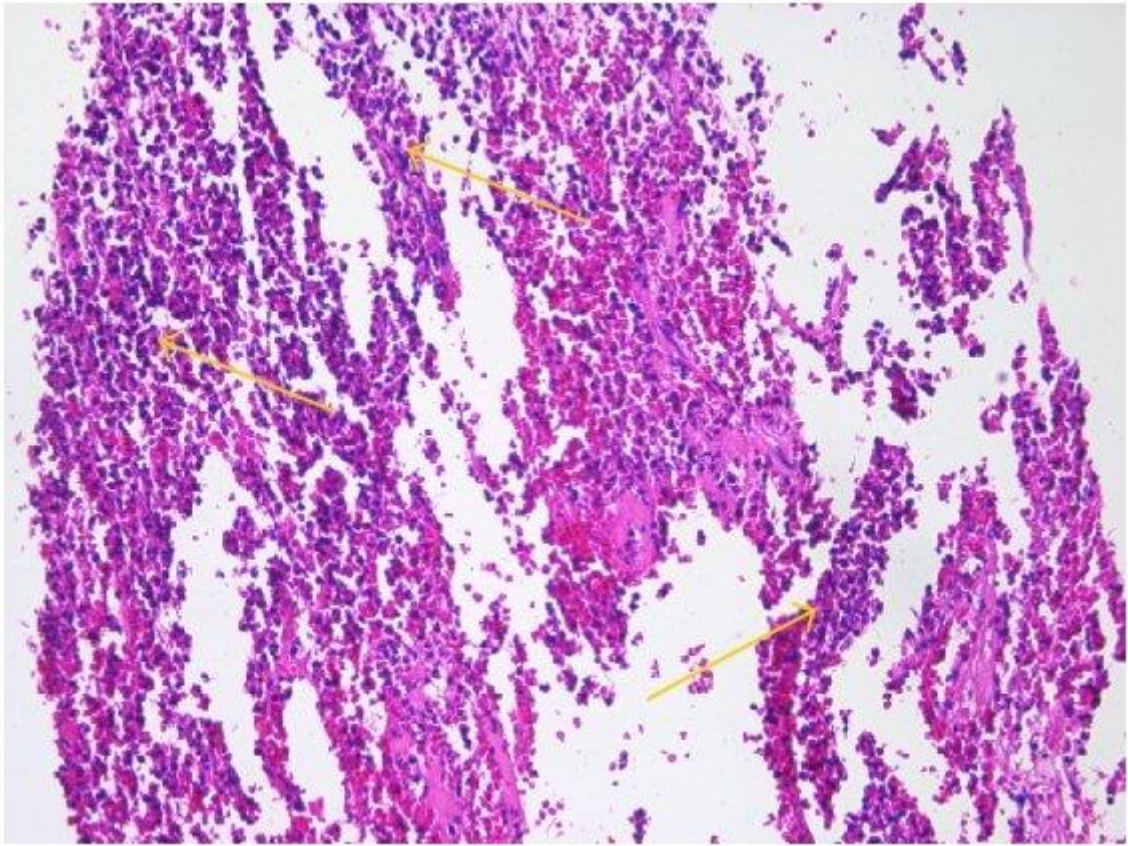


**Рис.4.** Мікроскопічне зображення гіперемованої пульпи зуба

**Гострий обмежений/частковий пульпіт (*pulpitis acuta partialis*).** У пацієнта є скарги на гострий нападоподібний, спонтанний біль, що спочатку триває 5 — 10 хв, але з розвитком запальних явищ його тривалість збільшується до 30 — 60 хв. Проміжки між нападами болю спочатку тривають 2 — 3 — 4 год, але згодом скорочуються. Звичайно пацієнти вказують на причинний каріозний зуб, тому що біль ще досить локалізований. Характерні також скарги на біль під впливом різних чинників. Так, наприклад, від дії холодного подразника біль триває від 30 хв до 2 — 3 год, навіть після усунення причини, що його викликала. Напади болю посилюються і частішають уночі.

Об'єктивно: виявляють каріозну порожнину, що відповідає глибокому або (рідше) середньому карієсу. Дно порожнини виповнене демінералізованим, м'яким (гострий карієс) або пігментованим і щільнішим (хронічний карієс) дентином. Зондування виявляє болісність частково по дну порожнини, більш різким буває біль в одній точці відповідно до розміщення запаленої пульпи. Інколи через тонкий шар дентину просвічується яскравочервона пульпа. Перкусія безболісна. Електрозбудливість пульпи знижена (10 — 15 мкА), але тільки з того горба, де є запалення в пульпі.

Патологоанатомічно (мікроскопічно). Судини пульпи розширені, переповнені кров'ю. Стінки судин частіше не пошкоджені. Інколи виявляють дрібні надриви судин, крововиливи в тканину пульпи, яка просякнута серозним ексудатом, окремі скупчення лейкоцитів. Із підвищенням проникності судинної стінки збільшується запальний інфільтрат. Шар одонтобластів звичайно залишається морфологічно незмінним. Дистрофічні зміни виявляють лише в одонтобластих, що прилягають до замісного дентину. Диференціальну діагностику проводять із гіперемією пульпи та гострим дифузним пульпітом.



**Рис.5.** Мікроскопічна картина гострого пульпіту.

#### **IV. Контрольні питання до теми заняття:**

1. Етіологія гіперемії пульпи.
2. Різниця між гіперемією пульпи та гострим частковим пульпітом.
3. Диференціальна діагностика гіперемії пульпи.
4. Фактори виникнення гострого часткового пульпіту.
5. Патологоанатомічна картина гострого часткового пульпіту.

#### **V. Контрольні тестові завдання та/або ситуаційні задачі:**

1. Хвора віком 32 роки скаржиться на гострий мимовільний нападopodobний біль у 14 зубі, який триває 10-20 хвилин, «світлі проміжки» - 2-3 години. Об'єктивно: на жувальній поверхні 14 зуба є глибока каріозна порожнина, заповнена розм'якшеним дентином. зондування дна болісне в одній точці. Холодовий подразник викликає біль, перкусія безболісна. Визначте діагноз:
  - a. Гіперемія пульпи
  - b. Гострий глибокий карієс.
  - c. Гострий обмежений пульпіт
  - d. Загострений хронічний пульпіт
  - e. Гострий дифузний пульпіт
2. Хворий віком 20 років скаржиться на напади гострого мимовільного болю, що тривають 10-20 хв. Напади виникають 1-3 рази на добу, посилюються вночі. Зуб болить 2 доби. Об'єктивно: на жувальній поверхні 35 зуба є глибока каріозна порожнина, виповнена

пігментованим дентином. Зондування дна болісне в точці проєкції рогу пульпи, перкусія безболісна. Визначте діагноз:

- a. Гострий обмежений пульпіт
  - b. Гострий дифузний пульпіт
  - c. Гострий гнійний пульпіт
  - d. Гострий глибокий карієс
  - e. Гіперемія пульпи.
3. Жінка віком 22 роки звернулася зі скаргами на гострі напади мимовільного болю тривалістю 15-20 хв, що виникли кілька годин тому у 25 зубі. Об'єктивно: на жувальній поверхні 25 зуба є глибока каріозна порожнина, яка не сполучається з порожниною зуба, холодний подразник спричинює напад болю. Визначте діагноз:
- a. Гострий гнійний пульпіт
  - b. Гострий глибокий карієс
  - c. Гіперемія пульпи
  - d. Гострий обмежений пульпіт
  - e. Гострий дифузний пульпіт.
4. Які показники ЕОД свідчать про гіперемію пульпи:
- a. 2-6 мкА
  - b. 8-10 мкА
  - c. 10-12 мкА
  - d. 12-20 мкА
  - e. 20-40 мкА
5. Хворий звернувся зі скаргами на наявність каріозної порожнини і появу короткочасного „блискавичного” болю, який проходить через 1 – 2 хвилини після припинення дії термічних і хімічних подразників. Об'єктивно глибока каріозна порожнина, стінки і дно порожнини містять розм'якшений дентин хрящоподібної консистенції. При зондуванні відмічаються болючість по дну каріозної порожнини. Ваш діагноз:
- a. Гіперемія пульпи
  - b. Гострий травматичний пульпіт
  - c. Гострий гнійний пульпіт
  - d. Гострий обмежений пульпіт
  - e. Гострий дифузний пульпіт.

## VI. Література

### 6.1. Основна література

1. Борисенко А.В., Антоненко М.Ю., Линовицька Л.В. / за ред. А.В. Борисенка. Стоматологічні захворювання: терапевтична стоматологія: підручник. К. : ВСВ “Медицина”, 2017. 664 с.
2. Бойцанюк С.І., Андрієшин О.П., Манащук Н.В., Чорній Н.В. Клінічні прояви та диференційно-діагностичні критерії некаріозних уражень зубів: навч. посіб. Тернопіль: ТДМУ. Укрмедкнига, 2019. 112 с.
3. Гасюк Н.В., Черняк В.В., Клітинська О.В., Бородач В.О. та ін. Додаткові методи обстеження у стоматології: навч. посіб. Тернопіль, 2017. 120 с.
4. Батіг В.М., Струк В.І. Систематизоване викладення змісту навчальної дисципліни «Терапевтична стоматологія»: навч. посіб. Чернівці, 2016. 227 с.
5. Кононова О. В. Сучасний стан лікування карієсу та його ускладнень у населення України. Гігієна населених місць, (64), 2014. 336-342 с.

6. Іваницький І.О., Іваницька О.С., Петрушанко Т.О. Гіперчутливість зубів: навчальний посібник для студентів стоматологічних факультетів вищих медичних навчальних закладів ІV рівня акредитації. Полтава: Дивосвіт, 2019. 108 с.

## 6.2. Допоміжна література

1. Левків М. О. Застосування кейс-методу у фаховій підготовці студентів-іноземців на кафедрі терапевтичної стоматології. Медична освіта, (3), 2016. 71-74 с.
2. Белікова Н.І., Петрушанко Т.О., Беліков О.Б. Принципи біомеханіки шинування рухомих зубів. К.: ТОВ НВП «Інтерсервіс», 2016. 186 с.
3. Мазур І.П., Хайтович М.Ф., Голопихо Л.І. Клінічна фармакологія та фармакокінетика в стоматології: навч. посіб. К. : ВСВ “Медицина”, 2018. 376 с. + 6 с. кольор. вкл.
4. Марченко І.Я., Назаренко З.Ю., Павленко С.А. / під заг. ред. Ткаченко І.М. Пропедевтика терапевтичної стоматології: підруч. для студ. стом. факул. вищ. навч. закл. МОЗ України /; ВДНЗУ «УМСА» – Полтава: ТОВ «АСМІ», 2016 р. 439 с.
5. М.М. Rozhko, Z.B. Popovych, V.D. Kuroiedova et al.: edited by M.M. Rozhko. Stomatology: textbook: in 2 books. Book I. Kyiv: AUS Medicine Publishing, 2020. 792 p.: color edition.
6. A.V. Borysenko, L.V. Lynovytska, O.F. Nesyn et al.; edited by A.V. Borysenko. Periodontal and Oral Mucosa Diseases: textbook. Vol. 2. Kyiv: AUS Medicine Publishing, 2018. 624 p.; color edition.
7. М.М. Rozhko, І.І. Kyrylenko, О. Н. Denysenko et al.; edited by М. М. Rozhko. Stomatology: textbook: in 2 books. Book 2. Kyiv: AUS Medicine Publishing, 2018. 960 p.; color edition.
8. [Douglas A Terry](#), [Willi Geller](#). Esthetic and Restorative Dentistry: Material Selection and Technique 3rd Edition. Publisher: Quintessence Publishing Co Inc.; 3rd edition, 2017. 776 p.

**МЕТОДИЧНА РОЗРОБКА №3**  
**ТЕМА: ГОСТРИЙ ЗАГАЛЬНИЙ ПУЛЬПІТ: ПАТОМОРФОЛОГІЯ,**  
**КЛІНІКА, ДІАГНОСТИКА**

**I. Актуальність теми:** Ураховуючи біологічні захисні властивості пульпи, її нервово-рефлекторну діяльність і резистентність, можна вважати, що пульпа є потужним протиінфекційним бар'єром. За сприятливих умов у ній мобілізуються тканинні захисні елементи, які локалізують або навіть ліквідують патологічний процес. Активність цих змін залежить від характеру нанесеного подразника та захисних властивостей організму. Якщо захисні сили пульпи виснажені, приєднується вірулентна мікрофлора, розвивається та чи інша форма запальної реакції, в числі якої може бути і гострий загальний пульпіт.

**II. Навчальна мета:**

**2.1. Студент повинен знати:**

- патоморфологічну картину гострого загального пульпіту;
- клініку гострого загального пульпіту;
- відмінність між гострим загальним пульпітом та гострим частковим пульпітом;
- діагностику гострого загального пульпіту.

**2.2. Вміти:**

- оцінити основні характеристики гострого травматичного пульпіту;
- правильно обґрунтувати патоморфологічну картину при гострому загальному пульпіті;
- чітко диференціювати гострий загальний пульпіт від інших форм пульпіту;

**III. Зміст теми**

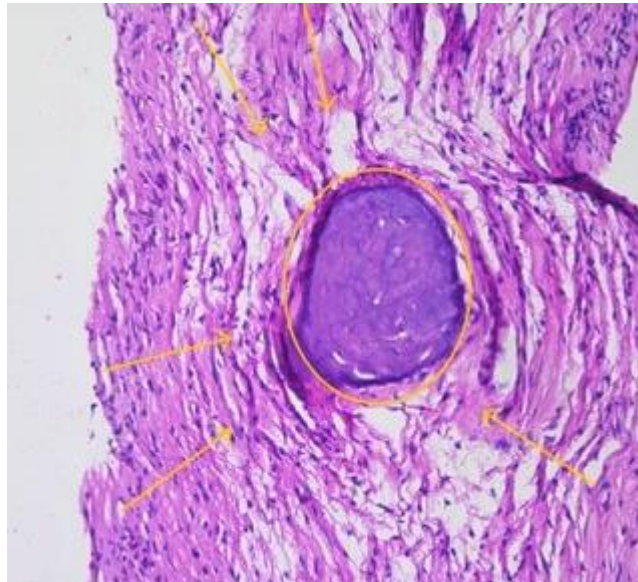
**Гострий дифузний пульпіт (*pulpitis acuta serosa diffusa*).** Пацієнт має скарги на виникнення гострого нападоподібного болю, що іррадіює за ходом гілок трійчастого нерва, є характерними для цієї форми пульпіту. Напад болю триває до 2 — 4 год. "Світлі" проміжки дуже короткі — 10 — 30 хв, рідко — більше. Напади болю виникають як самовільно, так і під впливом подразників, посилюючись уночі в положенні хворого лежачи. Пацієнти з дифузним пульпітом звичайно не можуть локалізувати біль, вказують на інший зуб, де є порожнина або пломба, хоча часто причинний зуб розміщений навіть на іншій щелепі (але обов'язково на тому самому боці). Однією з диференціально-діагностичних ознак дифузного пульпіту є іррадіація болю за ходом гілок трійчастого нерва: у скроні, надбрівну ділянку (друга гілка) — переважно в разі запалення пульпи зубів верхньої щелепи, у ділянку вуха й потилицю — у разі пульпіту нижньої щелепи (третя гілка). В анамнезі хворі вказують, що ще день-два тому зуб болів 10 — 30 хв, а зараз болить годинами. Це свідчить про розвиток дифузного пульпіту з обмеженого гострого.

Об'єктивно: у причинному зубі виявляють глибоку каріозну порожнину. Порожнину зуба від каріозної порожнини відділяє тонкий шар розм'якшеного дентину (гострий карієс) або щільнішого (хронічний карієс). Зондування болісне по всьому дну каріозної порожнини, більше — у разі гострого перебігу карієсу. Біль зберігається навіть після припинення зондування. Може бути больова реакція причинного зуба на вертикальну перкусію. Електрозбудливість пульпи — 20 — 25 мкА.

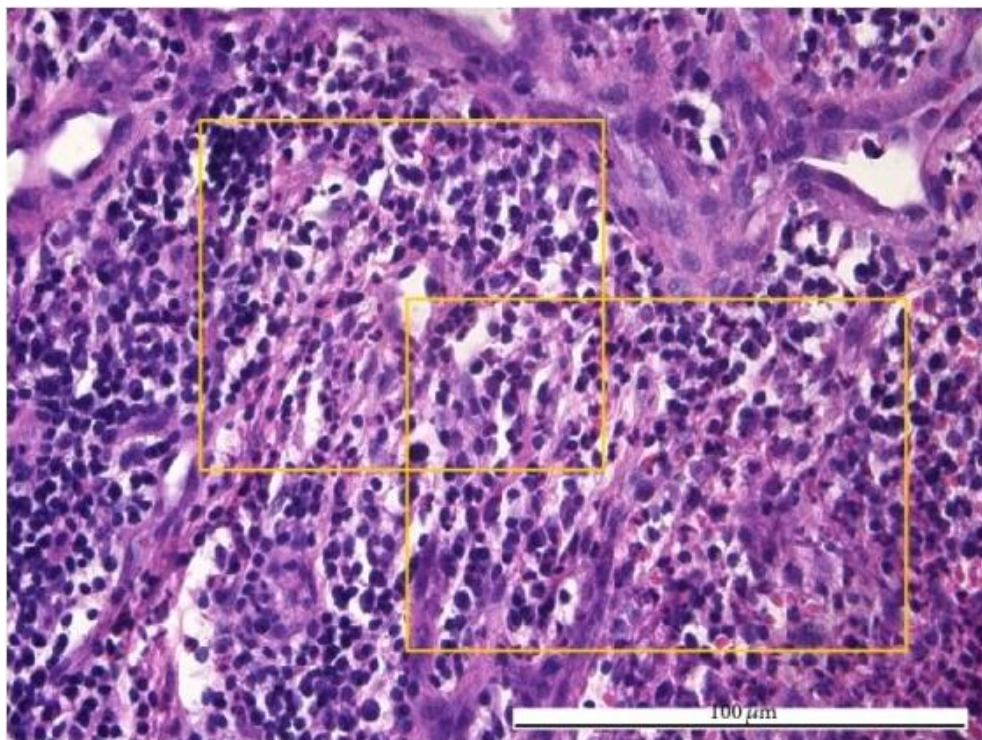
Патологоанатомічно (мікроскопічно). Запалення у вигляді просочування-набряку тканини пульпи серозним ексудатом, розширення кровеносних судин і переповнення їх еритроцитами, крайове стояння лейкоцитів, їхня міграція, внаслідок чого навколо судин виникає клітинна інфільтрація — ділянки скупчення лейкоцитів. Місцями судини пошкоджені, є розриви їх стінок з виходом елементів крові.

Диференціальна діагностика. Гострий дифузний пульпіт слід диференціювати від гострого обмеженого пульпіту, гострого гнійного пульпіту, гострого та загостреного періодонтиту, а також невралгії гілок трійчастого нерва.





**Рис.6.** Мікроскопічна картина гострого дифузного пульпіту



**Рис.7.** Запальний інфільтрат в тканинах пульпи

#### **IV. Контрольні питання до теми заняття:**

1. Патологоанатомічна картина гострого дифузного пульпіту.
2. Клінічні прояви гострого дифузного пульпіту.
3. Диференціальна діагностика гострого дифузного пульпіту.
4. Етіологія гострого дифузного пульпіту.
5. Показники електрозбудливості пульпи при гострому дифузному пульпіті.

#### **V. Контрольні тестові завдання та/або ситуаційні задачі:**

1. Пацієнт 39 років звернувся до стоматолога зі скаргами на короткочасну хворобливість в зубі нижньої щелепи від дії холодної їжі, зникаючу відразу після усунення подразника.

Об'єктивно: на жувальній поверхні 35 зуба порожнина, заповнена розм'якшеним дентином, зондування порожнини незначне хворобливе, термопроба позитивна, перкусія негативна. Поставте діагноз:

- a. Гіперемія пульпи
  - b. Хронічний фіброзний пульпіт
  - c. Гострий обмежений пульпіт
  - d. Загострений хронічний пульпіт
  - e. Гострий дифузний пульпіт
2. Пацієнт скаржиться на самочинний, нападаподібний біль, що іррадіює у вухо. Біль посилюється від холодного та вночі. Біль з'явився 3 доби тому; його інтенсивність поступово зростала, Раніше зуб не турбував. Який найбільш ймовірний діагноз?:
- a. Гострий дифузний пульпіт
  - b. Гострий обмежений пульпіт
  - c. Гіперемія пульпи
  - d. Гострий гнійний пульпіт
  - e. Загострення хронічного пульпіту
3. Як правильно інтерпретувати результати холодової проби, коли зуб має ознаки гострого запального процесу в пульпі (дифузний пульпіт)?
- a. Больові відчуття виникають одразу після аплікації холодового чинника, після припинення його дії наростають
  - b. Больові відчуття виникають у зубі через 3-5 секунд після аплікації холодового чинника і зникають через декілька секунд після припинення його дії
  - c. Зуб ніяким чином не реагує на аплікацію холодового подразника
  - d. Больові відчуття з'являються через 30 секунд після аплікації холодового чинника, зникають після припинення його дії
  - e. Больові відчуття з'являються через 30 секунд після аплікації холодового чинника, зникають після припинення його дії, надалі знову наростають
4. До лікаря-стоматолога з'явилась дитина 11 років зі скаргами на самовільний нападаподібний біль в ділянці верхньої щелепи зліва, що посилюється вночі. Анамнез: зуб 26 був лікований з приводу глибокого карієсу 3 місяці тому. Об-но: зуб 26 має велику пломбу на жувально-медіальній поверхні. Холодова проба різко позитивна, перкусія від'ємна. Рентгенологічно: патологічний змін на верхівках коренів зуба 26 не виявлено. Встановіть діагноз::
- a. Гострий дифузний пульпіт
  - b. Гострий періодонтит
  - c. Гангренозний пульпіт
  - d. Гострий періостит
  - e. Гострий серозний пульпіт
5. Дитина 14 років звернулась до лікаря-стоматолога зі скаргами на короткочасний біль (5-10 хвилин) в зубах нижньої та верхньої щелеп зліва, що виникав самовільно або після вживання холодних напоїв, повторювався декілька разів протягом дня вчора, спостерігалася іррадіація у скроню зліва. Сьогодні біль посилюється, зуб турбував вночі. Об-но: на зубі 25 наявна каріозна порожнина дистально. Холодова проба різко позитивна. RTG: каріозна порожнина на дистальній поверхні зуба 25 безпосередньо переходить в пульпову порожнину зуба, деструктивних змін на верхівках коренів 25 не виявлено. Встановіть діагноз:
- a. Гострий серозний пульпіт
  - b. Гострий дифузний пульпіт
  - c. Хронічний гангренозний пульпіт, ускладнений періодонтитом
  - d. Хронічний фіброзний пульпіт
  - e. Хронічний періодонтит

## VI. Література

### 6.1. Основна література

1. Борисенко А.В., Антоненко М.Ю., Линовицька Л.В. / за ред. А.В. Борисенка. Стоматологічні захворювання: терапевтична стоматологія: підручник. К. : ВСВ "Медицина", 2017. 664 с.
2. Бойцанюк С.І., Андрійшин О.П., Манащук Н.В., Чорній Н.В. Клінічні прояви та диференційно-діагностичні критерії некаріозних уражень зубів: навч. посіб. Тернопіль: ТДМУ. Укрмедкнига, 2019. 112 с.
3. Гасюк Н.В., Черняк В.В., Клітинська О.В., Бородач В.О. та ін. Додаткові методи обстеження у стоматології: навч. посіб. Тернопіль, 2017. 120 с.
4. Батіг В.М., Струк В.І. Систематизоване викладення змісту навчальної дисципліни «Терапевтична стоматологія»: навч. посіб. Чернівці, 2016. 227 с.
5. Кононова О. В. Сучасний стан лікування карієсу та його ускладнень у населення України. Гігієна населених місць, (64), 2014. 336-342 с.
6. Іваницький І.О., Іваницька О.С., Петрушанко Т.О. Гіперчутливість зубів: навчальний посібник для студентів стоматологічних факультетів вищих медичних навчальних закладів IV рівня акредитації. Полтава: Дивосвіт, 2019. 108 с.

### 6.2. Допоміжна література

1. Левків М. О. Застосування кейс-методу у фаховій підготовці студентів-іноземців на кафедрі терапевтичної стоматології. Медична освіта, (3), 2016. 71-74 с.
2. Белікова Н.І., Петрушанко Т.О., Беліков О.Б. Принципи біомеханіки шинування рухомих зубів. К.: ТОВ НВП «Інтерсервіс, 2016. 186 с.
3. Мазур І.П., Хайтович М.Ф., Голопиho Л.І. Клінічна фармакологія та фармакокінетика в стоматології: навч. посіб. К. : ВСВ "Медицина", 2018. 376 с. + 6 с. кольор. вкл.
4. Марченко І.Я., Назаренко З.Ю., Павленко С.А. / під заг. ред. Ткаченко І.М. Пропедевтика терапевтичної стоматології: підруч. для студ. стом. факул. вищ. навч. закл. МОЗ України /; ВДНЗУ «УМСА» – Полтава: ТОВ «АСМІ», 2016 р. 439 с.
5. M.M. Rozhko, Z.V. Popovych, V.D. Kuroiedova et al.; edited by M.M. Rozhko. Stomatology: textbook: in 2 books. Book I. Kyiv: AUS Medicine Publishing, 2020. 792 p.: color edition.
6. A.V. Borysenko, L.V. Lynovytska, O.F. Nesyn et al.; edited by A.V. Borysenko. Periodontal and Oral Mucosa Diseases: textbook. Vol. 2. Kyiv: AUS Medicine Publishing, 2018. 624 p.; color edition.
7. M.M. Rozhko, I.I. Kyrylenko, O. H. Denysenko et al.; edited by M. M. Rozhko. Stomatology: textbook: in 2 books. Book 2. Kyiv: AUS Medicine Publishing, 2018. 960 p.; color edition.
8. [Douglas A Terry](#), [Willi Geller](#). Esthetic and Restorative Dentistry: Material Selection and Technique 3rd Edition. Publisher: Quintessence Publishing Co Inc.; 3rd edition, 2017. 776 p.

## МЕТОДИЧНА РОЗРОБКА №4

### ТЕМА: ГОСТРИЙ ГНІЙНИЙ ПУЛЬПІТ: ПАТОМОРФОЛОГІЯ, КЛІНІКА, ДІАГНОСТИКА

**I. Актуальність теми:** Якщо запалення супроводжується появою гнійного ексудату, інтермісії майже відсутні, є тільки деякі періоди ослаблення болю. Іноді пацієнти з таким розвитком запалення пульпи полегшують свій стан накладанням прохолодних компресів. Біль у хворих на гострий пульпіт має частіше дифузний, нелокалізований характер. Пацієнт не завжди може вказати причинний зуб, іноді тільки по каріозній порожнині, що відчувається на дотик, він здогадується, який зуб болить. Інколи, у разі поширення запалення на періодонт, біль виникає під час перкусії зуба

#### **II. Навчальна мета:**

##### **2.1. Студент повинен знати:**

- патоморфологічну картину гострого гнійного пульпіту;
- класифікацію пульпітів;
- патогенез гострого гнійного пульпіту;
- етіологію гострого гнійного пульпіту.

##### **2.2. Вміти:**

- проводити діагностику гострого гнійного пульпіту;
- правильно віднести гострий гнійний пульпіт до класифікацій;
- чітко диференціювати гострий гнійний пульпіт від інших форм пульпіту;

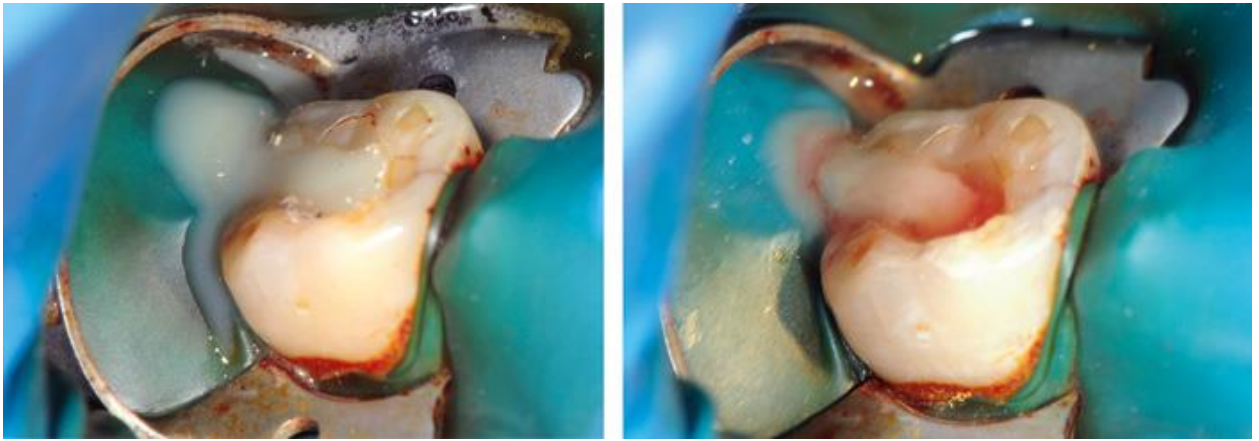
#### **III. Зміст теми**

**Гострий гнійний пульпіт (*pulpitis acuta purulenta*).** У пацієнта є скарги на самовільний біль наростаючого, смикаючого, хвилеподібного характеру, який іррадіює за ходом гілок трійчастого нерва. Напад болю поступово наростає, стає безперервним і лише частково слабшає на кілька хвилин, після чого повторюється напад такої самої сили. Уночі біль значно інтенсивніший. Реактивний біль виникає та посилюється під впливом теплових подразників — їжі, яка гарячіша за 37 °С. Холодний подразник (наприклад вживання холодної води) дещо зменшує силу нападу.

Об'єктивно: виявляють глибоку каріозну порожнину з розм'якшеним світлим або пігментованим дентином на дні. Зондування поверхневе безболісне, глибоке — болісне, при цьому легко перфорується склепіння порожнини зуба і виділяється крапля гною або крові. Після розкриття рогу порожнини зуба напади болю припиняються або стають рідшими й менш інтенсивні. Перкусія також болісна. Реакція пульпи на струм вище за 35 — 40 мкА свідчить про дифузний характер запалення і навіть загибель коронкової частини пульпи.

Патологоанатомічно (мікроскопічно). Виявляють набряклу трухляву пульпу, на деяких ділянках якої є скупчення лейкоцитів — абсцеси, значне розширення судин, стаз у капілярах, міграцію нейтрофільних лейкоцитів. У центральній частині обмеженого ураження пульпи є абсцес з колатеральним запаленням навколо нього у вигляді переповнених кров'ю капілярів і міграції лейкоцитів. Процес прогресує і настає дифузне гнійне запалення тканини пульпи з розплавленням її в місцях утворення численних дрібних абсцесів, у центрі котрих — скупчення мікроорганізмів. Шар одонтобластів у ділянці абсцесу розплавлений.

Диференціальна діагностика. Гострий гнійний пульпіт має багато спільних ознак із гострим дифузним пульпітом, гострим гнійним або загостреним хронічним періодонтитом, гострим гайморитом, невралгією трійчастого нерва.



**Рис.8.** Виділення гнійного ексудату із зуба з гнійним пульпітом.

#### ДИФЕРЕНЦІАЛЬНА ДІАГНОСТИКА ГОСТРОГО ПУЛЬПИТУ

Пульпіт, що має перебіг із закритою порожниною зуба, слід диференціювати від глибокого карієсу. Характерною ознакою пульпіту є невідповідність між тривалістю дії подразника й тривалістю болювого нападу. У хворих із карієсом біль припиняється відразу ж після видалення причини, у разі пульпіту зовнішній подразник може спровокувати болювий напад, який триває довго, іноді кілька годин. Це пояснюється тим, що екзогенні впливи нашаровуються на несприятливі умови, що створилися в пульпі. Наявність на дні порожнини розм'якшеного пігментованого (каріозного) дентину в поєднанні з різкою болісністю ділянок дна порожнини, особливо в місцях проекції рогів пульпи, підтверджує, за наявності інших симптомів, діагноз запалення пульпи.

Часто доводиться диференціювати пульпіт від гангрені пульпи, ускладненої гострим періодонтитом. На відміну від гострого періодонтиту пульпіту притаманний нападopodobний біль. У хворих на періодонтит біль постійний, тривалий, ниючий, посилюється від механічного навантаження (прикушування). За наявності розкритої ділянки пульпи виявляють її розпад, гангренозний запах, безболісне зондування.

Іноколи необхідно диференціювати пульпіт від невралгії трійчастого нерва. Для пульпіту характерний причинний або спонтанний нападopodobний біль із наступною іррадіацією по ділянці щелепи, іноді — половини обличчя. На відміну від невралгічного болю, біль при пульпіті починається блискавично, але триває довше, іноді — годинами (у разі невралгії — 2 — 3 хв). Характерним є відсутність болювих нападів невралгії трійчастого нерва в нічний час. Біль у хворих на пульпіт, як відомо, посилюється вночі. Для невралгії характерні так звані куркові зони, тобто ділянки шкіри, слизової оболонки тощо, подразнення яких спричинює напад болю.

Клінічну картину запалення пульпи може симулювати гайморит. Так, невралгічний біль з іррадіацією в зуби, потилицю, а також головний біль при пульпіті схожі з проявами запалення верхньощелепної порожнини. Диференціально-діагностичними ознаками гаймориту є субфебрильна температура тіла, відчуття тяжкості, болісність під час натискання на лицеву стінку верхньої щелепи, локалізація болю в цій ділянці, слизово-гнійні виділення з носа, набряклість і гіперемія слизової оболонки нижньої носової раковини, завуалювання чи різке затемнення верхньощелепної порожнини на рентгенограмі. Біль у ділянці зубів верхньої та нижньої щелеп, що виникає нападами переважно вночі, може виникати в разі гнійного запалення щелепних кісток. Ці напади спричинені поступовим поширенням запалення з кісток щелеп ретроградним шляхом на пульпу з ураженням зубів, розміщених у вогнищі гнійного запалення. У зв'язку зі зміною

кровообігу в організмі хворих на атеросклероз, інфаркт міокарда, гіпертонічну хворобу тощо рефлекторно можуть виникнути застійні явища в пульпі, що також спричинюють нападоподібний біль.

#### IV. Контрольні питання до теми заняття:

1. Об'єктивні прояви та скарги пацієнта при гострому гнійному пульпіті.
2. Фактори утворення гнійного ексудату в порожнині зуба.
3. Відмінність суб'єктивних симптомів при гострому гнійному пульпіті та гаймориті.
4. Мікроскопічна картина гострого гнійного пульпіту.
5. Мікробіологічна складова при гострому гнійному пульпіті та її роль в етіології захворювання.

#### V. Контрольні тестові завдання та/або ситуаційні задачі:

1. Пацієнту 18 років, якому місяць тому було проведено лікування зуба 17 з приводу хронічного глибокого карієсу, лікар-стоматолог поставив діагноз: гострий гнійний пульпіт зуба 17. З якими скаргами звернувся пацієнт? Гіперемія пульпи
  - a. Біль, що припиняється одразу після припинення дії подразників, посилення болю вночі
  - b. Посилення болю від холодного, біль при накушуванні на зуб
  - c. Біль наростаючого пульсуючого характеру, іррадіація болю у вухо, посилення болю від гарячого
  - d. Кровоточивість ясен, біль від холодного, посилення болю вдень
  - e. Зменшення болю від гарячого, відчуття зуба, що виріс
2. Для яких форм пульпіту характерним є біль від гарячого?
  - a. Вогнищевий серозний
  - b. Гострий серозний
  - c. Хронічний фіброзний
  - d. Хронічний калькульозний
  - e. Гострий гнійний, гангренозний
3. Пацієнт 28-ми років, якому було проведене лікування 47 зуба 4 тижні тому, скаржиться на постійний пульсуючий біль у 47, котрий виник добу тому. Попередній діагноз гострий гнійний пульпіт 47 зуба. Яка лікувальна тактика?
  - a. Призначити антибіотики
  - b. Вітальна ампутація
  - c. Вітальна екстирпація
  - d. Девітальна ампутація
  - e. Фізіотерапія
4. У дівчинки 8,5 років після клінічного обстеження поставлено діагноз: гострий гнійний пульпіт зуба #54. Виберіть метод лікування:
  - a. Видалення зуба
  - b. Вітальна екстирпація
  - c. Вітальна ампутація
  - d. Девітальна екстирпація
  - e. Девітальна ампутація
5. Хворий звернувся зі скаргами на виражений самовільний біль, больовий приступ поступово посилюється, біль іррадіює у висок, проміжок між больовими приступами з коротким інтервалом. Зі слів хворого біль від холодного зменшується. Поставте діагноз:

- a. Гострий травматичний пульпіт
- b. Гострий гнійний періодонтит
- c. Гострий травматичний пульпіт
- d. Гіперемія пульпи
- e. Гострий гнійний пульпіт

## VI. Література

### 6.1. Основна література

1. Борисенко А.В., Антоненко М.Ю., Линовицька Л.В. / за ред. А.В. Борисенка. Стоматологічні захворювання: терапевтична стоматологія: підручник. К. : ВСВ “Медицина”, 2017. 664 с.
2. Бойцанюк С.І., Андрієшин О.П., Манащук Н.В., Чорній Н.В. Клінічні прояви та диференційно-діагностичні критерії некаріозних уражень зубів: навч. посіб. Тернопіль: ТДМУ. Укрмедкнига, 2019. 112 с.
3. Гасюк Н.В., Черняк В.В., Клітинська О.В., Бородач В.О. та ін. Додаткові методи обстеження у стоматології: навч. посіб. Тернопіль, 2017. 120 с.
4. Батіг В.М., Струк В.І. Систематизоване викладення змісту навчальної дисципліни «Терапевтична стоматологія»: навч. посіб. Чернівці, 2016. 227 с.
5. Кононова О. В. Сучасний стан лікування карієсу та його ускладнень у населення України. Гігієна населених місць, (64), 2014. 336-342 с.
6. Іваницький І.О., Іваницька О.С., Петрушанко Т.О. Гіперчутливість зубів: навчальний посібник для студентів стоматологічних факультетів вищих медичних навчальних закладів IV рівня акредитації. Полтава: Дивосвіт, 2019. 108 с.

### 6.2. Допоміжна література

1. Левків М. О. Застосування кейс-методу у фаховій підготовці студентів-іноземців на кафедрі терапевтичної стоматології. Медична освіта, (3), 2016. 71-74 с.
2. Белікова Н.І., Петрушанко Т.О., Беліков О.Б. Принципи біомеханіки шинування рухомих зубів. К.: ТОВ НВП «Інтерсервіс, 2016. 186 с.
3. Мазур І.П., Хайтович М.Ф., Голопихо Л.І. Клінічна фармакологія та фармакокінетика в стоматології: навч. посіб. К. : ВСВ “Медицина”, 2018. 376 с. + 6 с. кольор. вкл.
4. Марченко І.Я., Назаренко З.Ю., Павленко С.А. / під заг. ред. Ткаченко І.М. Пропедевтика терапевтичної стоматології: підруч. для студ. стом. факул. вищ. навч. закл. МОЗ України /; ВДНЗУ «УМСА» – Полтава: ТОВ «АСМІ», 2016 р. 439 с.
5. M.M. Rozhko, Z.V. Popovych, V.D. Kuroiedova et al.: edited by M.M. Rozhko. Stomatology: textbook: in 2 books. Book I. Kyiv: AUS Medicine Publishing, 2020. 792 p.: color edition.
6. A.V. Borysenko, L.V. Lynovytska, O.F. Nesyn et al.; edited by A.V. Borysenko. Periodontal and Oral Mucosa Diseases: textbook. Vol. 2. Kyiv: AUS Medicine Publishing, 2018. 624 p.; color edition.
7. M.M. Rozhko, I.I. Kyrylenko, O. H. Denysenko et al.; edited by M. M. Rozhko. Stomatology: textbook: in 2 books. Book 2. Kyiv: AUS Medicine Publishing, 2018. 960 p.; color edition.
8. [Douglas A Terry](#), [Willi Geller](#). Esthetic and Restorative Dentistry: Material Selection and Technique 3rd Edition. Publisher: Quintessence Publishing Co Inc.; 3rd edition, 2017. 776 p.

## МЕТОДИЧНА РОЗРОБКА №5

### ТЕМА: ХРОНІЧНИЙ ПРОСТИЙ ПУЛЬПІТ: ПАТОМОРФОЛОГІЯ, КЛІНІКА, ДІАГНОСТИКА

**I. Актуальність теми:** Хронічний пульпіт може виникати, минаючи гостру форму. Це залежить від вірулентності інфекційного агента, компенсаторно-приспосувальних механізмів пульпи, загального імунного статусу та ін. Найбільш доброякісним наслідком гострої запальної реакції пульпи є хронічний фіброзний пульпіт. Для нього є характерними активні процеси склерозу, внаслідок яких пульпа зазнає фіброзу та гіалінозу. Частково ця форма запалення виникає, коли ексудат знаходить відтік. Кількість клітинних елементів у такій тканині зменшується.

#### **II. Навчальна мета:**

##### **2.1. Студент повинен знати:**

- етіологію хронічного простого пульпіту;
- патоморфологічну картину хронічного простого пульпіту;
- основні відмінності між гострими та хронічними формами пульпіту;
- механізми розвитку хронічного простого пульпіту;

##### **2.2. Вміти:**

- проводити діагностику хронічного простого пульпіту;
- проінформувати пацієнта щодо розвитку захворювання та його можливих наслідків;
- чітко диференціювати хронічний простий пульпіт від інших форм пульпіту.

#### **III. Зміст теми**

Згідно з класифікацією за Є.М. Гофунгом існує поняття хронічного простого пульпіту. Термін "хронічний простий пульпіт" не відображує ні клінічного, ні морфологічного стану пульпи, тож його доцільніше замінити терміном «хронічний фіброзний пульпіт», що відповідає найпоширенішій зараз серед лікарів-стоматологів класифікації Київського медичного інституту (КМІ).

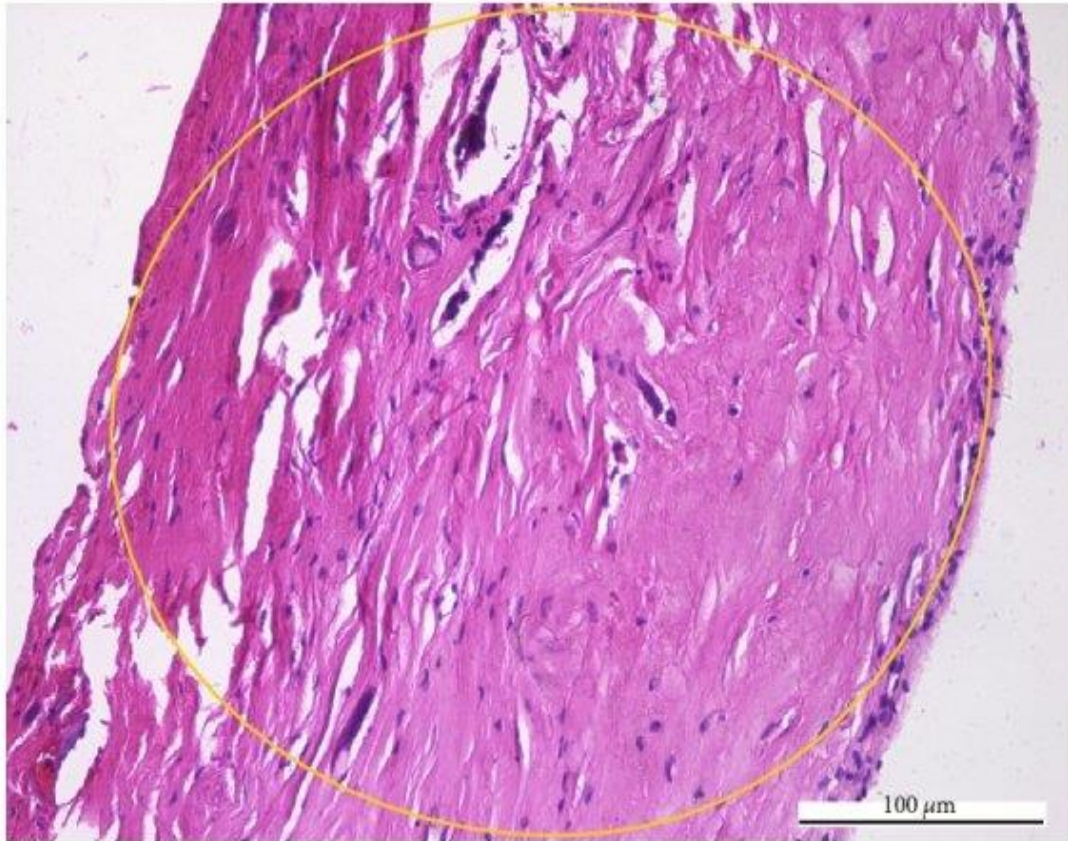
**Хронічний простий/фіброзний пульпіт (*pulpitis chronica fibrosa*).** На відміну від гострих форм пульпіту хворі на хронічний фіброзний пульпіт відчувають постійну важкість у зубі. Біль з'являється у відповідь на дію термічних, хімічних і механічних подразників, але його інтенсивність залежить від локалізації каріозної порожнини. Якщо порожнина зуба розкрита й каріозна порожнина розташована в центрі, відсмоктування із зуба також спричинює ниючий біль, який швидко минає. Хронічне запалення пульпи може виникнути в закритій порожнині зуба, минаючи гостру стадію. У таких випадках біль стає ниючим, тягнучим, посилюється від різноманітних подразників і повільно минає після їх усунення. Характерною ознакою цієї форми запалення є виникнення ниючого болю від зміни навколишньої температури. У хворих на хронічний пульпіт із відкритою порожниною зуба з анамнезу можна встановити наявність гострого болю в минулому; зараз біль виникає у відповідь на дію механічних, хімічних і температурних подразників.

Об'єктивно: каріозна порожнина глибока, дентин стінок щільний, на дні — розм'якшений. Оголена пульпа сірувато-бурого кольору, трішки набрякла чи блідо-рожева із синім відтінком. Зондування пульпи спричинює нерізкий біль і незначну кровотечу, які повільно минають. Реакція на перкусію, як правило, безболісна, але інколи може бути больова реакція періодонта; електростимуляція пульпи знижена (30 — 50 мкА). Часто пацієнти можуть скаржитися на наявність у минулому гострого чи ниючого довготривалого болю.

Патологоанатомічно (мікроскопічно). Головною ознакою хронічного фіброзного пульпіту є розростання волокнистої сполучної тканини. Волокна пульпи стовщені. Виявляють гіаліноз колагенових волокон, сліди колишніх крововиливів. Склад клітин пульпи різко змінений. Клітинна реакція проявляється вакуолізацією прошарку



одонтобластів, посиленим розмноженням клітин центрального прошарку. У кореневій пульпі часто виявляють фіброз і петрифікати.



**Рис.9.** Мікроскопічна картина хронічного фіброзного/простого пульпіту.

Диференціальна діагностика. Хронічний фіброзний пульпіт має схожу клінічну картину з гострим глибоким карієсом, гострим обмеженим пульпітом та іншими формами хронічного пульпіту.

Розвиток запальної реакції в пульпі так само, як і в іншій тканині, супроводжується процесами репаративної регенерації.

#### **IV. Контрольні питання до теми заняття:**

1. Причини виникнення хронічних форм пульпітів.
2. Діагностика хронічного простого пульпіту.
3. Етіологічні фактори, які впливають на перехід гострих форм пульпітів у хронічні.
4. Клінічні прояви хронічного простого пульпіту.
5. Патоморфологічні зміни в пульпі за наявності в ній хронічного фіброзного запалення.

#### **V. Контрольні тестові завдання та/або ситуаційні задачі:**

1. Хворий скаржиться на біль в зубі 15. Біль виникає після вживання морозива, повільно посилюється і повільно зникає. Перкусія безболісна. Біль при глибокому зондуванні. На рентгенограмі – деформація періодонтальної щілини. Каріозна порожнина і порожнина зуба з'єднані. Визначте діагноз:
  - a. Хронічний гранулюючий періодонтит
  - b. Хронічний гранульоматозний періодонтит

- c. Хронічний фіброзний пульпіт
  - d. Хронічний фіброзний періодонтит
  - e. Радикалярна кіста
2. Дитина 9 років скаржиться на ниючий біль при попаданні їжі в зубі на верхній щелепі. Об'єктивно: 55зуб каріозна порожнина з'єднується з порожниною зуба зондування болісне на холододовий подразник тривалий ниючий біль. Який найбільш вірогідний діагноз?
- a. Хронічний гангренозний пульпіт
  - b. Хронічний фіброзний пульпіт
  - c. Хронічний гіпертрофічний пульпіт
  - d. Хронічний глибокий карієс
  - e. Гострий обмежений пульпіт.
3. Юнаку 19 років встановлено діагноз хронічний фіброзний пульпіт зуба 46. На підставі яких симптомів було поставлено діагноз?
- a. Глибока каріозна порожнина, що сполучається з порожниною зуба, зондування дна каріозної порожнини різко болісне, супроводжується кровотечею, перкусія безболісна
  - b. Зондування дна каріозної порожнини безболісне, зуб змінений в кольорі
  - c. Перкусія болісна, холодова проба негативна
  - d. Каріозна порожнина не сполучається з порожниною зуба, зондування дна каріозної порожнини болісне
  - e. Різкий нападаподібний біль від термічних подразників, що посилюється вночі.
4. Пацієнт 38 років скаржиться на біль, що виникає при вживанні холодних напоїв в ділянці верхніх фронтальних зубів зліва, що триває вже більше місяця. В анамнезі травма зуба 21 з відколом третини коронки близько 3 місяців тому. Після травми зуб був відновлений з використанням композитного матеріалу, не турбував. Об-но: зуб 21 – холодова проба слабо позитивна, перкусія 21 слабо позитивна, рентгенологічно: розширення періодонтальної щілини по периметру верхівки кореня 21. Встановіть діагноз:
- a. Хронічний фіброзний періодонтит
  - b. Хронічний гангренозний пульпіт, ускладнений періодонтитом
  - c. Хронічний фіброзний пульпіт, ускладнений хронічним періодонтитом
  - d. Хронічний періостит верхньої щелепи
  - e. Хронічний гіпертрофічний пульпіт, ускладнений періодонтитом
5. Пацієнтка звернулась до лікаря - стоматолога зі скаргами на періодичний біль ниючого характеру в ділянці нижньої щелепи зліва, що посилюється після вживання холодної їжі, під час чищення зубів. Больові відчуття виникли приблизно 3 тижня тому. Зі слів пацієнтки біль терпимий, але неприємний. Об-но: біль після використання холододового подразника, що триває після припинення його дії приблизно 1 хвилину у зубі 36. На зубі наявна пломба. Перкусія від'ємна, рентгенологічно патологічних змін на верхівках коренів 36 не виявлено. Встановіть діагноз:
- a. Гострий дифузний пульпіт
  - b. Хронічний гангренозний пульпіт
  - c. Хронічний гіпертрофічний пульпіт
  - d. Хронічний фіброзний пульпіт
  - e. Гострий періодонтит

## VI. Література

### 6.1. Основна література

1. Борисенко А.В., Антоненко М.Ю., Линовицька Л.В. / за ред. А.В. Борисенка. Стоматологічні захворювання: терапевтична стоматологія: підручник. К. : ВСВ "Медицина", 2017. 664 с.
2. Бойцанюк С.І., Андрійшин О.П., Манащук Н.В., Чорній Н.В. Клінічні прояви та диференційно-діагностичні критерії некаріозних уражень зубів: навч. посіб. Тернопіль: ТДМУ. Укрмедкнига, 2019. 112 с.
3. Гасюк Н.В., Черняк В.В., Клітинська О.В., Бородач В.О. та ін. Додаткові методи обстеження у стоматології: навч. посіб. Тернопіль, 2017. 120 с.
4. Батіг В.М., Струк В.І. Систематизоване викладення змісту навчальної дисципліни «Терапевтична стоматологія»: навч. посіб. Чернівці, 2016. 227 с.
5. Кононова О. В. Сучасний стан лікування карієсу та його ускладнень у населення України. Гігієна населених місць, (64), 2014. 336-342 с.
6. Іваницький І.О., Іваницька О.С., Петрушанко Т.О. Гіперчутливість зубів: навчальний посібник для студентів стоматологічних факультетів вищих медичних навчальних закладів IV рівня акредитації. Полтава: Дивосвіт, 2019. 108 с.

### 6.2. Допоміжна література

1. Левків М. О. Застосування кейс-методу у фаховій підготовці студентів-іноземців на кафедрі терапевтичної стоматології. Медична освіта, (3), 2016. 71-74 с.
2. Белікова Н.І., Петрушанко Т.О., Беліков О.Б. Принципи біомеханіки шинування рухомих зубів. К.: ТОВ НВП «Інтерсервіс, 2016. 186 с.
3. Мазур І.П., Хайтович М.Ф., Голопиho Л.І. Клінічна фармакологія та фармакокінетика в стоматології: навч. посіб. К. : ВСВ "Медицина", 2018. 376 с. + 6 с. кольор. вкл.
4. Марченко І.Я., Назаренко З.Ю., Павленко С.А. / під заг. ред. Ткаченко І.М. Пропедевтика терапевтичної стоматології: підруч. для студ. стом. факул. вищ. навч. закл. МОЗ України /; ВДНЗУ «УМСА» – Полтава: ТОВ «АСМІ», 2016 р. 439 с.
5. M.M. Rozhko, Z.V. Popovych, V.D. Kuroiedova et al.: edited by M.M. Rozhko. Stomatology: textbook: in 2 books. Book I. Kyiv: AUS Medicine Publishing, 2020. 792 p.: color edition.
6. A.V. Borysenko, L.V. Lynovytska, O.F. Nesyn et al.; edited by A.V. Borysenko. Periodontal and Oral Mucosa Diseases: textbook. Vol. 2. Kyiv: AUS Medicine Publishing, 2018. 624 p.; color edition.
7. M.M. Rozhko, I.I. Kyrylenko, O. H. Denysenko et al.; edited by M. M. Rozhko. Stomatology: textbook: in 2 books. Book 2. Kyiv: AUS Medicine Publishing, 2018. 960 p.; color edition.
8. [Douglas A Terry](#), [Willi Geller](#). Esthetic and Restorative Dentistry: Material Selection and Technique 3rd Edition. Publisher: Quintessence Publishing Co Inc.; 3rd edition, 2017. 776 p.

## МЕТОДИЧНА РОЗРОБКА №6

### ТЕМА: ХРОНІЧНИЙ ГІПЕРТРОФІЧНИЙ ПУЛЬПІТ: ПАТОМОРФОЛОГІЯ, КЛІНІКА, ДІАГНОСТИКА

**I. Актуальність теми:** Хронічний гіпертрофічний пульпіт — це також прояв проліферативних процесів у пульпі, з переважним розростанням грануляційної та молодогої сполучної тканини. Одним із найважливіших захисних механізмів пульпи у відповідь на каріозне ураження твердих тканин є утворення репаративного (замісного) дентину.

#### II. Навчальна мета:

##### 2.1. Студент повинен знати:

- основні відмінності між гострими та хронічними формами пульпіту;
- етіологію хронічного гіпертрофічного пульпіту;
- патоморфологічну картину хронічного гіпертрофічного пульпіту;
- відмінності між хронічним гіпертрофічним та іншими видами пульпіту;

##### 2.2. Вміти:

- визначити клінічні характеристики хронічного гіпертрофічного пульпіту;
- оцінити основні характеристики хронічного гіпертрофічного пульпіту;
- провести диференціальну діагностику хронічного гіпертрофічного пульпіту з іншими захворюваннями.

#### III. Зміст теми

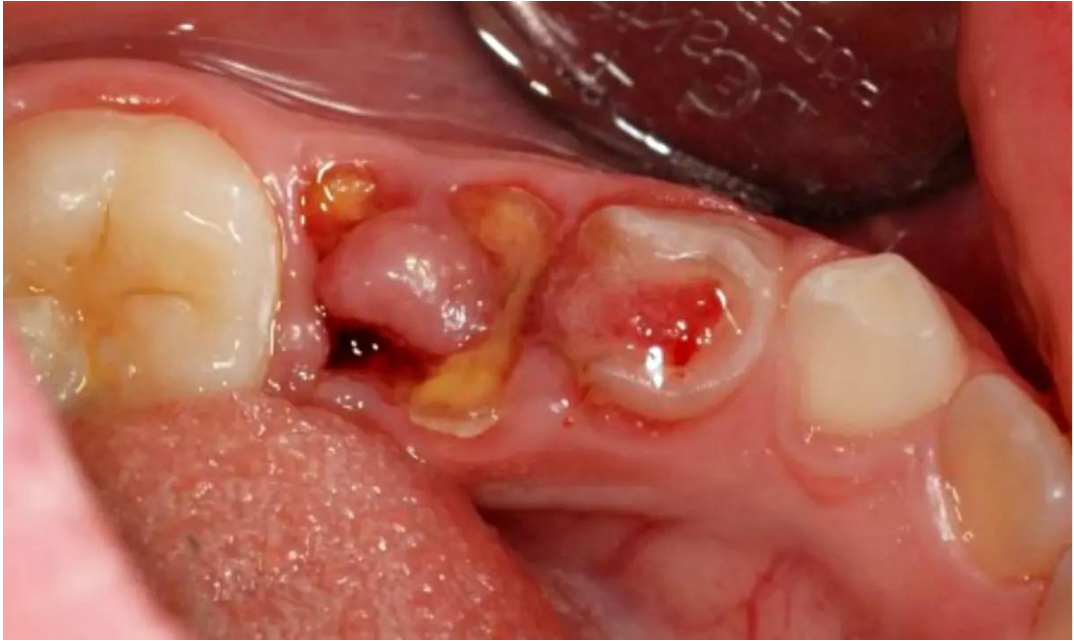*Хронічний гіпертрофічний пульпіт (pulpitis chronica hypertrophica).* Ця форма пульпіту частіше зустрічається в дітей та осіб молодого віку. Хворі скаржаться на біль і появу крові з каріозної порожнини під час травмування харчовою грудкою або відсмоктування із зуба. З анамнезу встановлюють наявність гострого болю в минулому.

Об'єктивно: велика каріозна порожнина виповнена м'ясистим пухлиноподібним утворенням. Тканина пульпи, яка розрослася, під час зондування малочутлива ззовні, але болісна в ділянці устів кореневих каналів, дуже кровоточить. Дія холодого подразника може спричинити нерізкий біль, який швидко минає. Електрозбудливість пульпи знижена (20 — 40 мкА). Хронічний гіпертрофічний пульпіт має дві форми. Перша — грануляційна форма - порожнина зуба завжди розкрита, із неї виростає набрякла грануляційна тканина, що кровоточить під час дотику. Больовий симптом слабкий. Друга форма - утворення поліпа пульпи - це пізніша стадія. Поверхня округлого утворення має червоно-сірий колір, епітеліальний покрив щільно спаяний з підлеглою тканиною. Обводячи навколо поліпа зондом, можна пересвідчитися в його зв'язку з пульпою. Рентгенографічно можна виявити розширення періодонтальної щілини в ділянці верхівки кореня.

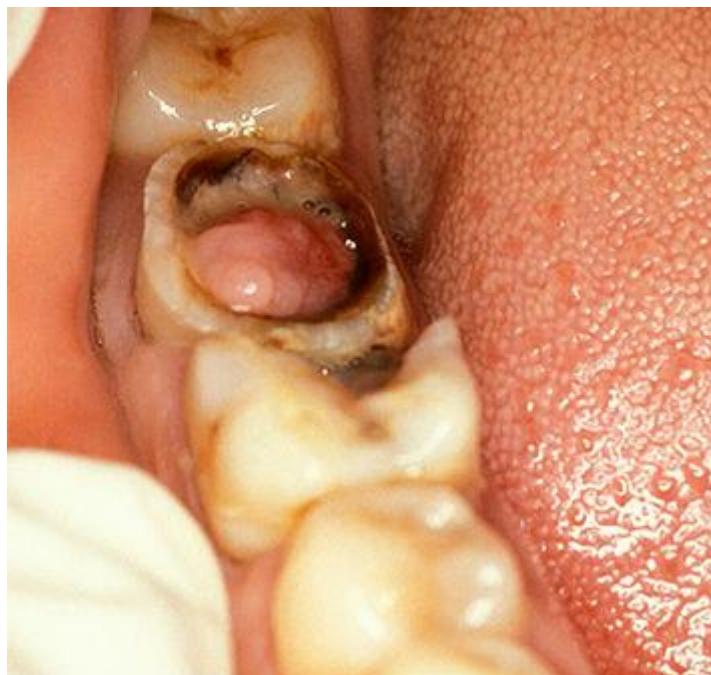Патологоанатомічно (мікроскопічно). Виявляють як гіперплазію, так і інволюцію низки клітинних елементів пульпи: витончення цитоплазми, зміну сприйняття барвників, наявність дрібних зерен хроматину у фібробластах тощо. Активному запальному процесу притаманне утворення в пульпі полів грануляційної тканини, яка має в достатку різко повнокровні тонкостінні капіляри з набряклим ендотелієм. Із розвитком запального процесу в пульпі утворюються інфільтрати, які трансформуються в мікроабсцеси. Інколи по верхня поліпа пульпи вкрита епітелієм, що надає йому блідо рожевого забарвлення.

Диференціальна діагностика. Хронічний гіпертрофічний пульпіт слід відрізнити від гіпертрофічного папіліту (розростання ясенного сосочка) та розростання грануляційної тканини з перфорації дна порожнини зуба в ділянці біфуркації коренів при хронічному періодонтиті. Розростання ясен мають досить щільну консистенцію, майже не кровоточать, у разі спроби відтіснити тканину з каріозної порожнини можна виявити її зв'язок з яснами. Хронічний періодонтит із розростанням грануляційної тканини з перфорацій дна

порожнини зуба відрізняє те, що під час зондування можна виявити вільні отвори корневих каналів, але остаточний діагноз встановлюють тільки після рентгенологічного дослідження.



**Рис.10.** Хронічний гіпертрофічний пульпіт.



**Рис.11.** Хронічний гіпертрофічний пульпіт.

#### **IV. Контрольні питання до теми заняття:**

1. Етіологія хронічного гіпертрофічного пульпіту.
2. Форми хронічного гіпертрофічного пульпіту.
3. Диференціальна діагностика хронічного гіпертрофічного пульпіту.
4. Фактори виникнення хронічного гіпертрофічного пульпіту.
5. Патологоанатомічна картина хронічного гіпертрофічного пульпіту.

#### **V. Контрольні тестові завдання та/або ситуаційні задачі:**

1. Хворий з'явився зі скаргами на ниючий біль у зубі на нижній щелепі зліва при потраплянні їжі, кровоточивість із зуба. Був встановлений діагноз: хронічний гіпертрофічний пульпіт 36 зуба. Що являє собою тканина, що заповнює каріозну порожнину:
  - a. Розростання пухкої сполучної тканини з невеликою кількістю клітин
  - b. Розростання грубої волокнистої сполучної тканини
  - c. Утворення ділянок розпаду з мікроорганізмами
  - d. Розростання еластичних волокон
  - e. Розростання молодшої грануляційної тканини
2. Пацієнтка 18 років скаржиться на появу крові під час жування в ділянці нижніх кутніх зубів справа. Об-но: на жувальній поверхні зуба 47 виявлено велику каріозну порожнину, виповнену масою рожевого кольору та залишками їжі. Під час зондування порожнини виникає незначний біль і з'являється кровотеча. Який найбільш ймовірний діагноз?:
  - a. Гострий обмежений пульпіт
  - b. Хронічний гангренозний пульпіт
  - c. Гострий гнійний пульпіт
  - d. Хронічний гіпертрофічний пульпіт
  - e. Хронічний фіброзний пульпіт
3. Пацієнтка 18 років звернулася до лікаря-стоматолога зі скаргами на біль та кровотечу при вживанні їжі в зубі на нижній щелепі справа. Із анамнезу встановлено, що у минулому був наявний сильний нічний біль. Об'єктивно: каріозна порожнина у зубі 36 II клас за Блеком, виповнена м'якою тканиною, зондування болісне. На 46, 45, 44 зубах значне відкладення м'якого білого нальоту. Діагноз: хронічний гіпертрофічний пульпіт зуба 36. З якими захворюваннями слід в даному випадку провести диференційну діагностику?
  - a. Грануляції, що проросли через устя кореневих каналів або перфорацію в ділянці біфуркацій
  - b. Хронічний гранулюючий періодонтит
  - c. Гіперемія пульпи
  - d. Гострий обмежений пульпіт
  - e. Хронічний фіброзний пульпіт.
4. Хворий 54-х років скаржиться на біль, що виникає під час прийому твердої їжі в ділянці нижньої щелепи зліва. Об'єктивно: на жувальній поверхні 47 зуба велика каріозна порожнина, виповнена залишками їжі. Після їх видалення виявлено гіпертрофована щільна пульпа, малоболісна під час зондування. Перкусія безболісна. Який найбільш імовірний діагноз?
  - a. Хронічний фіброзний пульпіт
  - b. Гіпертрофічний папіліт
  - c. Хронічний гангренозний пульпіт
  - d. Хронічний гіпертрофічний пульпіт
  - e. Хронічний гранулюючий періодонтит
5. Які показники ЕОД характерні для хронічного гіпертрофічного пульпіту?
  - a. 2-6 мкА
  - b. 6-12 мкА
  - c. 12-20 мкА
  - d. 20-40 мкА
  - e. 40-60 мкА

## VI. Література

### 6.1. Основна література

1. Борисенко А.В., Антоненко М.Ю., Линовицька Л.В. / за ред. А.В. Борисенка. Стоматологічні захворювання: терапевтична стоматологія: підручник. К. : ВСВ "Медицина", 2017. 664 с.
2. Бойцанюк С.І., Андрішшин О.П., Манащук Н.В., Чорній Н.В. Клінічні прояви та диференційно-діагностичні критерії некаріозних уражень зубів: навч. посіб. Тернопіль: ТДМУ. Укрмедкнига, 2019. 112 с.
3. Гасюк Н.В., Черняк В.В., Клїтинська О.В., Бородач В.О. та ін. Додаткові методи обстеження у стоматології: навч. посіб. Тернопіль, 2017. 120 с.
4. Батіг В.М., Струк В.І. Систематизоване викладення змісту навчальної дисципліни «Терапевтична стоматологія»: навч. посіб. Чернівці, 2016. 227 с.
5. Кононова О. В. Сучасний стан лікування карієсу та його ускладнень у населення України. Гігієна населених місць, (64), 2014. 336-342 с.
6. Іваницький І.О., Іваницька О.С., Петрушанко Т.О. Гіперчутливість зубів: навчальний посібник для студентів стоматологічних факультетів вищих медичних навчальних закладів IV рівня акредитації. Полтава: Дивосвіт, 2019. 108 с.

### 6.2. Допоміжна література

1. Левків М. О. Застосування кейс-методу у фаховій підготовці студентів-іноземців на кафедрі терапевтичної стоматології. Медична освіта, (3), 2016. 71-74 с.
2. Белікова Н.І., Петрушанко Т.О., Беліков О.Б. Принципи біомеханіки шинування рухомих зубів. К.: ТОВ НВП «Інтерсервіс, 2016. 186 с.
3. Мазур І.П., Хайтович М.Ф., Голопихо Л.І. Клінічна фармакологія та фармакокінетика в стоматології: навч. посіб. К. : ВСВ "Медицина", 2018. 376 с. + 6 с. кольор. вкл.
4. Марченко І.Я., Назаренко З.Ю., Павленко С.А. / під заг. ред. Ткаченко І.М. Пропедевтика терапевтичної стоматології: підруч. для студ. стом. факул. вищ. навч. закл. МОЗ України /; ВДНЗУ «УМСА» – Полтава: ТОВ «АСМІ», 2016 р. 439 с.
5. M.M. Rozhko, Z.B. Popovych, V.D. Kuroiedova et al.: edited by M.M. Rozhko. Stomatology: textbook: in 2 books. Book I. Kyiv: AUS Medicine Publishing, 2020. 792 p.: color edition.
6. A.V. Borysenko, L.V. Lynovytska, O.F. Nesyn et al.; edited by A.V. Borysenko. Periodontal and Oral Mucosa Diseases: textbook. Vol. 2. Kyiv: AUS Medicine Publishing, 2018. 624 p.; color edition.
7. M.M. Rozhko, I.I. Kyrylenko, O. H. Denysenko et al.; edited by M. M. Rozhko. Stomatology: textbook: in 2 books. Book 2. Kyiv: AUS Medicine Publishing, 2018. 960 p.; color edition.

## МЕТОДИЧНА РОЗРОБКА №7

### ТЕМА: ХРОНІЧНИЙ ГАНГРЕНОЗНИЙ ПУЛЬПІТ: ПАТОМОРФОЛОГІЯ, КЛІНІКА, ДІАГНОСТИКА. НЕКРОЗ І АТРОФІЯ ПУЛЬПИ

**I. Актуальність теми:** Хронічний гангренозний пульпіт є наслідком гострого гнійного та хронічного фіброзного пульпіту тимчасового зуба і розвивається в разі приєднання анаеробної мікрофлори, що веде до поступового некрозу пульпи.

#### **II. Навчальна мета:**

##### **2.1. Студент повинен знати:**

- основні принципи класифікації хронічних пульпітів;
- етіопатологію хронічного гангренозного пульпіту;
- можливі механізми розвитку ускладнень від хронічного гангренозного пульпіту;
- відмінності між хронічним гангренозним та іншими видами пульпіту;

##### **2.2. Вміти:**

- правильно діагностувати хронічний гангренозний пульпіт;
- оцінити основні характеристики хронічного гангренозного пульпіту;
- чітко віднести певну клінічної ситуацію до хронічного гангренозного пульпіту.

#### **III. Зміст теми**

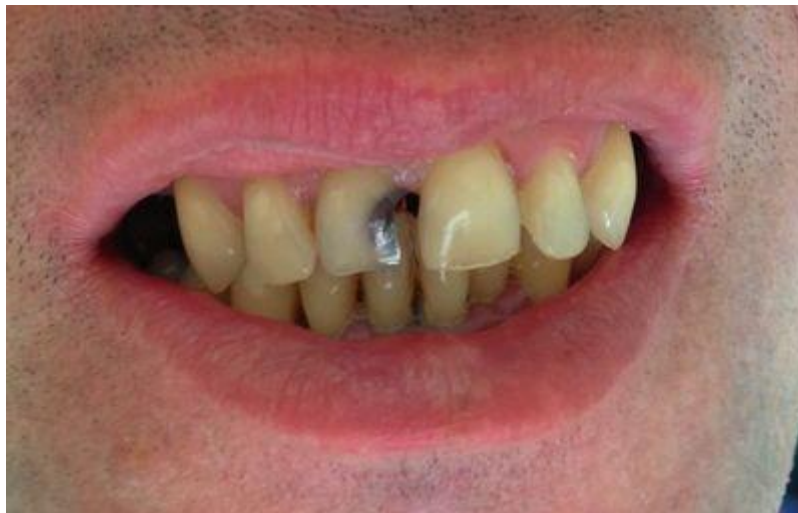**Хронічний гангренозний пульпіт (*pulpitis chronica gangrenosa*).** Розвивається з гострого гнійного або хронічного фіброзного пульпіту внаслідок потрапляння в пульпу гнильних бактерій. Неприємне відчуття розпирання в зубі є постійною ознакою гангренозного пульпіту. Біль повільно виникає під впливом теплових подразників, приймання гарячого (води, їжі) і триває недовго. Самовільний біль відсутній, але він виникає у випадках закритої порожнини зуба чи в разі загострення процесу.

Об'єктивно: велика каріозна порожнина, що сполучається з порожниною зуба, яка в більшості хворих широко відкрита й заповнена темною тканиною, що розпалася, і має неприємний, змертвілий запах. Колір зуба має сіруватий відтінок. Реакція на поверхневе зондування відсутня. Зондування в глибоких шарах коронкової пульпи або в глибині кореневих каналів спричинює сильний біль, який швидко минає. Електрозбудливість пульпи знижена спочатку до 40 — 60 мкА, потім — до 60 — 80 мкА. Хронічний гангренозний пульпіт частіше за інші форми запалення супроводжується патологічними змінами апікального періодонта. На рентгенограмі можна виявити не тільки розширення періодонтальної щілини, а й дифузне подразнення кісткової тканини, яке характерне для гранулюючого періодонтиту. Захворювання може протікати безсимптомно.

Патологоанатомічно (мікроскопічно). У коронковій пульпі виявляють розпад тканини, у кореневій пульпі на різній глибині — демаркаційний вал із грануляційної тканини, нижче від якого пульпа в стані хронічного запалення та фіброзно змінена. Досить часто виявляють тромбоз дрібних вен. Склепіння порожнини зуба значно зруйноване. Ділянкам виразок пульпи часто передують її абсцеси (мікроабсцеси), тому поверхня пульпи, яка звернена в бік каріозної порожнини, роз'ятрена. Навколо неї розвивається грануляційна тканина, поверхневий прошарок, який прилягає до виразок, некротизований. Грануляції при зондуванні менш болючі за збережену пульпу. Під некротичною ділянкою виразки зона лейкоцитарної інфільтрації. У нижніх відділах пульпи її структура збережена, є окремі вогнища запалення; одонтобласти в стані різного ступеня дистрофічних змін. Клітинний склад кореневої пульпи бідний, можна виявити гіаліноз периваскулярної тканини, дистрофічні зміни колагенових волокон.

Диференціальна діагностика. Хронічний гангренозний пульпіт слід відрізнити від хронічного фіброзного пульпіту, хронічного верхівкового періодонтиту.

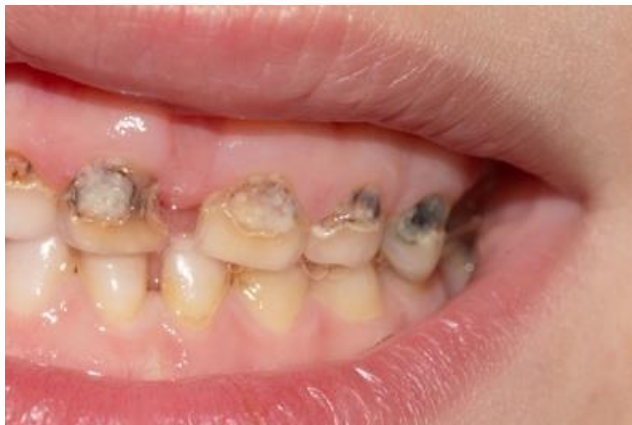



**Рис.12.** Хронічний гангренозний пульпіт.

Хронічний гангренозний пульпіт у стадії загострення. Хворий пред'являє скарги на мимовільні ниючі болі неповним "світлими" короткими. Іноді біль носить хвилеподібний характер, лише трохи утихаючи і знов посилюючись. Гаряче провокує біль, холод її ненадовго заспокоює. Може з'явитися біль при накушуванні. З анамнезу з'ясується, що зуб болить не вперше.

При огляді: зуб змінений в кольорі, є глибока каріозна порожнина, що сполучається досить широко з порожниною зуба. Зондування поверхневих шарів пульпи безболісно, пульпа не кровоточить, колір її брудно-сірий. Виявляється гнильний запах. При зондуванні глибших шарів коронкової пульпи або гирл кореневих каналів виявляється хвороблива реакція. Реакція на холод може бути безболісною. Перкусія зуба болюча. По перехідній складці у області хворого зуба виявляється гіперемія слизової оболонки. ЕОД — 60—100 мкА. На рентгенограмі можуть виявлятися зміни у вигляді розширення періодонтальної щілини або резорбції кісткової тканини з нечіткими контурами.



**Рис.13.** Хронічний гангренозний пульпіт молочних зубів.

#### **IV. Контрольні питання до теми заняття:**

1. Основні характеристики хронічного гангренозного пульпіту.
2. Етіологія хронічного гангренозного пульпіту.
3. Диференціальна діагностика хронічного гангренозного пульпіту.
4. Мікроскопічний стан пульпи при хронічному гангренозному пульпіті.
5. Механізми розвитку ускладнень хронічного гангренозного пульпіту.

#### **V. Контрольні тестові завдання та/або ситуаційні задачі:**

1. Які симптоми відповідають клінічній картині гангренозного пульпіту:
  - a. Біль ниючого характеру від гарячих подразників, дискolorит зуба
  - b. набряк та гіперемія слизової оболонки альвеолярного відростка в проекції верхівок коренів ураженого зуба
  - c. Позитивна перкусія, біль від холодних подразників та її зменшення від гарячого
  - d. Біль від холодних подразників та її зменшення від гарячого, парестезія нижньо-альвеолярного нерва
  - e. Різкий біль під час жування
2. Дитина 12 років скаржиться на біль в ділянці нижньої щелепи справа, що виникає при вживанні гарячих напоїв. Біль виник приблизно місяць тому, дещо посилюється. Об-но: зуб 46 є сіруватого кольору, має велику каріозну порожнину на дистальній поверхні, після проби з гарячою водою, виникає біль ниючого характеру. Рентгенологічно: відсутній прошарок щільного дентину між каріозною та пульповою порожниною, деструктивних змін на верхівках коренів не виявлено. Поставте діагноз:
  - a. Хронічний фіброзний пульпіт
  - b. Гострий дифузний пульпіт
  - c. Хронічний гангренозний пульпіт
  - d. Хронічний гіпертрофічний пульпіт
  - e. Гіперемія пульпи.
3. Пацієнт 36 років скаржиться на потемніння коронкової частини зуба 11, назначну больову реакцію при вживанні гарячих напоїв. З анамезу: травма 11 з незначним сколом в межах дентину без оголення пульпи близько півроку тому. Після травми зуб деякий час інтенсивно реагував на температурні подразники, але перестав турбувати приблизно через 2-3 тижня після травми. Реставрації сколотої частини зуба на проводили. На даний момент зуб 11 на холодний подразник не реагує, є сіруватого кольору, рентгенологічно деструктивних змін на верхівці кореня 11 не спостерігається. Встановіть діагноз:
  - a. Гострий гнійний пульпіт
  - b. Хронічний фіброзний пульпіт
  - c. Гіперемія пульпи
  - d. Хронічний гангренозний пульпіт
  - e. Хронічний гіпертрофічний пульпіт.
4. Під час профілактичного огляду у юнака 17 років у зубі 45 виявлена глибока каріозна порожнина, що сполучається з порожниною зуба. Об'єктивно: коронка зуба 45 сірого кольору. Каріозна порожнина зуба заповнена масою бурого кольору, поверхнєве зондування порожнини безболісне, глибоке зондування - болісне. Перкусія зуба 45 дещо болюча, слизова оболонка альвеолярного відростка в ділянці проекції коренів без патологічних змін. Який найбільш ймовірний діагноз ?:
  - a. Хронічний гранулюючий періодонтит
  - b. Загострення хронічного періодонтиту
  - c. Хронічний гангренозний пульпіт
  - d. Хронічний конкрементозний пульпіт
  - e. Хронічний фіброзний пульпіт
5. Дівчина 15 років скаржиться на наявність каріозної порожнини у зубі 44 та неприємний запах з рота. При огляді, у 44 зубі виявлено каріозну порожнину, що є виповнена бурою масою з неприємним, гнилісним запахом. Коронка зуба сірого

кольору, при перкусії зуба 44 відмічається "коробковий" звук. Який найбільш імовірний діагноз?

- a. Хронічний гіпертрофічний пульпіт
- b. Хронічний гангренозний пульпіт
- c. Гіпертрофічний папіліт
- d. Загострення хронічного пульпіту
- e. Хронічний фіброзний пульпіт

## VI. Література

### 6.1. Основна література

1. Борисенко А.В., Антоненко М.Ю., Линовицька Л.В. / за ред. А.В. Борисенка. Стоматологічні захворювання: терапевтична стоматологія: підручник. К. : ВСВ "Медицина", 2017. 664 с.
2. Бойцанюк С.І., Андрійшин О.П., Манащук Н.В., Чорній Н.В. Клінічні прояви та диференційно-діагностичні критерії некаріозних уражень зубів: навч. посіб. Тернопіль: ТДМУ. Укрмедкнига, 2019. 112 с.
3. Гасюк Н.В., Черняк В.В., Клітинська О.В., Бородач В.О. та ін. Додаткові методи обстеження у стоматології: навч. посіб. Тернопіль, 2017. 120 с.
4. Батіг В.М., Струк В.І. Систематизоване викладення змісту навчальної дисципліни «Терапевтична стоматологія»: навч. посіб. Чернівці, 2016. 227 с.
5. Кононова О. В. Сучасний стан лікування карієсу та його ускладнень у населення України. Гігієна населених місць, (64), 2014. 336-342 с.
6. Іваницький І.О., Іваницька О.С., Петрушанко Т.О. Гіперчутливість зубів: навчальний посібник для студентів стоматологічних факультетів вищих медичних навчальних закладів IV рівня акредитації. Полтава: Дивосвіт, 2019. 108 с.

### 6.2. Допоміжна література

1. Левків М. О. Застосування кейс-методу у фаховій підготовці студентів-іноземців на кафедрі терапевтичної стоматології. Медична освіта, (3), 2016. 71-74 с.
2. Белікова Н.І., Петрушанко Т.О., Беліков О.Б. Принципи біомеханіки шинування рухомих зубів. К.: ТОВ НВП «Інтерсервіс, 2016. 186 с.
3. Мазур І.П., Хайтович М.Ф., Голопихо Л.І. Клінічна фармакологія та фармакокінетика в стоматології: навч. посіб. К. : ВСВ "Медицина", 2018. 376 с. + 6 с. кольор. вкл.
4. Марченко І.Я., Назаренко З.Ю., Павленко С.А. / під заг. ред. Ткаченко І.М. Пропедевтика терапевтичної стоматології: підруч. для студ. стом. факул. вищ. навч. закл. МОЗ України /; ВДНЗУ «УМСА» – Полтава: ТОВ «АСМІ», 2016 р. 439 с.
5. M.M. Rozhko, Z.V. Popovych, V.D. Kuroiedova et al.: edited by M.M. Rozhko. Stomatology: textbook: in 2 books. Book I. Kyiv: AUS Medicine Publishing, 2020. 792 p.: color edition.
6. A.V. Borysenko, L.V. Lynovytska, O.F. Nesyn et al.; edited by A.V. Borysenko. Periodontal and Oral Mucosa Diseases: textbook. Vol. 2. Kyiv: AUS Medicine Publishing, 2018. 624 p.; color edition.
7. M.M. Rozhko, I.I. Kyrylenko, O. H. Denysenko et al.; edited by M. M. Rozhko. Stomatology: textbook: in 2 books. Book 2. Kyiv: AUS Medicine Publishing, 2018. 960 p.; color edition.
8. [Douglas A Terry](#), [Willi Geller](#). Esthetic and Restorative Dentistry: Material Selection and Technique 3rd Edition. Publisher: Quintessence Publishing Co Inc.; 3rd edition, 2017. 776 p

## МЕТОДИЧНА РОЗРОБКА №8

### ТЕМА: КОНКРЕМЕНТОЗНИЙ ТА КОРЕНЕВИЙ ПУЛЬПІТ: ПАТОМОРФОЛОГІЯ, КЛІНІКА, ДІАГНОСТИКА

**I. Актуальність теми:** Хронічний конкрементозний пульпіт - це така форма пульпіту, при якій в судинно-нервовому пучку (пульпі) відбувається утворення ектопічних вогнищ замісного дентину або конкрементів. Причиною виникнення даного захворювання є дентикль - камінь, що виникає в результаті роботи клітин пульпи і знаходиться в ній. Дентиклі бувають трьох різновидів: вільнолежачі, пристінкові, інтерстиціальні. Дентиклі можуть досягати досить великих розмірів. Як правило, формування і розвиток таких відкладень (дентиклів) не супроводжується практично ніякими симптомами.

#### **II. Навчальна мета:**

##### **2.1. Студент повинен знати:**

- причини виникнення конкрементів у порожнині зуба;
- класифікацію дентиклів;
- можливі механізми розвитку ускладнень від хронічного конкрементозного пульпіту;
- відмінності між кореневим та коронковим пульпітом;

##### **2.2. Вміти:**

- правильно діагностувати конкрементозний пульпіт;
- оцінити рентгенограму пацієнта з конкрементозним пульпітом;
- правильно диференціювати коронковий та кореневий пульпіт.

#### **III. Зміст теми**

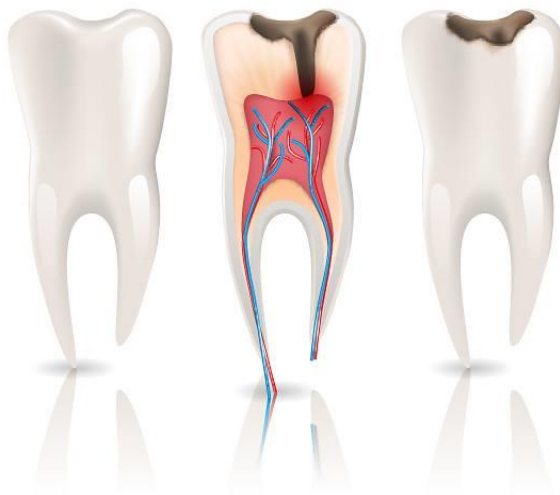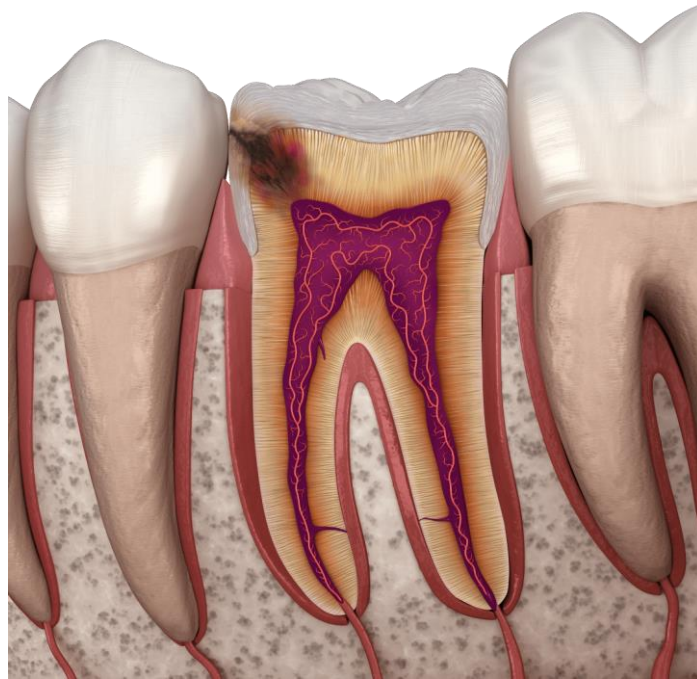
##### *Хронічний конкрементозний пульпіт (pulpitis chronica concrementosa).*

Конкрементозний пульпіт виникає внаслідок утворення в тканинах пульпи дентиклів або петрифікатів. Це призводить до появи в групі зубів самовільного, іноді нестерпного болю, який іррадіює за ходом гілок трійчастого нерва. Больовий напад частіше виникає вночі, може тривати 2 — 3 год.

Об'єктивно. Конкрементозний пульпіт може виникати в зубах із наявністю каріозної порожнини, у зубах, які лікували в минулому з приводу карієсу, або в інтактних зубах. Як правило, конкременти розвиваються в молярах, нерідко в осіб віком понад 40 років, хворих на пародонтоз, із підвищеною стертістю емалі. На рентгенограмі в пульпі зубів виявляють конкременти.

Диференціальна діагностика. Конкрементозний пульпіт необхідно диференціювати від невралгії трійчастого нерва. Напад болю частіше з'являється вночі, він триваліший, ніж при невралгії. Від болю при невралгії цей біль відрізняється інтенсивністю і повільним, поступовим наростанням частоти нападів (протягом місяців і років). Під час нападу болю у хворих на пульпіт відсутні ознаки подразнення вегетативної нервової системи, які притаманні невралгії гілок трійчастого нерва. Однак зуб із наявністю конкрементів інколи може бути курковою зоною при невралгії трійчастого нерва. Перкусія такого зуба може спровокувати нападopodobний біль. Остаточний діагноз підтверджується даними рентгенологічного обстеження.

Патологоанатомічно (мікроскопічно). У тканині пульпи виявляють дентиклі та петрифікати. їхні локалізація, кількість, форма і розміри різні. Стан тканини пульпи має різний ступінь дистрофічних змін. Спостерігаються вакуолізація одонтобластів, ретикулярна дистрофія пульпи, гіаліноз і вогнища петрифікації з явищами хронічного запалення.



**Рис.14, 15.** Схематичне зображення пульпіту.

#### **IV. Контрольні питання до теми заняття:**

1. Походження конкрементів в порожнині зуба.
2. Причини виникнення конкрементів в порожнині зуба.
3. Поняття дентиклів та причини їх виникнення.
4. Диференційна діагностика хронічного конкрементозного пульпіту.
5. Відмінність між коронковим та корневим пульпітом.

#### **V. Контрольні тестові завдання та/або ситуаційні задачі:**

1. Пацієнтці 16 років встановлено діагноз хронічний фіброзний пульпіт зуба 46. На підставі яких симптомів було поставлено діагноз?:
  - а. Зондування дна каріозної порожнини безболісне, зуб змінений в кольорі

- b. Глибока каріозна порожнина, що сполучається з порожниною зуба, зондування дна каріозної порожнини різко болісне, супроводжується кровотечею, перкусія безболісна
  - c. Перкусія болісна, холодова проба негативна
  - d. Каріозна порожнина не сполучається з порожниною зуба, зондування дна каріозної порожнини болісне
  - e. Різкий нападаподібний біль від термічних подразників, що посилюється вночі
2. Дитина 7,5 років звернулась до лікаря - стоматолога зі скаргами на періодичний біль ниючого характеру в ділянці нижньої щелепи зліва, що посилюється після вживання холодної їжі, під час чищення зубів. Больові відчуття виникли приблизно 3 тижня тому. Зі слів дитини біль терпимий, але неприємний. Об-но: біль після використання холодового подразника, що триває після припинення його дії приблизно 1 хвилину у зубі 36. На зубі наявна пломба. Перкусія від'ємна, рентгенологічно патологічних змін на верхівках коренів 36 не виявлено. Встановіть діагноз:
- a. Хронічний конкрементозний пульпіт
  - b. Хронічний фіброзний пульпіт
  - c. Хронічний гангренозний пульпіт
  - d. Хронічний гіпертрофічний пульпіт
  - e. Хронічний пульпіт в стадії загострення
3. Пацієнту 18 років, якому місяць тому було проведено лікування зуба 17 з приводу хронічного глибокого карієсу, лікар-стоматолог поставив діагноз: гострий гнійний пульпіт зуба 17. З якими скаргами звернувся пацієнт?
- a. Посилення болю від холодного, біль при накушуванні на зуб
  - b. Біль наростаючого пульсуючого характеру, іррадіація болю у вухо, посилення болю від гарячого
  - c. Зменшення болю від гарячого, відчуття зуба, що виріс
  - d. Біль, що припиняється одразу після припинення дії подразників, посилення болю вночі
  - e. Кровоточивість ясен, біль від холодного, посилення болю вдень.
4. Для яких форм пульпіту характерним є біль від гарячого?
- a. Вогнищевий серозний
  - b. Гострий гнійний, гангренозний
  - c. Гострий серозний дифузний
  - d. Хронічний фіброзний
  - e. Хронічний калькульозний.
5. Пацієнт 20 років скаржиться на біль, що виникає при вживанні холодних напоїв в ділянці верхніх фронтальних зубів зліва, що триває вже більше місяця. В анамнезі травма зуба 21 з відколом третини коронки близько 3 місяців тому. Після травми зуб був відновлений з використанням композитного матеріалу, не турбував. Об-но: зуб 21 – холодова проба слабо позитивна, перкусія 21 слабо позитивна, рентгенологічно: розширення періодонтальної щілини по периметру верхівки кореня #21. Встановіть діагноз:
- a. Хронічний гангренозний пульпіт, ускладнений періодонтитом
  - b. Хронічний фіброзний пульпіт, ускладнений хронічним періодонтитом
  - c. Хронічний фіброзний періодонтит
  - d. Хронічний гіпертрофічний пульпіт, ускладнений періодонтитом
  - e. Хронічний періостит верхньої щелепи

## VI. Література

### 6.1. Основна література

1. Борисенко А.В., Антоненко М.Ю., Линовицька Л.В. / за ред. А.В. Борисенка. Стоматологічні захворювання: терапевтична стоматологія: підручник. К. : ВСВ "Медицина", 2017. 664 с.
2. Бойцанюк С.І., Андрійшин О.П., Манащук Н.В., Чорній Н.В. Клінічні прояви та диференційно-діагностичні критерії некаріозних уражень зубів: навч. посіб. Тернопіль: ТДМУ. Укрмедкнига, 2019. 112 с.
3. Гасюк Н.В., Черняк В.В., Клітинська О.В., Бородач В.О. та ін. Додаткові методи обстеження у стоматології: навч. посіб. Тернопіль, 2017. 120 с.
4. Батіг В.М., Струк В.І. Систематизоване викладення змісту навчальної дисципліни «Терапевтична стоматологія»: навч. посіб. Чернівці, 2016. 227 с.
5. Кононова О. В. Сучасний стан лікування карієсу та його ускладнень у населення України. Гігієна населених місць, (64), 2014. 336-342 с.
6. Іваницький І.О., Іваницька О.С., Петрушанко Т.О. Гіперчутливість зубів: навчальний посібник для студентів стоматологічних факультетів вищих медичних навчальних закладів IV рівня акредитації. Полтава: Дивосвіт, 2019. 108 с.

### 6.2. Допоміжна література

1. Левків М. О. Застосування кейс-методу у фаховій підготовці студентів-іноземців на кафедрі терапевтичної стоматології. Медична освіта, (3), 2016. 71-74 с.
2. Белікова Н.І., Петрушанко Т.О., Беліков О.Б. Принципи біомеханіки шинування рухомих зубів. К.: ТОВ НВП «Інтерсервіс, 2016. 186 с.
3. Мазур І.П., Хайтович М.Ф., Голопиho Л.І. Клінічна фармакологія та фармакокінетика в стоматології: навч. посіб. К. : ВСВ "Медицина", 2018. 376 с. + 6 с. кольор. вкл.
4. Марченко І.Я., Назаренко З.Ю., Павленко С.А. / під заг. ред. Ткаченко І.М. Пропедевтика терапевтичної стоматології: підруч. для студ. стом. факул. вищ. навч. закл. МОЗ України /; ВДНЗУ «УМСА» – Полтава: ТОВ «АСМІ», 2016 р. 439 с.
5. M.M. Rozhko, Z.V. Popovych, V.D. Kuroiedova et al.: edited by M.M. Rozhko. Stomatology: textbook: in 2 books. Book I. Kyiv: AUS Medicine Publishing, 2020. 792 p.: color edition.
6. A.V. Borysenko, L.V. Lynovytska, O.F. Nesyn et al.; edited by A.V. Borysenko. Periodontal and Oral Mucosa Diseases: textbook. Vol. 2. Kyiv: AUS Medicine Publishing, 2018. 624 p.; color edition.
7. M.M. Rozhko, I.I. Kyrylenko, O. H. Denysenko et al.; edited by M. M. Rozhko. Stomatology: textbook: in 2 books. Book 2. Kyiv: AUS Medicine Publishing, 2018. 960 p.; color edition.
8. [Douglas A Terry](#), [Willi Geller](#). Esthetic and Restorative Dentistry: Material Selection and Technique 3rd Edition. Publisher: Quintessence Publishing Co Inc.; 3rd edition, 2017. 776 p.

## МЕТОДИЧНА РОЗРОБКА №9

### ТЕМА: ЗАГОСТРЕННЯ ХРОНІЧНОГО ПУЛЬПІТУ: ПАТОМОРФОЛОГІЯ, КЛІНІКА, ДІАГНОСТИКА

**I. Актуальність теми:** Загострення це остання стадія захворювання, на якій пацієнт відчуває ознаки гострого і хронічного пульпіту одночасно. Якщо лікування пульпіту в загостреній стадії не проведене, захворювання переходить в періодонтит і продовжує набирати оберти.

#### II. Навчальна мета:

##### 2.1. Студент повинен знати:

- основні причини загострення хронічного пульпіту;
- характеристики загострення хронічного пульпіту;
- можливі механізми загострення хронічного пульпіту;
- наслідки загострення хронічного пульпіту;

##### 2.2. Вміти:

- правильно діагностувати загострення хронічного пульпіту;
- чітко диференціювати хронічний пульпіт у стадії загострення та гострий пульпіт;
- обґрунтувати причини виникнення, механізми та наслідки хронічного пульпіту в стадії загострення.

#### III. Зміст теми

Загострений хронічний пульпіт може розвинутися як із закритою порожниною зуба, так і з відкритою. Частіше загострюється хронічний фіброзний пульпіт, який має перебіг із закритою порожниною зуба, рідше — гангренозний. Характерна поява періодичного самовільного болю. Нерідко таку форму діагностують як гострий пульпіт. Для диференціальної діагностики мають значення дані анамнезу, тривалість захворювання, характер болю та результати об'єктивного дослідження — рентгенографія, термодіагностика, електродіагностика.

Хронічний фіброзний пульпіт у стадії загострення

Хворий пред'являє скарги на мимовільні ниючі болі, що посилюються від температурних і хімічних подразників. Болі періодичні, чергуються неповним "світлими" і частіше виникають у вечірній і нічний час. Холод частіше за інші подразники викликає тривалу больову реакцію. Характерна іррадіація болю по ходу гілок трійчастого нерва.

При огляді виявляється глибока каріозна порожнина або зуб під пломбою. Порожнина зуба розкрита в одній крапці. Зондування пульпи різко болюче. Пульпа при зондуванні кровоточить. Реакція на холод тривала, біль не проходить після усунення причини. Перкусія зуба може бути слабо болюча. Перехідна складка без патології.

На рентгенограмі в деяких випадках можливо розширення періодонтальної щілини у області верхівки кореня, є сполучення каріозної порожнини з порожниною зуба. ЕОД = 35-45 мкА.

Хронічний фіброзний пульпіт у стадії загострення необхідно диференціювати з гострим частковим пульпітом, гострим дифузним пульпітом, хронічним гангренозним пульпітом у стадії загострення, гострим верхівковим періодонтитом і хронічним періодонтитом у стадії загострення.

Хронічний гангренозний пульпіт у стадії загострення

Хворий пред'являє скарги на мимовільні ниючі болі неповним "світлими" короткими. Іноді біль носить хвилеподібний характер, лише трохи утихаючи і знов посилюючись. Гарячіше провокує біль, холод її ненадовго заспокоює. Може з'явитися біль при накушуванні. З анамнезу з'ясовується, що зуб болить не вперше.

При огляді: зуб змінений в кольорі, є глибока каріозна порожнина, що сполучається досить широко з порожниною зуба. Зондування поверхневих шарів пульпи безболісно, пульпа не кровоточить, колір її брудно-сірий. Виявляється гнильний запах. При зондуванні



глибших шарів коронкової пульпи або гирл корневих каналів виявляється хвороблива реакція. Реакція на холод може бути безболісною. Перкусія зуба болюча. По перехідній складці у області хворого зуба виявляється гіперемія слизової оболонки. ЕОД – 60-100 мкА.

На рентгенограмі можуть виявлятися зміни у вигляді розширення періодонтальної щілини або резорбції кісткової тканини з нечіткими контурами.

Хронічний гангренозний пульпіт у стадії загострення треба диференціювати з хронічним фіброзним пульпітом у стадії загострення (див. диференціальну діагностику хронічного фіброзного пульпіту), гострим дифузним пульпітом, гострим верхівковим періодонтитом і хронічним верхівковим періодонтитом у стадії загострення.

#### IV. Контрольні питання до теми заняття:

1. Причини виникнення загострення хронічного пульпіту.
2. Методика діагностики загострення хронічного пульпіту.
3. Диференціальна діагностика загострення хронічного пульпіту.
4. Наслідки загострення хронічного пульпіту.
5. Патологоанатомічна картина загострення хронічного пульпіту.

#### V. Контрольні тестові завдання та/або ситуаційні задачі:

1. Пацієнт 16 років скаржиться на самовільні болі в зубі на нижній щелепі, що посилюються при накушуванні та від холодного протягом 2 діб. Об'єктивно 25 зуб –глибока каріозна порожнина, виповнена пом'якшеним дентином, зондування по дну болісне, на холододовий подразник тривалий гострий біль, перкусія болісна, пальпація по перехідній складці в області 25 зуба болісна. Який найбільш вірогідний діагноз?
  - a. Гострий пульпіт ускладнений періодонтитом
  - b. Гострий серозний періодонтит
  - c. Гострий обмежений пульпіт
  - d. Загострений хронічний пульпіт
  - e. Гострий дифузний пульпіт
2. Хворий віком 20 років скаржиться на напади гострого мимовільного болю, що тривають 10-20 хв. Напади виникають 1-3 рази на добу, посилюються вночі. Зуб болить 2 доби. Об'єктивно: на жувальній поверхні 35 зуба є глибока каріозна порожнина, виповнена пігментованим дентином. Зондування дна болісне в точці проєкції рогу пульпи, перкусія безболісна. Визначте діагноз:
  - a. Гострий обмежений пульпіт
  - b. Гострий дифузний пульпіт
  - c. Гострий гнійний пульпіт
  - d. Гострий глибокий карієс
  - e. Гіперемія пульпи.
3. Жінка віком 22 роки звернулася зі скаргами на гострі напади мимовільного болю тривалістю 15-20 хв, що виникли кілька годин тому у 25 зубі. Об'єктивно: на жувальній поверхні 25 зуба є глибока каріозна порожнина, яка не сполучається з порожниною зуба, холододовий подразник спричинює напад болю. Визначте діагноз:
  - a. Гострий гнійний пульпіт
  - b. Гострий глибокий карієс
  - c. Гіперемія пульпи
  - d. Гострий обмежений пульпіт
  - e. Гострий дифузний пульпіт.

4. Пацієнт 30 років звернувся до стоматолога зі скаргами на короткочасну болісність у зубі верхньої щелепи від дії холодового подразника, що минає відразу після його усунення. Об'єктивно: на жувальній поверхні 47 зуба — глибока, в межах навколопульпового дентину, каріозна порожнина, виповнена розм'якшеним дентином, зондування дна порожнини спричинює незначну болісність, термопроба — позитивна. Установіть діагноз:
  - a. Гострий глибокий карієс
  - b. Хронічний фіброзний пульпіт
  - c. Загострений хронічний пульпіт
  - d. Гострий середній карієс
  - e. Гіперемія пульпи.
5. У хворого А., 47 років напади гострого мимовільного болю впродовж двох діб. Біль посилюються при прийомі їжі. Об'єктивно: на жувальній поверхні 17 зуба глибока порожнина, що не сполучається з порожниною зуба, зондування хворобливе в ділянці проекції рогу пульпи, напад болю від холодного подразника, триває близько 15 хв., перкусія хвороблива. Який найбільш вірогідний діагноз?
  - a. Гострий глибокий карієс
  - b. Гострий обмежений пульпіт
  - c. Гіперемія пульпи
  - d. Гострий дифузний пульпіт
  - e. Загострення хронічного пульпіту

## VI. Література

### 6.1. Основна література

1. Борисенко А.В., Антоненко М.Ю., Линовицька Л.В. / за ред. А.В. Борисенка. Стоматологічні захворювання: терапевтична стоматологія: підручник. К. : ВСВ "Медицина", 2017. 664 с.
2. Бойцанюк С.І., Андрієшин О.П., Манащук Н.В., Чорній Н.В. Клінічні прояви та диференційно-діагностичні критерії некаріозних уражень зубів: навч. посіб. Тернопіль: ТДМУ. Укрмедкнига, 2019. 112 с.
3. Гасюк Н.В., Черняк В.В., Клітинська О.В., Бородач В.О. та ін. Додаткові методи обстеження у стоматології: навч. посіб. Тернопіль, 2017. 120 с.
4. Батіг В.М., Струк В.І. Систематизоване викладення змісту навчальної дисципліни «Терапевтична стоматологія»: навч. посіб. Чернівці, 2016. 227 с.
5. Кононова О. В. Сучасний стан лікування карієсу та його ускладнень у населення України. Гігієна населених місць, (64), 2014. 336-342 с.
6. Іваницький І.О., Іваницька О.С., Петрушанко Т.О. Гіперчутливість зубів: навчальний посібник для студентів стоматологічних факультетів вищих медичних навчальних закладів IV рівня акредитації. Полтава: Дивосвіт, 2019. 108 с.

### 6.2. Допоміжна література

1. Левків М. О. Застосування кейс-методу у фаховій підготовці студентів-іноземців на кафедрі терапевтичної стоматології. Медична освіта, (3), 2016. 71-74 с.
2. Белікова Н.І., Петрушанко Т.О., Беліков О.Б. Принципи біомеханіки шинування рухомих зубів. К.: ТОВ НВП «Інтерсервіс, 2016. 186 с.
3. Мазур І.П., Хайтович М.Ф., Голопихо Л.І. Клінічна фармакологія та фармакокінетика в стоматології: навч. посіб. К. : ВСВ "Медицина", 2018. 376 с. + 6 с. кольор. вкл.

4. Марченко І.Я., Назаренко З.Ю., Павленко С.А. / під заг. ред. Ткаченко І.М. Пропедевтика терапевтичної стоматології: підруч. для студ. стом. факул. вищ. навч. закл. МОЗ України /; ВДНЗУ «УМСА» – Полтава: ТОВ «АСМІ», 2016 р. 439 с.
5. М.М. Rozhko, Z.B. Popovych, V.D. Kuroiedova et al.: edited by M.M. Rozhko. Stomatology: textbook: in 2 books. Book I. Kyiv: AUS Medicine Publishing, 2020. 792 p.: color edition.
6. A.V. Borysenko, L.V. Lynovytska, O.F. Nesyn et al.; edited by A.V. Borysenko. Periodontal and Oral Mucosa Diseases: textbook. Vol. 2. Kyiv: AUS Medicine Publishing, 2018. 624 p.; color edition.
7. М.М. Rozhko, I.I. Kyrylenko, O. H. Denysenko et al.; edited by M. M. Rozhko. Stomatology: textbook: in 2 books. Book 2. Kyiv: AUS Medicine Publishing, 2018. 960 p.; color edition.
8. [Douglas A Terry](#), [Willi Geller](#). Esthetic and Restorative Dentistry: Material Selection and Technique 3rd Edition. Publisher: Quintessence Publishing Co Inc.; 3rd edition, 2017. 776 p.

## МЕТОДИЧНА РОЗРОБКА №10

### ТЕМА: МЕТОДИ І ЗАСОБИ ЗНЕБОЛЕННЯ ПРИ ПУЛЬПІТИ. ЛІКАРСЬКІ ЗАСОБИ І СПОСОБИ ЇХ ЗАСТОСУВАННЯ. ПРЕМЕДИКАЦІЯ

**I. Актуальність теми:** Знеболювання під час лікування запалення пульпи — досить складна проблема і має низку особливостей, пов'язаних як із загальним станом хворого, так і з особливостями перебігу запального процесу в порожнині зуба. Перед вибором того чи іншого виду анестезії необхідно розпитати пацієнта про наявність загальних захворювань, особливо таких, як гіпертонічна хвороба, цукровий діабет, серцево-судинні захворювання, бронхіальна астма тощо. Обов'язково треба розпитати про наявність підвищеної чутливості до деяких лікарських препаратів, алергійних реакцій.

#### **II. Навчальна мета:**

##### **2.1. Студент повинен знати:**

- основні методи знеболення в стоматології;
- класифікацію анестетиків;
- можливі реакції людського організму на анестетики;
- препарати, що використовуються для премедикації;

##### **2.2. Вміти:**

- правильно підібрати анестезуючий розчин;
- назначати дозування та час прийому препаратів для премедикації;
- швидко і ефективно надати першу допомогу при виникненні реакцій на анестезуючі препарати.

#### **III. Зміст теми**

До початку лікування пульпиту необхідно знизити збудження, емоційний стан та ін. Таким пацієнтам за 30 — 40 хв до початку лікування проводять премедикацію призначають бензодіазепінові транквілізатори: — седуксен по 0,005 0,01 г, еленіум по 0,01 г, фенібут по 0,25 — 0,5 г та ін. Для зменшення болю, пов'язаного із запаленням, рекомендують ненаркотичні анальгетики — анальгін, аспірин, парацетамол або седативні рослинні препарати з валеріани, меліси, півонії тощо.

Загальне знеболювання проводить анестезіолог у спеціальному кабінеті.

Місцеве знеболювання. Найкращого знеболювального ефекту в пацієнтів із запаленням пульпи можна досягти місцевими методами знеболювання провідниковою анестезією в поєднанні з інфільтраційною, підокісною та ін.

Знеболювання на верхній та нижній щелепах має деякі особливості. На верхній щелепі, урахувавши порозність її губчастої структури, доцільно проводити інфільтраційну та підокісну анестезію.

На нижній щелепі у фронтальній ділянці інфільтраційна та підокісна анестезія також будуть ефективними, але для бічних зубів краще застосовувати провідникову анестезію, оскільки нижня щелепа має щільну кортикальну пластинку і структура губчастої речовини менш порозна, ніж на верхній щелепі. Крім провідникової, інфільтраційної, підокісної анестезії для знеболювання пульпи застосовують інтралігаментарну, внутрішньокісткову, інтрасептальну та внутрішньопульпову анестезію однаково для верхньої та нижньої щелеп.

Методика інфільтраційної та підокісної анестезії: голку вколюють у рухому частину слизової оболонки чи ділянку, що містить клітковину. Під слизову оболонку вводять невелику кількість анестетика. За необхідності більш глибокої анестезії голкою перфорують окістя, продовжуючи повільно вводити 0,5 -1 мл анестезуючого розчину. Після дотику кістки кінчиком голки їй надають ковзного напрямку вздовж кістки. Під час ін'єкції скіс голки повинен бути звернений до кістки. Не можна допускати перфорування окістя в декількох місцях, тому що анестезуючий розчин витікатиме в підслизовий шар і недостатньо просякатиме внутрішньокісткові нервові сплетення.

Знеболювання пульпи зубів верхньої щелепи проводять з інфільтрацією тканин вестибулярного та піднебінного боків альвеолярного відростка в ділянці відповідного зуба. Анестезія пульпи зубів настає через 5 — 7 хв і триває 30 — 60 хв (залежно від виду анестетика).

Для знеболювання пульпи фронтальних зубів нижньої щелепи розчин анестетика вводять у проекції верхівки відповідного зуба з вестибулярного (1 — 1,5 мл) та орального (0,5 мл) боків альвеолярного відростка.

Для бічних зубів нижньої щелепи застосовують провідникову анестезію (мандибулярну, торусальну). За цією методикою анестетик вводять поблизу нервового стовбура, що призводить до анестезії всієї анатомічної ділянки в зоні іннервації цього нерва.

Деколи провідникової анестезії буває недостатньо, тоді запалену пульпу зубів нижньої щелепи доцільно знеболювати провідниковою анестезією в поєднанні з внутрішньопульповою. Якщо порожнина зуба розкрита, анестезуючий розчин вводять безпосередньо в її тканину. Блокада пульпи настає після введення 0,2 — 0,3 мл анестетика.

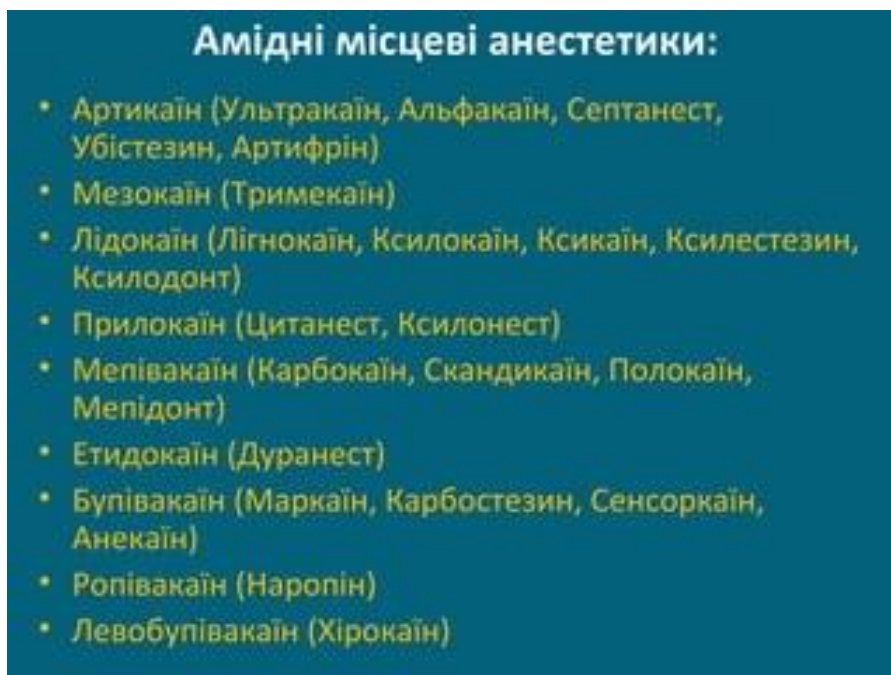Останнім часом частіше застосовують інтралігаментарну анестезію, яка була запропонована ще в 1929 р. Суть її полягає в тому, що анестетик за допомогою спеціальної короткої й дуже тонкої голки вводять у ясенну борозну (рекомендується спеціальним шприцом типу „Citoject" виробництва фірми „Bayer", Німеччина). Така анестезія дає високий ефект, економить час і анестетик.

За методикою внутрішньокісткової (спонгіозної) анестезії анестетик зі шприца з короткою голкою під тиском вводять крізь кортикальну пластинку в губчасту речовину кістки. У такому разі знеболюються внутрішньокісткові нервові сплетення.

Інтрасептальна анестезія є різновидом внутрішньокісткової, вона полягає в місцевому введенні 0,2 — 0,4 мл анестетика в кісткову перегородку між альвеолами (комірками) сусідніх зубів. Анестетик потрапляє в кістковомозкові простори навколо альвеол зубів, у тому числі періапікальні ділянки, до нервових волокон, що іннервують періодонт і пульпу. Останні три види анестезії (інтралігаментарна, внутрішньокісткова та інтрасептальна) належать до пародонтальної групи. Їх доцільно застосовувати під час лікування поодиноких зубів з метою зниження ризику токсичних ускладнень як на верхній, так і на нижній щелепі.

Внутрішньопульпове знеболювання за допомогою безголкового ін'єктора застосовують для лікування пульпіту методом вітальної екстирпації пульпи. Анестетик у розкриту порожнину зуба вводять за допомогою терапевтичного сопла, кінець якого щільно прикладають до отвору на дні каріозної порожнини. Проводять 1 — 2 струминні ін'єкції. Однак введення анестетиків за допомогою тонкої голки дає кращі результати.

Для лікування травматичного пульпіту показана аплікаційна анестезія, яку можна проводити під тиском, коли густу суміш анестетиків накладають на відкриту пульпу під стисною пов'язкою на 3 — 5 хв. Однак для проведення ампутації та екстирпації пульпи така анестезія недостатня. Засобами для аплікаційної анестезії слизової оболонки порожнини рота в місцях ін'єкційного знеболювання можуть бути місцеві анестезуючі препарати у вигляді паст, гелів (Хо gel, Perulen ultra, Xylonor gel та ін.).



**Рис.16.** Анестетики, які використовуються в стоматології

Загальне знеболювання. Останнім часом збільшилася кількість пацієнтів з алергійними реакціями, а також із непереносимістю місцевих анестетиків. У таких випадках необхідно застосовувати загальне знеболювання: наркоз, аудіоанестезію, психотерапію, рефлексорну аналгезію. Показаннями до лікування пульпиту під наркозом можуть бути: 1) супутні вади розвитку та захворювання центральної нервової системи (шизофренія, олігофренія, неврози, епілепсія та ін.); 2) ідіосинкразія до місцевих анестетиків; 3) неефективність місцевих анестетиків; 4) неврівноважений психічний стан хворого, який супроводжується проявами страху та неприємності; 5) підвищений блювотний рефлекс на введення стоматологічних інструментів у порожнину рота; 6) множинне ураження зубів карієсом, пульпитом і періодонтитом, які потребують комплексного лікування за одне відвідування.

Із загальної кількості хворих на пульпіт, які звертаються за стоматологічною допомогою, у 6—7 % можуть бути обґрунтовані показання до застосування інгаляційного наркозу з використанням фторотану, азоту закису в суміші з киснем. У решти хворих виправдане застосування місцевої ін'єкційної анестезії. Найкращого знеболювального ефекту досягають провідниковою анестезією в комплексі з інфільтраційною, підокісною та додатковою внутрішньопульпою.

#### **IV. Контрольні питання до теми заняття:**

1. Етіологія гіперемії пульпи.
2. Різниця між гіперемією пульпи та гострим частковим пульпитом.
3. Диференціальна діагностика гіперемії пульпи.
4. Фактори виникнення гострого часткового пульпиту.
5. Патологоанатомічна картина гострого часткового пульпиту.

#### **V. Контрольні тестові завдання та/або ситуаційні задачі:**

1. Через 1 хвилину після проведення торусальної анестезії 2 % розчином новокаїну (4 мл) з приводу видалення 17, хворий почав скаржитися на відчуття утруднення дихання. Об'єктивно: верхня та нижня губа набрякли, слизова оболонка гортані та порожнини рота також набрякла, різко гіперемована. Яке ускладнення виникло у цього хворого?
  - a. набряк Квінке
  - b. інтоксикація анестетиком
  - c. анафілактичний шок
  - d. колапс

- e. Гостра легенева недостатність
2. У хворого 30-ти років під час лікування пульпіту 25 у якості знеболюючого засобу використали 2 % розчин лідокаїну. Через декілька хвилин після ін'єкції з'явилися "задерев'янілість язика", ядуха, важкість за грудниною, сухий кашель, ціаноз, загальне занепокоєння, судоми. АТ- 90/60 мм.рт.ст. Встановіть найбільш імовірний діагноз:
- Анафілактичний шок
  - Гостра серцева недостатність
  - Набряк Квінке
  - Непритомність
  - Епілепсія
3. Хворому 62-х років виготовляють рухомі 21, 22 зуби. Застосовується інфільтраційна анестезія анестетиком ультракаїн DS. Що входить до його складу?
- 4 % артикаїн з адреналіном
  - 2 % мепівакаїн з адреналіном
  - 4 % артикаїн без вазоконстриктора
  - 3 % мепівакаїн без вазоконстриктора
  - 2 % артикаїн з епінефрином.
4. Через 10 хвилин після проведення анестезії (15 мл 2 % розчину лідокаїну) у хворого 26-ти років розвинулись тахікардія, екстрасистоля, задишка, сухий кашель, ціаноз, артеріальна гіпотензія, втрата свідомості. Вкажіть найбільш імовірний діагноз:
- Анафілактичний шок
  - Аспіраційна асфіксія
  - Гіпертонічний криз
  - Гіперглікемічна кома
  - Гіпоглікемічна кома
5. Пацієнтові 20-ти років необхідно провести аплікаційну анестезію на верхній щелепі у фронтальній ділянці перед проведенням провідникової анестезії. Яка концентрація розчину лідокаїну використовується для здійснення аплікаційної анестезії?
- 10
  - 50
  - 20
  - 30
  - 15

## VI. Література

### 6.1. Основна література

- Борисенко А.В., Антоненко М.Ю., Линовицька Л.В. / за ред. А.В. Борисенка. Стоматологічні захворювання: терапевтична стоматологія: підручник. К. : ВСВ "Медицина", 2017. 664 с.
- Бойцанюк С.І., Андрієшин О.П., Манащук Н.В., Чорній Н.В. Клінічні прояви та диференційно-діагностичні критерії некаріозних уражень зубів: навч. посіб. Тернопіль: ТДМУ. Укрмедкнига, 2019. 112 с.
- Гасюк Н.В., Черняк В.В., Клітинська О.В., Бородач В.О. та ін. Додаткові методи обстеження у стоматології: навч. посіб. Тернопіль, 2017. 120 с.
- Батіг В.М., Струк В.І. Систематизоване викладення змісту навчальної дисципліни «Терапевтична стоматологія»: навч. посіб. Чернівці, 2016. 227 с.
- Кононова О. В. Сучасний стан лікування карієсу та його ускладнень у населення України. Гігієна населених місць, (64), 2014. 336-342 с.

6. Іваницький І.О., Іваницька О.С., Петрушанко Т.О. Гіперчутливість зубів: навчальний посібник для студентів стоматологічних факультетів вищих медичних навчальних закладів ІV рівня акредитації. Полтава: Дивосвіт, 2019. 108 с.

## 6.2. Допоміжна література

1. Левків М. О. Застосування кейс-методу у фаховій підготовці студентів-іноземців на кафедрі терапевтичної стоматології. Медична освіта, (3), 2016. 71-74 с.
2. Белікова Н.І., Петрушанко Т.О., Беліков О.Б. Принципи біомеханіки шинування рухомих зубів. К.: ТОВ НВП «Інтерсервіс», 2016. 186 с.
3. Мазур І.П., Хайтович М.Ф., Голопихо Л.І. Клінічна фармакологія та фармакокінетика в стоматології: навч. посіб. К. : ВСВ “Медицина”, 2018. 376 с. + 6 с. кольор. вкл.
4. Марченко І.Я., Назаренко З.Ю., Павленко С.А. / під заг. ред. Ткаченко І.М. Пропедевтика терапевтичної стоматології: підруч. для студ. стом. факул. вищ. навч. закл. МОЗ України /; ВДНЗУ «УМСА» – Полтава: ТОВ «АСМІ», 2016 р. 439 с.
5. М.М. Rozhko, Z.B. Popovych, V.D. Kuroiedova et al.: edited by M.M. Rozhko. Stomatology: textbook: in 2 books. Book I. Kyiv: AUS Medicine Publishing, 2020. 792 p.: color edition.
6. A.V. Borysenko, L.V. Lynovytska, O.F. Nesyn et al.; edited by A.V. Borysenko. Periodontal and Oral Mucosa Diseases: textbook. Vol. 2. Kyiv: AUS Medicine Publishing, 2018. 624 p.; color edition.
7. М.М. Rozhko, І.І. Kyrylenko, О. Н. Denysenko et al.; edited by М. М. Rozhko. Stomatology: textbook: in 2 books. Book 2. Kyiv: AUS Medicine Publishing, 2018. 960 p.; color edition.
8. [Douglas A Terry](#), [Willi Geller](#). Esthetic and Restorative Dentistry: Material Selection and Technique 3rd Edition. Publisher: Quintessence Publishing Co Inc.; 3rd edition, 2017. 776 p.



## МЕТОДИЧНА РОЗРОБКА №11

**ТЕМА: МЕТОДИ ЛІКУВАННЯ ПУЛЬПІТУ. ОБГРУНТУВАННЯ ВИБОРУ МЕТОДУ ЛІКУВАННЯ ПУЛЬПІТУ В ЗАЛЕЖНОСТІ ВІД ФОРМИ, ПЕРЕБІГУ ТА ЗАГАЛЬНОГО СТАНУ ОРГАНІЗМУ. МЕТОД ЗБЕРЕЖЕННЯ ПУЛЬПИ: ПОКАЗАННЯ ДО ЗАСТОСУВАННЯ. МЕТОДИКА ЛІКУВАННЯ. ЛІКАРСЬКІ ЗАСОБИ, ЇХ ПРОПИС. ЕФЕКТИВНІСТЬ І МОЖЛИВІ УСКЛАДНЕННЯ**

**I. Актуальність теми:** Детальне вивчення біології тканини пульпи дозволило встановити її значні репаративні та пластичні можливості. На цих даних ґрунтується патогенетична терапія пульпіту. Разом з тим успіх лікування та завершення запального процесу в пульпі залежать від загального стану організму, віку хворого, локалізації та розвитку каріозного процесу, вірулентності мікроорганізмів каріозної порожнини, шляхів проникнення інфекції в пульпу, характеру перебігу, тривалості та форми запалення, топографоанатомічних особливостей порожнини зуба і корневих каналів, стану періодонта тощо. Усе це необхідно враховувати під час вибору методу лікування пульпіту

**II. Навчальна мета:**

**2.1. Студент повинен знати:**

- основні методи лікування пульпітів;
- матеріали для пломбування корневих каналів;
- застосування методу збереження пульпи, покази до нього;
- покази та протипокази до консервативного та хірургічного методів лікування пульпітів;

**2.2. Вміти:**

- правильно назначити метод лікування пульпіту залежно від його форми;
- оцінити основні характеристики матеріалів та інструментів, що використовуються в ході лікування різних форм пульпіту;
- обґрунтувати вибір пломбувального матеріалу для корневих каналів.

**III. Зміст теми**

На цей час у терапії пульпіту склалося два напрямки — біологічний та хірургічний. У разі лікування за біологічним методом зусилля лікаря спрямовані на усунення запального процесу та відновлення функції пульпи. Хірургічне лікування після попередньої девіталізації чи знеболювання запаленої пульпи передбачає часткове або повне її видалення.

Показаннями до застосування певного методу лікування пульпіту є суб'єктивні дані, результати об'єктивного обстеження, електродіагностики та рентгенографії, які дозволяють лікарю встановити межу зворотності запального процесу в пульпі. У хворих із початковими стадіями запалення всі втручання повинні бути спрямовані на швидке ліквідування запального процесу біологічним методом. На пізніших стадіях, залежно від характеру ураження та ступеня розвитку запального процесу, необхідно встановити обсяг оперативного втручання — проводити ампутацію пульпи чи пульпектомію. В останньому випадку ефективність лікування залежить від стану кукси пульпи.

Біологічний метод спрямований на лікування всієї пульпи. Він має за мету якщо не вилікувати пульпу, то зберегти її головні функції: захисну, пластичну, живильну. Особливе значення має збереження захисних властивостей пульпи відносно до періодонта як профілактика верхівкового періодонтиту.

Теоретичним обґрунтуванням біологічного методу є сучасні дослідження про фізіологію та морфологію пульпи, які довели її високу життєздатність, реактивну спроможність і пластичну функцію. Високу життєздатність пульпи забезпечують: 1) додаткові джерела живлення зуба — анастомози, співустя, кільцева система кровообігу в

коронковій пульпі; 2) рясна капілярна мережа коронкової пульпи; 3) пухка сполучна тканина, яка оточує судини біля апікального отвору, що виключає можливість здавлення їх під час запалення; 4) клітини ретикулоендотеліальної системи та гіалуронова кислота, які є важливими чинниками захисту; 5) стабільність ферментно-інгібіторної системи.

Показання. Лікуванню консервативним методом підлягають початкові стадії гострого пульпіту: гіперемія пульпи, гострий обмежений пульпіт, травматичний пульпіт (випадкове оголення пульпи) та хронічний фіброзний пульпіт без клінічного та рентгенологічного проявів періодонтиту. Метод показаний за наявності таких умов: вік хворих до 30 років, центральна локалізація каріозної порожнини, відсутність внутрішніх захворювань і патологічних змін у періодонті (клінічних і рентгенологічних), незначна тривалість запального процесу (до 3 діб).

Протипоказання: різко позитивна реакція з боку періодонта, ознаки генералізованого пародонтиту, зниження порога електрозбудливості пульпи понад 40 мкА, рентгенографічні зміни в періапикальних тканинах. Крім того, не підлягають лікуванню цим методом зуби, що будуть використані як опірні під мостоподібні конструкції, запалення пульпи у хворих із клінічними проявами хронічної одонтогенної інтоксикації, пульпіт в осіб віком понад 45 — 50 років, а також зуби з каріозною порожниною в ділянці шийки чи кореня.

За зберігального методу лікування пульпіту використовують різні лікарські засоби: антибіотики та їх комбінації, поєднання сульфаніламідних препаратів з антибіотиками, кортикостероїдами, кальційумісні засоби, ферментні, нітрофуранові препарати, глікозаміноглікани та ін. Успіх терапевтичної дії антибіотиків значною мірою залежить від чутливості мікрофлори до них. Найчутливіша мікрофлора запаленої пульпи до неоміцину сульфату, левоміцетину, поліміксину М сульфату, мономіцину, біциліну, хлортетрацикліну гідрохлориду. Концентрація антибіотиків у складі пасти не повинна перевищувати 500—1000 ОД в 1 мл. Надлишковий їх уміст пригнічує фагоцитарну активність клітин пульпи і захисні процеси в ній, можуть призвести до некрозу пульпи.

Використання тільки антибіотиків для консервативного лікування пульпіту не дозволяє домогтися успіху, тому що справляє лише антибактеріальну дію. Тому виправдане поєднання антибіотиків із речовинами, які стимулюють пластичну та регенераційну функції пульпи, — сульфаніламідними, кортикостероїдними, вітамінними, ферментними препаратами. Кортикостероїдні препарати справляють протизапальну дію, знімають біль, але знижують реактивний стан пульпи та перешкоджають формуванню грануляційної тканини, яка сприяє регенерації пульпи.

Не тривала дія кортикостероїдів на пульпу (4 — 6 діб) не спричинює в ній побічних змін. Однак доцільно застосування кортикостероїдів у вигляді пов'язки обмежити терміном 3 — 5 діб з подальшою заміною їх засобами, що стимулюють дентиноутворення. Формування дентинного містка в пульпі прискорює комбінація кортикостероїдів із кальцію гідроксидом. Кальцію гідроксид у різних прописах діє на пульпу сприятливіше, ніж інші засоби.

Нормалізуючи кислотно-основний баланс запаленої пульпи, ці препарати справляють протизапальну та дегідратаційну дію, стимулюють утворення вторинного дентину та ремінералізацію світлого, розм'якшеного дентину. Тому зараз дуже поширені пасти, які містять кальцію гідроксид, антибіотики, сульфаніламідні препарати, кортикостероїди, а також готові препарати на основі кальцію гідроксиду: Cavital, Calcipulpa, Actical, Dycal, Hydrex.

Підвищують ефективність лікування пульпіту також глікозаміноглікани (луроніт, хонсурид, гепарин) і нітрофурані. Ці препарати прискорюють репаративні процеси в

пульпі завдяки своїм біологічним властивостям. Так, луроніт — це препарат, що містить гіалуринову кислоту, яка відіграє важливу роль у захисних процесах пульпи зуба. Гепарин у разі гострого запалення пульпи пригнічує гідратацію, зменшує судинну проникність, знижує внутрішньопульповий тиск. Крім того, глікозаміноглікани сприяють ущільненню волокнистих утворень пульпи, а до кінця 6—8-го тижня — кальціюванню їх. Похідні нітрофуранів мають широкий спектр антимікробної дії, пригнічують активність антибіотикостійких штамів мікроорганізмів.

Використовують також протеолітичні ферменти. Застосування ферментів обґрунтоване їх властивістю розплавляти некротичні тканини, мікротромби, поліпшувати відтік ексудату, знижувати антибіотикорезистентність мікрофлори. Виходячи з цього, використання протеолітичних ферментів для лікування запалення пульпи є досить ефективним. Ензимотерапія з антибіотикотерапією призводить до усунення запального процесу в пульпі, зменшення тиску в порожнині зуба, створення умов для регенерації в пульпі, а клінічно — до усунення болю.

<i>Назва матеріалу</i>	<i>Фірма-виробник</i>	<i>Характеристика</i>	<i>Методика застосування</i>
Calcimol	VOCO (Німеччина)	На основі 26 % кальцію гідроксиду, система "паста — паста"	Рівні об'єми паст та каталізатора змішують Юс. Для непрямого покриття пульпи. Час твердіння — 45 с
Calcium Hydroxide	Degussa (Німеччина)	На основі кальцію гідроксиду, основна паста й каталізатор	Рівні об'єми змішують на паперовому блоці 10 — 15 с. Пряме й непряме покриття пульпи. Час твердіння — 40 с
Alkaliner MiniTip	ESPE 3M (Німеччина)	На основі кальцію гідроксиду, у картриджі Міні-Тіп основна паста й каталізатор	Рівні за довжиною відрізки паст змішують 10 с, вносять у порожнину. Час твердіння — 50 с
Septocalcine Ultra	Septodont (Франція)	Основна та каталізаторна паста в тубиках	Змішують на паперовому блоці рівні кількості паст 10 с, уносять на дно в проєкції рогу пульпи. Час твердіння — 40 с
Life	Kerr (США)	Матеріал на основі кальцію гідроксиду в 2 тубиках (базис і каталізатор)	Змішують рівні кількості на паперовій пластинці Юс, одразу ж уносять у каріозну порожнину для непрямого покриття пульпи. Час твердіння — 30 с
Dycal	Dentsply (США)	Паста на основі кальцію гідроксиду та бутіленгліколю диспліцилату — 2 тубики	Змішують рівні кількості 10 с до однорідного кольору, вносять у порожнину для непрямого покриття пульпи. Час твердіння — 45 с

**Табл. 1.** Кальційвмісні матеріали хімічного твердіння для прямого й непрямого покриття пульпи

Calcimol LC	VOCO (Німеччина)	На основі 5 % кальцію гідроксиду пролонгованої дії. У тубах по 5 г	Для непрямого покриття пульпи, вносять у порожнину завтовшки 1 мм, полімеризують 30 с
Septocal LC	Septodont (Франція)	На основі кальцію гідроксоапатиту зі фтором. Шприци по 10 г	Для непрямого покриття пульпи. Наносять на дно каріозної порожнини і полімеризують 10 с
Ultra-blend	Ultra-dent (США)	На основі кальцію гідроксиду та склоіономерного цементу. Шприци по 10 г	Видавлюють безпосередньо на ріг пульпи чи на дно каріозної порожнини і полімеризують 20 с
Lica	Dentamerica (США)	На основі кальцію гідроксиду. Шприци по 10 г	Для непрямого покриття пульпи шаром до 2 мм, полімеризують 30 с

**Табл.2.** Кальційвмісні матеріали для покриття пульпи зуба світлового твердіння

Методика лікування. Перше відвідування. Після ретельного антисептичного оброблення ротової порожнини та знеболювання хворий зуб ізолюють кофердамом або стерильними валиками з вати. Поверхню ураженого та двох сусідніх зубів обробляють 2 % настоянкою йоду, 1 % розчином хлоргексидину та ін. Потім ретельно препарують каріозну порожнину. Особливу увагу під час препарування звертають на стан надпульпового дентину на дні каріозної порожнини — від цього здебільшого залежить успіх біологічного методу лікування. Патологічно змінений дентин як джерело інфекції, інтоксикації та сенсibiliзації пульпи в процесі розкриття і формування каріозної порожнини треба максимально видалити: продукти його розпаду можуть інактивувати дію антибіотиків та інших препаратів. Показанням до оголення рогу пульпи є випадки запалення на фоні хронічного перебігу каріозного процесу з утворенням прошарку замісного дентину. У такому разі розкриття рогу створює своєчасну декомпресію, умови для відтоку ексудату й впливу лікувальних препаратів на запалену пульпу. Якщо пульпіту передують гострий перебіг каріозного процесу, розкривати порожнину зуба не варто, оскільки відтік ексудату та дифузія лікарських речовин у пульпу відбуваються через тонкий прошарок розм'якшеного демінералізованого дентину на дні порожнини. Таким чином, вплив лікарських засобів на запалену пульпу може бути прямим і непрямим.

Щоб створити оптимальні умови для відтоку ексудату із порожнини зуба після її розкриття, на першому сеансі лікування рекомендують залишати лікарські засоби в порожнині на кульці з вати, тому що паста перешкоджає відтоку ексудату з пульпи. Після механічного оброблення каріозної порожнини кількість ексудату може збільшитися, посилюючи біль, тому не варто після такого оброблення відразу накладати постійну пломбу. Якщо порожнина зуба розкрита, накладати пасту слід дуже обережно, без тиску.

Друге відвідування. У деяких хворих після першого відвідування біль не зникає. Навіть незначний біль, підвищена реакція на термічні подразники, перкусію та збільшення електробудливості пульпи чи наявність хоча б одного з перелічених симптомів є показанням до повторення сеансу лікування. Каріозну порожнину вдруге зрошують розчином ферменту з антибіотиком чи іншим протизапальним засобом, знову залишають тампон із ліками на 24 — 48 год. Якщо за цей час біль і реакція на термічні подразники

зникли, каріозну порожнину зрошують і накладають пасту на основі кальцію гідроксиду, лужна реакція якої стимулює вироблення замісного дентину одонтобластами. Далі накладають контрольну пломбу. Якщо протягом 5 — 7 діб ускладнень не виникає, накладають постійну пломбу.

Якщо результати незадовільні, наростає процес запалення, консервативну терапію слід замінити на хірургічний метод лікування.

#### **IV. Контрольні питання до теми заняття:**

1. Методики лікування різних форм пульпітів.
2. Суть, покази і протипокази до використання методу збереження пульпи.
3. Класифікація інструментарію для лікування корневих каналів.
4. Основні характеристики різних груп пломбувальних матеріалів для корневих каналів.
5. Відмінність між консервативним та хірургічним методами лікування пульпіту.

#### **V. Контрольні тестові завдання та/або ситуаційні задачі:**

1. У хворого 18 - річного пацієнта гострий обмежений пульпіт. Через напади болю і відчуття страху, не спав всю ніч. Зранку не снідав. В теперішню мить: вологи долоні, шкірні покриви бліді. Дерматогліфіка виражена. Поводиться неспокійно. Ознак алкогольного або наркотичного сп'яніння немає. Яка тактика лікаря – стоматолога:
  - a. Нагодувати пацієнта
  - b. Зробити місцеву анестезію та відправити додому поїсти, а через годину продовжити лікування.
  - c. Лікування перенести на інший день
  - d. Провести з пацієнтом заспокійливу бесіду
  - e. Провести премедикацію гідазепамом 0,02г одноразово за 30-60 хвилин до початку лікування
2. У хворої 24 років під час лікування гострого глибокого карієсу 36 зуба (1 клас за Блеком) під час препарування каріозної порожнини випадково було оголено пульпу. Якою має бути тактика лікаря:
  - a. Накласти муміфікувальну пасту
  - b. Накласти одонтотропну пасту
  - c. Провести вітальну екстирпацію пульпи
  - d. Закрити порожнину склоіномером
  - e. Накласти пасту з кальцію гідроксидом.
3. Пацієнт 28-ми років, якому було проведене лікування 47 зуба 4 тижні тому, скаржиться на постійний пульсуючий біль у 47, котрий виник добу тому. Попередній діагноз гострий гнійний пульпіт 47 зуба. Яка лікувальна тактика?
  - a. Призначити антибіотики
  - b. Вітальна ампутація
  - c. Вітальна екстирпація
  - d. Девітальна ампутація
  - e. Девітальна екстирпація.
4. Жінці проводилося лікування пульпіту методом девітальної екстирпації. У 15 зубі була залишена миш'яковиста паста. На повторний прийом пацієнтка прийшла несвоєчасно. Розвинувся токсичний періодонтит. Який засіб оптимальний для обробки кореневого каналу:
  - a. Крезофен
  - b. Розчин йодинолу
  - c. Трипсин

- d. Евгенол
  - e. Хлоргексидин
5. Лікування пульпіту методом девітальної ампутації проводять при:
- a. Розташуванні каріозної порожнини нижче рівня шийок зубів
  - b. Прийомі антидепресантів
  - c. Прийомі нестероїдні протизапальні засоби
  - d. При неповному відкриванні ротової порожнини
  - e. Пацієнтам, які молодше 45 років

## VI. Література

### 6.1. Основна література

1. Борисенко А.В., Антоненко М.Ю., Линовицька Л.В. / за ред. А.В. Борисенка. Стоматологічні захворювання: терапевтична стоматологія: підручник. К. : ВСВ "Медицина", 2017. 664 с.
2. Бойцанюк С.І., Андрійшин О.П., Манащук Н.В., Чорній Н.В. Клінічні прояви та диференційно-діагностичні критерії некаріозних уражень зубів: навч. посіб. Тернопіль: ТДМУ. Укрмедкнига, 2019. 112 с.
3. Гасюк Н.В., Черняк В.В., Клітинська О.В., Бородач В.О. та ін. Додаткові методи обстеження у стоматології: навч. посіб. Тернопіль, 2017. 120 с.
4. Батіг В.М., Струк В.І. Систематизоване викладення змісту навчальної дисципліни «Терапевтична стоматологія»: навч. посіб. Чернівці, 2016. 227 с.
5. Кононова О. В. Сучасний стан лікування карієсу та його ускладнень у населення України. Гігієна населених місць, (64), 2014. 336-342 с.
6. Іваницький І.О., Іваницька О.С., Петрушанко Т.О. Гіперчутливість зубів: навчальний посібник для студентів стоматологічних факультетів вищих медичних навчальних закладів ІV рівня акредитації. Полтава: Дивосвіт, 2019. 108 с.

### 6.2. Допоміжна література

1. Левків М. О. Застосування кейс-методу у фаховій підготовці студентів-іноземців на кафедрі терапевтичної стоматології. Медична освіта, (3), 2016. 71-74 с.
2. Белікова Н.І., Петрушанко Т.О., Беліков О.Б. Принципи біомеханіки шинування рухомих зубів. К.: ТОВ НВП «Інтерсервіс, 2016. 186 с.
3. Мазур І.П., Хайтович М.Ф., Голопихо Л.І. Клінічна фармакологія та фармакокінетика в стоматології: навч. посіб. К. : ВСВ "Медицина", 2018. 376 с. + 6 с. кольор. вкл.
4. Марченко І.Я., Назаренко З.Ю., Павленко С.А. / під заг. ред. Ткаченко І.М. Пропедевтика терапевтичної стоматології: підруч. для студ. стом. факул. вищ. навч. закл. МОЗ України /; ВДНЗУ «УМСА» – Полтава: ТОВ «АСМІ», 2016 р. 439 с.
5. M.M. Rozhko, Z.B. Popovych, V.D. Kuroiedova et al.: edited by M.M. Rozhko. Stomatology: textbook: in 2 books. Book I. Kyiv: AUS Medicine Publishing, 2020. 792 p.: color edition.
6. A.V. Borysenko, L.V. Lynovytska, O.F. Nesyn et al.; edited by A.V. Borysenko. Periodontal and Oral Mucosa Diseases: textbook. Vol. 2. Kyiv: AUS Medicine Publishing, 2018. 624 p.; color edition.
7. M.M. Rozhko, I.I. Kyrylenko, O. H. Denysenko et al.; edited by M. M. Rozhko. Stomatology: textbook: in 2 books. Book 2. Kyiv: AUS Medicine Publishing, 2018. 960 p.; color edition.

8. [Douglas A Terry](#), [Willi Geller](#). Esthetic and Restorative Dentistry: Material Selection and Technique 3rd Edition. Publisher: Quintessence Publishing Co Inc.; 3rd edition, 2017. 776 p.

## МЕТОДИЧНА РОЗРОБКА №12

### ТЕМА: ВІТАЛЬНИЙ АМПУТАЦІЙНИЙ МЕТОД ЛІКУВАННЯ ПУЛЬПИТУ: ПОКАЗАННЯ, МЕТОДИКА, ЛІКАРСЬКІ ЗАСОБИ. ЕФЕКТИВНІСТЬ І МОЖЛИВІ УСКЛАДНЕННЯ

**I. Актуальність теми:** Хірургічні методи лікування пульпіту полягають у частковому (ампутація пульпи) чи повному (пульпектомія, або екстирпація пульпи) видаленні деструктивно зміненої пульпи. Під вітальними методами розуміють часткове або повне видалення пульпи під певною анестезією. Застосування односеансового методу не тільки економить час, а й запобігає захворюванням періодонта.

#### II. Навчальна мета:

##### 2.1. Студент повинен знати:

- поняття вітальності пульпи;
- суть вітальної ампутації пульпи;
- методику проведення вітального ампутаційного лікування пульпіту;
- лікарські засоби, які використовуються при вітальному ампутаційному лікуванні пульпіту;

##### 2.2. Вміти:

- правильно діагностувати різні форми пульпіту;
- правильно призначити метод лікування для різних форм гострого та хронічного пульпіту;
- пояснити методику проведення лікування пульпіту методом вітальної ампутації.

#### III. Зміст теми

**Вітальна ампутація пульпи.** Суть ампутації пульпи під анестезією полягає в одномоментному видаленні ділянки фокального запалення коронкової пульпи з наступним медикаментозним обробленням її кукси, накладанням лікувальної пасти й постійної пломби.

**Показання:** гіперемія пульпи, гострий обмежений пульпіт, хронічний фіброзний та хронічний гіпертрофічний пульпіт, гострий і хронічний пульпіт тимчасових зубів у період резорбції коренів і постійних зубів із незакінченим ростом коренів. Ампутація показана також хворим похилого віку в разі облітерації порожнини зуба та кореневих каналів, а також у разі викривлення кореня. Для вибору ампутаційного методу важливе значення має вік та загальний стан пацієнта. Усі терапевтичні заходи повинні спрямовуватися на створення умов, що запобігають розвитку інфекції в пульпі та підвищують репаративні процеси в ній.

Для правильного діагностування окремих форм пульпіту лікарю необхідно використовувати всі методи дослідження, тому що від цього залежить позитивний результат ампутації.

**Методика лікування.** Після обробки порожнини рота та ефективного знеболювання проводять перший етап — препарування каріозної порожнини. Ретельно видаляють каріозний дентин. Каріозну порожнину широко розкривають для створення прямого переходу її стінок у стінки порожнини зуба. Перед розкриттям порожнини зуба каріозну порожнину зрошують розчином ферменту (трипсин, хімотрипсин) з антибіотиком (стрептоміцин, мономіцин тощо), розчином фурациліну або хлоргексидину тощо.

Другий етап: резекція склепіння порожнини зуба, її розкриття. Цю маніпуляцію здійснюють стерильним фісурним бором. Якість розкриття порожнини зуба здебільшого визначає успіх лікування пульпіту. Якщо порожнина зуба недостатньо розкрита, часто біля рогу пульпи залишається некротизований дентин, який є джерелом її інфікування та інтоксикації. У таких випадках ампутацію пульпи здійснюють лише частково. У подальшому залишена інфікована коронкова пульпа може стати причиною розвитку

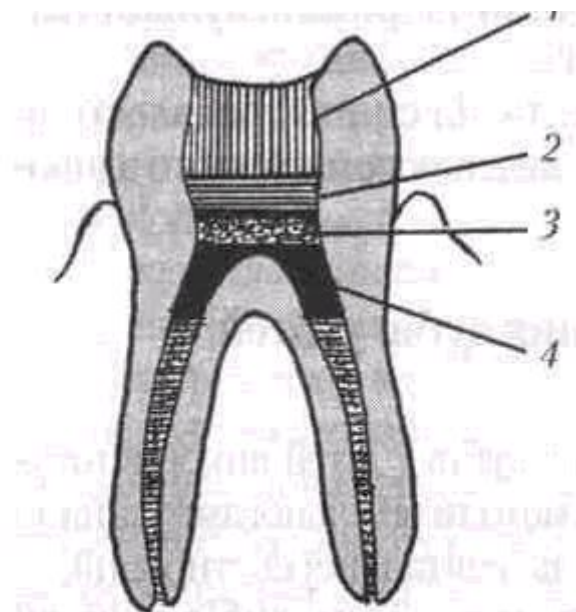


залишкового пульпиту кореневої кукси. Порожнину зуба препарують настільки, щоб після ампутації пульпи на дні її було чітко видно устя кореневих каналів і вхід у канали був вільний.

Третій етап: видалення коронкової пульпи (ампутація). Цей етап лікування слід здійснювати з найменшою травматизацією. Його виконують гострим екскаватором середніх розмірів, діаметр якого наближається до розмірів порожнини зуба. Далі списоподібним або кулястим бором видаляють пульпу з устів кореневих каналів, устя розкривають за допомогою ендодонтичних інструментів (наприклад Gates-Glidden, Peeso та ін.) і надають їм конусоподібної форми.

Четвертий етап: медикаментозне оброблення кукси пульпи. Під час розкриття порожнини зуба та проведення ампутації пульпи каріозну порожнину постійно зрошують протизапальними розчинами (фурацилін, етоній та ін.). З метою запобігання інфікуванню кореневої пульпи всі маніпуляції необхідно проводити стерильно, чітко й швидко; своєчасно змінювати валики й контролювати роботу слиновідсмоктувача для запобігання потраплянню слини в порожнину зуба. Після видалення пульпи з порожнини зуба й устів каналів може виникнути кровотеча з кореневої пульпи. Для її припинення застосовують кровоспинні препарати (3 % розчин водню пероксиду, 5 % розчин амінокапронової кислоти тощо), які вводять на кульках із вати на 3 — 5 хв; можна також використовувати діатермокоагуляцію.

П'ятий етап: покриття кукси пульпи. Для цього рекомендують пасти протизапальної та одонтотропної дії, такі ж самі, що використовують для лікування пульпиту за біологічним методом (для прямого покриття пульпи). Якщо через 5 — 7 діб скарги в пацієнта відсутні, накладають постійну пломбу.



**Мал. 62.** Схематичне зображення вітальної ампутації пульпи: 1— амальгама; 2 — фосфат-цемент; 3— цинкооксидевгенолова паста; 4— паста на основі гідроксиду кальцію

**Рис.17.** Схематичне зображення вітальної ампутації пульпи

#### IV. Контрольні питання до теми заняття:

1. Поняття вітальності пульпи зуба.
2. Метод вітальної ампутації пульпи зуба, його суть та методика проведення.
3. Інструменти, матеріали та лікарські препарати, які використовуються при проведенні лікування пульпіту методом вітальної ампутації.
4. Покази до лікування пульпіту методом вітальної ампутації.
5. Протипокази до лікування пульпіту методом вітальної ампутації.

#### V. Контрольні тестові завдання та/або ситуаційні задачі:

1. Пацієнтка 18 років, якій було проведено лікування зуба 11 методом вітальної пульпотомії, звернулася у клініку зі скаргами на потемніння коронкової частини зуба 11. Інші скарги стосовно 11 у пацієнтки відсутні. В анамнезі: зуб 11 був лікований з приводу глибокого карієсу приблизно 3 місяці тому. Відомо, що під час лікування було використано матеріал МТА для прямого покриття пульпи, оскільки відбулось сполучення з пульповою порожниною зуба під час препарування каріозної порожнини. Об-но: зуб 11 сіруватого кольору, холодова проба від'ємна, ЕОД в межах норми, патологічних змін на верхівці кореня під час рентгенологічного дослідження не виявлено. Що стало причиною дисколориту коронкової частини зуба 11 у даному випадку?:
  - a. Травма в анамнезі 11 зуба
  - b. Розвиток хронічного гангренозного пульпіту
  - c. Використання МТА в коронковій частині зуба
  - d. Розвиток хронічного періодонтиту
  - e. Недотримання правил при встановленні постійної пломби
2. При профілактичному огляді в пацієнта 13 років виявлена глибока каріозна порожнина у зубі 35 на жувальній поверхні, дентин розм'якшений, слабо пігментований. Визначається сполучення з порожниною зуба, зондування болоче, від холодної води біль, що повільно проходить. Перкусія безболісна. Який метод лікування доцільно провести в даному випадку?
  - a. Девітальна екстирпація
  - b. Вітальна ампутація
  - c. Біологічний метод
  - d. Вітальна екстирпація
  - e. Девітальна ампутація
3. Яке ускладнення найчастіше спостерігається при лікуванні тимчасових зубів методом вітальної пульпотомії?
  - a. внутрішня резорбція коренів
  - b. перелом кореня і віддаленому терміні
  - c. періапикальний абсцес
  - d. зовнішня резорбція коренів
  - e. поява рухомості.
4. Лікування пульпіту методом девітальної ампутації проводять при:
  - a. Розташуванні каріозної порожнини нижче рівня шийок зубів
  - b. Прийомі антидепресантів
  - c. Прийомі нестероїдних протизапальних засобів
  - d. При неповному відкриванні ротової порожнини
  - e. Пацієнтам, які молодше 45 років.
5. При обстеженні хворого 15 років був встановлений діагноз гострий дифузний пульпіт зуба 36. Який метод лікування найбільш раціональний у даному випадку?

- a. Вітальна екстирпація
- b. Девітальна екстирпація
- c. Девітальна ампутація
- d. Біологічний метод
- e. Видалення зуба

## VI. Література

### 6.1. Основна література

1. Борисенко А.В., Антоненко М.Ю., Линовицька Л.В. / за ред. А.В. Борисенка. Стоматологічні захворювання: терапевтична стоматологія: підручник. К. : ВСВ "Медицина", 2017. 664 с.
2. Бойцанюк С.І., Андрійшин О.П., Манащук Н.В., Чорній Н.В. Клінічні прояви та диференційно-діагностичні критерії некаріозних уражень зубів: навч. посіб. Тернопіль: ТДМУ. Укрмедкнига, 2019. 112 с.
3. Гасюк Н.В., Черняк В.В., Клітинська О.В., Бородач В.О. та ін. Додаткові методи обстеження у стоматології: навч. посіб. Тернопіль, 2017. 120 с.
4. Батіг В.М., Струк В.І. Систематизоване викладення змісту навчальної дисципліни «Терапевтична стоматологія»: навч. посіб. Чернівці, 2016. 227 с.
5. Кононова О. В. Сучасний стан лікування карієсу та його ускладнень у населення України. Гігієна населених місць, (64), 2014. 336-342 с.
6. Іваницький І.О., Іваницька О.С., Петрушанко Т.О. Гіперчутливість зубів: навчальний посібник для студентів стоматологічних факультетів вищих медичних навчальних закладів IV рівня акредитації. Полтава: Дивосвіт, 2019. 108 с.

### 6.2. Допоміжна література

1. Левків М. О. Застосування кейс-методу у фаховій підготовці студентів-іноземців на кафедрі терапевтичної стоматології. Медична освіта, (3), 2016. 71-74 с.
2. Белікова Н.І., Петрушанко Т.О., Беліков О.Б. Принципи біомеханіки шинування рухомих зубів. К.: ТОВ НВП «Інтерсервіс, 2016. 186 с.
3. Мазур І.П., Хайтович М.Ф., Голопихо Л.І. Клінічна фармакологія та фармакокінетика в стоматології: навч. посіб. К. : ВСВ "Медицина", 2018. 376 с. + 6 с. кольор. вкл.
4. Марченко І.Я., Назаренко З.Ю., Павленко С.А. / під заг. ред. Ткаченко І.М. Пропедевтика терапевтичної стоматології: підруч. для студ. стом. факул. вищ. навч. закл. МОЗ України /; ВДНЗУ «УМСА» – Полтава: ТОВ «АСМІ», 2016 р. 439 с.
5. M.M. Rozhko, Z.V. Popovych, V.D. Kuroiedova et al.: edited by M.M. Rozhko. Stomatology: textbook: in 2 books. Book I. Kyiv: AUS Medicine Publishing, 2020. 792 p.: color edition.
6. A.V. Borysenko, L.V. Lynovyt'ska, O.F. Nesyn et al.; edited by A.V. Borysenko. Periodontal and Oral Mucosa Diseases: textbook. Vol. 2. Kyiv: AUS Medicine Publishing, 2018. 624 p.; color edition.
7. M.M. Rozhko, I.I. Kyrylenko, O. H. Denysenko et al.; edited by M. M. Rozhko. Stomatology: textbook: in 2 books. Book 2. Kyiv: AUS Medicine Publishing, 2018. 960 p.; color edition.
8. [Douglas A Terry](#), [Willi Geller](#). Esthetic and Restorative Dentistry: Material Selection and Technique 3rd Edition. Publisher: Quintessence Publishing Co Inc.; 3rd edition, 2017. 776 p.

## МЕТОДИЧНА РОЗРОБКА №13

### ТЕМА: ВІТАЛЬНИЙ ЕКСТИРПАЦІЙНИЙ МЕТОД ЛІКУВАННЯ ПУЛЬПІТУ: ПОКАЗАННЯ, МЕТОДИКА, ЛІКАРСЬКІ ЗАСОБИ. ЕФЕКТИВНІСТЬ І МОЖЛИВІ УСКЛАДНЕННЯ. ДІАТЕРМОКОАГУЛЯЦІЯ. ПОКАЗАННЯ, МЕТОДИКА

**I. Актуальність теми:** Екстирпація пульпи зуба — це її видалення із застосуванням анестезії. Вітальна екстирпація пульпи зуба відноситься до хірургічних методів лікування пульпіту. При цьому токсичний вплив на тканини відсутній, що є великою перевагою. У наші дні ця процедура дозволяє уникнути видалення пошкодженого зуба навіть при глибокому ураженні карієсом.

#### II. Навчальна мета:

##### 2.1. Студент повинен знати:

- відмінність між ампутаційним та екстирпаційним методами лікування пульпіту;
- покази до застосування методу вітальної екстирпації пульпи;
- протипокази до лікування пульпітів методом вітальної екстирпації;
- поняття діатермокоагуляції;

##### 2.2. Вміти:

- оцінити покази та протипокази до методу вітальної екстирпації пульпи;
- правильно назначити лікування методом вітальної екстирпації пульпи;
- пояснити пацієнту методику проведення діатермокоагуляції та її суть.

#### III. Зміст теми

**Вітальна екстирпація пульпи (пульпектомія).** Сутність методу пульпектомії полягає в оперативному видаленні коронкової та кореневої пульпи. Операцію проводять після знеболювання пульпи. Вона вважається закінченою в разі одномоментного видалення пульпи в ділянці верхівки зуба з наступною медикаментозною дією на залишену тканину пульпи та періодонт.

Повне видалення пульпи можна проводити при всіх формах її запалення, однак пульпектомія має прямі показання.

Показання: травматичний пульпіт (гостра травма з переломом коронки зуба), гострий дифузний пульпіт, гострий гнійний пульпіт, конкрементозний пульпіт, хронічний гіпертрофічний пульпіт, хронічний гангренозний пульпіт. Пульпектомія показана також у таких випадках: залишковий пульпіт (запалення коронкової пульпи після її ампутації не ліквідувалося); висхідний (ретроградний) пульпіт, який виник унаслідок проникнення інфекції маргінальним, контактним або гематогенним шляхом; у разі локалізації каріозної порожнини в пришийковій ділянці або в цементі кореня зуба; пульпіт у хворих на різні соматичні захворювання; пульпіт, ускладнений періодонтитом і лімфаденітом; при плануванні оперативного лікування навколореневиких кіст; депульпування зубів у хворих на генералізований пародонтит і за ортопедичними й ортодонтичними показаннями (використання зубів як опорних під мостоподібні протези тощо).

**Методика лікування:** Повне видалення пульпи під знеболюванням можна провести за одне відвідування (одномоментно). Для успішного проведення цієї досить складної операції треба дотримуватися послідовності виконання всіх етапів лікування.

Перший етап: гігієна порожнини рота, знеболювання. Повноцінна анестезія має велике значення, оскільки пульпа багата на больові та інші рецептори, які реагують на різні подразники болем. Ураховуючи, що метод вітальної пульпектомії досить тривалий — 1,5 — 2 год, застосовують ін'єкційне знеболювання. Його здійснюють загальноприйнятими методами. Зазвичай поєднують провідникову анестезію та інфільтраційну, спонгіозну, інтралігаментарну та ін. Для їх проведення використовують анестетики групи амідів (лідокаїн, тримекаїн, мепівакаїн, артикаїн тощо). Ці анестетики повільніше інактивуються в організмі, тому діють дещо сильніше і дають триваліший знеболювальний ефект. Для

подовження дії анестетика його застосовують разом із вазоконстрикторами — адреналіном або норадреналіном.

Другий етап: препарування каріозної порожнини. Цей етап має за мету створити вільний доступ до порожнини зуба. Тому після розкриття й некректомії каріозної порожнини її розширюють відповідно до меж порожнини зуба. Загалом це відповідає проекції порожнини зуба на жувальну поверхню премолярів і молярів або язикову (піднебінну) поверхню фронтальних зубів. Для цього використовують фісурні бори різних розмірів. Значно полегшує виконання цього етапу застосування турбінних бормашин. Каріозну порожнину, що розташована на контактній поверхні зубів, розширюють на жувальній або язиковій поверхні в межах проекції порожнини зуба. Якщо каріозна порожнина розташована у фронтальних зубах, необхідно з косметичних міркувань максимально зберігати губну стінку і різальний край. У разі невеликого розміру каріозної порожнини на контактних поверхнях для її розширення недоцільно висікати велику кількість твердих тканин зуба. У таких випадках проводять трепанацію інтактної жувальної або язикової поверхні в межах проекції порожнини зуба.

Третій етап: розкриття порожнини зуба. Цю маніпуляцію доцільно проводити в такій послідовності: висікання склепіння порожнини зуба, створення вільного доступу до корневих каналів, остаточне формування каріозної порожнини та порожнини зуба. Після завершення препарування каріозної порожнини стерильним кулястим або фісурним бором перфорують склепіння у найближчій до порожнини зуба ділянці. Фісурним бором невеликих розмірів проникають у трепанаційний отвір і поступово коловими рухами розширюють його, висікаючи склепіння в межах порожнини зуба. Необхідно працювати дуже обережно, під постійним зоровим контролем, оскільки можливі висікання зайвого масиву твердих тканин за межами порожнини зуба і навіть перфорація її бічних стінок. Це особливо легко може відбуватися в разі застосування для роботи турбінного наконечника. Ступінь висікання контролюють зондом: під час переміщення зонда по стінках із глибини порожнини назовні не повинно відчуватися ніякої перешкоди. Правильно розкрита порожнина зуба майже повністю зливається з каріозною порожниною, їх стінки переходять одна в одну без навісів, згинів, утворюючи пряму лінію.

Четвертий етап: ампутація пульпи. Практично вже в процесі розкриття порожнини зуба та висікання її склепіння бором мимоволі видаляють частину коронкової пульпи. Іншу частину пульпи, що залишилася в порожнині, можна також зрізати бором, але доцільніше — гострим екскаватором, оскільки це зменшує небезпеку перфорації стінок і дна порожнини зуба. Залишки пульпи та кров видаляють із порожнини зуба, промиваючи її розчином водню пероксиду або інших антисептиків. П'ятий етап: розкриття устів каналів. Після ампутації промивають порожнину зуба, спиняють кровотечу і висушують каріозну порожнину. У багатокорневих зубах на дні порожнини зуба за допомогою зонда визначають устя корневих каналів відповідно до топографії конкретного зуба. Необхідною умовою повного розкриття порожнини зуба є створення зручного доступу до корневих каналів. Для цього розширюють устя корневих каналів кулястим бором невеликих розмірів або спеціальним інструментом (Gates-Glidden, Peeso та ін.). За їх допомогою надають устям корневих каналів конусоподібної форми. У подальшому правильність розкриття порожнини контролюють кореневою голкою або іншим ендодонтичним інструментом. Якщо устя розкрити правильно, інструмент вільно, не згинаючись, проникає в кореневий канал.

Шостий етап: екстирпація кореневої пульпи (пульпектомія). Кореневу пульпу видаляють пульпекстрактором. Його розмір підбирають відповідно до довжини та діаметра кореневого каналу. Пульпекстрактор обережно, без великого зусилля вводять у кореневий канал максимально близько до верхівкового отвору. Це контролюють відчуттям опору подальшому апікальному переміщенню інструмента. Інструмент повертають на 1—2 оберти навколо осі та витягають разом із намотаною на нього пульпою. Цілком видалена пульпа має вигляд рожевого, червоподібного відростка, що звужується до верхівки кореня.

Сьомий етап: спинення кровотечі. Для цього в кореневий канал можна ввести на 3—5 хв турунду з вати, змочену одним із кровоспинних засобів, або провести діатермокоагуляцію безпосередньо в каналі (протягом 1—2 с). Якщо пульпа не видалена повністю, то цю маніпуляцію повторюють. Промивають кореневий канал турундами, змоченими розчином антибіотика, або неподразливими антисептиками зі спеціального ендодонтичного шприца. У подальшому визначають довжину кореневого каналу та виконують власне інструментальне оброблення (препарування) кореневого каналу ендодонтичними інструментами.

Восьмий етап: інструментальне та медикаментозне оброблення корневих каналів. Метою інструментального оброблення кореневого каналу є повне видалення з нього залишків пульпи, продуктів її розпаду, не повністю мінералізованих тканин (предентин) зі стінок каналу, розширення каналу та надання йому відповідної форми, необхідної для повноцінного пломбування. Після інструментального оброблення кореневий канал повинен набути форми витягнутого конуса з гладенькими стінками та досить вузьким верхівковим отвором. За рахунок видалення предентину або зруйнованого дентину (у хворих на гострий гнійний та хронічний пульпіт) загальний діаметр каналу збільшується в 1,5 — 2 рази. Стінки каналу повинні бути представлені щільним дентином, що в разі правильної obturaції забезпечить надійну герметизацію кореневої пломби, буде запобігати розсмоктуванню пломбувального матеріалу й виникненню запальних ускладнень у періодонті. Усі методики інструментального оброблення корневих каналів можна розділити на дві групи: 1) апікально-коронкові та 2) коронково-апикальні.

**Апікально-коронкові методики** ("step-back", або "крок назад"; методика збалансованих сил — техніка "Roane" тощо) передбачають препарування кореневого каналу з його верхівки з поступовим збільшенням діаметра інструментів до надання каналу необхідної форми та конусності. Коронково-апикальні ("crown-down") методики та їх варіанти ("step-down", або "крок униз", методика "canal Master" тощо) передбачають препарування кореневого каналу з його устя з подальшим зменшенням діаметра інструментів і проходженням кореневого каналу повністю до верхівкового отвору. Незалежно від варіанта обраної методики інструментальне оброблення кореневого каналу починають з визначення його робочої довжини. Робоча довжина — це відстань від різального краю передніх зубів або щічних горбків бічних зубів до апікального звуження, яке передує апікальному отвору. Визначити робочу довжину каналу зуба можна розрахунковим, електрометричним і рентгенологічним методами. Розрахунковий метод ґрунтується на середніх анатомічних показниках довжини зуба, довжини кореня з урахуванням відхилень (табл. 16, 17). За допомогою ендодонтичної лінійки та обмежувача на ендодонтичних інструментах встановлюють середню довжину. Ендодонтичний інструмент вводять у кореневий канал. Якщо положення обмежувача збігається з різальним краєм чи щічними горбками бічних зубів, робоча довжина каналу зуба відповідає середнім величинам, у разі розташування обмежувача вище від зазначених анатомічних орієнтирів продовжують проходження каналу. Електрометричний метод передбачає використання спеціальних пристроїв — апекслокаторів, за допомогою яких вимірюють різницю електричного опору твердих тканин зуба і м'яких тканин порожнини рота. За рентгенологічним методом робочу довжину кореневого каналу визначають на попередньо зробленій рентгенограмі. Необхідно пам'ятати, що в процесі оброблення каналу зменшуються його кривизна і відповідно робоча довжина, тому треба проводити своєчасну корекцію робочої довжини, аби уникнути помилок під час подальшого його препарування та пломбування. Для якісного інструментального оброблення кореневий канал умовно поділяють на 3 частини: апікальну, середню та устьову. Відповідно до діаметра кореневого каналу в цих ділянках підбирають розмір ендодонтичних інструментів.

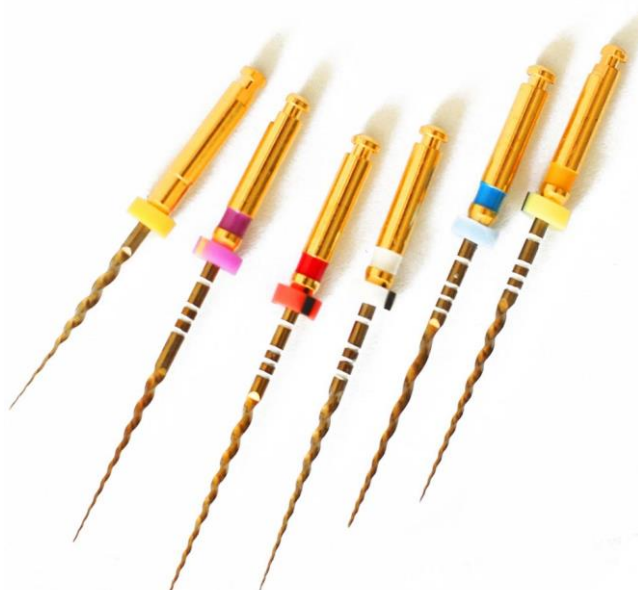Кореневий канал не є однорідним анатомічним утворенням, а інколи має виражену мережу додаткових дельтоподібних розгалужень. У разі застосування будь-якого методу інструментального оброблення неможливо провести препарування всіх його розгалужень.

Тому для додаткового їх очищення обов'язково застосовують різноманітні антисептики (3 % розчин натрію гіпохлориту, 0,2 % розчин хлоргексидину, 1 % розчин хлораміну та ін.); речовини, що здатні розчиняти органічні залишки та продукти розпаду пульпи тощо. Дуже поширені, наприклад, препарати, що містять ЕДТА (етилендіамінтетраоцтову кислоту), — "Largal Ultra", "Canal +" ("Septodont"), "Verifix" ("SPAD") та ін. Ці препарати випускають у формі рідини або гелю для легкого введення в кореневі канали

Дев'ятий етап: пломбування корневих каналів. Завершальним етапом ендодонтичного лікування є пломбування всієї складної системи кореневого каналу та його анатомічних розгалужень. Для заповнення каналів застосовують найрізноманітніші пломбувальні матеріали. Вони повинні відповідати таким вимогам: легко вводиться, а за необхідності — виводиться з кореневого каналу; мати високі адгезивні властивості, не зменшувати свій об'єм після затвердіння; не розсмоктуватися тканинною рідиною; не подразнювати періодонт; мати антисептичні властивості; бути рентгеноконтрастними та не забарвлювати тканину зуба.

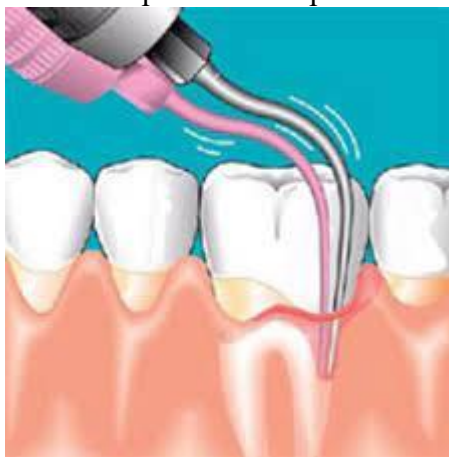

**Рис.18.** Ручні ендодонтичні файли.



**Рис.19.** Машинні ендодонтичні файли.

Діатермокоагуляція. Для діатермокоагуляції використовують струм невисокої напруги та великої сили, який справляє термічну дію. Унаслідок цього денатуруються структури м'яких тканин і мікроорганізмів. Методика. Для стерилізації корневих каналів інструмент (коренева голка) на наконечнику діатермокоагулятора вводять у канал спочатку на 1/3, потім — на 2/3 і далі на всю довжину каналу. Під впливом високої температури знищуються мікроорганізми та денатуруються гнилі маси. Для проведення заапикальної терапії інструмент виводять за верхівку кореня і коагулюють грануляційну тканину. Коагулят поступово розсмоктується, стимулюючи регенерацію. Після процедури проводять інструментальне та медикаментозне оброблення кореневого каналу і його пломбування.



**Рис.19.** Схематичне зображення діатермокоагуляції.

#### **IV. Контрольні питання до теми заняття:**

1. Різниця між естирпацією та ампутацією пульпи зуба.
2. Методика проведення лікування пульпіту вітальним екстирпаційним методом.
3. Лікарські препарати, що використовуються в ході лікування пульпіту вітальним екстирпаційним методом.
4. Поняття діатермокоагуляції.
5. Проведення діатермокоагуляції, інструменти та препарати.

#### **V. Контрольні тестові завдання та/або ситуаційні задачі:**

1. У яких випадках застосовується екстирпаційний метод ендодонтичного лікування тимчасових зубів?
  - a. у період стабілізації кореня
  - b. у період росту кореня
  - c. у період резорбції кореня
  - d. за 1,5 роки до заміни зуба
  - e. даний метод використовується незалежно від періоду розвитку кореня
2. Пацієнт 28-ми років, якому було проведене лікування 47 зуба 4 тижні тому, скаржиться на постійний пульсуючий біль у 47, котрий виник добу тому. Попередній діагноз гострий гнійний пульпіт 47 зуба. Яка лікувальна тактика?
  - a. Призначити антибіотики
  - b. Вітальна ампутація
  - c. Вітальна екстирпація
  - d. Девітальна ампутація
  - e. Фізіотерапія
3. Що із вказаних розчинів зупинить кровотечу із кореневого каналу зуба при лікуванні пульпіту методом вітальної екстирпації?
  - a. Альбуцид
  - b. Капрамін
  - c. Резорцин - формалінова рідина
  - d. Рідина фосфатцементу



- e. C<sub>2</sub>H<sub>5</sub>OH (етанол).
- 4. З якою метою проводять діагностичні проби з анестезією:
  - a. Для вибору оптимального анестетика
  - b. Для попередження алергічних реакцій
  - c. Для того, щоб знайти зуб, який провокує біль
  - d. Для виявлення алергену
  - e. Для попередження побічних дій
- 5. Під час проведення ендодонтичного лікування пацієнт почав втрачати свідомість. Яка лікарська тактика буде раціональною в даному випадку:
  - a. Викликати бригаду швидкої допомоги
  - b. Зробити ін'єкцію антибіотика
  - c. Продовжити маніпуляції
  - d. Припинити маніпуляції та випорожнити ротову порожнину
  - e. Зробити ін'єкцію анестетика

## VI. Література

### 6.1. Основна література

1. Борисенко А.В., Антоненко М.Ю., Линовицька Л.В. / за ред. А.В. Борисенка. Стоматологічні захворювання: терапевтична стоматологія: підручник. К. : ВСВ "Медицина", 2017. 664 с.
2. Бойцанюк С.І., Андрішин О.П., Манащук Н.В., Чорній Н.В. Клінічні прояви та диференційно-діагностичні критерії некаріозних уражень зубів: навч. посіб. Тернопіль: ТДМУ. Укрмедкнига, 2019. 112 с.
3. Гасюк Н.В., Черняк В.В., Клітинська О.В., Бородач В.О. та ін. Додаткові методи обстеження у стоматології: навч. посіб. Тернопіль, 2017. 120 с.
4. Батіг В.М., Струк В.І. Систематизоване викладення змісту навчальної дисципліни «Терапевтична стоматологія»: навч. посіб. Чернівці, 2016. 227 с.
5. Кононова О. В. Сучасний стан лікування карієсу та його ускладнень у населення України. Гігієна населених місць, (64), 2014. 336-342 с.
6. Іваницький І.О., Іваницька О.С., Петрушанко Т.О. Гіперчутливість зубів: навчальний посібник для студентів стоматологічних факультетів вищих медичних навчальних закладів IV рівня акредитації. Полтава: Дивосвіт, 2019. 108 с.

### 6.2. Допоміжна література

1. Левків М. О. Застосування кейс-методу у фаховій підготовці студентів-іноземців на кафедрі терапевтичної стоматології. Медична освіта, (3), 2016. 71-74 с.
2. Белікова Н.І., Петрушанко Т.О., Беліков О.Б. Принципи біомеханіки шинування рухомих зубів. К.: ТОВ НВП «Інтерсервіс, 2016. 186 с.
3. Мазур І.П., Хайтович М.Ф., Голопихо Л.І. Клінічна фармакологія та фармакокінетика в стоматології: навч. посіб. К. : ВСВ "Медицина", 2018. 376 с. + 6 с. кольор. вкл.
4. Марченко І.Я., Назаренко З.Ю., Павленко С.А. / під заг. ред. Ткаченко І.М. Пропедевтика терапевтичної стоматології: підруч. для студ. стом. факул. вищ. навч. закл. МОЗ України /; ВДНЗУ «УМСА» – Полтава: ТОВ «АСМІ», 2016 р. 439 с.
5. M.M. Rozhko, Z.V. Popovych, V.D. Kuroiedova et al.: edited by M.M. Rozhko. Stomatology: textbook: in 2 books. Book I. Kyiv: AUS Medicine Publishing, 2020. 792 p.: color edition.
6. A.V. Borysenko, L.V. Lynovytska, O.F. Nesyn et al.; edited by A.V. Borysenko. Periodontal and Oral Mucosa Diseases: textbook. Vol. 2. Kyiv: AUS Medicine Publishing, 2018. 624 p.: color edition.

7. M.M. Rozhko, I.I. Kyrylenko, O. H. Denysenko et al.; edited by M. M. Rozhko. Stomatology: textbook: in 2 books. Book 2. Kyiv: AUS Medicine Publishing, 2018. 960 p.; color edition.
8. [Douglas A Terry](#), [Willi Geller](#). Esthetic and Restorative Dentistry: Material Selection and Technique 3rd Edition. Publisher: Quintessence Publishing Co Inc.; 3rd edition, 2017. 776 p.

## МЕТОДИЧНА РОЗРОБКА №14

**ТЕМА:** ДЕВІТАЛІЗАЦІЯ ПУЛЬПИ: ПОКАЗАННЯ, МЕТОДИКА, ЛІКАРСЬКІ ЗАСОБИ. ДЕВІТАЛЬНА ЕКСТИРПАЦІЯ ПУЛЬПИ. ПОКАЗАННЯ, ЕТАПИ ЛІКУВАННЯ, СУЧАСНІ ТЕХНОЛОГІЇ. МОЖЛИВІ УСКЛАДНЕННЯ ТА ЇХ УСУНЕННЯ. ЕФЕКТИВНІСТЬ МЕТОДУ.

**I. Актуальність теми:** За відсутності умов для проведення анестезії або у хворих з алергією до анестетиків лікування пульпіту з повним або частковим видаленням пульпи проводять девітальним методом. Девіталізація — це деструкція низки анатомічних структур пульпи з порушенням її функції, у тому числі чутливості, під впливом різних девіталізуючих засобів.

### II. Навчальна мета:

#### 2.1. Студент повинен знати:

- основні принципи девіталізації пульпи;
- методи девіталізації пульпи;
- ускладнення від лікування пульпіту девіталізаційним методом;
- покази та протипокази до лікування пульпіту методом девітальної екстирпації пульпи;

#### 2.2. Вміти:

- класифікувати препарати для девіталізації пульпи та знати покази до їх використання ;
- пояснити методику накладання девіталізаційних паст;
- правильно обрати препарат для девіталізації пульпи.

### III. Зміст теми

Найчастіше для девіталізації пульпи застосовують миш'яковисту чи параформальдегідну пасту. Зазвичай миш'яковиста паста містить миш'яковистий ангідрид, анестетик (кокаїн, дикаїн та ін.), рідину для її замішування (гвоздична, камфорна олія та ін.). Spooner у 1836 р. уперше запропонував для девіталізації пульпи миш'яковистий ангідрид (As 2 O 3 ). Це білий, погано розчинний у воді порошок зі слабкокислою реакцією. Краще розчиняється в хлористоводній кислоті та їдких основах. Токсична доза миш'яковистого ангідриду — 0,01 г, смертельна — 0,05 г. Інколи до пасту додають інгредієнти, що сповільнюють її всмоктування в пульпу, наприклад карболову кислоту, яка спричинює опік пульпи. Унаслідок цього виникає струп, який сповільнює всмоктування. Ураховуючи, що миш'яковиста кислота є сильною цитоплазматичною отрутою, необхідно суворо дотримуватися дозування пасту. Клінічними спостереженнями доведено, що дія на моляри 0,0005 — 0,0008 г миш'яковистої кислоти протягом 24 год є найефективнішою. На решту зубів достатньою дозою є 0,0002 — 0,0003 г. Кількість миш'яковистої пасту повинна бути мінімальною (завбільшки з макове зернятко), але взагалі її доза залежить від стану зуба, віку хворого, розмірів і стану пульпи, методу лікування пульпіту, умов усмоктування миш'яковистого ангідриду. У деяких випадках для девіталізації пульпи застосовують металевий миш'як ("щербент-кобальт").

Відомо досить багато препаратів, що містять точно визначену кількість миш'яковистого ангідриду. Звичайно їх виготовляють і випускають фармацевтичні фірми у вигляді гранул різного кольору, інколи до складу миш'яковистої пасту додають наповнювач у вигляді ниточок різного кольору, що полегшує дозування пасту. Серед інших наповнювачів застосовують вату, азбестові нитки тощо. Для зменшення всмоктування миш'яку в пульпу був запропонований колоїдний розчин миш'яковистого ангідриду в желатиновій масі.

**Девітальна ампутація.** На сучасному рівні розвитку стоматології цей метод стоматологи використовують досить рідко. Він має кілька показань.

1. Лікування пульпіту багатокореневих зубів, що мають викривлені корені в разі неможливості їхнього ендодонтичного оброблення.

2. Лікування пульпіту в тяжкохворих та осіб похилого віку зі склеротичними змінами в каналах коренів.

3. У разі негативних результатів біологічного методу лікування в осіб, що мають сенсibiliзацію до знеболювальних препаратів.

Тобто показання практично ті самі, що й до вітальної ампутації пульпи. Вони залежать від поширеності запального процесу (форми пульпіту), віку хворого і стану коренів зуба. У деяких випадках ампутація пульпи буває вимушеною внаслідок, наприклад, непрохідності кореневих каналів, утрудненого відкриття рота, важкого загального стану хворого.

Для підвищення ефективності цього методу лікування були зроблені спроби обґрунтувати лінію ампутації пульпи, тобто на якому рівні її проводити. Так, СІ. Вайс (1965) вважає, що під дією миш'яковистої пасти в пульпі виникають різні ділянки некрозу, муміфікації та метаплазії в cementoїдну або osteoїдну тканину. Тому ампутацію він рекомендує проводити до ділянки муміфікації пульпи. І.Г. Лукомський (1960) обґрунтував рівень ампутації залежно від переважання того чи іншого типу кровоносних судин у кореневій та коронковій пульпі (артеріоли, прекапіляри, капіляри). Він рекомендував проводити ампутацію по лінії переважного розташування прекапілярів та їх переходу в капіляри, тобто на глибині устя каналів.

**Методика девітальної ампутації.** Лікування починають після ретельного туалету порожнини рота. Бажано провести премедикацію заспокійливими й анагезивними засобами (якщо немає протипоказань). Успіх залежить від ретельного виконання етапів лікування. Цей метод лікування розрахований на 2 відвідування.

Перше відвідування. Перший етап: туалет порожнини рота, премедикація.

Другий етап: препарування каріозної порожнини — розкриття і часткова некректомія каріозної порожнини. Унаслідок різкої болісності всі маніпуляції проводять максимально обережно, під аплікаційним знеболюванням. Розм'якшений дентин із дна каріозної порожнини обережно видаляють екскаватором. У випадках гострого дифузного чи гнійного пульпіту необхідно розкрити порожнину зуба хоча б в одній точці, тобто зробити перфораційний отвір для виходу ексудату з пульпи, зменшення внутрішньопульпового тиску та кращого проникнення девіталізового агента в пульпу. Найкраще це зробити в проекції рогу пульпи кулястим бором великого розміру, щоб не "провалитись" у порожнину зуба й не поранити пульпу. Після цього каріозну порожнину обережно промивають теплим розчином антисептика, висушують ватними кульками.

Третій етап: накладання девіталізованої пасти. Відбирають необхідну кількість девіталізованої пасти: для миш'яковистої — це зазвичай об'єм, який дорівнює голівці шпильки (містить приблизно 0,0006 — 0,0008 г миш'яковистого ангідриду), а для параформальдегідної пасти — удвічі більше. Відібрану кількість пасти беруть кінчиком зонда, уводять у каріозну порожнину і накладають на дно в проекції рогу пульпи. Якщо зроблено перфораційний отвір, то пасту накладають поряд з ним і ватною кулькою обережно переміщують на розкритий ріг пульпи. Діючи на пульпу, девіталізована паста подразнює її, посилює ексудацію, що спричинює біль. Для його зменшення пасту прикривають сухою кулькою з вати, яка поглинає надлишок ексудату з пульпи і таким чином зменшує внутрішньопульповий тиск. З цією самою метою кульку з вати можна додатково змочити розчином анестетика; для сповільнення проникнення миш'яковистої пасти в пульпу кульку змочують розчином фенолу (карболової кислоти).

Четвертий етап. Каріозну порожнину герметично закривають пастою зі штучного водного дентину. Його замішують до сметаноподібної консистенції й обережно, без тиску, накладають у порожнину. Дентин-пастою користуватися недоцільно, оскільки вона створює компресію, що спричинює напад болю.

У деяких випадках, наприклад за наявності великих каріозних порожнин IV — V класів, що глибоко проникають під ясенний край, пов'язка зі штучного дентину не забезпечує достатньої герметизації порожнини. Виникає небезпека просякнення миш'яковистого ангідриду з порожнини і появи некрозу прилеглих поблизу м'яких тканин (ясен, щоки, язика). У такому разі рекомендують закрити каріозну порожнину з

миш'яковистою пастою рідко замішаним фосфат-цементом або вивести її на жувальну поверхню, а пришийкову ділянку закрити дентином з анестетиком. Необхідно попередити пацієнта, що після накладання девіталізівної пасту може виникнути біль у зубі, який триває кілька годин. Для зменшення болю призначають знеболювальні засоби. Як зазначалося, миш'яковисту пасту накладають в однокореневі зуби на 24 год, у багатокореневі — на 48 — 72 год; параформальдегідну пасту — на 10—14 діб. Обов'язково попереджують хворого про необхідність подальшого лікування зуба та вилучення девіталізівних паст через зазначений час, оскільки нехтування цим може спричинити велику кількість ускладнень і призвести до втрати зуба.

Друге відвідування. Якщо з анамнезу, клінічного обстеження зуба й прилеглих тканин відхилень не виявлено, то проводять такі етапи лікування.

1. Видалення пов'язки.
2. Повне препарування каріозної порожнини.
3. Розкриття порожнини зуба.
4. Ампутація коронкової пульпи гострим екскаватором.
5. Розкриття устів каналів і резекція пульпи з них списоподібним бором або бором Gates — Glidden.
6. Антисептичне оброблення кукси пульпи й порожнини зуба — зрошування 0,5 % розчином фурациліну, 1 % розчином хлоргексидину тощо.
7. Висушування порожнини зуба та покриття кукси пульпи лікувальною пастою, склад якої залежить від форми пульпіту, віку та стану хворого.
8. Закриття зуба тимчасовою, потім постійною пломбою.

У разі проведення ампутації пульпи девіталічним методом для покриття кукси пульпи застосовують лікувальні пасту. Їх досить умовно можна поділяти на муміфікаційні, метаплазівні та одонтотропні.

#### **IV. Контрольні питання до теми заняття:**

1. Показання до девіталізації пульпи.
2. Склад та спосіб дії девіталізуючих паст.
3. Метод накладання девіталізуючих паст.
4. Проведення методу девіталізації екстирпації пульпи.
5. Ускладнення від лікування пульпіту методом девіталізації екстирпації.

#### **V. Контрольні тестові завдання та/або ситуаційні задачі:**

1. Жінці проводилося лікування пульпіту методом девіталізації екстирпації. У 15 зубі була залишена миш'яковиста паста. На повторний прийом пацієнтка прийшла несвоєчасно. Розвинувся токсичний періодонтит. Який засіб оптимальний для обробки кореневого каналу:
  - a. Крезофен
  - b. Розчин йодинолу
  - c. Трипсин
  - d. Евгенол
  - e. Хлоргексидин
2. До складу девіталізуючої миш'яковистої пасту входять:
  - a. Миш'яковистий ангідрид, антисептики, місцеві анестетики, в'язкі речовини
  - b. Колагенові волокна, барвники, параформальдегід
  - c. Антидоти, антисептики, миш'яковиста кислота
  - d. Суміш миш'яковистого ангідриду та миш'яковистої кислоти
  - e. Миш'як, анестетики, барвники.
3. При профілактичному огляді в пацієнта 19 років виявлено глибоку каріозну порожнину зуба 35, що сполучається з порожниною зуба. Зондування болюче, від холодної води біль, що проходить повільно. Перкусія безболісна. Лікар вирішив провести девіталізаційну ампутацію. Яку лікувальну пасту доцільно накласти на вічка кореневих каналів у даному випадку?

- a. Муміфікаційну
  - b. Антисептичну
  - c. Пасту, що містить ферменти
  - d. Одонтотропну
  - e. Протизапальну.
4. Під час профілактичного огляду у дівчинки 7,5 років у зубі 65 виявлено зруйновану на третину коронкову частину, яка є рожевого кольору. Перкусія зуба 65 безболісна, пальпація по перехідній згортці дещо болюча, на альвеолярних яснах в ділянці верхівок коренів зуба 65 наявний отвір норицевого ходу. На рентгенограмі - деструкція кісткової тканини в ділянці верхівок та біфуркації коренів, кортикальна пластинка фолікула 25 зуба зруйнована. Вкажіть лікувальну тактику?
- a. Видалення зуба
  - b. Девігальна ампутація
  - c. Девігальна екстирпація
  - d. Фізіотерапевтичний метод
  - e. Вігальна екстирпація
5. При обстеженні пацієнта 16 років був встановлений діагноз: гострий загальний пульпіт 36 зуба. Який метод лікування найбільш раціональний у даному випадку?
- a. Біологічний метод
  - b. Вігальна ампутація
  - c. Екстирпація пульпи
  - d. Девігальна ампутація
  - e. Видалення зуба

## VI. Література

### 6.1. Основна література

1. Борисенко А.В., Антоненко М.Ю., Линовицька Л.В. / за ред. А.В. Борисенка. Стоматологічні захворювання: терапевтична стоматологія: підручник. К. : ВСВ "Медицина", 2017. 664 с.
2. Бойцанюк С.І., Андрійшин О.П., Манащук Н.В., Чорній Н.В. Клінічні прояви та диференційно-діагностичні критерії некаріозних уражень зубів: навч. посіб. Тернопіль: ТДМУ. Укрмедкнига, 2019. 112 с.
3. Гасюк Н.В., Черняк В.В., Клітинська О.В., Бородач В.О. та ін. Додаткові методи обстеження у стоматології: навч. посіб. Тернопіль, 2017. 120 с.
4. Батіг В.М., Струк В.І. Систематизоване викладення змісту навчальної дисципліни «Терапевтична стоматологія»: навч. посіб. Чернівці, 2016. 227 с.
5. Кононова О. В. Сучасний стан лікування карієсу та його ускладнень у населення України. Гігієна населених місць, (64), 2014. 336-342 с.
6. Іваницький І.О., Іваницька О.С., Петрушанко Т.О. Гіперчутливість зубів: навчальний посібник для студентів стоматологічних факультетів вищих медичних навчальних закладів IV рівня акредитації. Полтава: Дивосвіт, 2019. 108 с.

### 6.2. Допоміжна література

1. Левків М. О. Застосування кейс-методу у фаховій підготовці студентів-іноземців на кафедрі терапевтичної стоматології. Медична освіта, (3), 2016. 71-74 с.
2. Белікова Н.І., Петрушанко Т.О., Беліков О.Б. Принципи біомеханіки шинування рухомих зубів. К.: ТОВ НВП «Інтерсервіс, 2016. 186 с.

3. Мазур І.П., Хайтович М.Ф., Голопихо Л.І. Клінічна фармакологія та фармакокінетика в стоматології: навч. посіб. К. : ВСВ “Медицина”, 2018. 376 с. + 6 с. кольор. вкл.
4. Марченко І.Я., Назаренко З.Ю., Павленко С.А. / під заг. ред. Ткаченко І.М. Пропедевтика терапевтичної стоматології: підруч. для студ. стом. факул. вищ. навч. закл. МОЗ України /; ВДНЗУ «УМСА» – Полтава: ТОВ «АСМІ», 2016 р. 439 с.
5. М.М. Rozhko, Z.B. Popovych, V.D. Kuroiedova et al.: edited by M.M. Rozhko. Stomatology: textbook: in 2 books. Book I. Kyiv: AUS Medicine Publishing, 2020. 792 p.: color edition.
6. A.V. Borysenko, L.V. Lynovytska, O.F. Nesyn et al.; edited by A.V. Borysenko. Periodontal and Oral Mucosa Diseases: textbook. Vol. 2. Kyiv: AUS Medicine Publishing, 2018. 624 p.; color edition.
7. М.М. Rozhko, І.І. Kyrylenko, О. Н. Denysenko et al.; edited by М. М. Rozhko. Stomatology: textbook: in 2 books. Book 2. Kyiv: AUS Medicine Publishing, 2018. 960 p.; color edition.
8. [Douglas A Terry](#), [Willi Geller](#). Esthetic and Restorative Dentistry: Material Selection and Technique 3rd Edition. Publisher: Quintessence Publishing Co Inc.; 3rd edition, 2017. 776 p.

## VI. Література

### 6.1. Основна література

1. Борисенко А.В., Антоненко М.Ю., Линовичка Л.В. / за ред. А.В. Борисенка. Стоматологічні захворювання: терапевтична стоматологія: підручник. К. : ВСВ “Медицина”, 2017. 664 с.
2. Бойцанюк С.І., Андрійшин О.П., Манащук Н.В., Чорній Н.В. Клінічні прояви та диференційно-діагностичні критерії некаріозних уражень зубів: навч. посіб. Тернопіль: ТДМУ. Укрмедкнига, 2019. 112 с.
3. Гасюк Н.В., Черняк В.В., Клітинська О.В., Бородач В.О. та ін. Додаткові методи обстеження у стоматології: навч. посіб. Тернопіль, 2017. 120 с.
4. Батіг В.М., Струк В.І. Систематизоване викладення змісту навчальної дисципліни «Терапевтична стоматологія»: навч. посіб. Чернівці, 2016. 227 с.
5. Кононова О. В. Сучасний стан лікування карієсу та його ускладнень у населення України. Гігієна населених місць, (64), 2014. 336-342 с.
6. Іваницький І.О., Іваницька О.С., Петрушанко Т.О. Гіперчутливість зубів: навчальний посібник для студентів стоматологічних факультетів вищих медичних навчальних закладів ІV рівня акредитації. Полтава: Дивосвіт, 2019. 108 с.

### 6.2. Допоміжна література

1. Левків М. О. Застосування кейс-методу у фаховій підготовці студентів-іноземців на кафедрі терапевтичної стоматології. Медична освіта, (3), 2016. 71-74 с.
2. Белікова Н.І., Петрушанко Т.О., Беліков О.Б. Принципи біомеханіки шинування рухомих зубів. К.: ТОВ НВП «Інтерсервіс, 2016. 186 с.
3. Мазур І.П., Хайтович М.Ф., Голопихо Л.І. Клінічна фармакологія та фармакокінетика в стоматології: навч. посіб. К. : ВСВ “Медицина”, 2018. 376 с. + 6 с. кольор. вкл.
4. Марченко І.Я., Назаренко З.Ю., Павленко С.А. / під заг. ред. Ткаченко І.М. Пропедевтика терапевтичної стоматології: підруч. для студ. стом. факул. вищ. навч. закл. МОЗ України /; ВДНЗУ «УМСА» – Полтава: ТОВ «АСМІ», 2016 р. 439 с.
5. М.М. Rozhko, Z.B. Popovych, V.D. Kuroiedova et al.: edited by M.M. Rozhko. Stomatology: textbook: in 2 books. Book I. Kyiv: AUS Medicine Publishing, 2020. 792 p.: color edition.

6. A.V. Borysenko, L.V. Lynovytska, O.F. Nesyn et al.; edited by A.V. Borysenko. Periodontal and Oral Mucosa Diseases: textbook. Vol. 2. Kyiv: AUS Medicine Publishing, 2018. 624 p.; color edition.
7. M.M. Rozhko, I.I. Kyrylenko, O. H. Denysenko et al.; edited by M. M. Rozhko. Stomatology: textbook: in 2 books. Book 2. Kyiv: AUS Medicine Publishing, 2018. 960 p.; color edition.
8. [Douglas A Terry](#), [Willi Geller](#). Esthetic and Restorative Dentistry: Material Selection and Technique 3rd Edition. Publisher: Quintessence Publishing Co Inc.; 3rd edition, 2017. 776 p.



## МЕТОДИЧНА РОЗРОБКА №15

### ТЕМА: ДЕВІТАЛЬНИЙ АМПУТАЦІЙНИЙ ТА КОМБІНОВАНИЙ МЕТОДИ ЛІКУВАННЯ ПУЛЬПИТУ. ПОКАЗАННЯ ДО ВИКОРИСТАННЯ. МЕТОДИКА ПРОВЕДЕННЯ: ЕТАПИ, ЛІКАРСЬКІ ЗАСОБИ. НЕДОЛІКИ ТА МОЖЛИВІ УСКЛАДНЕННЯ

**I. Актуальність теми:** Девітальна ампутація – це методика хірургічного висічення коронкової та кореневої частини пульпи, яка, на відміну від вітальної процедури, передбачає повне видалення судинно-нервового пучка після попереднього умертвіння.

#### II. Навчальна мета:

##### 2.1. Студент повинен знати:

- поняття девітальної ампутації пульпи;
- показання до використання девітальної ампутації пульпи;
- лікарські засоби, що використовуються при лікуванні пульпіту девітальним ампутаційним методом;
- суть комбінованого методу лікування пульпітів;

##### 2.2. Вміти:

- чітко диференціювати ампутаційний та екстирпаційний методи лікування пульпіту;
- обирати методи лікування залежно від форми пульпіту та його перебігу;
- обґрунтувати методику девітального ампутаційного та комбінованого методів.

#### III. Зміст теми

**Девітальна екстирпація пульпи (пульпектомія).** Девітальна екстирпація (пульпектомія) — це метод повного видалення пульпи з попередньою її девіталізацією. Девітальну екстирпацію застосовують у всіх випадках втрати пульпою її опірності та пластичної здатності, тобто в разі незворотних змін (деструкції) унаслідок запального процесу. Девітальна екстирпація пульпи, як і ампутація, показана хворим з алергією до місцевих знеболювальних препаратів. Девітальну екстирпацію здійснюють у два відвідування: під час першого девіталізують пульпу, під час другого проводять екстирпацію — її повне видалення.

**Методика проведення девітальної екстирпації пульпи (пульпектомії).** Перше відвідування. З 1-го по 4-й етапи лікування проводять так само, як і в разі девітальної ампутації.

Друге відвідування. Після клінічного обстеження і туалету порожнини рота видаляють пов'язку зі штучного дентину. У разі позитивних результатів дії девіталізуючої пасти пацієнти не реагують на термометричне обстеження, зондування, перкусію; слизова оболонка навколо зуба не змінена. Після обстеження виконують такі етапи лікування.

1. Препарують каріозну порожнину таким чином, щоб створити вхід з боку оклюзійної поверхні зуба.

2. Розкривають порожнину зуба з урахуванням розміщення каналів.

3. Проводять ампутацію пульпи зуба.

4. Розкривають устя каналів. Таким чином, з 1-го по 4-й етапи лікування проводять за тією самою методикою, що й в разі девітальної ампутації.

5. Екстирпація пульпи — виконують пульпекстрактором, довжина і розмір якого повинні відповідати розмірам кореневого каналу зуба.

6. Медикаментозне та інструментальне оброблення корневих каналів. Для медикаментозного оброблення корневих каналів після екстирпації пульпи, девіталізованою миш'яковистою пастою, застосовують розчини йоду, унітіол для знешкодження залишків миш'яку, потім промивають канали 0,5 % розчином фурациліну та ін. Інструментальне

оброблення каналів проводять у повному обсязі методиками «crown-down» або «step-back», етапи яких наведено в методиці вітальної екстирпації.

7. Пломбування корневих каналів. Методику пломбування різними силерами викладено в розділі «Вітальна екстирпація».

8. Пломбування каріозної порожнини.

**Комбінований метод лікування.** Цей метод поєднує ампутацію пульпи та пульпектомію. Показання до його застосування такі ж самі: гострий дифузний пульпіт, хронічний гіпертрофічний пульпіт, хронічний конкрементозний пульпіт, які розвинулись у багатокорневих зубах із різним ступенем прохідності корневих каналів. Під час лікування пульпіту в таких зубах виконують усі етапи методу девітальної екстирпації. Перше відвідування. Часткове препарування каріозної порожнини, розкриття порожнини зуба, накладання девіталізівної (миш'яковистої або параформальдегідної) пасти, герметичної пов'язки.

Друге відвідування. Остаточне препарування каріозної порожнини, розкриття порожнини зуба, ампутація коронкової пульпи, розширення устів каналів. Потім з прохідного каналу (зазвичай — дистальний канал молярів нижньої щелепи або піднебінний канал молярів верхньої щелепи) повністю видаляють девіталізовану пульпу (екстирпація); після медикаментозного та інструментального оброблення канал пломбують однією з твердіючих наст до верхівкового отвору кореня зуба. Девіталізовану пульпу, збережену у викривлених непрохідних каналах, покривають муміфікаційною пастою (резорцин-формалінова, парадин та ін.). Зуб закривають тимчасовою пломбою. Через 7 — 10 діб за відсутності скарг і в разі позитивних результатів об'єктивного дослідження зуба та прилеглих тканин тимчасову пломбу потрібно замінити на постійну з композиційного матеріалу або цементу.

#### **IV. Контрольні питання до теми заняття:**

1. Суть девітального ампутаційного методу лікування пульпіту.
2. Техніки проведення лікування пульпітів методом девітальної ампутації.
3. Комбіноване лікування пульпітів, покази, протипокази.
4. Переваги та недоліки лікування пульпітів комбінованим методом.
5. Ускладнення від лікування пульпіті девітальним ампутаційним та комбінованим методами.

#### **V. Контрольні тестові завдання та/або ситуаційні задачі:**

1. Дитина 10 років звернулась до лікаря зі скаргами на відлам коронки 11 зуба. Травма була 4 год тому внаслідок падіння з висоти. Об'єктивно: злам коронки 11 зуба, пульпа точково оголена, різко болюча. Який метод лікування оптимальний?
  - a. Біологічний.
  - b. Вітальна екстирпація.
  - c. Вітальна ампутація.
  - d. Девітальна ампутація.
  - e. Девітальна екстирпація
2. Дитина 8,5 років, практично здорова. Скаржиться на біль у передньому верхньому лівому зубі внаслідок його травматичного пошкодження три години тому. Об'єктивно: коронкова частина 21 відсутня на 1/2, пульпа значно оголена, червоного кольору, різко болісна і кровоточить під час зондування. Перкусія 21 різко болісна. Оберіть оптимальний метод лікування 21.
  - a. Вітальна ампутація.
  - b. Девітальна екстирпація.
  - c. Вітальна екстирпація.

- d. Біологічний метод.
  - e. Девітальна ампутація.
3. Хворому віком 28 років під час лікування глибокого карієсу 26 зуба була оголена пульпа зуба. Призначте необхідний метод подальшого лікування.
- a. Консервативний (біологічний)
  - b. Вітальна ампутація
  - c. Вітальна екстирпація
  - d. Девітальна ампутація
  - e. Девітальна екстирпація.
4. Хворому віком 46 років після обстеження встановлено діагноз: хронічний конкрементозний пульпіт 27 зуба. На рентгенограмі виявлено, що конкремент знаходиться у коронковій частині порожнини зуба, займає близько 1/4 її об'єму. Виберіть метод лікування.
- a. Вітальна ампутація пульпи
  - b. Біологічний метод
  - c. Девітальна екстирпація пульпи
  - d. Вітальна екстирпація пульпи
  - e. Девітальна ампутація пульпи
5. Хворий віком 27 років скаржиться на тривалий біль у 22 зубі від холодного, гарячого, безпричинний біль протягом 30 хв виникає 3-4 рази на добу, посилюється вночі. Біль з'явився 3 доби тому після препарування зуба під пластмасову коронку. Об'єктивно: 22 зуб – температурна проба різко позитивна, провокує напад болю, перкусія безболісна. Яка лікувальна тактика у даному клінічному випадку?
- a. Покриття зуба фторлаком
  - b. Біологічний метод лікування пульпіту
  - c. Девітальна екстирпація пульпи
  - d. Вітальна екстирпація пульпи
  - e. Вітальна ампутація пульпи

## VI. Література

### 6.1. Основна література

1. Борисенко А.В., Антоненко М.Ю., Линовицька Л.В. / за ред. А.В. Борисенка. Стоматологічні захворювання: терапевтична стоматологія: підручник. К. : ВСВ "Медицина", 2017. 664 с.
2. Бойцанюк С.І., Андрішин О.П., Манащук Н.В., Чорній Н.В. Клінічні прояви та диференційно-діагностичні критерії некаріозних уражень зубів: навч. посіб. Тернопіль: ТДМУ. Укрмедкнига, 2019. 112 с.
3. Гасюк Н.В., Черняк В.В., Клітинська О.В., Бородач В.О. та ін. Додаткові методи обстеження у стоматології: навч. посіб. Тернопіль, 2017. 120 с.
4. Батіг В.М., Струк В.І. Систематизоване викладення змісту навчальної дисципліни «Терапевтична стоматологія»: навч. посіб. Чернівці, 2016. 227 с.
5. Кононова О. В. Сучасний стан лікування карієсу та його ускладнень у населення України. Гігієна населених місць, (64), 2014. 336-342 с.
6. Іваницький І.О., Іваницька О.С., Петрушанко Т.О. Гіперчутливість зубів: навчальний посібник для студентів стоматологічних факультетів вищих медичних навчальних закладів IV рівня акредитації. Полтава: Дивосвіт, 2019. 108 с.

### 6.2. Допоміжна література

1. Левків М. О. Застосування кейс-методу у фаховій підготовці студентів-іноземців на кафедрі терапевтичної стоматології. Медична освіта, (3), 2016. 71-74 с.
2. Белікова Н.І., Петрушанко Т.О., Беліков О.Б. Принципи біомеханіки шинування рухомих зубів. К.: ТОВ НВП «Інтерсервіс», 2016. 186 с.
3. Мазур І.П., Хайтович М.Ф., Голопихо Л.І. Клінічна фармакологія та фармакокінетика в стоматології: навч. посіб. К. : ВСВ “Медицина”, 2018. 376 с. + 6 с. кольор. вкл.
4. Марченко І.Я., Назаренко З.Ю., Павленко С.А. / під заг. ред. Ткаченко І.М. Пропедевтика терапевтичної стоматології: підруч. для студ. стом. факул. вищ. навч. закл. МОЗ України /; ВДНЗУ «УМСА» – Полтава: ТОВ «АСМІ», 2016 р. 439 с.
5. M.M. Rozhko, Z.B. Popovych, V.D. Kuroiedova et al.; edited by M.M. Rozhko. Stomatology: textbook: in 2 books. Book I. Kyiv: AUS Medicine Publishing, 2020. 792 p.: color edition.
6. A.V. Borysenko, L.V. Lynovytska, O.F. Nesyn et al.; edited by A.V. Borysenko. Periodontal and Oral Mucosa Diseases: textbook. Vol. 2. Kyiv: AUS Medicine Publishing, 2018. 624 p.; color edition.
7. M.M. Rozhko, I.I. Kyrylenko, O. H. Denysenko et al.; edited by M. M. Rozhko. Stomatology: textbook: in 2 books. Book 2. Kyiv: AUS Medicine Publishing, 2018. 960 p.; color edition.
8. [Douglas A Terry](#), [Willi Geller](#). Esthetic and Restorative Dentistry: Material Selection and Technique 3rd Edition. Publisher: Quintessence Publishing Co Inc.; 3rd edition, 2017. 776 p.

## МЕТОДИЧНА РОЗРОБКА №16

**ТЕМА:** СИЛЕРИ ТА ФІЛЕРИ ДЛЯ ПЛОМБУВАННЯ КОРЕНЕВИХ КАНАЛІВ ПРИ ПУЛЬПІТІ: ГРУПИ, ВЛАСТИВОСТІ, ПОКАЗАННЯ ДО ЗАСТОСУВАННЯ, МЕТОДИКА ПЛОМБУВАННЯ. СПОСОБИ ПЛОМБУВАННЯ КОРЕНЕВИХ КАНАЛІВ: МЕТОДИ ЦЕНТРАЛЬНОГО ШТИФТА, ВЕРТИКАЛЬНОЇ КОНДЕНСАЦІЇ ГУТАПЕРЧІ, ХОЛОДНОЇ І ТЕПЛОЇ ЛАТЕРАЛЬНОЇ КОНДЕНСАЦІЇ ГУТАПЕРЧІ. ПОМИЛКИ, УСКЛАДНЕННЯ

**I. Актуальність теми:** Для заповнення каналів застосовують найрізноманітніші пломбувальні матеріали. Вони повинні відповідати таким вимогам: легко вводиться, а за необхідності — виводиться з кореневого каналу; мати високі адгезивні властивості, не зменшувати свій об'єм після затвердіння; не розсмоктуватися тканинною рідиною; не подразнювати періодонт; мати антисептичні властивості; бути рентгеноконтрастними та не забарвлювати тканину зуба. Залежно від основних властивостей їх розділяють на пластичні нетвердіючі, пластичні твердіючі матеріали та штифти. Залежно від характеру застосування їх поділяють також на тверді — штифти (наповнювачі, або філери) та пластичні — силери (заповнювачі, або герметики).

### II. Навчальна мета:

#### 2.1. Студент повинен знати:

- основні групи пломбувальних матеріалів для лікування корневих каналів;
- різницю між силерами та філерами для заповнення корневих каналів;
- методики пломбування корневих каналів основними методами;
- можливі помилки при пломбуванні корневих каналів, їх наслідки.

#### 2.2. Вміти:

- правильно обрати метод та матеріали для пломбування корневих каналів;
- оцінити переваги та недоліки різних методів пломбування корневих каналів;
- класифікувати силери та філери для пломбування корневих каналів за їх груповою належністю.

### III. Зміст теми

**Під філерами (наповнювачами)** розуміють пломбувальні матеріали, які заповнюють основний об'єм кореневого каналу. У сучасних методиках пломбування з цією метою найчастіше використовують тверді штифти (срібні, титанові, гутаперчеві, пластмасові тощо).

**Силери (заповнювачі, герметики)**, за класичним визначенням, — це пластичні речовини, які застосовують для заповнення залишкового простору між твердими штифтами та стінками кореневого каналу. Їх іноді називають герметиками, ендogerметиками, ізолювальними матеріалами. Як силери можуть бути використані практично всі пластичні твердіючі пломбувальні матеріали (на основі епоксидних смол, цементи тощо). Ураховуючи це, у стоматологічній літературі їх інколи об'єднують під цією назвою — "силери".

Пластичні заповнювачі можуть також застосовуватись як самостійний матеріал для пломбування корневих каналів. З цією метою використовують досить різноманітні за властивостями матеріали:

- I. *Пластичні нетвердіючі пасти: йодоформна, тимолова.*
- II. *Пластичні твердіючі пасти.*

1. Матеріали на основі епоксидних смол: епоксидний герметик "АН-26", "АН Plus", "Topseal" ("Dentsply") та ін.

2. Пасти з гідроксидом кальцію: "Endocal" ("Septodont"), "Sealapex" ("Kerr"), "Biocalex" ("SPAD") та ін.

3. Пасти на основі резорцин-формаліну: резорцин-формалінова суміш (ex tempore), "Forfenan" ("Septodont") та ін.

4. Пасти, що містять антисептики, протизапальні засоби тощо: "Esteson" ("Septodont"), "Foredent" ("Spofa Dental") та ін.

5. Пасти на основі цинку оксиду та евгенолу: цинк-оксидевгенолова паста (ex tempore), "Endobtur", "Endometason" ("Septodont") та ін.

### III. Цементи.

1. Цинк-фосфатні та карбоксилатні цементи: "Фосфат-цемент", "Adhesor", "Argil" (Чехія) тощо.

2. Цинк-оксид-евгенольні цементи: "Endobtur" ("Septodont"), "Caryosan" ("Spofa Dental", Чехія) та ін.

3. Склоіономерні цементи: "Ketac Endo" "ESPE" (Німеччина), Endion ("VOCO", Німеччина) та ін.

Слід зазначити, що більшість ендогерметиків мають певні недоліки, а саме:

— цитотоксичність у пластичному вигляді та в процесі твердіння;

— розчинення та порушення крайового прилягання матеріалу до стінок кореневого каналу та герметичності його обтурації, Що викликає мікропідтікання з патологічного вогнища;

— проникнення окремих компонентів матеріалу в періапикальні тканини та їх подразнення;

— неповна герметизація системи кореневого каналу;

— необхідність використання наповнювачів (філерів).

Слід також зазначити, що пасти, які містять формальдегід, справляють не тільки місцеву, а й системну токсичну дію. Формальдегід швидко накопичується в крові, лімфі, лімфатичних вузлах, печінці, селезінці, справляє алергійну дію, а також можливий тератогенний вплив. Тому застосування цих ендогерметиків зараз обмежене. Найкращі якості мають пластичні твердіючі матеріали на основі епоксидних смол, склоіономерні цементи.

Найбільш поширеним наповнювачем (філером) є штифти з гутаперчі. Їх використовують для пломбування корневих каналів уже понад 100 років. Гутаперча — це коагульований та спеціально оброблений латекс (трансполізопрен), який отримують із гутаносних рослин. Вона відносно тверда за кімнатної температури, розм'якшується за температури 25 — 30 °С і стає м'якою при 50 — 65 °С. Гутаперча нерозчинна у воді, проте добре розчиняється в хлороформі, бензині, ацетоні та інших органічних розчинниках. У розм'якшеному стані вона пластична, після введення в кореневий канал досить легко набуває його форми й заповнює всі нерівності. Завдяки цим властивостям гутаперчу застосовують не тільки як філер, а й як самостійний пломбувальний матеріал. Гутаперча існує й використовується в стоматології у двох кристалічних формах:

а-гутаперча — аморфна, м'яка, досить липка й текуча маса, розм'якшується за температури 50 — 60 °С;

Р-гутаперча — більш тверда, кристалічна форма, розм'якшується за температури, більшої за 65 °С. Під час нагрівання гутаперча розм'якшується й розширюється в об'ємі та відповідно зменшується — при застиганні. Це необхідно враховувати під час пломбування каналів: її вводять у канал із деяким надлишком, конденсують й утримують під певним тиском до повного затвердіння. Найчастіше для пломбування каналів використовують гутаперчеві штифти. До їх складу входять 15 — 20 % гутаперчі, 60 — 75 % цинку оксиду

(наповнювач для зменшення об'ємної усадки гутаперчі під час твердіння), до 10 % воску (надає матеріалу пластичності), 1,5 — 10 % солей важких металів (для рентгеноконтрастності), біологічні барвники та антиоксидантні речовини. Способи пломбування кореневого каналу.

Залежно від засобів obturaції та методики їх застосування розрізняють кілька основних способів пломбування кореневих каналів:

- лише пластичними твердіючими пломбувальними матеріалами (силерами);
- штифтами в комбінації із заповнювачем (силером);
- гутаперчею.

Крім цього, існують різні способи використання гутаперчі для самостійного пломбування нею кореневих каналів.

Одноконусні способи:

- центрального штифта, або одного конуса;
- секційний.

Багатоконусні способи:

- холодної латеральної конденсації гутаперчі;
- гарячої латеральної конденсації гутаперчі;
- вертикальної конденсації гарячої гутаперчі;
- пломбування термопластифікованою гутаперчею (системи "Thermafil", "Quick-Fil" тощо).

**Спосіб центрального штифта, або одного конуса.** Цю методику застосовують у тих випадках, коли кореневий канал прямий і широкий з відносно паралельними стінками. Для визначення розміру центрального штифта (master point) із гутаперчі необхідно, щоб він досить щільно й туго входив у кореневий канал в апікальній його частині. Якщо канал великих розмірів і не вдається підібрати стандартний штифт, то його виготовляють з 2 — 3 штифтів меншого розміру. Їх підігрівають до розм'якшення на полум'ї спиртівки й потім на скляній пластинці скручують разом у конус більшого діаметра.

Довжина підбраного штифта повинна бути на 1 — 1,5 мм меншою за робочу довжину кореневого каналу. Цю величину позначають інструментом на конусі. Штифт фіксують затискачем, занурюють його кінчик на 4 — 5 мм у розчин хлороформу, який, розчиняючи гутаперчу, розм'якшує кінчик конуса. Попередньо висушений канал зволожують розчином хлороформу або антисептика і вводять штифт на всю робочу довжину каналу, виймають його і знову занурюють кінчик штифта у хлороформ; процедуру введення в канал повторюють кілька разів. Необхідно надійно фіксувати гутаперчевий конус у затискачі й вводити його в канал в одному й тому самому положенні. Після такого припасування створюється конус гутаперчі, який досить точно відображає нерівності кореневого каналу. Проміжок між конусом гутаперчі та стінками каналу стає мінімальним, а верхівка конуса практично заповнює апікальний отвір. Припасований штифт до заключного пломбування занурюють у 70 % розчин ізопропілового спирту. Кореневий канал промивають і висушують, після чого вводять у нього невелику кількість обраного силера. Гутаперчевий конус також укривають тонким шаром силера і вводять у кореневий канал на визначену робочу довжину. У разі повільного введення конус видавлює надлишок силера в коронкову частину зуба, а не за верхівку кореня в періодонт. Через 3 — 4 хв після твердіння силера частину конуса гутаперчі, що виступає в порожнину зуба, зрізають розігрітою на полум'ї гладилкою або екскаватором.

**Холодна латеральна конденсація гутаперчі.** Методику рекомендують для пломбування широких і викривлених каналів, в яких важко повноцінно припасувати центральний штифт. Часто такі канали мають овальну чи навіть неправильну геометричну

форму. Особливу увагу під час препарування та формування таких каналів надають створенню апікального уступу, який запобігає виведенню пломбувального матеріалу за верхівку кореня зуба. Для виконання цієї методики підбирають 3 спредери відповідного діаметра. Спредером із найменшим діаметром робочої частини оперують в апікальній частині, другим — у середній і третім (з найбільшим діаметром) — в устьовій частині каналу. Діаметр робочої частини обраного спредера повинен становити приблизно  $2/3$  діаметра відповідної частини кореневого каналу. Підбирають по 2 — 3 стандартні штифти гутаперчі з діаметром, що відповідає діаметру спредерів, і плагер, діаметр робочої частини якого дорівнює  $2/3$  діаметра устя каналу.

Підбирають і, якщо можливо, припасовують центральний штифт. У кореневий канал уводять невелику кількість силера, кінчик центрального штифта вкривають тим самим силером й обережно вводять на визначену довжину. Верхівка гутаперчевого конуса повинна герметично заповнювати апікальний отвір. Через 1 — 2 хв поряд із центральним штифтом уводять спредер найменшого діаметра. Він конденсує гутаперчу введеного штифта до стінок кореневого каналу й створює простір для введення додаткового штифта. Не виймаючи спредера з каналу, ротаційними рухами його звільняють від гутаперчі, виймають із кореневого каналу і відразу вводять стандартний штифт відповідного діаметра. Цю маніпуляцію повторюють кілька разів, використовуючи спредери та штифти різного діаметра, до заповнення кореневого каналу. Обтурація вважається закінченою, якщо спредер уже не можна ввести в кореневий канал. Частини штифтів, що виступають у порожнину зуба, зрізають розігрітим інструментом, а гутаперчу в усті кореневого каналу конденсують плагером.

**Гаряча латеральна конденсація гутаперчі.** Для ущільнення холодної гутаперчі та її адаптації до стінок каналу необхідно створювати на неї значний тиск. Ця процедура значно полегшується, якщо гутаперчу в кореновому каналі нагріти. Для розігрівання гутаперчі використовують переносники тепла. Для такого пломбування необхідні 3 пари спредерів та аналогічних їм переносників тепла (з таким самим діаметром робочої частини) для оперування в апікальній, середній та устьовій частинах кореневого каналу, а для завершальної конденсації гутаперчі в усті каналу потрібен плагер, діаметр якого дорівнює розміру устя.

Техніка пломбування на перших етапах аналогічна способу холодної латеральної конденсації. Припасовують центральний штифт і вводять його з невеликою кількістю силера в кореневий канал. На полум'ї спиртівки нагрівають переносник тепла найменшого діаметра (для роботи в апікальній частині) і вводять поряд із центральним штифтом. Необхідно ввести його якомога глибше, приблизно на 2 мм менше за робочу довжину. Після занурення в гутаперчу переносник тепла повертають по осі його робочої частини в межах  $45^\circ$ , тому що він охолоджується і може приклеїтися до гутаперчі. Виймають переносник тепла і зігріту ним гутаперчу конденсують холодним спредером. В утворений простір уводять додатковий штифт гутаперчі; процедуру повторюють до остаточного заповнення кореневого каналу. Розігріта гутаперча краще заповнює бокові розгалуження системи кореневого каналу, що значно підвищує якість пломбування. Надлишки гутаперчі в порожнині зуба зрізають гарячим інструментом, а матеріал в усті каналу конденсують плагером.

У практичній роботі застосовують спеціальні пристрої з робочою частиною, як у переносників тепла, що нагріваються за допомогою електричного струму — батарейок, — це "Endotec ("Dentsply"), "Touch & Heat" ("Analytic Technology"), "Thermopact" ("Degussa") та ін. Використання таких нагрівачів дозволяє уникнути відкритого полум'я й полегшує процедуру пломбування. Гарячу латеральну конденсацію також можна виконувати



спеціальними пристроями з робочою частиною у формі спредера, яка активується ультразвуком. Ультразвукові коливання інструмента, крім того, генерують виділення тепла, тому такий спредер дозволяє якісніше провести латеральну конденсацію гутаперчі.

**Вертикальна конденсація гарячої гутаперчі.** Ця методика передбачає введення в підготовлений канал центрального штифта з мінімальною кількістю силера, розм'якшення введеної гутаперчі за допомогою переносників тепла та поступове вертикальне її ущільнення серією підібраних плагерів для повної obturaції системи кореневого каналу в трьох напрямках. Це дозволяє надійно заповнити всі розгалуження кореневого каналу власне гутаперчею, на відміну від інших методик, де канал заповнюється силером. У проведенні цієї методики виділяють 3 етапи.

1. Припасування і введення в канал центрального штифта.
2. Фаза низхідної конденсації.
3. Фаза остаточного заповнення кореневого каналу.

Підбирають і припасовують основний штифт, який вводять у канал на робочу довжину з невеликою кількістю силера. Якщо штифт не повністю виповнює простір кореневого каналу, то поряд з ним вводять додаткові штифти аналогічно методу латеральної конденсації. Розігрітою гладилкою або екскаватором зрізають надлишки штифта і холодним плагером конденсують гутаперчу в усті кореневого каналу. Для того щоб розм'якшена теплом гутаперча не прилипла до плагера, його попередньо занурюють у порошок силера. Цей етап вертикальної конденсації іноді називають "перша хвиля конденсації", оскільки гутаперча конденсується і заповнює всі нерівності в межах устьової частини кореневого каналу. Власне з цього починається фаза низхідної конденсації.

Для продовження пакування маси гутаперчі на глибину 3 — 4 мм вводять розігрітий до червоного переносник тепла. Його досить швидко виймають, щоб не встиг охолонути (бо тоді до нього прилипне розігріта гутаперча). Розігріту гутаперчу конденсують у каналі холодним плагером відповідного розміру, при цьому вона просувається в апікальному напрямку на 2 — 3 мм. Аналогічно розігрівають і вводять у канал переносник тепла з розміром робочої частини відповідно до середньої третини каналу. Холодним плагером такого самого розміру гутаперчу конденсують. Процедуру повторюють інструментами найменшого діаметра для оперування в апікальній частині кореня. Унаслідок проведення цієї "другої хвилі конденсації" розігріта й розм'якшена гутаперча апікальної частини кореневого каналу разом з невеликою частиною силера вдавлюється в усі нерівності та розгалуження цієї частини каналу. Таким чином уся апікальна третина каналу та його розгалуження заповнюються гутаперчею. Остаточне заповнення каналу виконують аналогічно методиці секційного способу. Шматочки гутаперчевого штифта відповідного розміру приклеюють за товстий кінець до переносника тепла або спредера і швидко вносять у канал. Інструмент злегка повертають по осі, щоб звільнити його від сегмента гутаперчі. Холодним плагером відповідного розміру ще теплу гутаперчу конденсують у каналі. Цю процедуру повторюють до остаточного заповнення каналу гутаперчею.

#### **IV. Контрольні питання до теми заняття:**

1. Поняття силерів та філерів для пломбування корневих каналів.
2. Класифікація силерів та філерів.
3. Методи пломбування корневих каналів гутаперчею.
4. Недоліки ендогерметиків.
5. Помилки та ускладнення при лікуванні корневих каналів.

#### **V. Контрольні тестові завдання та/або ситуаційні задачі:**

1. Перевага гутаперчі над іншими філерами в тому, що вона:
  - а. Біоінертна і не подразнює тканини періодонта

- b. Не розчиняється у воді та тканинній рідині
  - c. Проникнення в дельтоподібні розгалуження кореневого каналу
  - d. Доступна ціна
  - e. Всі відповіді вірні
2. Назвіть горизонтальний ущільнювач гутаперчі:
- a. Плагер
  - b. Спредер
  - c. Ример
  - d. Протейпер
  - e. Лентуло
3. Назвіть вертикальний ущільнювач гутаперчі:
- a. Плагер
  - b. Спредер
  - c. Ример
  - d. Протейпер
  - e. Лентуло
4. Спосіб центрального штифта, або одного конуса застосовують коли:
- a. Пацієнт обмежений у часі, а форма каналу не має значення
  - b. Кореневий канал облітерований в нижній треті кореня
  - c. Кореневий канал прямий, широкий і короткий з відносно паралельними стінками
  - d. Кореневий канал прямий і широкий з відносно паралельними стінками
  - e. Кореневий канал викривлений
5. Які недоліки пломбування корневих каналів методом холодної латеральної конденсації
- a. Висока вартість
  - b. Складна методика
  - c. Дрібні відгалуження корневих каналів пломбуються тільки силером
  - d. Гутаперча токсична для клітин періодонту
  - e. Для проведення методики потрібне додаткове обладнання

## VI. Література

### 6.1. Основна література

1. Борисенко А.В., Антоненко М.Ю., Линовицька Л.В. / за ред. А.В. Борисенка. Стоматологічні захворювання: терапевтична стоматологія: підручник. К. : ВСВ "Медицина", 2017. 664 с.
2. Бойцанюк С.І., Андрішшин О.П., Манащук Н.В., Чорній Н.В. Клінічні прояви та диференційно-діагностичні критерії некаріозних уражень зубів: навч. посіб. Тернопіль: ТДМУ. Укрмедкнига, 2019. 112 с.
3. Гасюк Н.В., Черняк В.В., Клітинська О.В., Бородач В.О. та ін. Додаткові методи обстеження у стоматології: навч. посіб. Тернопіль, 2017. 120 с.
4. Батіг В.М., Струк В.І. Систематизоване викладення змісту навчальної дисципліни «Терапевтична стоматологія»: навч. посіб. Чернівці, 2016. 227 с.
5. Кононова О. В. Сучасний стан лікування карієсу та його ускладнень у населення України. Гігієна населених місць, (64), 2014. 336-342 с.
6. Іваницький І.О., Іваницька О.С., Петрушанко Т.О. Гіперчутливість зубів: навчальний посібник для студентів стоматологічних факультетів вищих медичних навчальних закладів ІV рівня акредитації. Полтава: Дивосвіт, 2019. 108 с.

## 6.2. Допоміжна література

1. Левків М. О. Застосування кейс-методу у фаховій підготовці студентів-іноземців на кафедрі терапевтичної стоматології. Медична освіта, (3), 2016. 71-74 с.
2. Белікова Н.І., Петрушанко Т.О., Беліков О.Б. Принципи біомеханіки шинування рухомих зубів. К.: ТОВ НВП «Інтерсервіс», 2016. 186 с.
3. Мазур І.П., Хайтович М.Ф., Голопихо Л.І. Клінічна фармакологія та фармакокінетика в стоматології: навч. посіб. К. : ВСВ “Медицина”, 2018. 376 с. + 6 с. кольор. вкл.
4. Марченко І.Я., Назаренко З.Ю., Павленко С.А. / під заг. ред. Ткаченко І.М. Пропедевтика терапевтичної стоматології: підруч. для студ. стом. факул. вищ. навч. закл. МОЗ України /; ВДНЗУ «УМСА» – Полтава: ТОВ «АСМІ», 2016 р. 439 с.
5. M.M. Rozhko, Z.B. Popovych, V.D. Kuroiedova et al.; edited by M.M. Rozhko. Stomatology: textbook: in 2 books. Book I. Kyiv: AUS Medicine Publishing, 2020. 792 p.: color edition.
6. A.V. Borysenko, L.V. Lynovytska, O.F. Nesyn et al.; edited by A.V. Borysenko. Periodontal and Oral Mucosa Diseases: textbook. Vol. 2. Kyiv: AUS Medicine Publishing, 2018. 624 p.; color edition.
7. M.M. Rozhko, I.I. Kyrylenko, O. H. Denysenko et al.; edited by M. M. Rozhko. Stomatology: textbook: in 2 books. Book 2. Kyiv: AUS Medicine Publishing, 2018. 960 p.; color edition.
8. [Douglas A Terry](#), [Willi Geller](#). Esthetic and Restorative Dentistry: Material Selection and Technique 3rd Edition. Publisher: Quintessence Publishing Co Inc.; 3rd edition, 2017. 776 p.

## МЕТОДИЧНА РОЗРОБКА №17

### ТЕМА: ПЕРІОДОНТИТ: ЕТІОЛОГІЯ, ПАТОГЕНЕЗ, КЛАСИФІКАЦІЯ (І.Г. ЛУКОМСЬКОГО, М.А. ГРОШИКОВА, С.А. ВАЙНДРУХА, МКХ-10). ПАТОЛОГІЧНА АНАТОМІЯ ГОСТРИХ ТА ХРОНІЧНИХ ПЕРІОДОНТИТІВ

**I. Актуальність теми:** Періодонт — сполучнотканинне утворення, що заповнює простір між коренем та внутрішньою стінкою альвеоли і з'єднує зуби з кістками щелеп. Основною структурою періодонта є пучки щільної фіброзної тканини, що складаються із тісно переплетених між собою колагенових волокон.

#### II. Навчальна мета:

##### 2.1. Студент повинен знати:

- визначення періодонтиту;
- етіопатологію різних форм періодонтитів;
- класифікації періодонтитів за І.Г. Лукомським, М.А. Грошиковим, С.А. Вайндрухом, МКХ-10;
- патоморфологію гострих і хронічних періодонтитів;

##### 2.2. Вміти:

- чітко диференціювати пульпіти та періодонтити;
- правильно діагностувати періодонтит;
- відрізнити гострий періодонтит від хронічного виходячи з даних анамнезу.

#### III. Зміст теми

**Періодонтит** — це захворювання, що виникає в тканинах періодонта під впливом різних чинників і проявляється локальним запаленням, яке може призвести до пошкодження зв'язувального апарату зуба і навіть до втрати зуба. Клінічна картина періодонтиту досить різна, тому необхідне вивчення головних причин розвитку цього захворювання. Чинники, що здатні спричинити захворювання періодонта, досить різноманітні. Їх природа має істотне значення для виникнення та розвитку патологічного процесу.

Не менш важливе значення має локалізація процесу. Запалення може поширюватися на верхівкову частину періодонта, внаслідок чого розвивається апікальний (верхівковий) періодонтит, або захопити маргінальну його частину, тоді відповідно виникає маргінальний (крайовий) періодонтит. Найбільш поширений апікальний періодонтит. Апікальний періодонтит залежно від етіологічних чинників поділяють на 2 основні групи: інфекційного та неінфекційного генезу.

Інфекційний періодонтит — найпоширеніший у стоматологічній практиці. Головною причиною його розвитку є дія різних мікроорганізмів, які наявні в каріозній порожнині, порожнині зуба, кореневих каналах, та їх токсинів. Інфекційне запалення в періодонті найчастіше спричинюють асоціації аеробних та анаеробних мікроорганізмів. Серед аеробів найпоширеніші а- та у-Streptococcus, Neisseria, Staphylococcus albus, Candida albicans та ін. Серед анаеробів спричинюють запалення B. perfringens, B. mesentericus, B. subtilis, Streptococcus putridus та ін.

*Мікроорганізми та їх токсини потрапляють у періодонт різними шляхами.*

1. Найпоширеніший (головний) шлях — через кореневий канал. Частіше інфекція проникає в періодонтальний простір при дифузних формах запалення пульпи — при гострому гнійному пульпіті, хронічному гангренозному пульпіті. Бактерії та їх токсини потрапляють у періодонтальний простір і спричинюють запальну реакцію періодонта.

2. Маргінальний шлях. Найчастіше він реалізується в пацієнтів із захворюваннями пародонта. У разі генералізованого чи локалізованого пародонтиту руйнуються циркулярна зв'язка зуба, кортикальна пластинка альвеоли, утворюється пародонтальна кишенька, інфекція з якої потрапляє в періодонтальний простір і спричинює запалення його тканин.

3. Контактний шлях. У хворих на остеомієліт або синусит інфекція з патологічного вогнища переходить на контактні розташовані зуби.

4. Гематогенний або лімфогенний шлях. Таким шляхом інфекція потрапляє в періодонт у пацієнтів з інфекційними захворюваннями. До інфекційних належить і так званий перифокальний періодонтит, який був описаний І.Г. Лукомським ще в 1955 р. Він розвивається у хворих на гострий і хронічний пульпіт, гангрену пульпи чи інші захворювання, коли інфекція є в каналі кореня зуба і в ньому розташований фокус — вогнище патологічного процесу. Із такого вогнища в періапикальний простір проникають окремі бактерії та їхні токсини, спричинюючи запальну реакцію періодонта. Після усунення вогнища (наприклад видалення інфікованої пульпи, стерилізація каналу) запалення періодонта зникає. Така запальна реакція періодонтальних тканин у ділянці верхівки кореня зуба відіграє роль бар'єра, що перешкоджає подальшому проникненню інфекції.

*Неінфекційний періодонтит спричинений дією на періодонт різних місцевих і загальних чинників.*

1. Найпоширенішою причиною розвитку такого періодонтиту є травматичні чинники, головним чином механічна травма — гостра або хронічна.

2. До другої великої групи належить хіміко-токсичний періодонтит.

3. Запалення періодонта можуть спричинювати алергійні чинники.

Етіологічні чинники в багатьох випадках можуть діяти сукупно. Наприклад, зуб з некротично зміненою та інфікованою пульпою може додатково травмуватися; медикаментозний періодонтит може виникнути після оброблення інфікованого каналу кореня, коли медикаментозний чинник поєднується з інфекційним. Усе це ускладнює лікування, потребує уважного аналізу суб'єктивних та об'єктивних даних для визначення головного етіологічного чинника, відповідального за виникнення захворювання.

Маргінальний періодонтит — запалення крайового періодонта — також можуть спричинити травматичні, хімічні та інфекційні чинники.

#### **Патогенез періодонтиту**

Основними змінами в разі захворювання періодонта є різні форми запалення з проявами альтерації, ексудації та проліферації. Незалежно від того, яким етіологічним чинником спричинена запальна реакція, — дією інфекційних і токсичних агентів, унаслідок травматичних або хімічних уражень, запалення починається з альтерації клітин або тканин періодонта. У ділянці пошкодження накопичуються медіатори запалення (гістамін, серотонін, ацетилхолін тощо), а також тканинні протеолітичні ферменти, які поряд з іншими альтеративними змінами запускають механізм розвитку запальної реакції. Унаслідок цього виникають зміни судинної стінки, циркуляційні розлади, відбувається вихід білків плазми крові й утворюється ексудат. Паралельно зі змінами, що настають з альтерацією та ексудацією, вже на початку запальної реакції виявляють проліферативні процеси, притаманні гострому, підгострому й хронічному запаленню. Процес проліферації завершується утворенням грануляційної тканини, що надалі трансформується у волокнисту, рубцеву тканину. Характер перебігу запального процесу в періодонті залежить від інтенсивності та тривалості дії етіологічного чинника, особливостей ділянки ураження, а також від стану захисних сил організму. Запальні процеси за ступенем патологічних проявів і характером клінічного перебігу можуть бути розділені на 2 основні групи:

1) гострі запальні процеси — характеризуються перевагою альтеративно-ексудативних змін, менш тривалим й інтенсивним перебігом, більш вираженою клінічною картиною;

2) хронічні запальні процеси — характеризуються перевагою проліферативно-регенеративних процесів, тривалішим перебігом і менш вираженою клінічною симптоматикою.

### Патогенез гострого періодонтиту

У разі високого рівня захисних сил організму й невеликої інтенсивності патогенного етіологічного чинника виникає гострий серозний періодонтит. Така форма може розвинути унаслідок очищення каналу кореня від некротизованої пульпової тканини, коли з каналу через апікальний отвір потрапляє інфекція з вираженою вірулентністю або коли дія травми чи хімічного агента незначна. Гостре серозне запалення періодонта на початку характеризується гіперемією. Відзначаються наповнення судин та уповільнення кровотоку. Лейкоцити зміщуються до судинної стінки й настає стаз. Через судинну стінку починають проникати рідина, білкові частини крові, що знаходяться в стані колоїду, та в невеликій кількості нейтрофільні лейкоцити, лімфоцити й моноцити. Ексудат розпушує сполучнотканинні елементи й колагенові фібрили періодонта. На даному етапі запальний процес поширюється на кісткову тканину, яка дуже швидко реагує завдяки її тісному зв'язку з періодонтом. У прилеглих до періодонта заповнених кістковим мозком проміжках губчастої речовини можливі розширення кровоносних судин і застійні явища. Залежно від реактивних можливостей організму та своєчасного терапевтичного втручання процес може припинитись або посилитись і перейти в гнійне запалення.

### Патогенез хронічного періодонтиту

В умовах явної переваги захисних сил організму над слабкою дією патогенного чинника розвивається хронічний фіброзний періодонтит. Він може виникнути як самостійна форма внаслідок мікротравми, хронічного пульпіту чи після лікування пульпіту, але найчастіше захворювання розвивається після лікування інших хронічних форм періодонтиту. Під дією подразливого чинника тканини періодонта поступово перетворюються на грубоволокнисту сполучну тканину, що нагадує рубцеву. Однак на ранніх етапах розвитку хронічного фіброзного періодонтиту в апікальній частині сполучної тканини зустрічаються острівці грануляційної тканини, до складу якої входять фіброласти, плазматичні клітини, дрібні вогнища лімфоцитарної та лейкоцитарної інфільтрації, що нагадують залишки запального процесу. Згодом активуються цементобласти й остеобласти; гіперцементоз, звужуючи періодонтальний простір, призводить до його деформації.

### Класифікація періодонтиту

Гострий і хронічний періодонтит є однією з головних причин передчасної втрати зубів. Серед осіб, які звертаються за стоматологічною допомогою, хворі з різними формами періодонтиту становлять від 15 до 30 %. Такий високий відсоток даного виду патології, з нашої точки зору, пояснюється тим, що в 20 % зубів, які лікувалися з приводу захворювань пульпи методом попередньої її девіталізації препаратами миш'яку, до кінця першого року після лікування клінічно розвивається та чи інша форма періодонтиту. Під час рентгенологічного обстеження таких зубів зміни в періодонті виявляються в 2 рази частіше (40 — 45 %), ніж у лікованих іншими методами. Частіше періодонтит спостерігають у мешканців сіл, а також в осіб, яким з різних причин своєчасно не надається стоматологічна допомога. Відносно висока захворюваність на періодонтит та значні труднощі його діагностики й особливо лікування потребують розроблення єдиної класифікації.

У 1924 р. Ю.М. Гофунг запропонував клінікоанатомічну класифікацію, в якій було відображено як локалізацію, так і патологічні зміни запального процесу в періодонті. Автор розділив процеси, що виникають у періодонті, на гострі та хронічні.

#### I. Гострий періодонтит.

1. Гострий маргінальний періодонтит.
2. Гострий апікальний періодонтит.
3. Гострий дифузний періодонтит.

#### II. Хронічний періодонтит.

1. Хронічний фіброзний періодонтит.
2. Хронічний гранулематозний періодонтит.

Однак запропоновані на початку ХХ ст. класифікації неповно розкривали клінічні прояви, що не завжди дозволяло використовувати їх. **І.Г. Лукомський** (1955) досліджував

патофізіологічні та патоморфологічні зміни періодонта в стані його запалення і запропонував класифікацію, що і зараз поширена в клінічній практиці. Вона дозволяє більш спрямовано діагностувати періодонтит і здійснювати диференціальні терапевтичні заходи. Згідно з цією класифікацією, періодонтити підрозділяють на 3 основні групи.

I. Гострий періодонтит (periodontitis acuta).

1. Гострий серозний періодонтит (periodontitis acuta serosa).

2. Гострий гнійний періодонтит (periodontitis acuta purulenta).

II. Хронічний періодонтит (periodontitis chronica).

1. Хронічний фіброзний періодонтит (periodontitis chronica fibrosa).

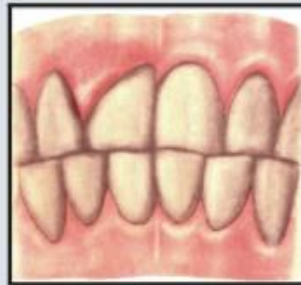2. Хронічний гранулематозний періодонтит (periodontitis chronica granulomatosa).

3. Хронічний гранулюючий періодонтит (periodontitis chronica granulans).

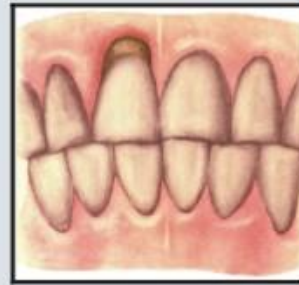III. Загострений хронічний періодонтит.

## КЛАСИФІКАЦІЯ ПЕРІОДОНТИТУ (за М.І. Грошиковим)

### КРАЄВИЙ

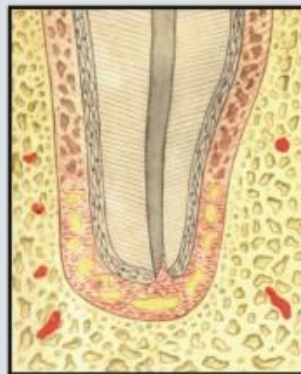


ГОСТРИЙ

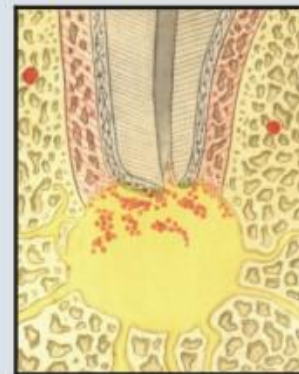


ХРОНІЧНИЙ

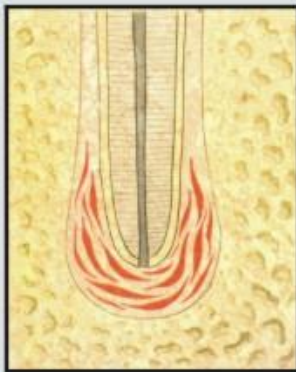
### ВЕРХІВКОВИЙ



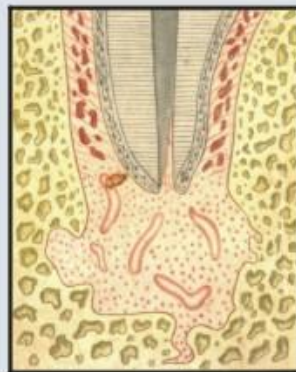
ГОСТРИЙ



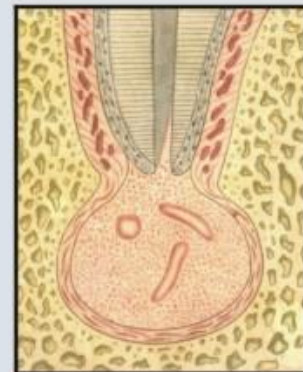
ЗАГОСТРЕННЯ  
ХРОНІЧНОГО



ФІБРОЗНИЙ



ГРАНУЛЮЮЧИЙ



ГРАНУЛЕМАТОЗНИЙ

Рис.20. Класифікація періодонтитів за М.А. Грошиковим

**Вайндрух** виділив дві форми хронічних верхівкових періодонтитів — проліферативну (грануляційну) та гнійну.

Пропозиції Лукомського використовувалися при розробці міжнародного класифікатора хвороб МКБ-10, де враховані не тільки хронічні і гострі форми, але і ускладнення, що ними викликаються. Класифікатор започаткований Всесвітньою організацією охорони здоров'я.

Клас XI — це хвороби органів травлення, їм призначені символи від K00 до K93

Серед них розділ «K00-K14 — хвороби порожнини рота, слинних залоз та щелеп». В середині нього, поряд з іншими, є підрозділ «K04 — хвороби пульпи та периапікальних тканин», де періодонтам відведені 4 градації зі своїми під категоріями:

- K04.4 — гострий апікальний періодонтит пульпарного походження;
- K04.5 — хронічний апікальний періодонтит;
- K04.6 — периапікальний абсцес з порожниною;
- K04.7 — периапікальний абсцес без порожнини.

Класифікатор МКБ-10 не тільки служить діагностиці, він є інструментом обробки масивів статистичної інформації. ВООЗ постійно працює над його вдосконаленням.

#### **IV. Контрольні питання до теми заняття:**

1. Етіологія періодонтитів.
2. Різниця між гострим та хронічним періодонтитами.
3. Класифікації періодонтитів.
4. Патогенез періодонтиту.
5. Патологоанатомічна картина періодонтитів.

#### **V. Контрольні тестові завдання та/або ситуаційні задачі:**

1. Жінка 50 років звернулася до стоматолога зі скаргами на те, що в зубі нижньої щелепи застрягає їжа. Об'єктивно: на дистальній контактній поверхні 45 зуба виявлено каріозну порожнину в межах навколопульпового дентину, виповнену щільним пігментованим дентином. Було встановлено діагноз: "Хронічний глибокий карієс". На підставі якого обстеження лікар може провести диференціальну діагностику з хронічним періодонтитом:
  - a. Перкусії
  - b. Зондування
  - c. Пальпації ділянки проекції верхівки кореня
  - d. ЕОД
  - e. Холодової проби
2. Назвіть терміни розвитку гострого верхівкового періодонтиту:
  - a. Від 2-3 днів до 2 тижнів
  - b. Кілька місяців
  - c. Декілька днів
  - d. Декілька годин
  - e. Не більше 1 години.
3. Дитина 10 років скаржиться на біль, що виникає при вживанні холодних напоїв в ділянці верхніх фронтальних зубів зліва, що триває вже більше місяця. В анамнезі травма зуба 21 з відколом третини коронки близько 3 місяців тому. Після травми зуб був відновлений з використанням композитного матеріалу, не турбував. Об-но: зуб 21 — холодова проба слабо позитивна, перкусія 21 слабо позитивна, рентгенологічно: розширення періодонтальної щілини по периметру верхівки кореня 21. Встановіть діагноз:
  - a. Хронічний фіброзний пульпіт, ускладнений хронічним періодонтитом
  - b. Хронічний гангренозний пульпіт, ускладнений періодонтитом
  - c. Хронічний фіброзний періодонтит
  - d. Хронічний гіпертрофічний пульпіт, ускладнений періодонтитом
  - e. Хронічний періостит верхньої щелепи.



4. Хлопчик 11 років скаржиться на наявність каріозної порожнини в зубі на нижній щелепі справа. Об'єктивно: В зубі 46 наявна каріозна порожнина в межах плащового дентину, дентин щільний, пігментований. Реакція на холодний подразник, зондування дна порожнини, перкусія - безболісні. Встановлено попередній діагноз - хронічний середній карієс. З якими захворюваннями слід провести диференційну діагностику?
  - a. Хронічний гангренозний пульпіт, гострий інфекційний періодонтит
  - b. Хронічний глибокий карієс, хронічний періодонтит, гострий середній карієс
  - c. Гострий періодонтит, гострий пульпіт
  - d. Хронічний поверхневий карієс, хронічний пульпіт
  - e. Хронічний гіпертрофічний пульпіт, хронічний гангренозний пульпіт
5. Які ускладнення можуть виникнути після розгерметизації реставрації на зубі лікованому з приводу глибокого карієсу у віддаленому періоді?
  - a. плямиста форма флюорозу, хронічний пульпіт
  - b. синдром Стентона-Капдепона
  - c. недосконалий амелогенез, недосконалий дентиногенез
  - d. місцева гіоплазія емалі
  - e. вторинний карієс, гострий або хронічний пульпіт, хронічний періодонтит

## VI. Література

### 6.1. Основна література

1. Борисенко А.В., Антоненко М.Ю., Линовицька Л.В. / за ред. А.В. Борисенка. Стоматологічні захворювання: терапевтична стоматологія: підручник. К. : ВСВ "Медицина", 2017. 664 с.
2. Бойцанюк С.І., Андрієшин О.П., Манащук Н.В., Чорній Н.В. Клінічні прояви та диференційно-діагностичні критерії некаріозних уражень зубів: навч. посіб. Тернопіль: ТДМУ. Укрмедкнига, 2019. 112 с.
3. Гасюк Н.В., Черняк В.В., Клітинська О.В., Бородач В.О. та ін. Додаткові методи обстеження у стоматології: навч. посіб. Тернопіль, 2017. 120 с.
4. Батіг В.М., Струк В.І. Систематизоване викладення змісту навчальної дисципліни «Терапевтична стоматологія»: навч. посіб. Чернівці, 2016. 227 с.
5. Кононова О. В. Сучасний стан лікування карієсу та його ускладнень у населення України. Гігієна населених місць, (64), 2014. 336-342 с.
6. Іваницький І.О., Іваницька О.С., Петрушанко Т.О. Гіперчутливість зубів: навчальний посібник для студентів стоматологічних факультетів вищих медичних навчальних закладів IV рівня акредитації. Полтава: Дивосвіт, 2019. 108 с.

### 6.2. Допоміжна література

1. Левків М. О. Застосування кейс-методу у фаховій підготовці студентів-іноземців на кафедрі терапевтичної стоматології. Медична освіта, (3), 2016. 71-74 с.
2. Белікова Н.І., Петрушанко Т.О., Беліков О.Б. Принципи біомеханіки шинування рухомих зубів. К.: ТОВ НВП «Інтерсервіс, 2016. 186 с.
3. Мазур І.П., Хайтович М.Ф., Голопихо Л.І. Клінічна фармакологія та фармакокінетика в стоматології: навч. посіб. К. : ВСВ "Медицина", 2018. 376 с. + 6 с. кольор. вкл.
4. Марченко І.Я., Назаренко З.Ю., Павленко С.А. / під заг. ред. Ткаченко І.М. Пропедевтика терапевтичної стоматології: підруч. для студ. стом. факул. вищ. навч. закл. МОЗ України /; ВДНЗУ «УМСА» – Полтава: ТОВ «АСМІ», 2016 р. 439 с.
5. М.М. Rozhko, Z.B. Popovych, V.D. Kuroiedova et al.: edited by M.M. Rozhko. Stomatology: textbook: in 2 books. Book I. Kyiv: AUS Medicine Publishing, 2020. 792 p.:

color edition.

6. A.V. Borysenko, L.V. Lynovytska, O.F. Nesyn et al.; edited by A.V. Borysenko. Periodontal and Oral Mucosa Diseases: textbook. Vol. 2. Kyiv: AUS Medicine Publishing, 2018. 624 p.; color edition.

7. M.M. Rozhko, I.I. Kyrylenko, O. H. Denysenko et al.; edited by M. M. Rozhko. Stomatology: textbook: in 2 books. Book 2. Kyiv: AUS Medicine Publishing, 2018. 960 p.; color edition.

8. [Douglas A Terry](#), [Willi Geller](#). Esthetic and Restorative Dentistry: Material Selection and Technique 3rd Edition. Publisher: Quintessence Publishing Co Inc.; 3rd edition, 2017. 776 p.

## МЕТОДИЧНА РОЗРОБКА №18

**ТЕМА:** ГОСТРИЙ МЕДИКАМЕНТОЗНИЙ І ТРАВМАТИЧНИЙ ВЕРХІВКОВИЙ ПЕРІОДОНТИТ: ЕТІОЛОГІЯ, ПАТОГЕНЕЗ, КЛІНІКА, ДІАГНОСТИКА. ГОСТРИЙ СЕРОЗНИЙ ПЕРІОДОНТИТ ІНФЕКЦІЙНОГО ГЕНЕЗУ: ЕТІОЛОГІЯ, ПАТОГЕНЕЗ, КЛІНІКА, ДІАГНОСТИКА

**I. Актуальність теми:** Медикаментозний і травматичний періодонтити є формами періодонтиту неінфекційного генезу та можуть бути викликані як помилкою лікаря-стоматолога так і неухважністю пацієнта. В свою чергу, серозний періодонтит належить до періодонтитів інфекційного походження і є першою фазою гострого запалення періодонту.

**II. Навчальна мета:**

**2.1. Студент повинен знати:**

- причини появи гострого медикаментозного періодонтиту;
- можливі травми, які провокують появу гострого травматичного періодонтиту;
- механізми розвитку гострого серозного періодонтиту інфекційного генезу;
- клінічні прояви гострого серозного періодонтиту;

**2.2. Вміти:**

- правильно діагностувати гострий серозний періодонтит;
- надати першу допомогу р травмах, що можуть призвести до появи гострого травматичного періодонтиту;
- запобігати утворенню гострого медикаментозного періодонтиту.

**III. Зміст теми**

До травматичних чинників, що спричинюють періодонтит, належать різні травми. Так, **гостра травма** (удар, падіння, потрапляння важкого предмету тощо) спричинює гостре травматичне пошкодження. У таких випадках найчастіше страждають передні зуби. Патологічні зміни варіюють залежно від сили та напрямку дії травматичного чинника. У разі невеликих травм можуть бути розриви тканин апікального періодонта, що спричинює запальну реакцію, пізніше вона може минати і пульпа залишається живою.

Сильне пошкодження періодонта може стати причиною не тільки розвитку періодонтиту, а й пошкодження пульпи. Інфікована пульпа ускладнює запальний процес у періодонті.

**Хронічна травма.** При слабкій, але постійно діючій травмі (наприклад, у пацієнтів з аномалією прикусу, штучною коронкою, мостоподібним протезом або пломбою, що завищує прикус) сили травматичної дії зосереджуються в ділянці верхівки кореня. Така травма спричинює поступову резорбцію альвеолярної кістки, а організм також поступово компенсує її за рахунок продукування грануляційної чи фіброзної тканини в ділянці травми.

Крім того, періодонтит може виникати в курців, що палять люльку, в музикантів, що грають на духових інструментах, в осіб, що мають шкідливі звички відкушувати зубами кінці ниток, гризти олівець і взагалі в усіх випадках, коли створюється постійний тиск на ділянку верхівки кореня зуба. У такому разі коронка зуба може залишатись інтактною, хоча тривалий запальний процес у періодонті може призвести до загибелі пульпової тканини.

Травматичний періодонтит можуть спричинити дії лікаря стоматолога, який проводив лікування запаленої пульпи або медикаментозне та інструментальне оброблення каналу кореня. Так, під час глибокої екстирпації пульпи може статися відрив періодонтальної тканини, а з часом — пошкодження періодонта; у разі неправильного визначення довжини каналу робота файлом або римером також може призвести до пошкодження періодонта.

При виникненні гострого травматичного періодонтиту у пацієнта виникає біль на місці збитого зуба, він стає рухливий, може спостерігатися кровоточивість ясен, гострий або ниючий біль.

Перебіг травматичного періодонтиту супроводжується наступними симптомами:

- Виражена болючість

Причиною виникнення больових відчуттів є короткий вплив високої сили. До такої відноситься удар або падіння, але, крім цього, дискомфорт може викликати неправильно призначене і проведене стоматологічне лікування. Біль виникає і посилюється під час прийому їжі — відкушування і пережовування, а також при сильному натисканні на зуб. Вона доставляє пацієнтові дискомфорт, але зникає на час, що змушує відкладати похід до лікаря.

- Почервоніння і набряк слизової

Почервоніння і набряк слизової виникає з кількох причин, вони супроводжуються больовими відчуттями в горлі, на яснах, губах і язиці. Найбільш частими причинами почервоніння і набряку є пошкодження або травми порожнини рота — прийом занадто гарячої чи твердої їжі, неякісне стоматологічне лікування, інфекційне запалення. Періодонтит характеризується припухлістю в області ясен, пацієнт помічає погіршення самопочуття і відчуття, що хворий зуб став вище за інших.

- Рухливість причинного зуба

Щоб визначити ступінь рухливості зуба була розроблена наступна класифікація:

1-й ступінь. Зуб розташовується нестабільно по відношенню до прилеглих зубів. Амплітуда розгойдування становить не більше 1 мм.

2-й ступінь. Рухливість зубів підвищується. Вона становить трохи більше 1-го мм. Зуби хитаються в різні сторони.

3-й ступінь. Зуби розхитуються в будь-якому напрямку. Пацієнт може навіть підняти один з них вгору.

4-й ступінь. Зуб обертається навколо своєї осі.

- Кровоточивість ясен

Кровоточивість ясен спостерігається при різних захворюваннях порожнини рота. При періодонтиті руйнуються зв'язки, які оточують і утримують зуб. Тепер у запальному процесі бере участь зубна зв'язка, а вона наповнена кровоносними судинами. З часом зв'язка починає руйнуватися, а зуби хитатися і випадати.

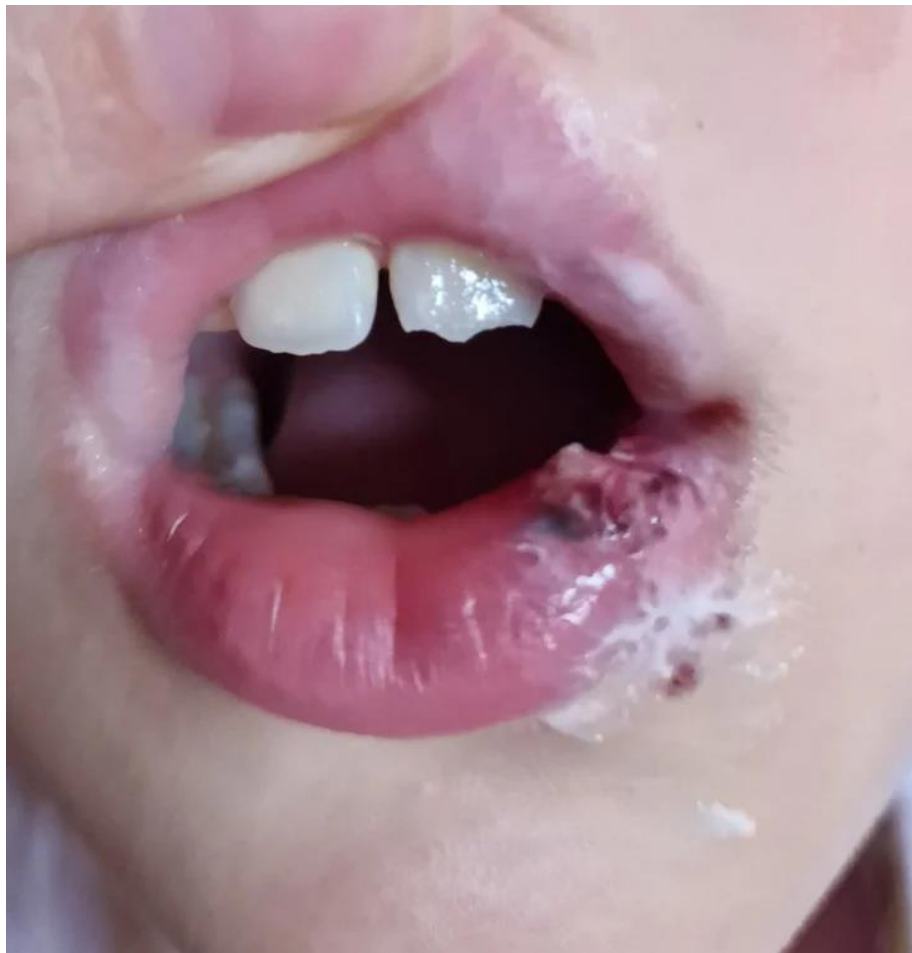- Забарвлення зуба в рожевий колір

Розрив нервово-судинного пучка супроводжується крововиливом в пульпову тканину, тому емаль забарвлюється в рожевий колір. У деяких випадках темніє коронка зуба.

**Токсикохімічний (медикаментозний) періодонтит** виникає головним чином після стоматологічних маніпуляцій. У більшості випадків це пов'язано із застосуванням миш'яквистої пасти, дія якої поширюється й на періапикальні тканини в разі порушення термінів її дії або дози.

Сильні антисептичні засоби (формалін, фенол, ферезол та ін.), якими обробляють канали коренів, також можуть спричинити подразнення і запалення періодонта.

Алергійний періодонтит розвивається в пацієнтів із підвищеною чутливістю до лікарських препаратів, що застосовують для лікування та пломбування кореневих каналів. Досить часто алергійні реакції виникають після використання йоду та йодистих сполук (йодоформу), особливо в разі введення їх у склад паст для пломбування каналів коренів.



**Рис.21.** Гостра травма зуба, що передує гострому травматичному періодонтиту.

**Гострий серозний періодонтит (*periodontitis acuta serosa*).** У клінічній практиці найчастіше зустрічається періодонтит, що виникає під впливом інфекції і розвивається переважно як ускладнення запалення пульпи або внаслідок помилок, що були допущені під час ендодонтичної терапії.

Симптоматика. Скарги хворого настільки характерні, що нерідко їх буває достатньо для встановлення практично безпомилкового діагнозу. Спочатку хворий відчуває важкість і напруження в зубі, який став ніби більшим, довшим за інших. Поступово виникає досить сильний біль спонтанного характеру. Біль постійний, локалізований, не іррадіює, посилюється вночі та майже не пригнічується звичайними анальгетиками. Оскільки процес постійно розвивається, інтенсивність болю наростає.

Крім того, може виникати характерний провокований біль. Все, що здатне збільшити кровонаповнення в ділянці зуба та змінити його рухомість, провокує напади болю. Так, з'являється сильний біль під час їди. У початковій стадії, однак, виважене, повільне, довгочасне натискання послаблює біль, що пов'язане з відтоком ексудату з пародонта, зменшенням гіперемії та стискання нервових закінчень. Ось чому, притискаючи зуб в альвеолі, хворі тимчасово поліпшують свій стан. Біль під час натискання на зуб може виникати під впливом тепла, якщо періодонтит є ускладненням гангрені пульпи із закритою порожниною зуба. Різниця температур здатна спричинити біль, якщо така зміна відбувається раптово. У разі поступового підвищення температури та тривалої дії тепла досягається заспокійливий ефект унаслідок стійкої вазодилатації, яка сприяє крововідтоку із ділянки запалення.

Об'єктивно. Хворий зуб може бути інтактним, що не виключає наявності травми (наприклад у разі користування ортодонтичним апаратом). Найчастіше, однак, він буває каріозним, девіталізованим, з відкритою порожниною зуба або заповнений великою

пломбою. Емаль втрачає свій характерний блиск, стає темно-сірого кольору. Ясна в ділянці верхівки нерідко гіперемійована та набряклі, інколи гіперемія наявна і в прилеглих ділянках ясен. Вертикальна перкусія болісна. Причиною такої реакції є підвищення чутливості нервових рецепторів у ділянці періапикального запалення. Пальпація ясен у ділянці верхівки зуба (особливо передніх) болісна, що пояснюється близькістю кореня до окістя. Регіонарні лімфатичні вузли збільшуються, стають болісними під час пальпації. Залежно від того, які лімфатичні вузли запалені, у діагностично складних випадках можна диференціювати хворий зуб.

Так, періодонтит нижніх передніх зубів супроводжується запаленням субментальних лімфатичних вузлів, періодонтит верхніх різців, а також верхніх і нижніх іклів і премолярів — переднього субмандибулярного лімфатичного вузла відповідного боку, а періодонтит молярів обох щелеп — середнього та заднього субмандибулярних лімфатичних вузлів. Електрозбудливість — вища за 100 мкА, за винятком випадків травматичного пошкодження періодонта, коли збережена жива пульпа і відповідь на постійний струм пов'язана з її реакцією.

Рентгенографічно зміни звичайно не виявляються, лише на пізніх етапах розвитку можливе невелике розширення періодонтальної щілини. Залежно від етіології клінічна картина гострого серозного періодонтиту може мати свою специфіку, що слід враховувати під час проведення диференціальної діагностики. У хворих на травматичний періодонтит клінічна картина значною мірою залежить від стану пульпи, яка зазнала дії гострої травми. Якщо пульпа жива, перебіг процесу набуває легшої форми, прогноз лікування сприятливий. У разі септичного некрозу пульпи завжди приєднується інфікування періодонта і виникає клінічна картина інфекційного періодонтиту.

Диференціальну діагностику гострого серозного періодонтиту слід проводити із гострим дифузним пульпітом. Характерні для пульпіту іррадіація болю, гострий початок, ремісії та інтермісії у перебігу різко відрізняють його від періодонтиту. Біль у хворих на періодонтит буває тупішим, не настільки гострим, як при пульпіті. Лімфатичні вузли у хворих на пульпіт не уражені. Диференціальний діагноз між серозним і гнійним періодонтитом ґрунтується на тяжкості стану хворого та характері болю, а також загальній клінічній картині. У хворих на серозний періодонтит біль менш виражений, не такий інтенсивний, суворо локалізований. Зміни слизової оболонки в ділянці верхівки кореня незначні, найчастіше у формі легкої гіперемії. Зуб лише злегка рухомий лише в поперечному напрямку. Загальний стан хворого не страждає.

#### **IV. Контрольні питання до теми заняття:**

1. Етіологічні чинники появи гострого медикаментозного періодонтиту.
2. Види травм, що можуть провокувати виникнення гострого травматичного періодонтиту.
3. Діагностика гострого медикаментозного періодонтиту.
4. Фактори виникнення гострого серозного періодонтиту.
5. Патологоанатомічна картина гострого серозного періодонтиту.

#### **V. Контрольні тестові завдання та/або ситуаційні задачі:**

1. Хворий 30-ти років скаржиться на біль у 12 зубі, що посилюється під час накушування. В анамнезі: травма. Об'єктивно: 12 зуб інтактний, змінений у кольорі, перкусія болісна. Вкажіть додаткові методи дослідження для уточнення діагнозу:
  - a. Біопсія
  - b. Вітальне забарвлення
  - c. ЕОД
  - d. Рентгенографія
  - e. Аналіз крові
2. Назвіть типові скарги пацієнта при гострому серозному періодонтиті:
  - a. Постійний локалізований пульсуючий біль, поступово наростаючий за інтенсивністю, що підсилюється при накушуванні і дотику до зуба

- b. Постійний розлитий пульсуючий біль, прийом нестероїдних протизапальних засобів повністю усуває біль
  - c. Постійний розлитий пульсуючий біль, прийом нестероїдних протизапальних засобів зменшує інтенсивність болю
  - d. Виражена асиметрія особи. Постійний локалізований біль, що підсилюється в нічний час. Зміна загального стану
  - e. Біль, що провокується охолодженою водою, при переході з холодного приміщення в тепле.
3. Який метод обстеження найбільш інформативний при травмі зуба:
- a. Інтраоральна контактна рентгенографія
  - b. Рентгенографія екстраоральна
  - c. Прицільна рентгенографія
  - d. Рентгенографія інтраоральна вприкус
  - e. Комп'ютерна томографія.
4. Проникнення інфекції в пульпу частіше виникає:
- a. Через каріозну порожнину
  - b. Через травму механічну
  - c. Через травму хронічну
  - d. Гематогенним шляхом
  - e. Лімфогенним шляхом
5. Хвора 24-х років скаржиться на постійний наростаючий біль у зубі на нижній щелепі справа, що посилюється при накушуванні. Об'єктивно: 46 зуб - каріозна порожнина, що не сполучається з порожниною зуба, перкусія слабо болісна, зондування стінок і дна порожнини безболісне. На рентгенограмі змін не виявлено. Поставте найімовірніший діагноз:
- a. Гострий дифузний пульпіт
  - b. Гострий гнійний періодонтит
  - c. Гострий серозний періодонтит
  - d. Гострий обмежений пульпіт
  - e. Загострення хронічного періодонтиту

## VI. Література

### 6.1. Основна література

1. Борисенко А.В., Антоненко М.Ю., Линовицька Л.В. / за ред. А.В. Борисенка. Стоматологічні захворювання: терапевтична стоматологія: підручник. К. : ВСВ "Медицина", 2017. 664 с.
2. Бойцанюк С.І., Андрієшин О.П., Манащук Н.В., Чорній Н.В. Клінічні прояви та диференційно-діагностичні критерії некаріозних уражень зубів: навч. посіб. Тернопіль: ТДМУ. Укрмедкнига, 2019. 112 с.
3. Гасюк Н.В., Черняк В.В., Клітинська О.В., Бородач В.О. та ін. Додаткові методи обстеження у стоматології: навч. посіб. Тернопіль, 2017. 120 с.
4. Батіг В.М., Струк В.І. Систематизоване викладення змісту навчальної дисципліни «Терапевтична стоматологія»: навч. посіб. Чернівці, 2016. 227 с.
5. Кононова О. В. Сучасний стан лікування карієсу та його ускладнень у населення України. Гігієна населених місць, (64), 2014. 336-342 с.
6. Іваницький І.О., Іваницька О.С., Петрушанко Т.О. Гіперчутливість зубів: навчальний посібник для студентів стоматологічних факультетів вищих медичних навчальних закладів IV рівня акредитації. Полтава: Дивосвіт, 2019. 108 с.

## 6.2. Допоміжна література

1. Левків М. О. Застосування кейс-методу у фаховій підготовці студентів-іноземців на кафедрі терапевтичної стоматології. Медична освіта, (3), 2016. 71-74 с.
2. Белікова Н.І., Петрушанко Т.О., Беліков О.Б. Принципи біомеханіки шинування рухомих зубів. К.: ТОВ НВП «Інтерсервіс», 2016. 186 с.
3. Мазур І.П., Хайтович М.Ф., Голопихо Л.І. Клінічна фармакологія та фармакокінетика в стоматології: навч. посіб. К. : ВСВ “Медицина”, 2018. 376 с. + 6 с. кольор. вкл.
4. Марченко І.Я., Назаренко З.Ю., Павленко С.А. / під заг. ред. Ткаченко І.М. Пропедевтика терапевтичної стоматології: підруч. для студ. стом. факул. вищ. навч. закл. МОЗ України /; ВДНЗУ «УМСА» – Полтава: ТОВ «АСМІ», 2016 р. 439 с.
5. M.M. Rozhko, Z.B. Popovych, V.D. Kuroiedova et al.; edited by M.M. Rozhko. Stomatology: textbook: in 2 books. Book I. Kyiv: AUS Medicine Publishing, 2020. 792 p.: color edition.
6. A.V. Borysenko, L.V. Lynovytska, O.F. Nesyn et al.; edited by A.V. Borysenko. Periodontal and Oral Mucosa Diseases: textbook. Vol. 2. Kyiv: AUS Medicine Publishing, 2018. 624 p.; color edition.
7. M.M. Rozhko, I.I. Kyrylenko, O. H. Denysenko et al.; edited by M. M. Rozhko. Stomatology: textbook: in 2 books. Book 2. Kyiv: AUS Medicine Publishing, 2018. 960 p.; color edition.
8. [Douglas A Terry](#), [Willi Geller](#). Esthetic and Restorative Dentistry: Material Selection and Technique 3rd Edition. Publisher: Quintessence Publishing Co Inc.; 3rd edition, 2017. 776 p.



## МЕТОДИЧНА РОЗРОБКА №19

### ТЕМА: ГОСТРИЙ ГНІЙНИЙ ВЕРХІВКОВИЙ ПЕРІОДОНТИТ: ЕТІОЛОГІЯ, ПАТОГЕНЕЗ, КЛІНІКА, ДІАГНОСТИКА

**I. Актуальність теми:** Гострий гнійний періодонтит розвивається, якщо інфекція, що потрапила в періодонт, має високу вірулентність, пошкоджуючий чинник досить агресивний, а захисні реакції організму на невисокому рівні. У зв'язку з підвищеною проникливістю судин унаслідок активації таких ферментів, як лейкотоксин, трипсин, через судинну стінку проникають у великій кількості лейкоцити, лімфоцити й моноцити.

#### II. Навчальна мета:

##### 2.1. Студент повинен знати:

- патогенез гострого гнійного періодонтиту;
- причини появи та склад гнійного ексудату;
- патоморфологічну картину гострого гнійного періодонтиту;
- клінічні прояви гострого гнійного періодонтиту;

##### 2.2. Вміти:

- правильно діагностувати гострий гнійний періодонтит;
- оцінити основні характеристики гострого гнійного періодонтиту;
- визначити причини виникнення гострого гнійного періодонтиту.

#### III. Зміст теми

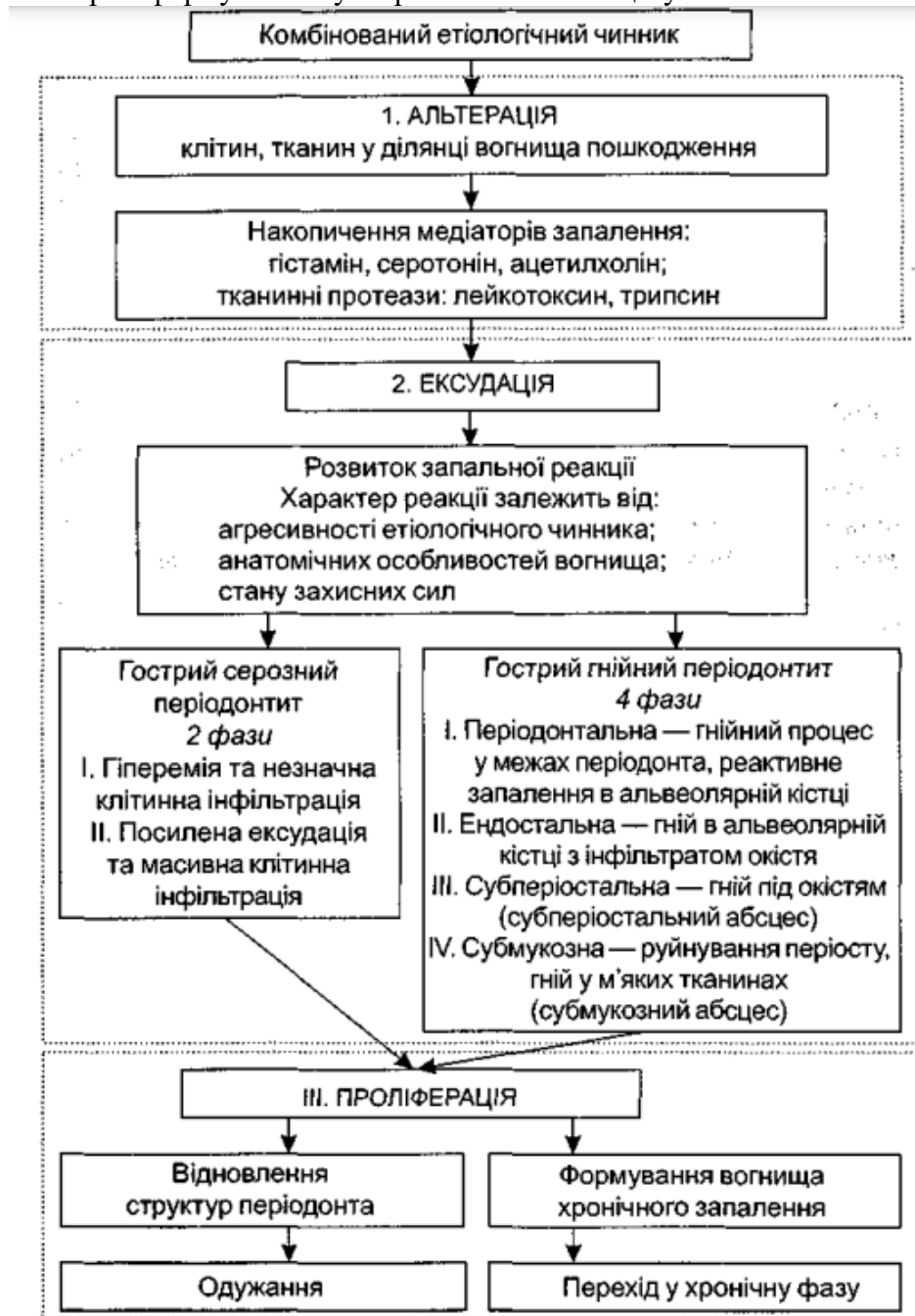
Визначення фази **гнійного періодонтиту** має важливе значення для вибору методів лікування, оскільки кожна з перелічених фаз потребує специфічних заходів. Зі зрівнянням сил дії пошкоджуючого чинника та захисних сил організму починають виявлятися процеси проліферації. Грануляційна тканина, що розвивається безпосередньо за процесами альтерації та ексудації, відновлює пошкоджене в періодонті й альвеолярній кістці. У подальшому вона може виконувати функції захисного бар'єра, який нейтралізує бактерії, токсини та інші подразники.

*Гострий гнійний періодонтит (periodontitis acuta purulenta)* звичайно розвивається після серозного. Але нерідко він може починатися самовільно в разі масивного проникнення вірулентної інфекції в періодонт і зниження реактивності організму хворого. Клінічна картина такого періодонтиту досить типова. У порівнянні із серозною формою його перебіг більш бурхливий, виражені загальні прояви. Утворений в періодонтальному просторі гнійний ексудат, який шукає виходу, найчастіше прориває назовні, руйнуючи тканини пародонта.

Хворі скаржаться на спонтанний гострий безперервний біль пульсівного характеру. На початку процесу біль буває локалізованим. Однак незабаром він стає дифузним, іррадіює із зубів нижньої щелепи у вухо, а з верхніх — у темпоральну ділянку. Пацієнт завжди вказує на хворий зуб, який він відчуває як "більш високий", дуже болісний під час натискання, контакту з антагоністами або навіть у разі дотику язиком під час розмови. Біль посилюється під впливом тепла, тоді як холод, навпаки, діє заспокійливо. Будь-які фізичні зусилля призводять до посилення болю.

Об'єктивно. Хворий зуб може бути інтактним, хоча колір його буває змінений, іноді є значний каріозний дефект або пломба. Пульпова порожнина в більшості випадків закрита, але може бути відкритою. Електрозбудливість — 120—150 мкА, що визначає некроз пульпи. У каналах під час зондування спостерігається гангренозний розпад, нерідко під тиском виходить гній. Горизонтальна та вертикальна перкусія зуба дуже болісна. Зуб рухомий у мезіодистальному напрямку і в напрямку поздовжньої осі. Рухомість буває особливо значною, якщо гній досягає циркулярної зв'язки і шукає виходу в ділянці ясенної кишені. У такому випадку зуб немовби плаває в накопиченні гною. Зуб ніби виріс, що не лише суб'єктивно відчуває хворий, але визначається під час огляду, оскільки він дійсно

буває дещо витіснений з альвеоли накопиченим у глибині запальним ексудатом. Слизова оболонка в ділянці верхівки гіперемійована та набрякла. Перехідна складка згладжена внаслідок накопичення запального інфільтрату, дуже болісна під час пальпації. Залежно від стадії розвитку гнійного періодонтиту пальпаторно може виявлятися надзвичайно болісне затвердіння окістя в разі формування субперіостального абсцесу.



**Рис.22.** Патогенез гострого періодонтиту, в тому числі й гнійного.

У разі появи субмукозного абсцесу під час пальпації виявляють не тільки болісність, але й феномен флюктуації, виникають колатеральні зміни у вигляді набряку м'яких тканин обличчя, розміри якого не завжди відповідають важкості ураження. Набряк може призводити до значної асиметрії та деформації обличчя, особливо в разі пастозності тканин. За наявності колатерального набряку слід завжди проводити диференціальну діагностику із флегмоною, але для флегмони характерні виражена болісність, а також напруженість, витонченість і блискучість шкіри. Просування гнійного ексудату та локалізація абсцесу залежать від розташування кореня, що є джерелом інфекції, та анатомо-гістологічних

особливостей ділянки щелепи. У деяких випадках гній, що зібрався в періодонті, може вилитися через канал зуба. Це найбільш сприятливий варіант евакуації гною, однак він можливий лише в тому випадку, коли канал прохідний та відкритий. Нерідко в разі ураження нижніх молярів гній витікає маргінально через ясенну кишеню, що буває після розплавлення циркулярної зв'язки періодонта. Такий шлях несприятливий, тому що в подальшому розплавляється кортикальна пластинка й утворюється кісткова кишеня.

Крім цих шляхів, гнійний ексудат може прорватись у максиллярний синус або прилеглі альвеоли, проникати в товщу щелепної кістки, у губчасту речовину. За таких умов розвивається обмежений остеомієліт. Це особливо несприятливий варіант поширення гною, який призводить до важких ускладнень. У разі гнійного періодонтиту запальна реакція поширюється на регіонарні та навіть шийні лімфатичні вузли, що стають болісними та збільшеними. На відміну від серозного періодонтиту гнійні форми найчастіше супроводжуються загальними симптомами. Загальні порушення спостерігаються в разі утворення субперіостального абсцесу, коли на тлі високої температури тіла (38 — 39 °C) виникають нестерпний біль, явища інтоксикації, розвивається загальна виснаженість, змінюється колір обличчя, з'являються характерні тіні під очима. Зловживання анальгетиками погіршує стан. Хворі скаржаться на головний біль, запаморочення, слабкість.

*Рентгенографічно* при гнійному періодонтиті вже через 24 — 48 год виявляється затемнення структури губчастої частини кістки внаслідок інфільтрації кісткового мозку. Обриси компактної пластинки залишаються рівними й чіткими. У разі вираженого колатерального набряку на зображення кісткових структур нашаровується легка тінь від інфільтрованих, набряклих м'яких тканин. Періодонтальна щілина розширена. Рентгенографія у хворих на гострий гнійний періодонтит доцільна головним чином для проведення диференціальної діагностики із загостренням різних форм хронічного періодонтиту, коли на знімку виявляються зміни, характерні для резорбтивних процесів.

*Диференціальна діагностика.* Диференціальна діагностика між гнійним і серозним періодонтитом не становить труднощів. Інтенсивний, нестерпний біль пульсівного характеру з іррадіацією свідчить на користь гнійного періодонтиту. Біль посилюється під час натискання на зуб або навіть у разі дотику до нього; більш виражена рухомість зуба, характерна також рухомість у поздовжній осі; у разі розплавлення циркулярної зв'язки зуб ніби плаває в гнійному ексудаті. Наявність абсцесу, виділення гною і загальний стан хворого не залишають сумнівів у діагнозі. Гострий гнійний періодонтит, особливо із вираженою загальною симптоматикою, необхідно диференціювати від остеомієліту. У випадку самовільно виниклого остеомієліту виявляється досить важкий загальний стан хворого. У хворих на гнійний періодонтит загальна інтоксикація виражена слабше, місцеві запальні зміни поширюються лише на один або сусідні зуби, а не на групу зубів чи половину щелепи, як це буває при остеомієліті. Остаточний діагноз допоможе встановити рентгенологічне дослідження.

Гострий гнійний періодонтит слід диференціювати також від загостреного хронічного періодонтиту. Анамнестичні дані, що вказують на первинність захворювання, відносно повільний розвиток абсцесу свідчать на користь гнійного періодонтиту. Якщо у хворих на гострий гнійний періодонтит абсцес розвивається за 3 — 4 доби, то в разі загостреного періодонтиту абсцедування відбувається протягом однієї доби або навіть декількох годин унаслідок наявності деструктивних змін у кістковій тканині. Під час клінічного обстеження хворих на запальний хронічний періодонтит, особливо гранулюючий, виявляють нориці чи рубці від них. Відсутність змін у періапикальній ділянці на рентгенівських знімках підтверджує діагноз гострого гнійного періодонтиту. Якщо періодонтит у ділянці верхніх 4, 5, 6 зубів, слід проводити диференціальну діагностику із гайморитом. Хворі на гайморит скаржаться на спонтанний біль у ділянці максиллярного синуса, що іррадіює в задні відділи; перкусія декількох зубів, корені яких знаходяться близько до дна верхньощелепної (гайморової) пазухи, болісна. Крім того, у разі

порівняльного дослідження обох синусів болісність виявляється під час натискання над ураженою пазухою. Характерне також витікання гнійного ексудату із ніздрі, яка звичайно буває закладена на боці ураженої верхньощелепної пазухи. Гострий гнійний періодонтит після дренирування та відведення гнійного ексудату переходить у хронічну форму.

#### **IV. Контрольні питання до теми заняття:**

1. Склад гнійного ексудату при гострому гнійному періодонтиті.
2. Етіологія гострого гнійного періодонтиту.
3. Патогенез гострого періодонтиту, в тому числі й гнійного.
4. Диференціальна діагностика гострого гнійного періодонтиту.
5. Рентгенологічні прояви гострого гнійного періодонтиту.

#### **V. Контрольні тестові завдання та/або ситуаційні задачі:**

1. Дівчинка 14-ти років протягом 3 днів скаржиться на пульсуючий біль в зубах на верхній щелепі зліва, який при накушуванні різко посилюється. Об'єктивно: каріозна порожнина не сполучається з порожниною зуба. Зондування дна безболісне. Вертикальна та горизонтальна перкусія різко болісна. Слизова оболонка в ділянці 16 зуба гіперемована. Який діагноз?
  - a. Гострий серозний пульпіт
  - b. Гострий гнійний пульпіт.
  - c. Гострий гнійний періодонтит
  - d. Загострений хронічний пульпіт
  - e. Гострий серозний періодонтит
2. Хвора скаржиться на наростаючий пульсуючий біль 26 зуба. Об'єктивно: 26 зуб - каріозна порожнина виповнена розм'якшеним дентином, порожнина зуба і каріозна порожнина не з'єднані, зондування дна безболісне, перкусія різко болісна. Рухомість зуба II ступеня. Пальпація в проекції верхівок коренів 26 зуба - болісна. Який вірогідний діагноз?
  - a. Гострий гнійний періодонтит
  - b. Загострення хронічного пульпіту
  - c. Гострий дифузний пульпіт
  - d. Загострення хронічного періодонтиту
  - e. Гострий гнійний пульпіт.
3. Вкажіть терміни перебігу гострого гнійного періодонтиту:
  - a. Близько 20 днів
  - b. 1-2 тижні
  - c. 1 місяць
  - d. 1-2 дні
  - e. 1-2 години.
4. Хворий 25-ти років направлений на видалення 26 зуба після невдалого попереднього лікування. Діагноз: гострий гнійний періодонтит 26 зуба. Який інструмент необхідно використати для видалення?
  - a. S-подібні праві щипці
  - b. Прямі кореневі щипці
  - c. S-подібні ліві щипці
  - d. Щипці байонетні (багнетоподібні)
  - e. Прямий елеватор
5. Хвора скаржиться на гострий біль 16, відчуття 'вирослого зуба'. Біль з'явився 3 дні тому. Раніше зуб не турбував. Об'єктивно: підщелепні лімфовузли збільшені, безболісні під час пальпації. Перехідна складка в ділянці проекції верхівок коренів 16 зуба гіперемійована, болісна. Вертикальна і горизонтальна перкусія зуба різко болісна, зондування безболісне. Реакція на температурні подразники відсутня. ЕОД-150 мкА. На рентгенограмі: періодонтальна щілина без виражених патологічних змін. Який найбільш імовірний діагноз?

- a. Гострий гнійний періодонтит
- b. Загострення хронічного періодонтиту
- c. Загострення хронічного пульпіту
- d. Гострий дифузний пульпіт
- e. Гострий серозний періодонтит

## VI. Література

### 6.1. Основна література

1. Борисенко А.В., Антоненко М.Ю., Линовицька Л.В. / за ред. А.В. Борисенка. Стоматологічні захворювання: терапевтична стоматологія: підручник. К. : ВСВ "Медицина", 2017. 664 с.
2. Бойцанюк С.І., Андрійшин О.П., Манащук Н.В., Чорній Н.В. Клінічні прояви та диференційно-діагностичні критерії некаріозних уражень зубів: навч. посіб. Тернопіль: ТДМУ. Укрмедкнига, 2019. 112 с.
3. Гасюк Н.В., Черняк В.В., Клітинська О.В., Бородач В.О. та ін. Додаткові методи обстеження у стоматології: навч. посіб. Тернопіль, 2017. 120 с.
4. Батіг В.М., Струк В.І. Систематизоване викладення змісту навчальної дисципліни «Терапевтична стоматологія»: навч. посіб. Чернівці, 2016. 227 с.
5. Кононова О. В. Сучасний стан лікування карієсу та його ускладнень у населення України. Гігієна населених місць, (64), 2014. 336-342 с.
6. Іваницький І.О., Іваницька О.С., Петрушанко Т.О. Гіперчутливість зубів: навчальний посібник для студентів стоматологічних факультетів вищих медичних навчальних закладів IV рівня акредитації. Полтава: Дивосвіт, 2019. 108 с.

### 6.2. Допоміжна література

1. Левків М. О. Застосування кейс-методу у фаховій підготовці студентів-іноземців на кафедрі терапевтичної стоматології. Медична освіта, (3), 2016. 71-74 с.
2. Белікова Н.І., Петрушанко Т.О., Беліков О.Б. Принципи біомеханіки шинування рухомих зубів. К.: ТОВ НВП «Інтерсервіс, 2016. 186 с.
3. Мазур І.П., Хайтович М.Ф., Голопихо Л.І. Клінічна фармакологія та фармакокінетика в стоматології: навч. посіб. К. : ВСВ "Медицина", 2018. 376 с. + 6 с. кольор. вкл.
4. Марченко І.Я., Назаренко З.Ю., Павленко С.А. / під заг. ред. Ткаченко І.М. Пропедевтика терапевтичної стоматології: підруч. для студ. стом. факул. вищ. навч. закл. МОЗ України /; ВДНЗУ «УМСА» – Полтава: ТОВ «АСМІ», 2016 р. 439 с.
5. M.M. Rozhko, Z.V. Popovych, V.D. Kuroiedova et al.: edited by M.M. Rozhko. Stomatology: textbook: in 2 books. Book I. Kyiv: AUS Medicine Publishing, 2020. 792 p.: color edition.
6. A.V. Borysenko, L.V. Lynovytska, O.F. Nesyn et al.; edited by A.V. Borysenko. Periodontal and Oral Mucosa Diseases: textbook. Vol. 2. Kyiv: AUS Medicine Publishing, 2018. 624 p.; color edition.
7. M.M. Rozhko, I.I. Kyrylenko, O. H. Denysenko et al.; edited by M. M. Rozhko. Stomatology: textbook: in 2 books. Book 2. Kyiv: AUS Medicine Publishing, 2018. 960 p.; color edition.
8. [Douglas A Terry](#), [Willi Geller](#). Esthetic and Restorative Dentistry: Material Selection and Technique 3rd Edition. Publisher: Quintessence Publishing Co Inc.; 3rd edition, 2017. 776 p.

## МЕТОДИЧНА РОЗРОБКА №20

### ТЕМА: ХРОНІЧНИЙ ФІБРОЗНИЙ, ГРАНУЛЮЮЧИЙ, ГРАНУЛЕМАТОЗНИЙ ПЕРІОДОНТИТ: ЕТІОЛОГІЯ, ПАТОГЕНЕЗ, КЛІНІКА, ДІАГНОСТИКА, ДИФЕРЕНЦІАЛЬНА ДІАГНОСТИКА

**I. Актуальність теми:** Хронічний періодонтит — це захворювання, що має різноманітну клініко-рентгенологічну картину і найбільш поширене серед осіб із патологією періодонта. Хронічний періодонтит, як правило, не викликає особливих суб'єктивних відчуттів. Нерідко його виявляють випадково на рентгенограмах, коли хворий навіть не підозрює про наявність у нього цього захворювання. Точний діагноз може бути встановлений тільки після ретельного клініко-рентгенологічного дослідження.

#### II. Навчальна мета:

##### 2.1. Студент повинен знати:

- основні принципи класифікації хронічних періодонтитів;
- патогенез хронічних періодонтитів;
- можливі механізми розвитку ускладнень від хронічних форм періодонтитів;
- відмінності між кістогранульомами, гранульомами та кістами;

##### 2.2 Вміти:

- чітко диференціювати фіброзну, гранулюючу та гранулематозну форми хронічного періодонтиту;
- оцінити основні клінічні прояви хронічних форм періодонтитів;
- відрізнити гранулюючий та гранулематозний хронічні періодонтити.

#### III. Зміст теми

**Хронічний фіброзний періодонтит (*periodontitis chronica fibrosa*).** Симптоматика. Хронічний фіброзний періодонтит має безсимптомний перебіг, лише інколи пацієнти відчувають незначний біль під час жування грубої їжі. Таке саме може визначатися при гангрені пульпи, якщо каріозна порожнина заповнена рештками їжі. Захворювання виявляють рентгенологічно. З анамнезу встановлюють, що раніше (1—2 роки тому) у хворого був самовільний або причинний біль і проводилося лікування кореня зуба.

**Об'єктивно.** Виявляють каріозний чи запломбований девіталізований зуб. Біль від дії термічних подразників і перкусії відсутній. Пальпація в ділянці верхівки безболісна. Якщо фіброзний періодонтит розвинувся після лікування гострого гнійного або хронічного гранулюючого періодонтиту, то може виявитися застарілий рубець. Інколи фіброзний періодонтит може бути й у пацієнтів з інтактними зубами. У таких випадках фіброзний періодонтит виник унаслідок хронічної травми чи травматичної оклюзії. Рентгенологічно найчастіше виявляють розширення періодонтальної щілини в ділянці верхівки у формі гострокінцевого ковпачка. Компактна пластинка альвеоли та цемент кореня повністю збережені.

В інших випадках виявляють гіперцементоз кореня зуба, що спричинює стовщення його в апікальній частині — корінь має вигляд барабанної палички. Гіперцементоз характеризує позитивний імунологічний стан організму та повільний перебіг хронічного процесу. Одночасно можна спостерігати гіперкальцифікацію альвеолярної кістки, що на рентгенограмі має вигляд остеосклеротичного валика по периферії ділянки фіброзу періодонта.

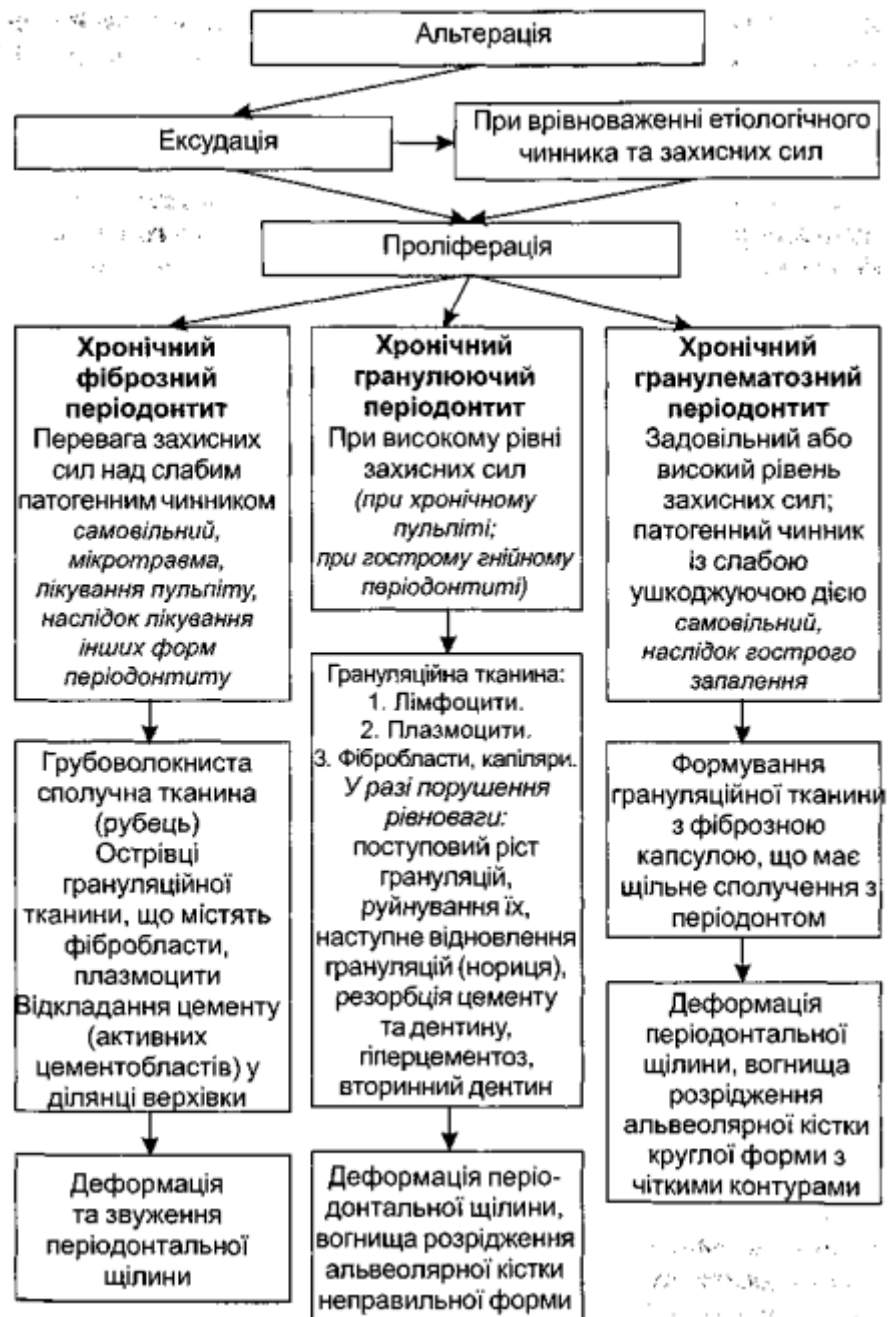

Рис.23. Патогенез хронічного періодонтиту

**Хронічний гранулюючий періодонтит** виникає як наслідок гострого запального процесу, особливо після гострого гнійного періодонтиту, може розвинути і у хворих на хронічний пульпіт, особливо гангренозний. Утворення грануляційної тканини, багатой на капіляри й фібробласти, свідчить про більш високий рівень захисних можливостей організму. Під впливом подразників із кореневого каналу зуба вся апікальна частина періодонта заміщується грануляційною тканиною. Розростаючись, грануляційна тканина розсмоктує прилеглий шар цементу, з одного боку, і руйнує компакту пластинку альвеоли — з іншого. Остеобласти проникають до кістковомозкових порожнин, резорбуючи кісткові балочки.

Грануляційний процес може поширитися на м'які тканини і створити ясенну або шкірну норіцу. Активація патогенного чинника спричинює гострий запальний процес у ділянці верхівки кореня, і тоді грануляційна тканина зазнає часткового руйнування. Якщо на цьому етапі є перевага захисних сил організму, то грануляційна тканина відновлює зруйновані клітини. Саме такий періодонтит характеризується в клініці як такий, що не

витримує герметизму, або як періодонтит, що часто загострюється. Така форма хронічного запалення періодонта є дуже складною для лікування.

Хронічний гранулюючий періодонтит (*periodontitis chronica granulans*) становить 65-70 % усіх випадків хронічного періодонтиту. Симптоматика. Хворі скаржаться на затерпність зуба, деяку болісність під час їди та натискання. У ділянці кореня хворий відчуває тяжкість і деяке розпирання. Якщо є каріозний дефект, то заповнення його рештками їжі може спричинити загострення процесу та біль. З анамнезу з'ясовують неодноразові загострення процесу із сильним болем, набряком, утворенням абсцесів і появою нориці з виділенням гною.

**Об'єктивно.** Виявляють гангренозний чи запломбований девіталізований зуб зі зміненим кольором. Зуб може бути також зовні інтактним або мати зламану коронку (в разі травматичної етіології ураження). Вертикальна перкусія зуба досить відчутна або дає легку больову реакцію. Під час горизонтальної перкусії, якщо кісткова стінка перфорована чи стоншена, після введення вказівного пальця в присінок рота в ділянці апексу відчувається постукування, яке передається безпосередньо з коронки зуба на його корінь. Така передача перкуторного звуку має назву феномена відведеного удару і найвиразніше виявляється в ділянці однокорневих зубів. Рухомість зуба може бути різною залежно від ступеня деструкції альвеолярної кістки. Під час огляду слизової оболонки в ділянці апексу виявляється гіперемія із синюватим відтінком. Але гіперемія не дуже виражена, тому для її виявлення порожнину рота слід починати оглядати з присінка.

І.Г. Лукомський (1955) описував характерний для гранулюючого періодонтиту симптом вазопарезу, що спостерігається в разі натискання на набряклі ясна, — вони здаються припухлою подушкою. Це зумовлено інфільтраційним ростом грануляційного вогнища, яке поширюється не тільки на кістку, але й на м'які тканини, що оточують альвеолу. Після натискання на такі ясна дрібним інструментом (головкою штопфера або тупим боком екскаватора) лишаються заглиблення та побліднення слизової оболонки, яке швидко змінюється яскраво-червоною смугою, що зберігається довго, іноді кілька хвилин (унаслідок парезу судин ясен).

У разі частого загострення на слизовій оболонці може виникати постійна ясенна або шкірна нориця (фістула), з якої під час натискування виливається крапля гною. Фістульний хід зв'язує інфекційне вогнище з порожниною рота, куди він відкривається фістульним отвором, який нерідко тампонується грануляційною тканиною, що виступає із нього, надаючи отвору вигляд пупка. Інколи в ділянці фістули можна побачити один чи кілька рубців. Пальпація в ділянці верхівки залежно від стадії процесу супроводжується більш-менш вираженим болем. Під час пальпації можна визначити резорбцію кортикального шару кістки; регіонарні лімфатичні вузли звичайно збільшені та болісні при натисканні.

Хронічний гранулюючий періодонтит поза загостренням не супроводжується загальною симптоматикою. На рентгенограмі в ділянці апексу виявляється вогнище просвітлення різне за розмірами, контури якого нагадують язика полум'я. Простежується послідовний перехід від ділянки кісткової деструкції до здорової кістки у вигляді легкого затемнення. Це свідчить про демінералізацію запаленої кістки. У разі тривалого перебігу процесу в окремих ділянках відзначається резорбція цементу і дентину кореня зуба, що на знімку може мати форму косо зрізаного конуса більш ніж 1/3 довжини кореня.

У разі успішного лікування періодонтиту через 4 — 8 міс дефект починає зменшуватись, а по його периферії формується нова кісткова тканина. Можливе також утворення кісткових трабекул, що визначається на знімку як характерна сіра тінь. Через рік ділянка просвітлення повністю замінюється кісткою, інколи більш щільною, ніж нормальна кісткова тканина. Диференціальна діагностика. Хронічний гранулюючий періодонтит може бути легко диференційований від фіброзного періодонтиту за характером ознак, які виявляються перкусією та пальпацією, наявністю гіперемії й набрякlosti слизової оболонки в ділянці апексу, а також фістули чи рубця на місці останньої. Дифузне



просвітлення неправильної форми в окремих ділянках апікальної частини альвеоли на рентгенівських знімках дозволяє уточнити діагноз.

**Хронічний гранулематозний періодонтит.** Ця форма запалення періодонта має 2 шляхи утворення.

1. Запальний процес може виникнути самовільно або після гострого гнійного періодонтиту і супроводжується розростанням грануляційної тканини, що набуває форми локального вогнища. Це вогнище не має тенденції до активного росту тому, що грануляції зовнішнього шару заміщуються волокнистою сполучною тканиною, яка відділяє його від прилеглих тканин. Таке утворення має назву "гранульома". Вона має шароподібну форму, зовнішню щільну капсулу і м'яку грануляційну тканину всередині.

2. Гранульома може розвиватись із гранулюючого періодонтиту. У разі досить високих захисних сил організму, високого опору тканин пародонта та несильного етіологічного чинника (мікроби та їх токсини) гранулююче вогнище може втратити агресивний характер. За таких умов припиняється інфільтруючий ріст грануляцій, по їх периферії формується волокниста сполучнотканинна капсула, що оточує грануляції. На межі з капсулою відкладається шар кісткової тканини, що нагадує компактну пластинку. Волокна капсули влітають в періодонт, зв'язуючи гранульому з коренем зуба. Така гранульома має назву простої, або фіброзної.

Грануляційна тканина всередині гранульоми має такий самий склад клітин, як і при гранулюючому періодонтиті. Гранульома — досить стійка, стабільна форма хронічного періодонтиту, що може існувати тривалий час — декілька років. У разі зниження захисних сил організму або під впливом місцевих чинників може виникати загострення запального процесу. Гнійний ексудат прориває фіброзну капсулу і спричинює дифузне запалення періодонта та прилеглих тканин. Після лікування така форма періодонтиту може перейти у фіброзну. Залежно від характеру капсули та складу клітин виділяють ще епітеліальні гранульоми та кістогранульоми.

*Епітеліальні гранульоми* — це гранульоми, в яких грануляційна тканина пронизана епітеліальними тяжами. На ранніх стадіях розвитку епітеліальні тяжі поодинокі, згодом їх стає все більше — епітеліальні клітини майже витісняють грануляційну тканину, що може призвести до утворення кістоподібних гранульом.

*Кістогранульома* — це порожнина, що вистелена епітелієм і наповнена мутною рідиною. У разі досить частих загострень періодонтиту порушується кровопостачання періодонта, перероджуються клітини, у результаті їх розпаду з'являються порожнини, наповнені рідиною з дегенеративними формами лейкоцитів, еритроцитів, епітеліальних клітин та ін. Будь-яка форма хронічного періодонтиту, коли захисні сили організму знижуються, може загострюватися. Найчастіше загострюється хронічний гранулюючий періодонтит. Таким чином, кожна з трьох форм хронічного верхівкового періодонтиту може виникати самовільно, а може переходити з одної в іншу. Цей чинник має дуже важливе значення під час лікування періодонтиту.

Хронічний гранулематозний періодонтит (*periodontitis chronica granulomatosa*) проявляється обмеженим запаленням періодонта навколо апікального отвору зуба, як правило, має безсимптомний перебіг. Стоматолог виявляє його, як і фіброзний, випадково під час рентгенологічного дослідження. Анамнестично можна встановити, що інколи під час застудних захворювань чи активного жування твердої їжі хворі відчувають тяжкість, напруження, навіть біль у ділянці верхівки кореня зуба.

Об'єктивно. Виявляють зуб зміненого кольору, він може бути інтактний або запломбований. Вертикальна перкусія часто безболісна. Однак порівняно із сусідніми зубами причинний зуб може бути чутливішим. Горизонтальною перкусією у випадках чималих за розміром гранульом визначають симптом відбитого удару. Слизова оболонка в ділянці апексу не змінена; лише в стадії загострення вона буває гіперемійованою та набряклою. Пальпаційно виявляють слабкий біль, можна визначити також твердий виступ без флюктуації розміром 3 — 5 мм, який є реактивним стовщенням періосту. Уточнити

діагноз можливо тільки рентгенологічно. При хронічному періодонтиті рентгенографія є основним дослідженням, по суті єдиним джерелом, яке надає об'єктивну інформацію про стан періодонта. На рентгенограмі виявляється обмежене просвітлення в ділянці апексу, яке має овальну чи круглу форму, діаметром до 5 мм. Контури гранульоми чітко обмежують її від здорової кістки і нагадують компактну пластинку альвеоли. Поряд з гранулою нерідко є остеосклеротичний валик.

Диференціальну діагностику проводять на підставі клінічних симптомів (зовнішній вигляд зуба й навколишньої слизової оболонки, дані перкусії тощо), дослідження електростимуляції, рентгенографії. Гранулематозний періодонтит відрізняється від фіброзного слабшим болем під час пальпації, а інколи й перкусії. Від гранулюючого періодонтиту відрізняється відсутністю набряку ясен і фістули, що періодично відкривається в ділянці верхівки. Головним у диференціальній діагностиці є типова рентгенологічна картина з чітко обмеженим періапикальним просвітленням, що підтверджує діагноз хронічного гранулематозного періодонтиту і дозволяє виключити гранулюючий періодонтит.

#### **IV. Контрольні питання до теми заняття:**

1. Етіологія хронічних періодонтитів.
2. Поняття кістогранульом, гранульом та кіст при гранулематозному періодонтиті.
3. Патологоанатомічна картина хронічного фіброзного періодонтиту.
4. Клінічні прояви хронічного гранулюючого періодонтиту.
5. Диференціальна діагностика хронічних фіброзного, гранулюючого та гранулематозного періодонтитів.

#### **V. Контрольні тестові завдання та/або ситуаційні задачі:**

1. Хворий звернувся до стоматолога з метою санації. Об'єктивно: у 37 виявлено глибоку каріозну порожнину, яка сполучається з камерою зуба. На подразники зуб не реагує. Рентгенологічно: розширення та деформація періодонтальної щілини в апікальній ділянці. Який найбільш вірогідний діагноз?
  - a. Хронічний фіброзний пульпіт
  - b. Хронічний гранулематозний періодонтит
  - c. Хронічний гангренозний пульпіт
  - d. Хронічний гранулюючий періодонтит
  - e. Хронічний фіброзний періодонтит
2. Дитина 5 років звернулася з метою санації порожнини рота. У 65 виявлений хронічний гранулюючий періодонтит. Які рентгенологічні зміни слід очікувати на дентальному знімку?
  - a. Деструкція кісткової тканини з чіткими контурами
  - b. Деструкція кісткової тканини з чіткими контурами
  - c. Остеопороз кісткової тканини
  - d. Деструкція кісткової тканини з нечіткими контурами
  - e. Розширення періодонтальної щілини.
3. У дівчини 20 років тиждень тому виник біль у раніше лікованому та запломбованому 22. Три дні тому біль припинився, але з'явилася нориця з гнійними виділеннями у проекції верхівки кореня 22. Рентгенографічно виявлено вогнище розрідження кісткової тканини біля верхівки кореня 22 діаметром 0,5-0,6 см без чітких контурів. Який найбільш вірогідний діагноз?
  - a. Хронічний гранулематозний періодонтит
  - b. Загострення хронічного періодонтиту
  - c. Хронічний гранулюючий періодонтит
  - d. Радикалярна кіста від 22, що нагноїлася
  - e. Обмежений остеомієліт верхньої щелепи.
4. Хворий скаржиться на наявність каріозної порожнини в 11. Пломба випала тиждень тому. Коронка 11 темного кольору, на дні каріозної порожнини залишки

пломбувального матеріалу. Вертикальна перкусія безболісна. На рентгенограмі - резорбція кісткової тканини овальної форми, з чіткими контурами. Кореневий канал запломбований з дефектами наповнення. Виберіть найбільш вірогідний діагноз:

- a. Хронічний гранульоматозний періодонтит
  - b. Хронічний фіброзний періодонтит
  - c. Хронічний гранулюючий періодонтит
  - d. Радикулярна кіста
  - e. Загострення хронічного періодонтиту.
5. У хворого С., 45 років під час санації ротової порожнини в 36 виявлено каріозну порожнину з залишками пломби. Колір зуба змінений. Порожнина зуба відкрита, зондування та перкусія безболісні. На рентгенограмі на медіальному корені - деструкція кісткової тканини з чіткими межами 0,3 - 0,3 см. Поставте діагноз:
- a. Хронічний гранулюючий періодонтит
  - b. Хронічний гранульоматозний періодонтит
  - c. Хронічний фіброзний періодонтит
  - d. Хронічний гангренозний пульпіт
  - e. Загострення хронічного періодонтиту

## VI. Література

### 6.1. Основна література

1. Борисенко А.В., Антоненко М.Ю., Линовицька Л.В. / за ред. А.В. Борисенка. Стоматологічні захворювання: терапевтична стоматологія: підручник. К. : ВСВ "Медицина", 2017. 664 с.
2. Бойцанюк С.І., Андрієшин О.П., Манащук Н.В., Чорній Н.В. Клінічні прояви та диференційно-діагностичні критерії некаріозних уражень зубів: навч. посіб. Тернопіль: ТДМУ. Укрмедкнига, 2019. 112 с.
3. Гасюк Н.В., Черняк В.В., Клітинська О.В., Бородач В.О. та ін. Додаткові методи обстеження у стоматології: навч. посіб. Тернопіль, 2017. 120 с.
4. Батіг В.М., Струк В.І. Систематизоване викладення змісту навчальної дисципліни «Терапевтична стоматологія»: навч. посіб. Чернівці, 2016. 227 с.
5. Кононова О. В. Сучасний стан лікування карієсу та його ускладнень у населення України. Гігієна населених місць, (64), 2014. 336-342 с.
6. Іваницький І.О., Іваницька О.С., Петрушанко Т.О. Гіперчутливість зубів: навчальний посібник для студентів стоматологічних факультетів вищих медичних навчальних закладів IV рівня акредитації. Полтава: Дивосвіт, 2019. 108 с.

### 6.2. Допоміжна література

1. Левків М. О. Застосування кейс-методу у фаховій підготовці студентів-іноземців на кафедрі терапевтичної стоматології. Медична освіта, (3), 2016. 71-74 с.
2. Белікова Н.І., Петрушанко Т.О., Беліков О.Б. Принципи біомеханіки шинування рухомих зубів. К.: ТОВ НВП «Інтерсервіс, 2016. 186 с.
3. Мазур І.П., Хайтович М.Ф., Голопихо Л.І. Клінічна фармакологія та фармакокінетика в стоматології: навч. посіб. К. : ВСВ "Медицина", 2018. 376 с. + 6 с. кольор. вкл.
4. Марченко І.Я., Назаренко З.Ю., Павленко С.А. / під заг. ред. Ткаченко І.М. Пропедевтика терапевтичної стоматології: підруч. для студ. стом. факул. вищ. навч. закл. МОЗ України /; ВДНЗУ «УМСА» – Полтава: ТОВ «АСМІ», 2016 р. 439 с.
5. М.М. Rozhko, Z.B. Popovych, V.D. Kuroiedova et al.: edited by M.M. Rozhko. Stomatology: textbook: in 2 books. Book I. Kyiv: AUS Medicine Publishing, 2020. 792 p.:

color edition.

6. A.V. Borysenko, L.V. Lynovytska, O.F. Nesyn et al.; edited by A.V. Borysenko. Periodontal and Oral Mucosa Diseases: textbook. Vol. 2. Kyiv: AUS Medicine Publishing, 2018. 624 p.; color edition.

7. M.M. Rozhko, I.I. Kyrylenko, O. H. Denysenko et al.; edited by M. M. Rozhko. Stomatology: textbook: in 2 books. Book 2. Kyiv: AUS Medicine Publishing, 2018. 960 p.; color edition.

8. [Douglas A Terry](#), [Willi Geller](#). Esthetic and Restorative Dentistry: Material Selection and Technique 3rd Edition. Publisher: Quintessence Publishing Co Inc.; 3rd edition, 2017. 776 p.

## МЕТОДИЧНА РОЗРОБКА №21

### ТЕМА: ЗАГОСТРЕННЯ ХРОНІЧНИХ ВЕРХІВКОВИХ ПЕРІОДОНТИТІВ: ЕТІОЛОГІЯ, ПАТОГЕНЕЗ, КЛІНІКА, ДІАГНОСТИКА. УСКЛАДНЕННЯ ПЕРІОДОНТИТУ ПЕРІОСТИТОМ

**I. Актуальність теми:** Загострення запалення може виникати незалежно від форми періодонтиту, але найчастіше загострюється гранулюючий періодонтит, рідше — фіброзний. Загострений періодонтит спостерігається набагато частіше від гострого.

#### II. Навчальна мета:

##### 2.1. Студент повинен знати:

- основні причини загострення хронічних верхівкових періодонтитів;
- клінічні прояви загострення хронічних верхівкових періодонтитів;
- можливі прояви ускладнення періодонтиту періоститом;
- відмінності між гострим періодонтитом та загостренням хронічних верхівкових періодонтитів;

##### 2.2. Вміти:

- чітко відрізнити гострий періодонтит від хронічного періодонтиту у фазі загострення;
- оцінити основні риси загострення хронічних верхівкових періодонтитів;
- визначати наявність ускладнення періодонтиту періоститом.

#### III. Зміст теми

Клінічна картина загостреного хронічного періодонтиту нагадує симптоматику гострого періодонтиту. Особливості клініки загостреного хронічного періодонтиту зумовлені наявністю деструкції як у періодонті, так і в альвеолярній кістці. Тому характерним в анамнезі є не тільки неодноразове загострення з болем, набряком, загальним нездужанням, але й дуже швидкий розвиток запалення з утворенням фістул. Усі симптоми — біль, колатеральний набряк, реакція лімфатичних вузлів та інші — виявляються в такій же послідовності, як і в разі гострого періодонтиту. Його гострота й тяжкість, однак, значно зменшуються завдяки наявності фістульного ходу. Біль під час натискання та приймання їжі менш інтенсивний, ніж у хворих на гострий гнійний періодонтит.

Об'єктивно. Виявляють каріозний чи запломбований девіталізований зуб, горизонтальна й особливо вертикальна перкусія якого болісна. Залежно від фази й стадії захворювання виявляють рухомість зуба I — II ступеня. Слизова оболонка в ділянці апексу гіперемійована, набрякла. Перехідна складка згладжена й болісна під час пальпації. Можуть бути абсцес у тій чи іншій фазі розвитку та колатеральний набряк м'яких тканин. Лімфатичні вузли також бувають запалені. Можливе погіршення загального стану.

Рентгенологічна картина відповідає картині попереднього хронічного періодонтиту. Додаткові зміни в ній залежать від гостроти й тривалості запального процесу. Так, у разі загостреного фіброзного періодонтиту періодонтальний простір більш деформований — чітке розширення періодонтальної щілини в ділянці апексу, є вогнища розм'якшення кістки.

У разі загострення гранулематозного періодонтиту зникають чіткі контури ущільненої кістки навколо гранульом, а кістковомозкові проміжки на її периферії просвітлюються.

Рентгенологічна картина гранулюючого періодонтиту в цілому стушована, проте контури просвітлення більш виражені. У разі загостреного періодонтиту слід проводити диференціальну діагностику з гострим гнійним періодонтитом. Такі анамнестичні дані, як повторність гострої симптоматики й швидкий розвиток запалення аж до утворення фістули за короткий термін (за декілька годин), указують на загострення хронічного періодонтиту. Діагноз підтверджується рентгенологічно — виявляють періапикальні зміни.

Інколи при несвоєчасному лікуванні періодонтиту може виникнути ускладнення у вигляді періоститу.

**Періостит** представляє собою запалення окістя (періоста) — тканини, яка покриває кістки щелепи та альвеолярні відростки, в яких розташовані зуби. Це зазвичай відбувається в результаті інфекції, яка може виникнути через карієс, травму, захворювання ясен або інші причини. Локалізація захворювання в нижній щелепі відбувається приблизно в 1,5-2 рази частіше, ніж у верхній. Перебіг періоститу щелеп має специфічну місцеву та загальну клінічну картину, і у разі своєчасного лікування запальний процес може бути оборотним. Однак при прогресуванні захворювання зростає ризик виникнення тяжких гнійних ускладнень.

Біль в зубі може бути різного характеру: ниючого, загасаючого, пульсуючого, постійного, а також може іррадіювати на частину голови. Цей біль може супроводжуватися скаргами – неможливістю повного відкриття рота, болем при жуванні, ковтанні, русі язиком. Локалізація набряку при періоститі на яснах розташовується в області розташування хворого зуба.

Якщо провести огляд ротової порожнини, то періостит можна помітити за рахунок його характерного червоного кольору, а також піднесення над яснами, набряку слизової оболонки. Залежно від процесу запалення може утворюватися підслизовий або підокістний абсцес. У деяких випадках може статися мимовільне вивільнення патологічного процесу – прорив гною з-під ясенних ділянок. Таке зазвичай може відбуватися на шосту, сьому добу. Але також можлива необхідність лікування захворювання інвазійним шляхом.

Спостерігається у більшості хворих і збільшення, болючість лімфатичних вузлів або деякі симптоми інтоксикації у вигляді слабкості, поганого апетиту, нездужання, порушення сну. Часто таке може супроводжуватися у осіб похилого або старечого віку при наявності характерних захворювань (цукровий діабет, хвороби серцево-судинної системи, шлунково-кишкового тракту).

Періостит щелеп може протікати по-різному, але багато що залежить від розташування причинного зуба. Таким чином, патологія характеризується запальним процесом і набряком на губі або крилах носа. Але якщо причинний зуб розташований на верхній щелепі, то набряк може поширюватися і на область біля очей, кутів рота, щічну область. Іноді можливе навіть часткове зачіпання лицьового нерва, а може доходити і до вушної раковини. У разі розвитку періоститу на нижній щелепі, набряк утворюється в районі нижньої губи, підборіддя.

#### **Діагностика**

Діагноз може бути визначений з лабораторного дослідження взятої крові у людини. Зокрема, для характерного запалення відзначається невелике підвищення лейкоцитів ( $10-11 \cdot 10^9 / \text{л}$ ), збільшення нейтрофілів (75-78%). Можна провести і рентгенографічний аналіз щелеп.

#### **IV. Контрольні питання до теми заняття:**

1. Причини загострення хронічних верхівкових періодонтитів.
2. Різниця між загостреним хронічним верхівковим та гострим періодонтитами.
3. Диференціальна діагностика хронічного верхівкового періодонтиту у фазі загострення.
4. Фактори, які сприяють ускладненню хронічного періодонтиту періоститом.
5. Клініка верхівкового періодонтиту, ускладненого періоститом.

#### **V. Контрольні тестові завдання та/або ситуаційні задачі:**

1. Хвора 52 років скаржиться на біль, періодичну появу нориці на яснах у ділянці 15. Зуб лікований 1,5 роки тому з приводу карієсу. Об'єктивно: в 15 пломба. У проекції верхівки кореня нориця, при натисканні виділяється гнійний ексудат. Перкусія зуба болісна. На рентгенограмі кореневий канал не запломбований, біля верхівки кореня вогнище деструкції з нечіткими контурами. Який найбільш вірогідний діагноз?
  - a. Загострення гранулюючого періодонтиту
  - b. Хронічний гранулюючий періодонтит.
  - c. Загострення гранулематозного періодонтиту
  - d. Гострий гнійний періодонтит

- e. Радикулярна кіста
2. Хворий 32 років звернувся до лікаря-стоматолога зі скаргами на біль у 15 зубі постійного характеру. Встановлено діагноз: загострення хронічного періодонтиту 15. Який вид анестезії найбільш доцільний для видалення 15?
- Інфраорбітальна, туберальна, палатинальна
  - Туберальна, плексуальна анестезія
  - Туберальна, палатинальна анестезія
  - Плексуальна, різцева анестезія
  - Інфільтраційна анестезія навколо 15.
3. Хворий 42 років звернувся за допомогою до хірурга-стоматолога з приводу загострення хронічного періодонтиту 26. Після огляду хірург вирішив видалити 26 зуб. Яку анестезію слід застосувати?
- Інфраорбітальна, туберальна та піднебінна
  - Туберальна та піднебінна
  - Торусальна та піднебінна
  - Інфільтраційна анестезія вестибулярної та піднебінної поверхонь
  - Різцева та піднебінна.
4. У дівчини 18 років тиждень тому почав боліти 22 зуб, який лікували та пломбували кілька років тому. За останні два дні біль посилюється. Об'єктивно: 22 зуб запломбований, перкусія різко болюча, слизова оболонка гіперемована, набрякла. На прицільній рентгенограмі: навколо верхівки кореня 22 - розрідження кісткової тканини 0,4\*0,5 см. без чітких контурів. Поставте діагноз:
- Нагноєння радикулярної кісти
  - Загострення хронічного періодонтиту
  - Гострий гнійний періодонтит
  - Гострий гнійний пульпіт
  - Хронічний фіброзний періодонтит
5. Хворий 47 років скарги на постійний біль в 27 зубі, що підсилюється при надкушуванні. Об'єктивно: обличчя симетрично, шкіра звичайного кольору, рот відкривається вільно, слизова оболонка альвеолярного відростка на рівні 27 зуба набрякла, гіперемована. В 27 зубі глибока каріозна порожнина, що з'єднується з пульповою камерою. Перкусія 27 зуба різко болісна. Який попередній діагноз?
- Хронічний одонтогенний гайморит зліва
  - Гострий загальний гнійний пульпіт
  - Гострий гнійний періодонтит
  - Гострий гнійний періостит верхньої щелепи
  - Загострення хронічного періодонтиту

## VI. Література

### 6.1. Основна література

- Борисенко А.В., Антоненко М.Ю., Линовицька Л.В. / за ред. А.В. Борисенка. Стоматологічні захворювання: терапевтична стоматологія: підручник. К. : ВСВ "Медицина", 2017. 664 с.
- Бойцанюк С.І., Андрішшин О.П., Манащук Н.В., Чорній Н.В. Клінічні прояви та диференційно-діагностичні критерії некаріозних уражень зубів: навч. посіб. Тернопіль: ТДМУ. Укрмедкнига, 2019. 112 с.
- Гасюк Н.В., Черняк В.В., Клітинська О.В., Бородач В.О. та ін. Додаткові методи обстеження у стоматології: навч. посіб. Тернопіль, 2017. 120 с.

4. Батіг В.М., Струк В.І. Систематизоване викладення змісту навчальної дисципліни «Терапевтична стоматологія»: навч. посіб. Чернівці, 2016. 227 с.
5. Кононова О. В. Сучасний стан лікування карієсу та його ускладнень у населення України. Гігієна населених місць, (64), 2014. 336-342 с.
6. Іваницький І.О., Іваницька О.С., Петрушанко Т.О. Гіперчутливість зубів: навчальний посібник для студентів стоматологічних факультетів вищих медичних навчальних закладів IV рівня акредитації. Полтава: Дивосвіт, 2019. 108 с.

## 6.2. Допоміжна література

1. Левків М. О. Застосування кейс-методу у фаховій підготовці студентів-іноземців на кафедрі терапевтичної стоматології. Медична освіта, (3), 2016. 71-74 с.
2. Белікова Н.І., Петрушанко Т.О., Беліков О.Б. Принципи біомеханіки шинування рухомих зубів. К.: ТОВ НВП «Інтерсервіс», 2016. 186 с.
3. Мазур І.П., Хайтович М.Ф., Голопихо Л.І. Клінічна фармакологія та фармакокінетика в стоматології: навч. посіб. К. : ВСВ «Медицина», 2018. 376 с. + 6 с. кольор. вкл.
4. Марченко І.Я., Назаренко З.Ю., Павленко С.А. / під заг. ред. Ткаченко І.М. Пропедевтика терапевтичної стоматології: підруч. для студ. стом. факул. вищ. навч. закл. МОЗ України /; ВДНЗУ «УМСА» – Полтава: ТОВ «АСМІ», 2016 р. 439 с.
5. M.M. Rozhko, Z.V. Popovych, V.D. Kuroiedova et al.: edited by M.M. Rozhko. Stomatology: textbook: in 2 books. Book I. Kyiv: AUS Medicine Publishing, 2020. 792 p.: color edition.
6. A.V. Borysenko, L.V. Lynovytska, O.F. Nesyn et al.; edited by A.V. Borysenko. Periodontal and Oral Mucosa Diseases: textbook. Vol. 2. Kyiv: AUS Medicine Publishing, 2018. 624 p.; color edition.
7. M.M. Rozhko, I.I. Kyrylenko, O. H. Denysenko et al.; edited by M. M. Rozhko. Stomatology: textbook: in 2 books. Book 2. Kyiv: AUS Medicine Publishing, 2018. 960 p.; color edition.
8. [Douglas A Terry](#), [Willi Geller](#). Esthetic and Restorative Dentistry: Material Selection and Technique 3rd Edition. Publisher: Quintessence Publishing Co Inc.; 3rd edition, 2017. 776 p.



## МЕТОДИЧНА РОЗРОБКА №22

### ТЕМА: РЕНТГЕНДІАГНОСТИКА ПЕРІОДОНТИТІВ. ПОНЯТТЯ ОСТЕОПОРОЗУ, ОСТЕОСКЛЕРОЗУ, ДЕСТРУКЦІЇ, ДЕФОРМАЦІЇ, ГІПЕРЦЕМЕНТОЗУ ТА ІН.

**I. Актуальність теми:** Рентгендіагностика є одним з основних та найефективніших методів діагностики в стоматології, в тому числі і для діагностики періодонтитів. Рентгенологічні методи дозволяють також диференціальну діагностику періодонтитів в їх різних формах та фазах. Проте варто зазначити, що не всі форми періодонтиту виражаються на рентген-знімках, що є вагомим недоліком цього методу діагностики.

#### II. Навчальна мета:

##### 2.1. Студент повинен знати:

- основні види рентген-досліджень в стоматології;
- визначення понять остеопорозу, остеосклерозу, деструкції, деформації, гіперцементозу;
- рентгенологічні прояви різних форм періодонтитів;
- відмінності між гострими та хронічними формами періодонтитів на рентгенограмах;

##### 2.2. Вміти:

- користуватись різноманітними апаратами для здійснення рентгенологічної діагностики в стоматології;
- оглядати рентгенологічні знімки;
- виявляти ознаки гострих та хронічних періодонтитів на рентгенологічних знімках.

#### III. Зміст теми

При *гострому процесі* на рентгенограмі патологічні зміни в періодонті можуть не виявлятися або виявляється розширення періодонтальної щілини. При загостренні хронічного процесу виникають ті зміни, що характерні для гранулюючого, гранульоматозного, рідко фіброзного періодонтитів.

При апікальному *гранулюючому періодонтиті* відзначаються зміни у вигляді розширення лінії періодонту біля верхівки зуба в результаті розсмоктування стінок лунки. Виявляється також розрідження кістки з нерівними контурами. Обриси верхівки кореня можуть бути нерівними за рахунок резорбції цементу й дентину зуба. При наявності одонтогенних гранульом у м'яких тканинах деструктивне вогнище біля верхівки кореня завжди має незначні розміри. У хворих на маргінальний гранулюючий періодонтит аналогічні зміни виявляються в маргінальному періодонті, де відбувається резорбція кістки як по горизонталі, так і по вертикалі.

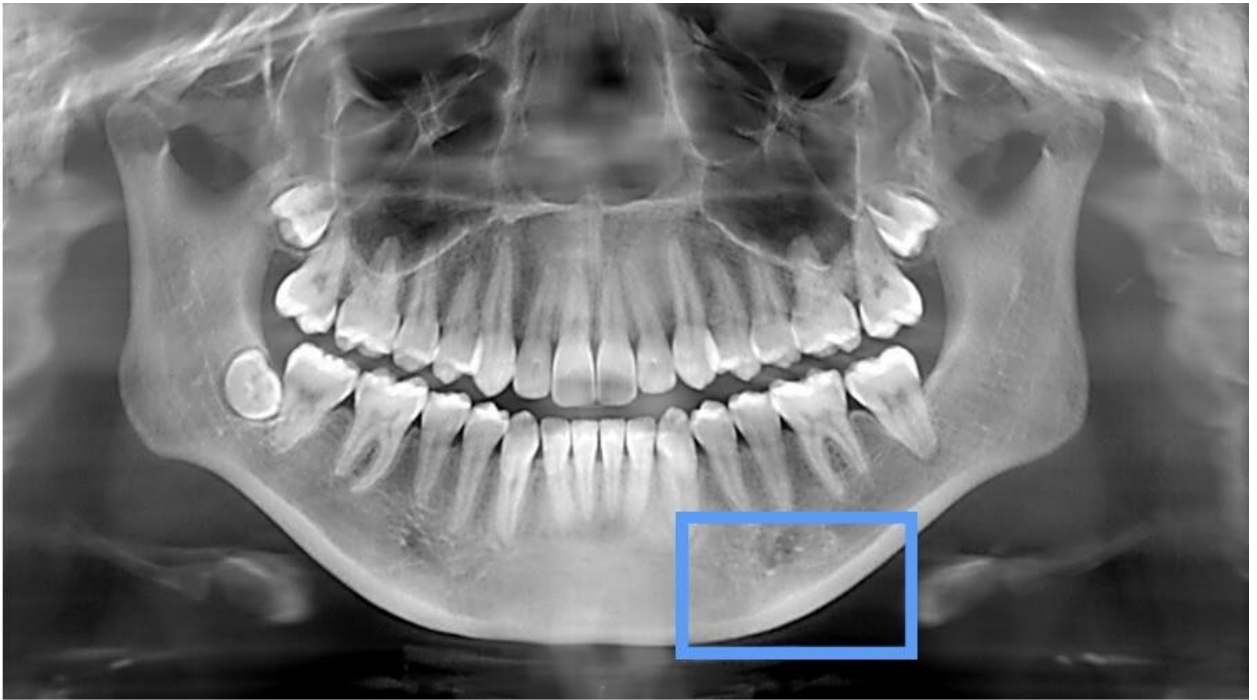
На рентгенограмі при *гранульоматозному періодонтиті* в периапікальній ділянці визначається округле вогнище розрідження кісткової тканини із чіткими рівними межами. При неактивному перебігу гранульоматозного періодонтиту вогнище розрідження біля верхівки кореня оточено зоною склерозованої кістки. Якщо лікування проводять правильно, то повинна відбуватися деструкція гранульоматозного вогнища й на його місці визначатися зміни, характерні для фіброзного періодонтиту, або утворення ділянки склерозованої кісткової тканини.

На рентгенограмі для *фіброзного періодонтиту* характерно розширення лінії періодонту, головним чином біля верхівки кореня зуба. Іноді в результаті гіперцементозу виявляється значне стовщення апікальної частини кореня. Кісткова пластинка, що обмежує розширену лінію періодонту, нерідко стовщена, склерозована.

Рентгенологічні ознаки загострення хронічного періодонтиту. Діагноз хронічного періодонтиту у стадії загострення встановлюють на підставі клінічних проявів гострого періодонтиту і рентгенологічної картини хронічного періодонтиту. Частіше дає загострення гранулюючий і гранулематозний періодонтит, рідше – фіброзний. Серед суб'єктивних симптомів, що вказують на загострення хронічного періодонтиту, є повторний розвиток ознак гострого періодонтиту й утворення норичь на яснах або шкірі обличчя.

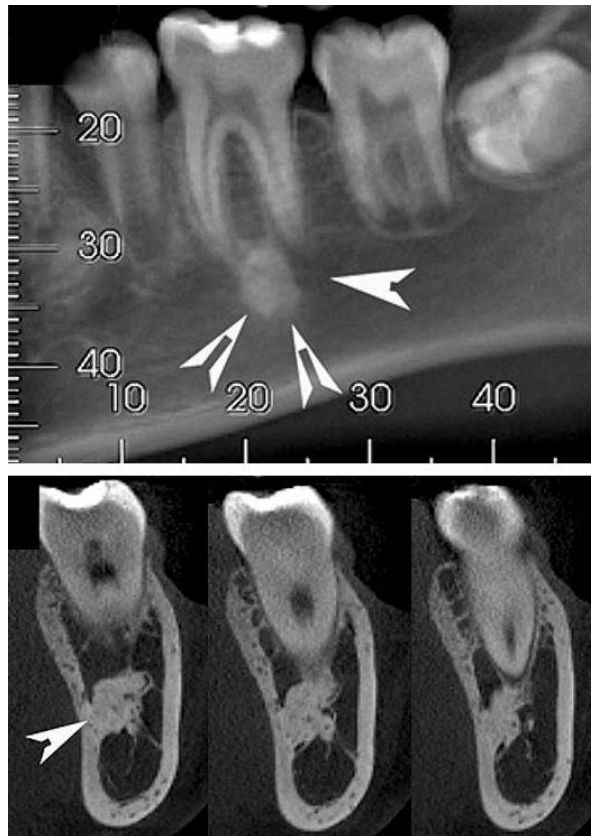
Загострення хронічного фіброзного періодонтиту на рентгенограмах представлене вогнищами деструкції й остеопорозу в ділянці нового запального фокусу на тлі характерних для фіброзного періодонтиту явищ із боку періодонтальної щілини і компактної пластинки лунки зуба. Рентгенологічна картина гранулематозного періодонтиту у стадії загострення характеризується втратою чіткості меж деструкції кісткової тканини в апікальній частині зуба, нечіткістю лінії періодонту в бічних відділах періодонту, а також появою деструкції та остеопорозу по периферії від гранульоми. Хронічний гранулюючий періодонтит, що загострився, рентгенологічно характеризується більш вираженою нечіткістю контурів вогнища деструкції на тлі зони остеопорозу, що збільшилась.

*Остеопороз* – це стан, за якого відбувається втрата кісткової тканини. Оскільки тканина руйнується на мікроскопічному рівні, кістки стають більш крихкими і можуть легко зламатися.



**Рис.24.** Остеопороз, виявлений штучним інтелектом

*Остеосклероз* — патологічний стан, підвищення кісткової щільності, що виявляється у вигляді потовщення кісткових трабекул і компактної речовини кістки. Губчаста кістка за остеосклерозу набуває вузькопетлистої структури. У зв'язку з тим, що ущільнена кісткова тканина стає менш прозорою для рентгенівських променів, остеосклероз можна діагностувати рентгенологічними методами досліджень.

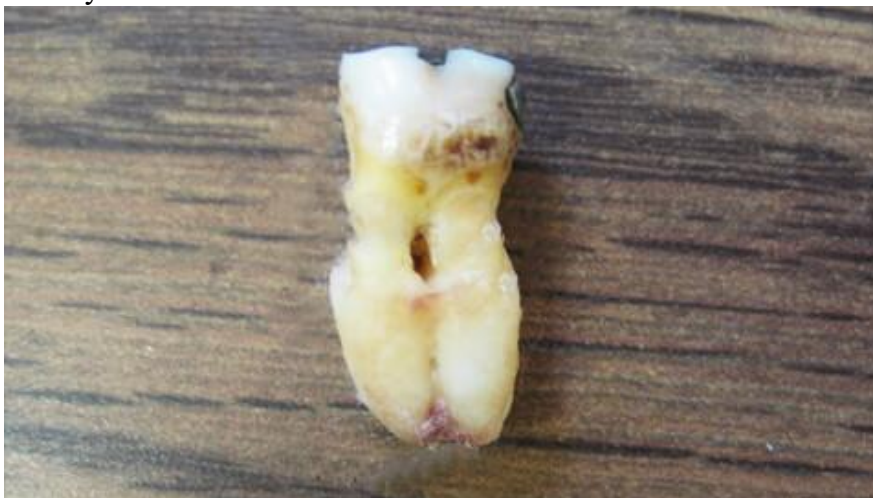

**Рис. 25.** Остеосклероз на рентген-зображенні

*Деструкція* – це поступове руйнування кістки з заміною її іншою патологічною тканиною (гноєм, грануляціями, пухлинною масою тощо). Деструкція буває вогнищевою, дифузною, остеолітичною, крайовою. Ступінь деструкції оцінюють за локалізацією, кількістю вогнищ або ділянок, формою, контурами, структурою та розмірами.

*Деформація кісткової тканини* – це група вроджених і набутих патологічних станів, які супроводжуються змінами довжини, форми й осі кісток, в тому числі і щелепових. Із зовнішніми ознаками деформації спостерігається порушення функцій тієї чи іншої кістки.

*Гіперцементоз* – це процес надлишкового відкладення вторинного цементу, під час якого корінь зуба піддається деформації: потовщується, також на ньому утворюються характерні виступи.



**Рис.26.** Гіперцементоз зуба

#### IV. Контрольні питання до теми заняття:

1. Визначення понять остеопорозу, остеосклерозу, деструкції, деформації, гіперцементозу.
2. Різниця на рентгенограмі між гострими та хронічними періодонтитами.
3. Рентгенологічні ознаки різних форм хронічних періодонтитів.
4. Методи виконання рентген-досліджень в стоматології.
5. Методи захисту лікаря, пацієнта та асистента від негативного впливу рентген-випромінювання.

#### V. Контрольні тестові завдання та/або ситуаційні задачі:

1. В стоматологічну клініку звернувся пацієнт 45-ти років зі скаргами на біль при накушуванні в ділянці 45 зуба. Для підтвердження діагнозу використали метод електроодонтодіагностики. Який показник електроодонтодіагностики буде вказувати на некроз пульпи і верхівковий періодонтит?
  - a. 2-6 мкА
  - b. 20-40 мкА
  - c. 50-60 мкА
  - d. 100 мкА і більше
  - e. 10-12 мкА
2. Дитина 9,5 років скаржиться на руйнування бічного зуба верхньої щелепи справа. Об'єктивно: коронкова частина 16 зуба зруйнована, порожнина зуба розкрита. Зондування на рівні усть корневих каналів слабо болісне, супроводжується інтенсивною кровоточивістю. Перкусія зуба безболісна. На слизовій оболонці альвеолярного відростка у проекції коренів 16 відзначається нориця. Визначте діагноз:
  - a. Хронічний фіброзний пульпіт
  - b. Хронічний гангренозний пульпіт
  - c. Хронічний фіброзний періодонтит
  - d. Хронічний гранулюючий періодонтит
  - e. Хронічний гранулематозний періодонтит.
3. Хворому 32-х років був поставлений діагноз хронічний гранулематозний періодонтит 21 зуба. Лікар прийняв рішення провести резекцію верхівки кореня зуба. Виберіть оптимальний пломбувальний матеріал для герметичної ізоляції кореневого каналу:
  - a. Цинк-евгенольний матеріал і гутаперча
  - b. МТА
  - c. Резорцин-формалінова паста
  - d. Епоксидна смола і гутаперча
  - e. Склоіономерний цемент.
4. Хворий віком 27-ми років скаржиться на періодично виникаючий біль у фронтальному відділі верхньої щелепи. На рентгенограмі верхньої щелепи виявляється осередок деструкції кісткової тканини округлої форми біля верхівки кореня 12 зуба діаметром до 0,5 см. Кореневий канал 12 зуба запломбований до верхівки. Діагноз: хронічний гранулематозний періодонтит 12 зуба. Який метод хірургічного лікування?
  - a. Періостотомія
  - b. Реплантація 12 зуба
  - c. Резекція верхівки кореня 12 зуба
  - d. Кістектомія
  - e. Видалення 12 зуба
5. При лікуванні хворого з приводу хронічного гранулюючого періодонтиту 26 зуба проведена іригація корневих каналів антисептиком, що має здатність проникати в структури біоплівки, руйнувати їх і викликати розчинення органічних тканин. Який антисептик застосував лікар?
  - a. Фізіологічний розчин
  - b. Розчин фурациліну

- c. Розчин гіпохлориту натрію
- d. Розчин хлоргексидину
- e. Розчин перекису водню

## VI. Література

### 6.1. Основна література

1. Борисенко А.В., Антоненко М.Ю., Линовицька Л.В. / за ред. А.В. Борисенка. Стоматологічні захворювання: терапевтична стоматологія: підручник. К. : ВСВ "Медицина", 2017. 664 с.
2. Бойцанюк С.І., Андрішин О.П., Манащук Н.В., Чорній Н.В. Клінічні прояви та диференційно-діагностичні критерії некаріозних уражень зубів: навч. посіб. Тернопіль: ТДМУ. Укрмедкнига, 2019. 112 с.
3. Гасюк Н.В., Черняк В.В., Клітинська О.В., Бородач В.О. та ін. Додаткові методи обстеження у стоматології: навч. посіб. Тернопіль, 2017. 120 с.
4. Батіг В.М., Струк В.І. Систематизоване викладення змісту навчальної дисципліни «Терапевтична стоматологія»: навч. посіб. Чернівці, 2016. 227 с.
5. Кононова О. В. Сучасний стан лікування карієсу та його ускладнень у населення України. Гігієна населених місць, (64), 2014. 336-342 с.
6. Іваницький І.О., Іваницька О.С., Петрушанко Т.О. Гіперчутливість зубів: навчальний посібник для студентів стоматологічних факультетів вищих медичних навчальних закладів IV рівня акредитації. Полтава: Дивосвіт, 2019. 108 с.

### 6.2. Допоміжна література

1. Левків М. О. Застосування кейс-методу у фаховій підготовці студентів-іноземців на кафедрі терапевтичної стоматології. Медична освіта, (3), 2016. 71-74 с.
2. Белікова Н.І., Петрушанко Т.О., Беліков О.Б. Принципи біомеханіки шинування рухомих зубів. К.: ТОВ НВП «Інтерсервіс, 2016. 186 с.
3. Мазур І.П., Хайтович М.Ф., Голопихо Л.І. Клінічна фармакологія та фармакокінетика в стоматології: навч. посіб. К. : ВСВ "Медицина", 2018. 376 с. + 6 с. кольор. вкл.
4. Марченко І.Я., Назаренко З.Ю., Павленко С.А. / під заг. ред. Ткаченко І.М. Пропедевтика терапевтичної стоматології: підруч. для студ. стом. факул. вищ. навч. закл. МОЗ України /; ВДНЗУ «УМСА» – Полтава: ТОВ «АСМІ», 2016 р. 439 с.
5. M.M. Rozhko, Z.B. Popovych, V.D. Kuroiedova et al.: edited by M.M. Rozhko. Stomatology: textbook: in 2 books. Book I. Kyiv: AUS Medicine Publishing, 2020. 792 p.: color edition.
6. A.V. Borysenko, L.V. Lynovytska, O.F. Nesyn et al.; edited by A.V. Borysenko. Periodontal and Oral Mucosa Diseases: textbook. Vol. 2. Kyiv: AUS Medicine Publishing, 2018. 624 p.; color edition.
7. M.M. Rozhko, I.I. Kyrylenko, O. H. Denysenko et al.; edited by M. M. Rozhko. Stomatology: textbook: in 2 books. Book 2. Kyiv: AUS Medicine Publishing, 2018. 960 p.; color edition.
8. [Douglas A Terry](#), [Willi Geller](#). Esthetic and Restorative Dentistry: Material Selection and Technique 3rd Edition. Publisher: Quintessence Publishing Co Inc.; 3rd edition, 2017. 776 p.

## МЕТОДИЧНА РОЗРОБКА №23

**ТЕМА:** ЛІКУВАННЯ ГОСТРОГО СЕРОЗНОГО ТА ГНІЙНОГО ВЕРХІВКОВОГО ПЕРІОДОНТИТУ ІНФЕКЦІЙНОГО ТА НЕІНФЕКЦІЙНОГО (МЕДИКАМЕНТОЗНОГО ТА ТРАВМАТИЧНОГО) ПОХОДЖЕННЯ. НЕВІДКЛАДНА ДОПОМОГА. ПОСЛІДОВНІСТЬ ТА ОСОБЛИВОСТІ ЕТАПІВ ЛІКУВАННЯ. АНТИДОТНА ТЕРАПІЯ. СУЧАСНІ ТЕХНОЛОГІЇ ТА ІНСТРУМЕНТИ ДЛЯ ОБРОБКИ КОРЕНЕВИХ КАНАЛІВ. ОСОБЛИВОСТІ ПЛОМБУВАННЯ

**I. Актуальність теми:** Вибір тактики лікування періодонтиту залежить від етіології й перебігу патологічного процесу (гострий, хронічний, загострення хронічного), анатомо-топографічних особливостей коренів зубів, наявності вогнища періапикальної патології, а також від загального стану пацієнта.

**II. Навчальна мета:**

**2.1. Студент повинен знати:**

- основні принципи лікування періодонтитів;
- перелік та класифікацію інструментів для обробки кореневих каналів;
- суть та методику антидотної терапії;
- особливості пломбування кореневих каналів при періодонтитах;

**2.2. Вміти:**

- підбирати методи та матеріали для лікування різних форм періодонтитів;
- надати невідкладну допомогу пацієнтам;
- користуватись ендодонтичним інструментарієм при лікуванні періодонтитів.

**III. Зміст теми**

*Наявні методи лікування періодонтиту досить умовно можна поділити на 4 групи:*

- 1) консервативний — спрямований на збереження анатомічної та функціональної цінності хворого зуба;
- 2) консервативно-хірургічний — спрямований на збереження основних функцій зуба. Передбачає видалення частини кореня або навколореневих тканин, зруйнованих патологічним процесом, які не підлягають лікуванню;
- 3) хірургічний — видалення хворого зуба та патологічно зміненої альвеолярної кістки;
- 4) фізичний.

Консервативне лікування періодонтитів проводять з метою усунення вогнища інфікування періодонта (патологічно змінених тканин пульпи, дентину, мікрофлори кореневого каналу та мікроканалців) шляхом ретельного інструментального, медикаментозного оброблення кореневих каналів та їх obturaції, що створює умови для регенерації тканин періодонта й періапикальної ділянки.

*Показаннями* до проведення хірургічного й консервативно-хірургічного методів є неефективність або неможливість здійснення консервативного лікування в повному обсязі чи наявність протипоказань до його проведення, а саме: — хворий зуб є причиною гострого септичного стану, хронічної інфекції та інтоксикації організму; — повне зруйнування коронки зуба, якщо її відновлення неможливе; — великі перфорації стінки кореня або дна порожнини зуба.

Консервативний метод лікування періодонтиту. Лікування гострого та загостреного хронічного періодонтиту. Одним із головних завдань лікування гострого та загостреного хронічного періодонтиту є якнайшвидша ліквідація запального процесу в тканинах періодонта, усунення болю та запобігання поширенню запального процесу. Лікування періодонтиту передбачає дію на кореневий канал, мікроканалці та періапикальне вогнище запалення. Тактика лікаря залежить від етіології періодонтиту, стадії запального процесу та загального стану пацієнта.

Лікування гострого інфекційного періодонтиту. Гострий інфекційний періодонтит має дуже коротку фазу інтоксикації, проте сильно виражена ексудація, що розвивається досить швидко. Ексудат, утворений у періапикальному просторі, може просуватись у прилеглі тканини різними шляхами: через кореневий канал, через альвеолярну кістку щелепи під окістя з вестибулярного або язикового (піднебінного) боку і далі під слизову оболонку, по періодонтальній щілині до циркулярної зв'язки. Головними завданнями під час лікування гострого інфекційного періодонтиту (як серозного, так і гнійного) є: усунення болю, створення умов для відтоку ексудату, проведення антимікробного та протизапального лікування, припинення поширеності запалення тканин періодонта, відновлення анатомічної форми та функції зуба. Методика лікування гострого періодонтиту складається із низки етапів і проводиться в декілька відвідувань.

У перше відвідування проводять такі етапи лікування:

1. Знеболювання. Ураховуючи запальні зміни м'яких тканин навколо хворого зуба, наявність абсцесу, а інколи й утруднене відкривання рота, доцільно провести провідникову анестезію.

2. Антисептичне оброблення порожнини рота. Хворі на гострий періодонтит, особливо гнійний, унаслідок тяжкого стану не можуть стежити за гігієною порожнини рота, приймають лише розм'якшену їжу, тому зуби вкриваються зубним нальотом, інфікованим різними мікроорганізмами. До початку лікування необхідно зняти м'який зубний наліт за допомогою пероксиду водню та зрошень розчином фурациліну, відварами трав.

3. Препарування каріозної порожнини з урахуванням топографо-анатомічних особливостей хворого зуба. Порожнина зуба повинна бути розкрита так, щоб був вільний доступ до кореневого каналу. У 2—3-корневих зубах після розкриття і розширення порожнини зуба розкривають устя корневих каналів за допомогою внутрішньокорневих борів типу Gates Glidden.

4. Видалення путридних мас із кореневого каналу. Якість подальшого лікування залежить від ретельного видалення інфікованого розпаду пульпової тканини, залишків пломбувального матеріалу, інфікованого розм'якшеного дентину та інших подразників. Путридні маси з каналу видаляють за допомогою пульпоекстрактора поступово, шар за шаром, дуже обережно, щоб не проштовхнути інфіковані тканини в періапикальний отвір, постійно обробляючи канал антисептичними розчинами. Після видалення всіх путридних мас можливе виділення серозного чи гнійного ексудату з домішками крові або без неї. Ексудат відсмоктують ватними турундами або паперовими штифтами.

5. Медикаментозне оброблення кореневого каналу. Його проводять одним із несприятливих і швидкодіючих лікарських розчинів (1 % розчином хлоргексидину, 1 % розчином йодинолу, 3 % розчином пероксиду водню та ін.). Оброблення можна здійснювати за допомогою шприца або ватними турундами до отримання чистої турунди.

6. Розкриття верхівкового отвору. Якщо ж ексудат не виділяється в канал, тобто верхівковий отвір не розкрито, то після ретельного медикаментозного оброблення і висушування кореневого каналу його розкривають. Для відтоку ексудату через кореневий канал обов'язкове дренивання верхівкового отвору. Верхівковий отвір розкривають кореневою голкою, файлом або римером обережно, обертовими рухами навколо осі, просуваючи інструмент до заверхівкової ділянки. Цю маніпуляцію необхідно проводити особливо обережно, щоб не травмувати і вторинно не інфікувати тканини періодонта.

Важкопрохідні канали, а також у разі облітерації верхівкового отвору його розкриття і розширення каналів проводять за допомогою ручних і машинних дрелів розширювачів (римерів і файлів). Після відтоку ексудату канал промивають і залишають у ньому турунду, рясно зволожену ферментами (трипсином, хімотрипсином) з антибіотиками (стрептоміцином, лінкоміцином) на 1—2 доби під пухкою або герметичною пов'язкою.

За наявності під'ясенного або підокісного абсцесу його розтинають і дрениють. Вид пов'язки, а також характер речовини, що вводять, залежать від загального стану хворого,

тяжкості запального процесу, кількості та характеру ексудату, що виділяється через кореневий канал.

Гострий гнійний періодонтит, який звичайно супроводжується порушенням загального стану хворого, вираженим колатеральним набряком, великою кількістю гнійного ексудату, лікують шляхом накладання пухкої пов'язки. У кореновому каналі залишають розчини ферментів з антибіотиками на ізотонічному розчині натрію хлориду або 0,25 % розчині новокаїну; сорбенти, антисептики. Хворому необхідно призначити загальне лікування: дезінтоксикаційну терапію, велику кількість теплих вітамінних напоїв, анальгетики, жарознижувальні, десенсибілілізуючі препарати. Крім того, призначають полоскання 0,02 % розчином фурациліну, 1 % розчином натрію гідрокарбонату, відварами лікарських рослин 6 — 8 разів на добу.

У разі гострого серозного періодонтиту, для якого характерні незначний локальний біль, незначна кількість ексудату, не виражена реакція слизової оболонки порожнини рота, кореневий канал обробляють водними розчинами ферментів, антисептиків тощо, у ньому залишають емульсію ферментів із нітрофуранами або комбіновані сорбентні препарати, зуб закривають герметичною пов'язкою. У друге відвідування вибір методики подальшого лікування залежить від скарг хворого та результатів об'єктивного дослідження: перкусії, пальпації, стану видаленої з кореневого каналу турунди, наявності ексудату. Враховується також, яка була накладена пов'язка — герметична чи пухка. Якщо після закриття зуба герметичною пов'язкою скарги відсутні, зуб добре витримав герметизацію, реакція на перкусію негативна або слабкопозитивна, турунда чиста і суха, ексудату в каналі немає, проводять ретельне препарування каріозної порожнини, медикаментозне та інструментальне оброблення каналу, пломбування каналу й каріозної порожнини. Ці етапи ретельно викладені в методиці лікування хронічного періодонтиту.

Іноді у хворого відсутні скарги, але під час обстеження визначають позитивну реакцію на перкусію, у кореновому каналі виявляють невелику кількість гнійного або серозного ексудату. У таких випадках після препарування каріозної порожнини, порожнини зуба та інструментального оброблення каналу останній ретельно обробляють розчином ферменту з антибіотиком або сорбентом, залишають турунду з емульсією ферменту й антибіотика, повторно накладають герметичну пов'язку на 2 доби і лікування закінчують у наступне відвідування.

Лікування гострого токсичного (медикаментозного) періодонтиту принципово не відрізняється від лікування гострого інфекційного періодонтиту. Успіх лікування залежить від найскорішого усунення причини запалення, видалення некротизованих мас або токсичних речовин із каналу та введення протизапальних і антидотних препаратів у тканини періодонта. Для лікування запалення періодонта, спричиненого застосуванням девіталізованих паст (миш'яковистої), виконують наступні етапи:

1. Видалення девіталізованої пасти.
2. Девітальна екстирпація пульпи.
3. Оброблення кореневого каналу специфічними антидотами, що містять сульфгідрильні групи, — 5 % розчином унітіолу, натрію тіосульфату. Цими розчинами рясно промивають кореневі канали та залишають їх на турундах на 1 — 2 доби під герметичною пов'язкою. У багатокореневих зубах, важкопрохідних каналах необхідно провести електрофорез йоду.

4. У друге відвідування після зникнення симптомів ексудації та загострення проводять подальше медикаментозне оброблення каналів 5 % розчином йоду, 1 % розчином йодинолу та інструментальне оброблення каналів у повному обсязі.

5. Пломбування каналів до верхівкового отвору силерами з подовженою антисептичною та протизапальною дією.

Лікування травматичного періодонтиту. Гострий періодонтит, що виникає внаслідок помилок й ускладнень лікування пульпіту, утворення гематоми в разі екстирпації пульпи, виведення формалінумісних силерів за верхівку кореня, перфорації кореня тощо, лікують



переважно за допомогою фізичних методів: електрофорезу 1 % розчину калію йодиду, 10 % розчину кальцію хлориду, УВЧ, лазеротерапії. Якщо після проведення 5 — 6 сеансів лікування біль не зменшується, а навіть наростає, необхідно розпломбувати кореневий канал і провести лікування зуба за методикою лікування гострого інфекційного періодонтиту.

#### **IV. Контрольні питання до теми заняття:**

1. Класифікація ендодонтичного інструментарію.
2. Методи лікування різних форм періодонтитів.
3. Антидотна терапія: покази, протипокази, техніка проведення.
4. Особливості пломбування корневих каналів при періодонтитах.
5. Сучасні технології обробки корневих каналів.

#### **V. Контрольні тестові завдання та/або ситуаційні задачі:**

1. Хвора 24-х років скаржиться на постійний наростаючий біль у зубі на нижній щелепі справа, що посилюється при накушуванні. Об'єктивно: 46 зуб - каріозна порожнина, що не сполучається з порожниною зуба, перкусія слабо болісна, зондування стінок і дна порожнини безболісне. На рентгенограмі змін не виявлено. Поставте найімовірніший діагноз:
  - a. Гострий дифузний пульпіт
  - b. Гострий гнійний періодонтит
  - c. Гострий серозний періодонтит
  - d. Загострений хронічний пульпіт
  - e. Гострий обмежений пульпіт
2. Хвора скаржиться на гострий біль 16, відчуття 'вирослого зуба'. Біль з'явився 3 дні тому. Раніше зуб не турбував. Об'єктивно: підщелепні лімфовузли збільшені, безболісні під час пальпації. Перехідна складка в ділянці проекції верхівок коренів 16 зуба гіперемійована, болісна. Вертикальна і горизонтальна перкусія зуба різко болісна, зондування безболісне. Реакція на температурні подразники відсутня. ЕОД-150 мкА. На рентгенограмі: періодонтальна щілина без виражених патологічних змін. Який найбільш імовірний діагноз?
  - a. Гострий обмежений пульпіт
  - b. Гострий гнійний періодонтит
  - c. Гострий гнійний пульпіт
  - d. Гострий серозний періодонтит
  - e. Гіперемія пульпи.
3. Хворому з метою видалення 47 з приводу хронічного періодонтиту проведена блокада нижньокоміркового нерва, який входить у нижньощелепний отвір. На якій відстані від переднього краю гілки нижньої щелепи розташований вказаний отвір?
  - a. 15 мм
  - b. 20 мм
  - c. 25 мм
  - d. 30 мм
  - e. 35 мм
4. Лікар-стоматолог проводить лікування 36 у чоловіка 52 років з приводу хронічного періодонтиту. Рентгенологічно: медіальні кореневі канали вигнуті, у ділянці верхівки медіального кореня визначається вогнище деструкції кісткової тканини з нерівними контурами розміром 0,2x0,2 см. Який з перелічених лікарських засобів оптимальний для проведення внутрішньоканального електрофорезу?
  - a. 1 % р-н новокаїну
  - b. 1% р-н декаметоксину
  - c. 3% р-н сульфату міді
  - d. 0,1% р-н трипсину
  - e. 10% р-н йодиду калію

5. Хвора 52 років скаржиться на біль, періодичну появу нориці на яснах у ділянці 15. Зуб лікований 1,5 роки тому з приводу карієсу. Об'єктивно: в 15 пломба. У проекції верхівки кореня нориця, при натисканні виділяється гнійний ексудат. Перкусія зуба болісна. На рентгенограмі кореневий канал не запломбований, біля верхівки кореня вогнище деструкції з нечіткими контурами. Який найбільш вірогідний діагноз?
- Загострення гранулюючого періодонтиту
  - Хронічний гранулюючий періодонтит
  - Загострення гранулематозного періодонтиту
  - Гострий гнійний періодонтит
  - Радикулярна кіста

## VI. Література

### 6.1. Основна література

- Борисенко А.В., Антоненко М.Ю., Линовицька Л.В. / за ред. А.В. Борисенка. Стоматологічні захворювання: терапевтична стоматологія: підручник. К. : ВСВ "Медицина", 2017. 664 с.
- Бойцанюк С.І., Андрішшин О.П., Манащук Н.В., Чорній Н.В. Клінічні прояви та диференційно-діагностичні критерії некаріозних уражень зубів: навч. посіб. Тернопіль: ТДМУ. Укрмедкнига, 2019. 112 с.
- Гасюк Н.В., Черняк В.В., Клітинська О.В., Бородач В.О. та ін. Додаткові методи обстеження у стоматології: навч. посіб. Тернопіль, 2017. 120 с.
- Батіг В.М., Струк В.І. Систематизоване викладення змісту навчальної дисципліни «Терапевтична стоматологія»: навч. посіб. Чернівці, 2016. 227 с.
- Кононова О. В. Сучасний стан лікування карієсу та його ускладнень у населення України. Гігієна населених місць, (64), 2014. 336-342 с.
- Іваницький І.О., Іваницька О.С., Петрушанко Т.О. Гіперчутливість зубів: навчальний посібник для студентів стоматологічних факультетів вищих медичних навчальних закладів IV рівня акредитації. Полтава: Дивосвіт, 2019. 108 с.

### 6.2. Допоміжна література

- Левків М. О. Застосування кейс-методу у фаховій підготовці студентів-іноземців на кафедрі терапевтичної стоматології. Медична освіта, (3), 2016. 71-74 с.
- Белікова Н.І., Петрушанко Т.О., Беліков О.Б. Принципи біомеханіки шинування рухомих зубів. К.: ТОВ НВП «Інтерсервіс, 2016. 186 с.
- Мазур І.П., Хайтович М.Ф., Голопихо Л.І. Клінічна фармакологія та фармакокінетика в стоматології: навч. посіб. К. : ВСВ "Медицина", 2018. 376 с. + 6 с. кольор. вкл.
- Марченко І.Я., Назаренко З.Ю., Павленко С.А. / під заг. ред. Ткаченко І.М. Пропедевтика терапевтичної стоматології: підруч. для студ. стом. факул. вищ. навч. закл. МОЗ України /; ВДНЗУ «УМСА» – Полтава: ТОВ «АСМІ», 2016 р. 439 с.
- M.M. Rozhko, Z.B. Popovych, V.D. Kuroiedova et al.: edited by M.M. Rozhko. Stomatology: textbook: in 2 books. Book I. Kyiv: AUS Medicine Publishing, 2020. 792 p.: color edition.
- A.V. Borysenko, L.V. Lynovytska, O.F. Nesyn et al.; edited by A.V. Borysenko. Periodontal and Oral Mucosa Diseases: textbook. Vol. 2. Kyiv: AUS Medicine Publishing, 2018. 624 p.; color edition.
- M.M. Rozhko, I.I. Kyrylenko, O. H. Denysenko et al.; edited by M. M. Rozhko. Stomatology: textbook: in 2 books. Book 2. Kyiv: AUS Medicine Publishing, 2018. 960 p.; color edition.

## МЕТОДИЧНА РОЗРОБКА №24

**ТЕМА:** ЛІКУВАННЯ ВЕРХІВКОВОГО ПЕРІОДОНТИТУ ОДНОКОРЕНЕВИХ ТА БАГАТОКОРЕНЕВИХ ЗУБІВ. ПРИНЦИПИ ЛІКУВАННЯ. МЕТОДИ ВПЛИВУ НА ЗААПІКАЛЬНЕ ВОГНИЩЕ ІНФЕКЦІЇ. ПОСЛІДОВНІСТЬ ТА ОСОБЛИВОСТІ МЕТОДІВ ЛІКУВАННЯ. ЕФЕКТИВНІСТЬ ЛІКУВАННЯ. ПОКАЗАННЯ ТА ЛІКУВАННЯ ВЕРХІВКОВОГО ПЕРІОДОНТИТУ В СКОРОЧЕНІ ТЕРМІНИ. ПОМИЛКИ В ДІАГНОСТИЦІ І ЛІКУВАННІ ПЕРІОДОНТИТУ. ПРИЧИНИ, СПОСОБИ УСУНЕННЯ І ПРОФІЛАКТИКИ

**I. Актуальність теми:** Лікування хронічного періодонтиту — досить важке завдання. Унаслідок складної і дуже варіабельної анатомо-топографічної будови зубів, наявності в них численних дентинних каналців, які містять плазматичні відростки, практично неможливе повне усунення інфікованих тканин.

**II. Навчальна мета:**

**2.1. Студент повинен знати:**

- основні принципи лікування верхівкових періодонтитів у одно- і багатокореневих зубах;
- методи впливу на заапикальне вогнище та їх ефективність;
- можливі техніки лікування верхівкового періодонтиту в скорочені терміни;
- ускладнення при лікуванні, помилки та методи їх профілактики та/або усунення;

**2.2. Вміти:**

- правильно діагностувати різні форми верхівкового періодонтиту;
- встановлювати послідовність етапів при лікуванні верхівкових періодонтитів;
- надавати пацієнтам консультації стосовно профілактики ускладнень після лікування верхівкових періодонтитів.

**III. Зміст теми**

*Головні завдання лікування хронічного періодонтиту* — ліквідація вогнища інфікування періодонта й подальша дія на мікрофлору кореневих каналів та їх розгалужень, ліквідація впливу токсинів і біогенних амінів — продуктів розпаду тканинних білків; ліквідація або зменшення запалення в періодонті; забезпечення умов для регенерації всіх компонентів періодонта; десенсибілізація організму хворого.

*Хронічний періодонтит лікують* як за одне, так і за кілька відвідувань, але незалежно від їх кількості лікування складається з низки етапів. Тільки в разі сумлінного виконання кожного етапу можна досягти успіху при лікуванні цієї складної патології зубів.

1-й етап. Препарування каріозної порожнини та порожнини зуба. Мета першого етапу — створити вільний доступ до отворів кореневих каналів. Для успішного препарування необхідно чітко визначити топографо-анатомічні особливості хворого зуба, для чого доцільно мати прицільну рентгенограму. Як відомо, у депульпованому зубі не може утворюватися замісний дентин чи відбуватися його ремінералізація, тому особливо ретельно треба проводити некротомію каріозної порожнини, інакше ділянки розм'якшеного дентину будуть вогнищем інфекції, яка може призвести до руйнування решти коронки зуба.

2-й етап. Розширення устів кореневих каналів з метою вільного доступу до них і їх подальшого оброблення. Устя розширюють спеціальними внутрішньоканальними борами чи кулястими борами малих розмірів.

3-й етап. Видалення путридних (інфікованих) мас із каналу. Під шаром антисептичного розчину за допомогою пульпекстрактора видаляють рештки некротизованої тканини пульпи з метою підготовки каналу до інструментального оброблення. Для цього застосовують 0,5 — 1 % розчин хлораміну, 0,02 % розчин хлоргексидину біглюконату, які виділяють атомарний хлор, що денатурує білки цитоплазми мікроорганізмів; 1 % розчин йодінолу. Найбільш інфіковані устя кореневих каналів, особливо їх верхівкова третина, тому видаляти путридні маси потрібно фракційно, міняючи ванночки з антисептиком під час видалення кожної нової порції розпаду. Дуже

уважно треба працювати у верхівковій третині каналу, щоб не проштовхнути вміст його в періапикальні тканини.

4-й етап. Інструментальне оброблення каналу — це найвідповідальніший етап ендодонтичного лікування. Мета цього етапу — видалення інфікованого дентину зі стінок каналу, забезпечення доступу до апікального отвору і в разі необхідності — розкриття його та створення умов для подальшого пломбування каналу. Оброблення кореневого каналу починають із визначення його робочої довжини. Довжину кореня можна визначити одним із трьох способів: рентгенологічно, за розрахунковими таблицями, а також за допомогою апекслокатора — електроннометрично. Розширення та формування кореневих каналів проводять за допомогою спеціальних наборів ендодонтичних інструментів різними методами. Найбільш поширеним є стандартний метод, за яким канал розширюють К-римерами чи К-файлами з послідовним збільшенням їх діаметра на 3 — 4 розміри, не доходячи до рентгенологічної довжини на 1 мм. Цю методику доцільно використовувати для інструментального оброблення прямих, добре прохідних каналів, особливо у фронтальних зубах.

У наш час найбільш популярною методикою інструментального оброблення вузьких каналів є методика препарування каналу "step-back" ("крок назад" — розширення каналу від верхівкового отвору до устя. За цією методикою застосовують ендодонтичні інструменти від меншого розміру до більшого. Докладно цю методику наведено в розділі "Пульпіт". Починають роботу в каналі К-файлом найменшого розміру (010), що вільно проходить на відзначену глибину каналу, поступово застосовують К-файли більшого розміру; до фізіологічного звуження кореневий канал має бути розширений до розміру файла 025. Інструмент треба обертати тільки за годинниковою стрілкою і постійно повертатися до інструментів меншого розміру. Після кожної заміни інструмента канал промивають антисептиком, аби не заблокувати його верхівку дентинними ошурками.

Наступний етап цієї методики — розширення каналу інструментами більших розмірів (до 040 — 045), але меншої довжини, щоб забезпечити створення рівномірної конусоподібної форми каналу в напрямку устя. Далі стінки каналу вирівнюють файлом (Хедстрема), промивають після кожного введення інструмента, після чого канал готовий для пломбування.

Останнім часом розроблені гнучкі ендодонтичні інструменти із закругленою верхівкою з нікель-титанового сплаву і запропонована методика роботи такими інструментами, яка отримала назву "Crown down" ("step-down") — розширення каналу від устя до апексу. Ця методика ґрунтується на послідовній заміні ендодонтичних інструментів від великого розміру до меншого. Канал починають розширяти з устьової частини, поступово просуваючись до середньої, а потім апікальної його частини.

Набуло також поширення оброблення кореневих каналів методом збалансованих сил (Balanced force). Методика: ендодонтичний інструмент уводять на 1/3 довжини каналу і вручну обертають проти годинникової стрілки. Під час його обертання одночасно треба чинити невеликий тиск в апікальному напрямку. Баланс цих двох сил зніматиме дентин без затискування файла. Для виконання цієї методики бажано застосовувати гнучкі інструменти із нікель-титанового сплаву із закругленим кінчиком. Інструментальне оброблення каналу вважається закінченим, якщо кореневий канал відповідає таким вимогам:

- повністю звільнений від інфікованого дентину;
- має конусоподібну форму на всьому протязі від апексу до устя;
- достатньо розширений;
- має сформований апікальний упор;
- сухий, чистий, стерильний.

Медикаментозне оброблення кореневих каналів під час лікування періодонтиту. Головними завданнями медикаментозного оброблення є:

1. Здійснення впливу на етіологічний чинник — інфекцію, токсини, хіміко-токсичні речовини та ін., що містяться в каналі кореня та його розгалуженнях, мікроканалцях і періапікальній ділянці.

2. Протизапальний вплив на пошкоджені тканини періодонта.

3. Стимулювання процесів регенерації тканин періодонта та пошкодженої альвеолярної кістки.

Залежно від термінів дії на мікроорганізми та пошкоджені тканини періодонта всі медикаментозні засоби можна поділити на 2 групи:

1. Препарати миттєвої, або короткочасної, дії. Їх вплив починається через 5 — 10 с і триває 1—3 — 5 хв. Це головним чином препарати, діючим чинником яких є гази та газоподібні речовини (хлор, йод, кисень та ін.).

2. Препарати тривалої дії (1—3 — 5 — 7 діб). Ці препарати або їх суміші справляють не тільки антисептичну або протимікробну дію, але й справляють як протизапальну, так і регенераторну дію — впливають на запальний процес у періапікальних тканинах.

Успіх лікування залежить від правильного вибору препарату для медикаментозного оброблення каналів. Оскільки значну роль в етіології та патогенезі запальних процесів у періодонті (гострих і хронічних) відіграють як аероби, так й анаероби, неспоротворні мікроорганізми, позитивний ефект лікування можна отримати, застосовуючи ліки, що діють на всі види мікрофлори. Для цього треба знати головні клінічні ознаки дії того чи іншого виду мікроорганізмів.

Так, клінічними ознаками анаеробної інфекції є різкий гнилісний запах із каналу, густий жовтувато-сірий гній, вологий гангренозний сіро-чорний розпад, відсутність або дуже низький лікувальний ефект від попереднього застосування антибактеріальних препаратів. Коковій мікрофлорі притаманна велика кількість негустого гнійного світлого ексудату без помітного запаху. З метою впливу на анаероби доцільно для медикаментозного оброблення каналу зуба застосовувати нітрофурани, 1—0,5 % розчин діоксидину, суспензію бактриму, а також метронідазол, фузидин-натрій, який у цьому випадку краще призначати хворим за схемою.

Оскільки у хворих на хронічний періодонтит або його загострення є значне обсіменіння кореневого каналу патогенним стафілококом, стійким до інших антисептиків, оправдане застосування ектерициду або хлорофіліпту.

Під час вибору препаратів для медикаментозного оброблення каналу треба враховувати не тільки тривалість його бактерицидної і бактеріостатичної дії, розчинність у воді та біологічних рідинах, але й характер і стадію запалення тканин періодонта та загальний стан пацієнта.

Пломбування кореневого каналу у хворих на періодонтит є важливим етапом ендодонтичної терапії. У разі якісного його виконання вирішуються два основні завдання. Перш за все, пломбування каналу має на меті створити бар'єр між зовнішнім і внутрішнім середовищами організму. Особливості морфології порожнини зуба не дозволяють повністю видалити органічні речовини, що розпалися, а також досягти стану стерильності каналу. Тому герметична obturaція каналів є єдиним засобом блокади та знешкодження токсичних продуктів розпаду і мікроорганізмів у каналі, апікальній дельті й дентинних каналцях. По-друге, засіб, що заповнює канал, неминуче контактує з періодонтом, тому він повинен бути біологічно нейтральною речовиною, не справляти подразливої дії на тканини.

Канальна пломба повинна оберігати періодонт від зовнішніх подразників. Крім того, оскільки в періапікальних тканинах є запальний процес, пломба повинна відігравати роль своєрідної лікувальної пов'язки, яка справляє медикаментозну дію на запалення і таким чином стимулює процеси регенерації. Ця роль канальної пломби може бути реалізована, перш за все, за умови її введення в кореневий канал і щільного заповнення його до періодонта. Лише в такому випадку створюються умови для біологічного впливу на патологічне вогнище в періапікальних тканинах.

Незалежно від того, який пломбувальний матеріал обрано для obturaції кореневого каналу, правильно виконаним пломбуванням буде вважатися лише за умов щільного obtурування каналу на всьому протязі, особливо у верхівковій частині. Оптимальним рівнем пломбування є рівень верхівкового отвору. Досягти пломбування каналу точно на рівні верхівкового отвору досить важко. Незначний вихід пломбувального матеріалу за верхівку не є дуже серйозним ускладненням, але не можна допускати спеціального виведення за верхівку пломбувального матеріалу або заповняти ним вогнище деструкції коміркової кістки. Особливо обережно треба працювати з матеріалами, що мають високі подразливі властивості та не розсмоктуються з періапикальної ділянки.

Таким чином, процедура лікування періодонтиту, незалежно від клінічних особливостей, складається з таких послідовних етапів:

1. Препарування каріозної порожнини та порожнини зуба.
2. Антисептичне оброблення та видалення путридних мас із порожнини зуба та каналів.
3. Визначення довжини кореневого каналу.
4. Інструментальне оброблення каналу.
5. Медикаментозне оброблення каналу.
6. Заапикальна терапія.
7. Пломбування каналу.
8. Пломбування або реставрація коронкової частини зуба.

Від часу, що необхідний для виконання всіх цих етапів, залежить кількість відвідувань пацієнта. Лікування деяких форм періодонтиту можливе за один сеанс, у разі інших форм необхідно 2—3—5 відвідувань. Усе залежить від успіху виконання кожного етапу та динаміки клінічного стану.

#### **Ускладнення, що виникають після лікування періодонтиту**

1. У різні терміни після лікування періодонтиту можливе безсимптомне прогресування патологічного процесу в періодонті, яке може призвести до хронічного остеомієліту, одонтогенних кіст та ін. Найчастіше це ускладнення виникає в пацієнтів зі зниженим імунітетом, індивідуальною реакцією на пломбувальний матеріал або в разі розсмоктування ендоканальної пломби. Цю патологію виявляють рентгенологічно. Вона потребує негайного переліковування зуба. Якщо якісно перелікувати хворий зуб неможливо, він підлягає видаленню як вогнище хронічного септичного стану.

2. Досить частим ускладненням хронічного періодонтиту є одонтогенний гайморит. Причиною його розвитку можуть бути руйнування губчастої речовини альвеолярного відростка патологічним процесом, інфікування верхньощелепної пазухи, травма її під час інструментального оброблення кореневих каналів верхніх 5, 6, 7 зубів, виведення пломбувального матеріалу в порожнину синуса. Загострення може виникнути через 1—2 міс або через 1—2 роки. У таких випадках причинний зуб видаляють і проводять лікування гаймориту.

#### **IV. Контрольні питання до теми заняття:**

1. Принципи лікування верхівкових періодонтитів.
2. Методи впливу на заапикальне вогнище, лікарські препарати та їх ефективність.
3. Послідовність етапів при лікуванні хронічних верхівкових періодонтитів.
4. Покази та методики лікування періодонтитів в скорочені терміни.
5. Помилки в діагностиці та лікуванні періодонтитів.

#### **V. Контрольні тестові завдання та/або ситуаційні задачі:**

1. Хлопчик 11 років скарж не має. Об'єктивно: у 46 значна каріозна порожнина, сполучена з порожниною зуба. Перкусія зуба не болюча, слизова оболонка в ділянці проекції верхівок коренів 46 без змін. Зондування устя кореневих каналів неболюче. Який найбільш вірогідний діагноз?
  - a. Хронічний глибокий карієс
  - b. Хронічний середній карієс

- c. Хронічний пульпіт
  - d. Гострий періодонтит
  - e. Хронічний періодонтит
2. У дитини 11 років під час санації порожнини рота у 14 виявлена глибока каріозна порожнина з розм'якшеним дентином, визначається сполучення з порожниною зуба; зондування, реакція на термічні подразники та перкусія безболісна. Ясна у ділянці 14 пастозна, ціанотична. На Rt-грамі: у ділянці несформованої верхівки кореня 14 - деструкція кортикальної пластинки альвеоли та кісткової тканини невеликих розмірів з нечітким контуром (хронічний гранулюючий періодонтит). Якою має бути тактика?
- a. Операція видалення зуба
  - b. Ендодонтична обробка, зуб відкритий
  - c. Параформальдегідна паста, дентинна пов'язка
  - d. Кальційвмісна паста, постійна пломба
  - e. Ендодонтична обробка, пов'язка з антисептиком.
3. Хворий 14 років звернувся зі скаргами на слабо виражений ниючий біль, без іррадіації, в нижній щелепі зліва в ділянці 37 При огляді на жувальній поверхні 37 - глибока каріозна порожнина, з'єднана з порожниною зуба, зондування безболісне, реакція на термічні подразники відсутня, вертикальна перкусія позитивна, на рентгенограмі в ділянці 37 змін немає. Який найбільш вірогідний діагноз?
- a. Гострий гнійний пульпіт
  - b. Гострий гнійний періодонтит
  - c. Гіперемія пульпи
  - d. Гострий серозний періостит
  - e. Гострий серозний періодонтит.
4. Хворий звернувся зі скаргами на постійний гострий біль, що посилюється при дотику до зуба на нижній щелепі зліва, відчуття вирослого зуба. Раніше був самочинний гострий біль, що посилювався від холодного. Рентгенологічних змін не виявлено. Який найбільш вірогідний діагноз?
- a. Загострення хронічного періодонтиту
  - b. Гострий гнійний періодонтит
  - c. Гострий гнійний пульпіт
  - d. Загострення хронічного пульпіту
  - e. Гострий серозний періодонтит
5. Хворий 42 років звернувся до клініки ортопедичної стоматології зі скаргою на біль у зубі на нижній щелепі зліва. Об'єктивно: 33 покритий металеву коронкою, є опорою для кламера часткового знімного пластинкового протезу, інтактний. Яка причина болючості опорного зуба?
- a. Травматичний періодонтит через механічну тягу кламера
  - b. Гострий пульпіт
  - c. Каріозна хвороба
  - d. Хронічний пульпіт
  - e. Загострення хронічного пульпіту

## VI. Література

### 6.1. Основна література

1. Борисенко А.В., Антоненко М.Ю., Линовицька Л.В. / за ред. А.В. Борисенка. Стоматологічні захворювання: терапевтична стоматологія: підручник. К. : ВСВ "Медицина", 2017. 664 с.

2. Бойцанюк С.І., Андрішшин О.П., Манащук Н.В., Чорній Н.В. Клінічні прояви та диференційно-діагностичні критерії некаріозних уражень зубів: навч. посіб. Тернопіль: ТДМУ. Укрмедкнига, 2019. 112 с.
3. Гасюк Н.В., Черняк В.В., Клітинська О.В., Бородач В.О. та ін. Додаткові методи обстеження у стоматології: навч. посіб. Тернопіль, 2017. 120 с.
4. Батіг В.М., Струк В.І. Систематизоване викладення змісту навчальної дисципліни «Терапевтична стоматологія»: навч. посіб. Чернівці, 2016. 227 с.
5. Кононова О. В. Сучасний стан лікування карієсу та його ускладнень у населення України. Гігієна населених місць, (64), 2014. 336-342 с.
6. Іваницький І.О., Іваницька О.С., Петрушанко Т.О. Гіперчутливість зубів: навчальний посібник для студентів стоматологічних факультетів вищих медичних навчальних закладів IV рівня акредитації. Полтава: Дивосвіт, 2019. 108 с.

## 6.2. Допоміжна література

1. Левків М. О. Застосування кейс-методу у фаховій підготовці студентів-іноземців на кафедрі терапевтичної стоматології. Медична освіта, (3), 2016. 71-74 с.
2. Белікова Н.І., Петрушанко Т.О., Беліков О.Б. Принципи біомеханіки шинування рухомих зубів. К.: ТОВ НВП «Інтерсервіс», 2016. 186 с.
3. Мазур І.П., Хайтович М.Ф., Голопиho Л.І. Клінічна фармакологія та фармакокінетика в стоматології: навч. посіб. К. : ВСВ “Медицина”, 2018. 376 с. + 6 с. кольор. вкл.
4. Марченко І.Я., Назаренко З.Ю., Павленко С.А. / під заг. ред. Ткаченко І.М. Пропедевтика терапевтичної стоматології: підруч. для студ. стом. факул. вищ. навч. закл. МОЗ України /; ВДНЗУ «УМСА» – Полтава: ТОВ «АСМІ», 2016 р. 439 с.
5. M.M. Rozhko, Z.V. Popovych, V.D. Kuroiedova et al.; edited by M.M. Rozhko. Stomatology: textbook: in 2 books. Book I. Kyiv: AUS Medicine Publishing, 2020. 792 p.: color edition.
6. A.V. Borysenko, L.V. Lynovytska, O.F. Nesyn et al.; edited by A.V. Borysenko. Periodontal and Oral Mucosa Diseases: textbook. Vol. 2. Kyiv: AUS Medicine Publishing, 2018. 624 p.; color edition.
7. M.M. Rozhko, I.I. Kyrylenko, O. H. Denysenko et al.; edited by M. M. Rozhko. Stomatology: textbook: in 2 books. Book 2. Kyiv: AUS Medicine Publishing, 2018. 960 p.; color edition.
8. [Douglas A Terry](#), [Willi Geller](#). Esthetic and Restorative Dentistry: Material Selection and Technique 3rd Edition. Publisher: Quintessence Publishing Co Inc.; 3rd edition, 2017. 776 p.



## МЕТОДИЧНА РОЗРОБКА №25

### ТЕМА: ВИКОРИСТАННЯ ФІЗИЧНИХ ФАКТОРІВ В КОМПЛЕКСНІЙ ТЕРАПІЇ ПУЛЬПИТУ ТА ПЕРІОДОНТИТУ. МЕТОДИКИ. АПАРАТУРА

**I. Актуальність теми:** Широке впровадження в стоматологічну практику фізичних методів, дозволяє здійснювати найточнішу діагностику захворювань і контроль ефективності проведеного лікування. Своєчасне і правильне призначення фізіотерапії дає можливість швидко купірувати різні прояви патологічних процесів у щелепно-лицевій ділянці.

#### **II. Навчальна мета:**

##### **2.1. Студент повинен знати:**

- поняття фізичних факторів в комплексній терапії пульпітів та періодонтитів;
- класифікацію фізичних методів лікування пульпітів та періодонтитів;
- медикаменти, що використовуються при фізичних методах лікування пульпітів і періодонтитів;
- методику проведення депофорезу, електрофорезу, діатермокоагуляції;

##### **2.2. Вміти:**

- використовувати різні фізичні методи лікування в лікуванні пульпітів та періодонтитів;
- застосовувати апаратуру для комплексної терапії пульпітів і періодонтитів;
- обирати найбільш правильний метод лікування пульпітів чи періодонтитів на основі показів та протипоказів до кожного методу.

#### **III. Зміст теми**

Фізичні методи застосовують за необхідності вплинути на інфекцію в кореновому каналі та мікроканалцях, а також на запальний процес у періапикальних тканинах. За допомогою цих методів впливають на бактеріальну флору, доступ до якої та її ліквідація утруднені внаслідок складних топографо-анатомічних властивостей ендодонта. Крім впливу на бактеріальну флору, фізичні методи активують біохімічні процеси в періапикальних тканинах, що сприяє зворотному розвитку патологічного процесу. У результаті їх дії посилюється фіброз грануляційної тканини й прискорюються процеси регенерації альвеолярної кістки.

Для лікування періодонтитів фізичні методи можуть застосовуватись як самостійно (наприклад діатермокоагуляція, електрофорез), так і в комплексній терапії, спрямованій на стимулювання репаративних процесів у періапикальних тканинах, а також на профілактику ускладнень. У деяких випадках, коли медикаментозна терапія виявляється безуспішною або вона не може бути застосована (наприклад, у хворих з алергією на деякі медикаменти), ці методи стають засобом вибору.

#### **Показання до застосування фізичних методів:**

1. Лікування періодонтиту в зубах з непрохідними кореневими каналами, з уламками в них інструментів.
2. Лікування періодонтитів, які не витримують герметичного закриття або дуже повільно піддаються медикаментозному лікуванню.
3. Лікування хронічного гранулюючого періодонтиту, що має перебіг зі стійкими норицями.
4. У хворих з алергією на ліки, що найчастіше застосовують у стоматологічній практиці, а також у хворих зі зниженою резистентністю організму.
5. Для профілактики та лікування ускладнень після ендодонтичного лікування.

Найпоширеніший фізичний метод лікування періодонтиту — електрофорез лікарських речовин. Залежно від електричного заряду, який несе іон лікарської речовини, що вводять у канал і періапекс, активним електродом може бути анод або катод. Оскільки в якості активного електрода в канал вводять анод із благородного металу (платини), унаслідок електролітичної дисоціації тканинних рідин у каналі утворюється хлор, хлоридна

та хлорнуватиста кислоти, кисень. Хлоридна й хлорнуватиста кислоти також дисоціюють, додатково виділяючи хлор. По суті метод є своєрідною хлоротерапією, що призводить до стерилізації непрохідних каналів та їх розгалужень. Застосовують також анодну стерилізацію іонами різних металів. Як електроліт найчастіше використовують цинку хлорид, цинку йодит, цинку сульфат і міді сульфат. З дентинних каналців і періапексу в макроканал частково можуть виходити негативно заряджені мікроорганізми, що переміщуються разом з іонами металів, завдяки чому створюються додаткові умови для пригнічення та ліквідації бактеріальної флори. Іони цинку, крім бактерицидного впливу, здатні коагулювати білки в ендодонті. Для лікування зубів із непрохідними кореневими каналами застосовують електрофорез нітрату срібла, за винятком передніх зубів (може статись їх забарвлення).

Для лікування періодонтиту дуже поширений електрофорез йоду. Активним електродом є катод, що встановлюють у каналі чи фіксують у порожнині зуба. Електроліт може бути трьох варіантів:

1) лужний розчин, який готують *ex tempore*: Iodi puri — 7,5, Kalii iodati — 5,0, Aq. destil. — 10 мл (розбавлений у 10 разів);

2) насичений розчин калію йодиду (порошок калію йодиду розчиняють у 2 — 3 краплях дистильованої води до насичення). Розчин калію йодиду використовують для лікування періодонтиту передніх зубів;

3) при лікуванні молярів, якщо потемніння коронки не має суттєвого значення, використовують 5—10 % настойку йоду (мал. 125). Процедура електрофорезу триває 20 хв, сила струму близько 3 мА. Процедури виконують щодня або через день залежно від форми періодонтиту. Курс лікування — 3 — 5 процедур.

Лікувальний ефект пов'язаний з дією іонів хлору та йоду, що прямують до апексу, проникають у дентинні трубочки й апікальні тканини. Крім того, у каналі поблизу катода в результаті реакції виділяється калій, що утворює з водою калієвий луг, який лізує всі органічні речовини. Вивільняється також водень у вигляді пухирців газу. Він виносить у порожнину зуба з піною лізовані в каналі речовини. Іони йоду справляють бактерицидну дію. Крім того, у каналі вивільняється кисень, який посилює окисні процеси, а продукти клітинного розпаду дають місцевий стимулювальний ефект.

У разі лікування апікального періодонтиту використовують також електрофорез кальцію, міді, цинку.

Електрофорез 10 % розчину кальцію хлориду показаний при лікуванні гострого і загостреного хронічного періодонтиту, тому що іони кальцію справляють знеболювальну та дегідратаційну дію в запалених тканинах. Іони міді мають сильний антисептичний вплив на анаероби, тому електрофорез міді гідроксиду найбільш ефективний при хронічному гранулематозному періодонтиті.

Електрофорез цинку хлориду забезпечує протизапальну і стимулювальну дію у хворих на хронічний гранулюючий періодонтит, тому що іони цинку коагулюють білки та пригнічують ріст грануляційної тканини. Курс лікування — 3 — 5 процедур.

Для прискорення лікування гострого гнійного і загостреного хронічного періодонтиту, особливо в зубах, які не витримують герметичності, ефективно застосування електрофорезу протеолітичних ферментів та їх композицій з антибіотиками. Розчини антибіотиків і ферментів готують *ex tempore*: 2 мг хімотрипсину (або трипсину) розчиняють у 2 мл ізотонічного розчину натрію хлориду і додають 30 000 ОД пеніциліну (стрептоміцину) або 3 мг трипсину розчиняють у 3 мл мікроциду. Один із цих розчинів уводять у кореневий канал. Активним електродом є катод, сила струму — 1 — 2 мА, тривалість процедури — 15 хв. Курс лікування — 3 — 4 процедури. Крім ендоканального електрофорезу, для лікування хронічного періодонтиту з метою впливу на запальний процес та прискорення регенерації кісткової тканини застосовують електрофорез 10 % розчин кальцію хлориду пародонтально.

У комплексній терапії періодонтиту використовують також ультрафонофорез лікарських речовин. Ультразвук посилює обмін речовин, активність ферментів, збільшує проникність мембран клітин, унаслідок чого вивільняються біологічно активні речовини. Крім того, під впливом ультразвуку відбувається дисоціація лікарських речовин і накопичення активних іонів у клітинах. Це призводить до утворення депо лікарської речовини, що справляє лікувальну дію на субклітинному рівні. Ультрафонофорез призначають у такому режимі: інтенсивність від 0,005 до 0,4 Вт/см<sup>2</sup>, частота коливань 800 кГц — 2 мГц у безперервному режимі. Тривалість процедури — 10 хв, на курс — 5 — 7 процедур. Депофорез міді-кальцію гідроксиду.

З метою підвищення ефективності ендодонтичного лікування, особливо при обробленні інфікованих важкопрохідних каналів, професор А. Кнаппвост (1998) запропонував метод депофорезу міді-кальцію гідроксиду. Суть методики: кореневі канали проходять і розширюють приблизно до 2/3 довжини. Після цього в один із каналів уводять водну суспензію міді-кальцію гідроксиду, уводять голковий електрод (-), замикають електричний ланцюг і проводять процедуру. Потім аналогічно обробляють інші канали. Після закінчення курсу депофорезу канали допломбовують спеціальним лужним цементом, що містить мідь. Механізм дії депофорезу. Під дією постійного електричного струму гідроксил-іони (ОН<sup>-</sup>) та іони гідроксикупрату [Cu(OH)<sub>2</sub>] проникають в апікальну частину як основного каналу, так і в дельтоподібні розгалуження. У просвіті каналу міді-кальцію гідроксид накопичується, частково випадає в осад і виляє стінки. У ділянці верхівкового отвору в нейтральному середовищі іони гідроксикупрату розпадаються і переходять у слабкорозчинний гідроксид міді [Cu(OH)<sub>2</sub>], який також випадає в осад. Унаслідок цього утворюються "мідні пробки", що надійно obturують усі виходи апікальної дельти на поверхню кореня просвіті каналу і прилеглих тканинах відбувається розпад м'яких тканин, при цьому продукти розпаду елімінуються в періапікальні тканини і резорбуються організмом. Одночасно забезпечується стерилізація просвіту основного каналу й апікальної дельти за рахунок бактерицидної дії препаратів, що застосовують. У незапломбованій частині основного каналу, а також у дельтоподібних розгалуженнях міді-кальцію гідроксид виляє стінки і створюється його депо. Утворені "мідні пробки", що obturують усі виходи апікальної дельти на поверхню кореня, забезпечують герметичність, знезараження і тривалу стерильність цієї частини кореневого каналу. За рахунок олуження середовища і лікувального ефекту міді-кальцію гідроксиду стимулюється функція одонтобластів і регенерація кісткової тканини в періапікальній ділянці.

Показання. Депофорез міді-кальцію гідроксиду показаний у першу чергу при ендодонтичному лікуванні зубів з непрохідними кореневими каналами, крім того, цей метод рекомендується у випадках значного інфікування вмісту каналу, відламування інструмента в просвіті каналу (без виходу за верхівку), при безуспішному лікуванні зуба традиційними методами за наявності широкого апікального отвору.

Протипоказання до проведення депофорезу: злоякісні новоутворення, тяжкі форми аутоімунних захворювань, вагітність, непереносимість електричного струму, алергічна реакція на мідь.

Депофорез — лікарська маніпуляція, її виконує лікар-стоматолог безпосередньо в стоматологічному кріслі. Методика проведення депофорезу міді-кальцію гідроксиду. У перше відвідування кореневі канали проходять і розширюють приблизно на 2/3 довжини. Обробляти канали слід до необхідності використання інструмента № 35 — 50 за ISO (Міжнародна організація стандартів, International Standart Organization). Устя каналів розширюють дещо більше, щоб створити достатнє депо мідікальцію гідроксиду. Після механічного оброблення канали промивають дистильованою водою, 10 % суспензією кальцію гідроксиду чи розбавленою суспензією міді-кальцію гідроксиду. Після оброблення каналів зуб ізолюють від слини і висушують. Пацієнта при цьому слід розмістити таким чином, щоб препарат не витікав із каналу: під час лікування зубів нижньої щелепи — сидячи, під час лікування зубів верхньої щелепи — лежачи в кріслі із закинutoю назад

головою. Суспензію міді-кальцію гідроксиду розводять дистильованою водою до сметаноподібної консистенції і вводять каналонаповнювачем в оброблену частину каналу. Під час лікування фронтальних зубів, щоб уникнути забарвлення коронки зуба, пасту рекомендують розводити водою у співвідношенні 1:10. Потім у канал на глибину 4—8 мм вводять негативний голковий електрод (катод), залишаючи порожнину зуба відкритою. Необхідно стежити, щоб у процесі проведення процедури цей електрод не торкався м'яких тканин, металевих коронок і пломб інших зубів. Крім того, у порожнину зуба не повинна потрапляти слина, кров чи ясенна рідина. Усі помилки можуть призвести до зниження ефективності лікування і електрохімічного опіку тканин порожнини рота. Позитивний пасивний електрод (анод) розміщують за щокою з протилежного боку і стежать, щоб він не торкався зубів. З метою покращання електричного контакту між електродом і щокою розміщують ватний валик, змочений водопровідною водою чи ізотонічним розчином натрію хлориду.

Для проведення електрофорезу використовують апарати "Original II", "Comfort" (Німеччина) або "Endo EST" (Росія). Під час проведення процедури силу струму повільно збільшують до появи в ділянці зуба легкого відчуття тепла чи поколювання, далі силу струму зменшують і повільно збільшують, досягаючи 1—2 мА. Тривалість процедури розраховують виходячи з того, що протягом одного сеансу на один канал повинно бути одержано 5 мА/хв. Наприклад, якщо сила струму 1 мА, тривалість процедури 5 хв, 1,2 мА — 4 хв, 2 мА — 2,5 хв, а якщо вдалося досягти лише 0,5 мА, то тривалість процедури становить 10 хв. У багатокорневих зубах на кожен канал діють окремо. Після закінчення процедури канали та порожнину зуба знову промивають дистильованою водою, 10 % суспензією кальцію гідроксиду чи розбавленою суспензією міді-кальцію гідроксиду і порожнину зуба герметично закривають пов'язкою зі штучного дентину. У разі запальних явищ у періодонті зуб після проведення депофорезу можна залишити відкритим, щоб забезпечити відток ексудату через канал. Додаткове інфікування періодонта мікрофлорою порожнини рота виключено завдяки високій бактерицидній активності міді-кальцію гідроксиду. Повторне відвідування пацієнту призначають через 8—14 днів.

У друге відвідування знову проводять депофорез міді-кальцію гідроксиду із розрахунку 5 мА/хв на кожний канал. На курс лікування пацієнт повинен одержати "кількість електрики", що дорівнює 15 мА/хв. Після останньої процедури оброблену частину каналу (2/3 довжини) допломбовують спеціальним лужним цементом "Атацамітом", що містить мідь і входить до комплекту для депофорезу, і ставлять постійну пломбу. Позитивні сторони депофорезу: можливість успішного ендодонтичного лікування зубів з непрохідними корневими каналами; висока (до 96 %) клінічна ефективність; зменшення ризику ускладнень, які виникають у процесі інструментального оброблення каналу (перфорація, відламування інструментів та ін.). немає необхідності визначати робочу довжину — зменшення кількості рентгенологічних досліджень і як наслідок — променевого навантаження на пацієнта; мінімальний ризик виведення пломбувального матеріалу за верхівку кореня; знезараження всієї апікальної ділянки і як наслідок — виключення необхідності резекції верхівки кореня при консервативно-хірургічних методах лікування деструктивних форм періодонтиту та радикальних кист.

Недоліки: відсутність об'єктивних діагностичних тестів, які дозволяли б достовірно оцінювати якість obturaції всього кореневого каналу, адже його апікальна частина на рентгенограмі виглядає незапломбованою; технічна складність проведення; після проведення курсу депофорезу коронка зуба набуває жовтуватого відтінку; крім того, неможливо повністю виключити подальшу зміну кольору через хімічні перетворення сполук міді, що знаходяться в каналах і порожнині зуба; тривалий час лікування — 2—4 тиж — створює пацієнту певний дискомфорт; необхідність значних матеріальних затрат на придбання "стартового" комплекту, поповнення вітчизняних матеріалів, забезпечення лікаря відповідними ендодонтичними інструментами. Незважаючи на зазначені недоліки, розглянутий метод, без сумніву, відкриває нові можливості в ендодонтії.

Діатермокоагуляція. Для діатермокоагуляції використовують струм невисокої напруги та великої сили, який справляє термічну дію. Унаслідок цього денатуруються структури м'яких тканин і мікроорганізмів.

Методика. Для стерилізації корневих каналів інструмент (коренева голка) на наконечнику діатермокоагулятора вводять у канал спочатку на 1/3, потім — на 2/3 і далі на всю довжину каналу. Під впливом високої температури знищуються мікроорганізми та денатуруються гнильні маси. Для проведення заапикальної терапії інструмент виводять за верхівку кореня і коагулюють грануляційну тканину. Коагулят поступово розсмоктується, стимулюючи регенерацію. Після процедури проводять інструментальне та медикаментозне оброблення кореневого каналу і його пломбування.

Лазеротерапія. Останнім часом використовують низькочастотні гелієво-неонові лазери з опроміненням в інфрачервоній частині спектра. Для лікування у стоматологічній практиці періодонтиту призначають такі параметри: доза 50 — 100 мВт/см<sup>2</sup>, експозиція 1 — 2 хв на 1 поле, сумарно 10—12 хв. Терапевтична дія лазера пов'язана з фотосенсибілізацією уражених клітин періодонта, внаслідок цього досягається знеболювальний, протизапальний ефект та стимуляція регенерації. Крім того, лазер стимулює загальні реакції організму (десенсибілізацію) і поліпшує функціонування адаптаційних механізмів.

Ультракороткі хвилі (УКХ) використовують для лікування хронічного періодонтиту з метою стерилізації кореневого каналу, а також для стимулювання протизапальної й загальної імунологічної функцій. Застосовують їх як внутрішньоканально, так і на ділянку періапикальних тканин у ділянці хворого зуба.

Діадинамічний струм. Метод ґрунтується на впливі, який чинить діадинамічний струм на тканинний метаболізм, тому його застосування сприяє стимуляції процесів регенерації в періапикальних тканинах. Діадинамічний струм призначають як у процесі лікування, так і після пломбування каналів для профілактики та лікування ускладнень.

Фізичні методи справляють досить швидко та ефективно дію на періапикальне запальне вогнище. Вони активують обмінні процеси в періапикальних тканинах, стимулюють трофіку та процеси регенерації сполучної і кісткової тканини. Застосування фізичних методів значно прискорює терміни лікування пульпіту та періодонтиту і запобігає появі ускладнень.

#### **IV. Контрольні питання до теми заняття:**

1. Фізичні методи у комплексній терапії пульпітів та періодонтитів, показання до застосування.
2. Різниця між депофорезом, електрофорезом, ультрафонофорезом.
3. Застосування лазера, ультракоротких хвиль, діадинамічного струму в комплексному лікуванні пульпітів і періодонтитів.
4. Методика проведення діатермокоагуляції.
5. Сучасні фізичні методи лікування пульпітів і періодонтитів.

#### **V. Контрольні тестові завдання та/або ситуаційні задачі:**

1. Хворий звернувся до стоматолога з метою санації. Об'єктивно: у 37 виявлено глибоку каріозну порожнину, яка сполучається з камерою зуба. На подразники зуб не реагує. Рентгенологічно: розширення та деформація періодонтальної щілини в апікальній ділянці. Який найбільш вірогідний діагноз?
  - a. Хронічний фіброзний пульпіт
  - b. Хронічний гранулематозний періодонтит
  - c. Хронічний гангренозний пульпіт
  - d. Загострений хронічний пульпіт
  - e. Хронічний фіброзний періодонтит
2. У дитини 14 років під час видалення 16 з приводу періодонтиту виникла перфорація верхньощелепної пазухи з проникненням дистального щічного кореня у верхньощелепну пазуху. Які подальші дії лікаря?

- a. Сформувати згусток, не повідомляти хворому
  - b. Спробувати видалити корінь самостійно
  - c. Направити до стаціонару для оперативного втручання
  - d. Амбулаторно виконати гайморотомію
  - e. Закрити перфорацію слизово-окістним клаптом.
3. Дитина 13 років звернулася зі скаргами на зміну кольору верхнього переднього зуба. 4 роки тому була травма фронтальної ділянки верхньої щелепи. Об'єктивно: І1 інтактний, перкусія безболісна. На Яо-грамі розрідження кісткової тканини на верхівці кореня І1 розміром 1,6x2,7 см з чіткими краями округлої форми. Який найбільш вірогідний діагноз?
- a. Загострення гранулематозного періодонтиту
  - b. Хронічний гранулюючий періодонтит
  - c. Хронічний фіброзний періодонтит
  - d. Одонтогенна кіста верхньої щелепи
  - e. Хронічний гранулематозний періодонтит.
4. Хворий скаржиться на дискомфорт в зубі 3.4. під час їжі. З анамнезу: біля зуба періодично з'являється набряклість. В зубі 3.4 вхід до каріозної порожнини розкритий широко. Зондування і перкусія безболісні. На рентгенограмі: деструкція кістки без чітких контурів в області верхівки кореня, пов'язано з періодонтом. Поставте діагноз:
- a. Хронічний фіброзний пульпіт
  - b. Хронічний фіброзний періодонтит
  - c. Хронічний гангренозний пульпіт
  - d. Хронічний гранульоматозний періодонтит
  - e. Хронічний гранулюючий періодонтит
5. Вкажіть, при якій формі ускладненого карієсу виникає тріада Лукомського:
- a. Хронічний гранулюючий періодонтит
  - b. Хронічний гангренозний пульпіт
  - c. Хронічний фіброзний пульпіт
  - d. Хронічний фіброзний періодонтит
  - e. Хронічний гранульоматозний періодонтит

## VI. Література

### 6.1. Основна література

1. Борисенко А.В., Антоненко М.Ю., Линовицька Л.В. / за ред. А.В. Борисенка. Стоматологічні захворювання: терапевтична стоматологія: підручник. К. : ВСВ "Медицина", 2017. 664 с.
2. Бойцанюк С.І., Андрішин О.П., Манащук Н.В., Чорній Н.В. Клінічні прояви та диференційно-діагностичні критерії некаріозних уражень зубів: навч. посіб. Тернопіль: ТДМУ. Укрмедкнига, 2019. 112 с.
3. Гасюк Н.В., Черняк В.В., Клітинська О.В., Бородач В.О. та ін. Додаткові методи обстеження у стоматології: навч. посіб. Тернопіль, 2017. 120 с.
4. Батіг В.М., Струк В.І. Систематизоване викладення змісту навчальної дисципліни «Терапевтична стоматологія»: навч. посіб. Чернівці, 2016. 227 с.
5. Кононова О. В. Сучасний стан лікування карієсу та його ускладнень у населення України. Гігієна населених місць, (64), 2014. 336-342 с.
6. Іваницький І.О., Іваницька О.С., Петрушанко Т.О. Гіперчутливість зубів: навчальний посібник для студентів стоматологічних факультетів вищих медичних навчальних закладів ІV рівня акредитації. Полтава: Дивосвіт, 2019. 108 с.

## 6.2. Допоміжна література

1. Левків М. О. Застосування кейс-методу у фаховій підготовці студентів-іноземців на кафедрі терапевтичної стоматології. Медична освіта, (3), 2016. 71-74 с.
2. Белікова Н.І., Петрушанко Т.О., Беліков О.Б. Принципи біомеханіки шинування рухомих зубів. К.: ТОВ НВП «Інтерсервіс», 2016. 186 с.
3. Мазур І.П., Хайтович М.Ф., Голопихо Л.І. Клінічна фармакологія та фармакокінетика в стоматології: навч. посіб. К. : ВСВ “Медицина”, 2018. 376 с. + 6 с. кольор. вкл.
4. Марченко І.Я., Назаренко З.Ю., Павленко С.А. / під заг. ред. Ткаченко І.М. Пропедевтика терапевтичної стоматології: підруч. для студ. стом. факул. вищ. навч. закл. МОЗ України /; ВДНЗУ «УМСА» – Полтава: ТОВ «АСМІ», 2016 р. 439 с.
5. M.M. Rozhko, Z.B. Popovych, V.D. Kuroiedova et al.; edited by M.M. Rozhko. Stomatology: textbook: in 2 books. Book I. Kyiv: AUS Medicine Publishing, 2020. 792 p.: color edition.
6. A.V. Borysenko, L.V. Lynovytska, O.F. Nesyn et al.; edited by A.V. Borysenko. Periodontal and Oral Mucosa Diseases: textbook. Vol. 2. Kyiv: AUS Medicine Publishing, 2018. 624 p.; color edition.
7. M.M. Rozhko, I.I. Kyrylenko, O. H. Denysenko et al.; edited by M. M. Rozhko. Stomatology: textbook: in 2 books. Book 2. Kyiv: AUS Medicine Publishing, 2018. 960 p.; color edition.
8. [Douglas A Terry](#), [Willi Geller](#). Esthetic and Restorative Dentistry: Material Selection and Technique 3rd Edition. Publisher: Quintessence Publishing Co Inc.; 3rd edition, 2017. 776 p.