

© В.І. Русин, В.В. Корсак, Є.С. Буцко, М.І. Борсенко, 2012

УДК 616.134/.9–007.271–008.64:616.13–005.4–031.37]–089.819

В.І. РУСИН, В.В. КОРСАК, Є.С. БУЦКО, М.І. БОРСЕНКО

Ужгородський національний університет, медичний факультет, кафедра хірургічних хвороб, Ужгород

ЕНДОВАСКУЛЯРНІ СПОСОБИ ЛІКУВАННЯ СИНДРОМІВ ОБКРАДАННЯ ГОЛОВНОГО МОЗКУ ПРИ ХРОНІЧНІЙ ІШЕМІЇ ВЕРХНІХ КІНЦІВОК

Проаналізовано результати ендовакулярного хірургічного лікування у 56 хворих із синдромами обкрадання головного мозку при хронічній ішемії верхніх кінцівок. Досліджено можливість одночасно маніпулювати на декількох уражених артеріальних басейнах. Шляхом кумулятивного аналізу отримано 92,8% стабільних результатів після ендовакулярних втручань через п'ять років спостереження.

Ключові слова: синдром підключично-хребтового обкрадання, хронічна ішемія верхніх кінцівок, ендовакулярні втручання, артерії дуги аорти

Вступ. Оклюзійні ураження проксимальних відділів артерій дуги аорти відіграють основну роль у розвитку артеріальної недостатності кровопостачання верхніх кінцівок та ішемічних уражень головного мозку, частота яких досягає більше 50% [1, 3]. Значне поширення атеросклеротичного ураження гілок дуги аорти, яке призводить в більшості випадків до ішемічних розладів кровообігу верхніх кінцівок та головного мозку – одна із основних причин інвалідизації, тривалої непрацездатності та високої летальності працездатної частини населення [2, 4].

Найскладнішу групу із патологією магістральних артерій голови та шиї складають пацієнти з поєднаним ураженням сонних, підключичних та хребтових артерій. Складність пов'язана з вірним визначенням послідовності відновлення кровоплину у відповідному басейні, оскільки при низькій толерантності головного мозку навіть короткотермінова ішемія може викликати інфаркт мозку [3-5].

Однак до сьогоднішнього часу невідома частота та перебіг атеросклеротичних уражень проксимальних гілок дуги аорти, які супроводжуються синдромами обкрадання головного мозку. Не вказується вплив та частота проявів ішемії верхніх кінцівок в поєднанні із судинно-мозковою недостатністю при синдромах обкрадання, способи її оцінки та діагностики. Неповно представлені віддалені результати ендовакулярних реконструктивних втручань на гілках дуги аорти, а представлені висліди деяких зарубіжних авторів рідко сягають п'яти-семирічного терміну спостереження [1, 5–8]. На даний час немає досліджень, які об'єднували б атеросклеротичні ураження проксимальних гілок дуги аорти, розглядаючи аспекти ішемії верхніх кінцівок в поєднанні із судинно-мозковою недостатністю.

Мета дослідження. Проаналізувати результати мінінвазійних способів лікування хворих із синдромами обкрадання головного мозку при хронічній ішемії верхніх кінцівок.

Матеріали та методи. На базі відділення хірургії магістральних судин Закарпатської обласної клінічної лікарні імені А. Новака (м. Ужгород) в період з 2006 по 2010 рік прооперовано шляхом виконання балонної ангіопластики-стентування 56 пацієнтів, у яких було діагностовано хронічну ішемію верхніх кінцівок (ХІВК) на фоні синдрому підключично-хребтового обкрадання (СПХО).

Середній вік пацієнтів складав 64 роки (56-72 роки), з них 46 (82,1%) чоловіків і 10 (17,9%) жінок. Слід зазначити, що досить значна частка 33 (58,9%) пацієнтів були працездатного віку (51 – 60 років).

Верифікація діагнозу здійснена на ґрунті рентгеноконтрастної ангіографії (РАГ) (ангіограф “Integris”- 2000, Philips та “Alura”- 1999, Philips), особливості гемодинаміки вивчалися за допомогою ультразвукового дуплексного сканування екстра- та інтракраніальних артерій на апараті “ZONARE” (виробництва США) з набором лінійних (5 – 10 МГц) та конвексних (2 – 5 МГц) датчиків.

Визначення ступеня хронічної ішемії верхніх кінцівок у всіх пацієнтів проводили за класифікацією Шалімова О.О. (1979), згідно якій симптоми хронічної ішемії верхніх кінцівок виявлено у всіх 56 (100%) пацієнтів: I ступеню – у 8 (14,3%) хворих, II ступеню – у 15 (26,8%), III ступеню – у 15 (26,8%) та IV ступеню – у 18 (32,1%) хворих (рис. 1).

Ступінь недостатності кровопостачання головного мозку у всіх пацієнтів оцінювали за чотирьохступеневою класифікацією А.В. Покровського, 1976. Серед наших пацієнтів із СПХО I стадію недостатності кровопостачання головного мозку виявили у 4 (7,1%) хворих, минаючи порушення мозкового кровообігу – у 25 хворих (44,6%), хронічна недостатність мозкового кровообігу – у 21 (37,5%), наслідки гострих порушень мозкового кровообігу – у 6 (10,8%) пацієнтів.

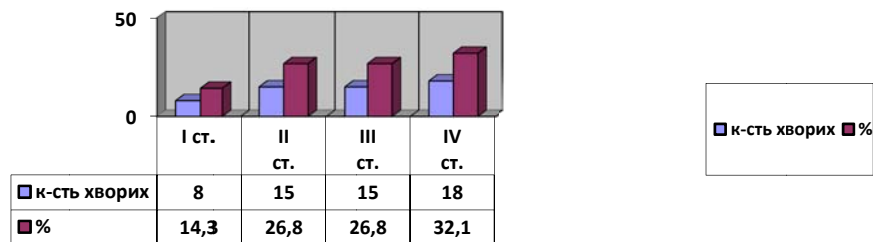


Рис. 1. Розподіл пацієнтів за ступенем ХІВК

Ультрасонографічно визначено наступні варіанти перебігу СПХО у обстежених пацієнтів: латентний перебіг СПХО (розвивався при стенозі підключичної артерії (ПкА) з редукцією її діаметра в межах 50–70%) було виявлено у 15 (26,8%) пацієнтів; перехідний перебіг (стеноз підключичної артерії з редукцією її діаметра в межах 71–99%) – у 26 (46,4%) та постійний перебіг (оклюзія ПкА) – у 15 (26,8%) хворих. Правобічна локалізація ураження підключичної артерії мала місце у 17,9% об-

стежених пацієнтів, лівобічне атеросклеротичне ураження ПкА виявлено у 82,1% хворих (табл. 1).

Залежно від поєданого атеросклеротичного ураження артерій дуги аорти хворі розподілилися наступним чином:

- перший сегмент підключичної артерії та сонні артерії – 26 (46,4%) пацієнтів;
- перший сегмент підключичної артерії та хребтові артерії (ХА) – 30 (53,6%) пацієнтів (табл. 2).

Таблиця 1

Розподіл пацієнтів за стадіями перебігу синдрому підключично-хребтового обкрадання в залежності від локалізації патологічного процесу

Локалізація	Латентний перебіг СПХО	Перехідний перебіг	Постійний перебіг	Всього
Правобічне ураження підключичної артерії	2	5	3	10 (17,9%)
Лівобічне ураження підключичної артерії	13	21	12	46 (82,1%)
Всього	15 (26,8%)	26 (46,4%)	15 (26,8%)	56 (100%)

Таблиця 2

Розподіл пацієнтів за характером атеросклеротичного ураження артерій дуги аорти

Характер ураження	К-сть пацієнтів (%)
Поєдане ураження ПкА та сонних артерій:	26 (46,4%)
Зі стенозом біфуркації ЗагСА та початкового відділу ВСА з того чи іншого боку	9 (16,0%)
Зі стенозом або оклюзією внутрішньої сонної артерії (ВСА) з того чи іншого боку	10 (17,8%)
Зі стенозом біфуркації ЗагСА з оклюзією або стенозом ЗовСа	2 (3,6%)
Зі стенозично-оклюзійним ураженням ВСА з обох боків	2 (3,6%)
Зі стенозично-оклюзійним ураженням ВСА з одного боку та “кінкінгом” ВСА з іншого боку	1 (1,8%)
З “кінкінгом” ВСА з того чи іншого боку	2 (3,6%)
Поєдане ураження ПкА та хребтових артерій:	30 (53,6%)
З викривленням під кутом сегменту V1 ХА з того чи іншого боку	2 (3,6%)
З петлеподібним “кінкінгом” сегменту V1 ХА з того чи іншого боку	16 (28,6%)
З С-подібним та S-подібним “кінкінгом” сегменту V1 ХА з того чи іншого боку	12 (21,4%)
Всього	56 (100%)

У 56 хворих із синдромами обкрадання головного мозку на фоні мультифокального ураження артерій дуги аорти виконано 112 рентген-

контрасних ендovasкулярних втручань на декількох артеріальних басейнах одномоментно (табл. 3).

Розподіл пацієнтів залежно від виконаного операційного втручання

Вид операційного втручання	Всього операційних втручань
Балонна ангіопластика – стентування лівої ПкА	46 (82,1%)
Балонна ангіопластика – стентування правої ПкА	10 (17,9%)
Балонна ангіопластика – стентування правої ХА	15 (26,8%)
Балонна ангіопластика – стентування лівої ХА	15 (26,8%)
Балонна ангіопластика – стентування правої ВСА	12 (21,4%)
Балонна ангіопластика – стентування лівої ВСА	14(25,0%)
Всього	112(100%)

Після ангіопластики-стентування пацієнти знаходилися в ліжку 6 – 24 години. В післяопераційному періоді всім хворим призначались спазмолітики (папаверин, нікотинова к-та), пентоксифілін, реополіглокін та низькомолекулярні гепарини два рази на добу підшкірно 4 – 5 днів з поступовою відміною препарату і переводом хворих на антикоагулянти непрямої дії (фенілін або синкумар) або антиагреганти у вигляді клопідогрелю в дозі 75 мг – 1 раз на добу, нормовен (по 1 табл. – 2 рази на добу) для покращення венозного відтоку від головного мозку.

Віддалені результати хірургічного лікування СПХО шляхом балонної ангіопластики-стентування вивчені нами протягом п'яти років методом кумуляційного аналізу. Всім пацієнтам рекомендували динамічне спостереження з виконанням дуплексканування магістральних артерій ший, верхніх кінцівок та оцінкою зони реконструкції через 6 місяців, 12 місяців, а потім –

щорічно, оцінка неврологічного статусу лікарем-неврологом.

Результати досліджень та їх обговорення. Балонну ангіопластику-стентування екстракраніальних артерій виконували за класичною методикою Сельдінгера шляхом пункції стегнової артерії на 2 см нижче пахвинної складки чи плечової артерії. В якості контрасної речовини використовували ультравіст, який вводили в просвіт судини через катетер, виконуючи серії знімків в передньозадній та боковій проекціях.

Для стентування підключичних артерій та плечо-головного стовбуру застосовували Wallstent Piac Endoprosthesis №7, а для стентування гирла хребтових артерій – Taxis Liberte, Taxis Element (коронарні ілюмінг стенти) №24 (фірма виробник Boston Scientific). Далі виконували контрольну ангіографію для впевненості в тому, що стеноз ліквідовано (рис. 2, 3).

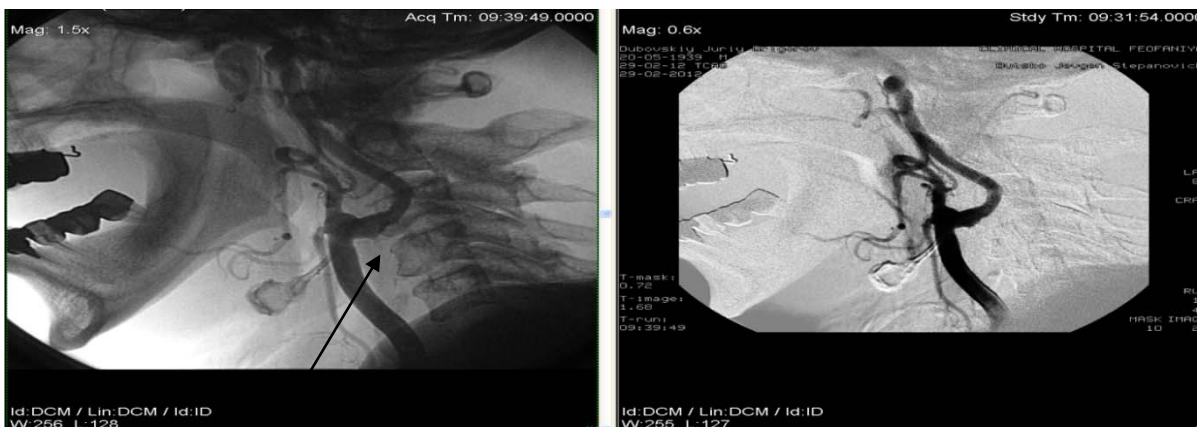


Рис. 2. Рентгенконтрастна артеріографія (РАГ) хворого Д. С-подібний «кінкінг» лівої внутрішньої сонної артерії

Безпосередні результати хірургічного лікування ми оцінювали за перебігом раннього післяопераційного періоду у пацієнтів з мультифокальним ураженням екстракраніальних артерій. Серед критеріїв найбільш достовірними вважали:

- 1) перебіг післяопераційного періоду;
- 2) післяопераційний ліжко-день;
- 3) темпи регресу неврологічного дефіциту та ішемії верхніх кінцівок.

Ранні післяопераційні ускладнення ми спостерігали у 1 пацієнта (1,8%). В даному випадку ендовааскулярна балонна ангіопластика-

стентування проксимального сегменту лівої ПкА ускладнилася тромбозом лівої ПкА, плечової артерії на фоні дисекції інтими. Даному пацієнту виконано відкрите операційне втручання під місцевою анестезією з плечового доступу – напіввідкрита тромбектомія із лівої підключичної, плечової артерії та артерій передпліччя. Кровоотік у верхній кінцівці відновлено повністю – на момент виписки у пацієнта задовільна пульсація на променевої та ліктьовій артеріях зліва. Дане післяопераційне ускладнення не вплинуло на продовження перебігу післяопераційного періоду.

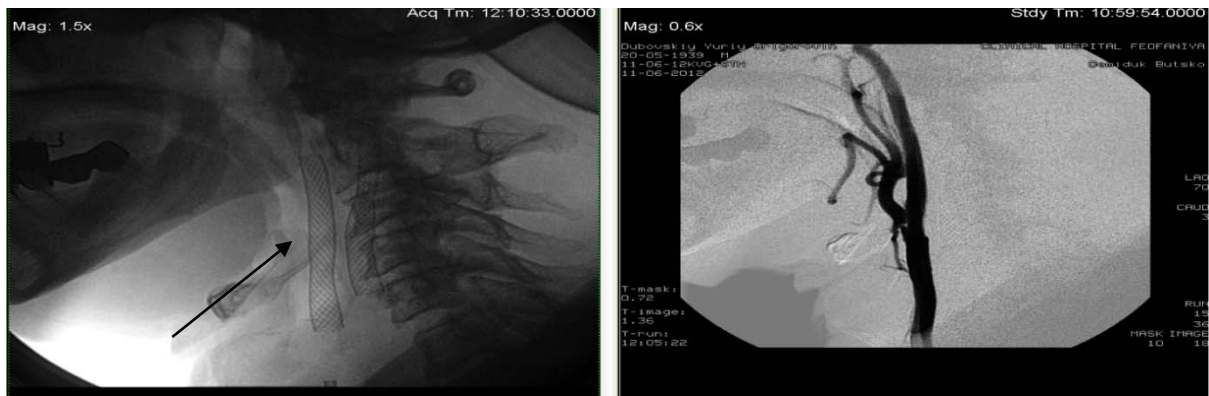


Рис. 3. Контрольна РАГ хворого Д. Задовільне заповнення лівої ВСА після проведення балонної ангіопластики-стентування.

Тривалість післяопераційного періоду у пацієнтів складала від 2 до 7 днів (в середньому $3,8 \pm 1,87$ днів). У післяопераційному періоді відмічено відсутність вираженого болювого симптому в ділянці післяопераційної рани, що дозволило їм активізуватися вже на наступну добу. Більшість [46(82,1%)] хворих виписано із стаціонару на наступний день після мініінвазивного операційного втручання. На сьому добу після операції було виписано 9 (16,1%) хворих, які проходили курс консервативної терапії у відділенні хірургії судин, та 1 (1,8%) пацієнт, якому виконувалася тромбектомія із

лівої плечової артерії та артерій передпліччя лівої верхньої кінцівки, виписаний на 10-ту добу, після зняття швів з післяопераційної рани.

У всіх пацієнтів на момент виписки із стаціонару при ультразвуковому дуплексному скануванні ретроградного (патологічного) кровоплину по іпсилатеральній хребтовій артерії та стенозів в зоні ендоваскулярного втручання виявлено не було. На променевій та ліктьовій артеріях колатеральний кровоплин до операційного втручання змінився на магістральний – після ендоваскулярного втручання (табл. 4).

Таблиця 4

Динаміка змін параметрів кровоплину на периферійних судинах верхніх кінцівок після реконструкції

Показник	Ступінь ішемії Операція	Ліктьова артерія			Променева артерія		
		II	III	IV	II	III	IV
V_{ps} см/с	До	$25,5 \pm 3,2^{2)}$	$20,3 \pm 3,8^{2)}$	$18,1 \pm 3,1^{1)}$	$25,7 \pm 3,8^{2)}$	$22,9 \pm 3,6^{2)}$	$21,3 \pm 3,0^{1)}$
	Після	$58,9 \pm 5,2^{2)}$	$56,7 \pm 4,3^{2)}$	$55,6 \pm 4,7^{2)}$	$55,5 \pm 5,4^{2)}$	$52,3 \pm 4,6^{2)}$	$44,4 \pm 3,6^{2)}$
V_{ed} см/с	До	$20,6 \pm 2,2^{2)}$	$25,8 \pm 1,9^{2)}$	$25,9 \pm 1,6^{1)}$	$18,7 \pm 2,0^{2)}$	$17,4 \pm 1,3^{2)}$	$20,5 \pm 1,7^{2)}$
	Після	$13,8 \pm 2,7^{2)}$	$13,5 \pm 2,4^{2)}$	$13,0 \pm 1,3^{2)}$	$10,4 \pm 2,8^{2)}$	$9,4 \pm 2,3^{2)}$	$9,5 \pm 2,1^{2)}$
V_{vol} см ³ /хв	До	$7,5 \pm 2,8^{2)}$	$6,6 \pm 2,2^{2)}$	$6,0 \pm 2,0^{1)}$	$8,7 \pm 2,1^{1)}$	$7,9 \pm 2,0^{2)}$	$6,0 \pm 1,8^{2)}$
	Після	$12,8 \pm 2,8^{2)}$	$11,6 \pm 2,2^{2)}$	$9,7 \pm 2,0^{2)}$	$15,7 \pm 2,1^{2)}$	$15,0 \pm 2,0^{2)}$	$14,0 \pm 1,8^{2)}$

¹⁾ $p \leq 0,001$; ²⁾ $p \leq 0,05$; ³⁾ $p \leq 0,01$.

Всі пацієнти після проведеного лікування відзначили покращання загального стану, регрес неврологічної симптоматики, відсутність симптомів ішемії верхніх кінцівок та ішемічних інсультів.

Слід зазначити, що послідовність відновлення кровоплину при поєднаних стенотично-оклюзійних ураженнях артерій дуги аорти залежить від характеру ураження. При поєднаних ураженнях ПКА та іпсилатеральної ХА кровоплин слід

відновлювати в такій послідовності: першочергово зробити ангіопластику-стентування ХА з посліду-ючим відновленням кровоплину по ПКА. При поєднаних ураженнях ПКА та сонних артерій: першим етапом слід виконати балонну ангіопластику-стентування сонних артерій, другим етапом – підключичних артерій. Така послідовність відновлення кровоплину по екстракраніальних артеріях, на наш погляд, за технікою виконання більш прийнятна (рис. 4–6).

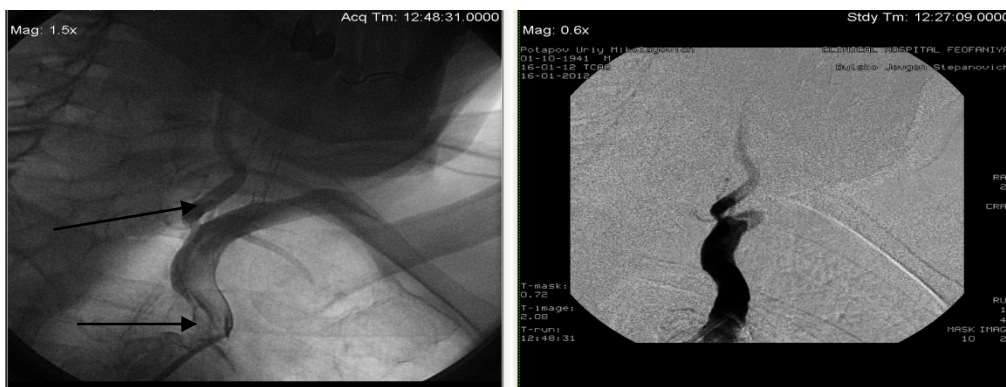


Рис. 4. РАГ хворого Л. Критичний стеноз першого сегменту лівої ПкА та S-подібний «кінкінг» першого сегменту іпсилатеральної ХА

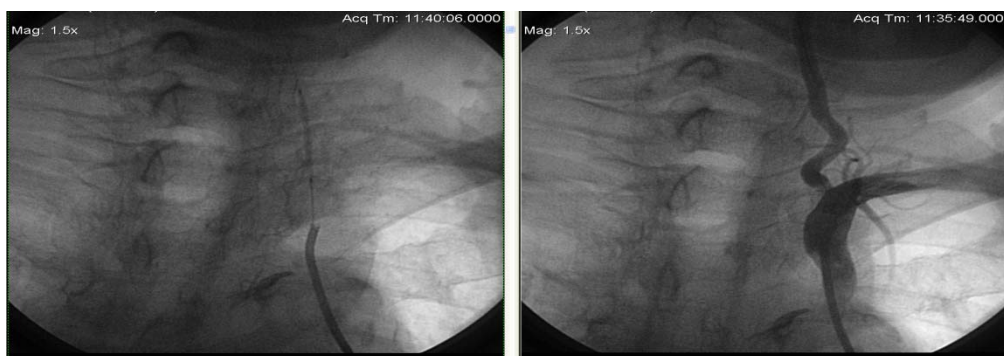


Рис. 5. РАГ хворого Л. Візуалізується встановлення стента в просвіт лівої ХА

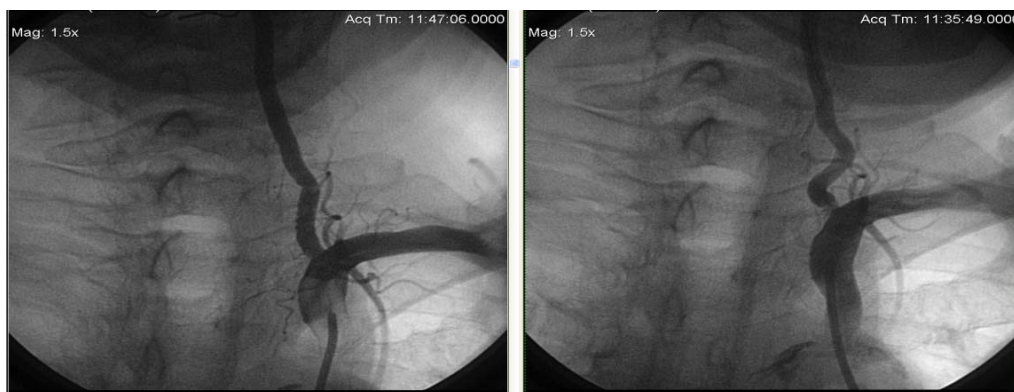

Рис. 6. Контрольна РАГ хворого Л. Задовільне заповнення першого сегменту лівої ХА

Нами простежені віддалені результати у 56 хворих після ендovasкулярного втручання на артеріях дуги аорти. Якщо порівнювати тільки динаміку судинно-мозкової недостатності (СМН) та ішемії верхніх кінцівок в результаті мініінвазивного хірургічного лікування, то отримані дані вказують на високу ефективність останнього в лікуванні ішемій головного мозку та верхніх кінцівок, викликаних поєднаними стенотично-оклюзійними ураженнями екстракраніальних артерій, що відображено на рисунку 7.

Отож, випадків без позитивних змін неврологічної симптоматики та ішемії верхніх кінцівок виявлено не було. У 10 (17,9%) хворих ІV ступінь ХІВК після балонної ангіопластики-стентування переведена в І або ІІ ступінь недостатності кровопостачання верхніх кінцівок.

На сьогоднішній день безсумнівними перевагами ендovasкулярних втручань в лікуванні оклюзуючих уражень артерій дуги аорти є їх мала інвазивність та травматичність. Проблема розвитку рестенозів після ангіопластики-стентування залишається досить гострою. За даними J. DeVries та співавт. [6] частота рестенозів/оклюзій після ангіопластики склала 7,3%. В нашому дослідженні гемодинамічно значимий рестеноз в стенті виявлено у 2 (3,6%) пацієнтів через 3 та 4 роки після ендovasкулярних втручань. Шляхом виконання повторної балонної дилатації І сегменту лівої ПкА в одному випадку та І сегменту правої ХА в іншого хворого відновлено магістральний тип кровоплину в уражених артеріальних басейнах (рисунки 8–11).

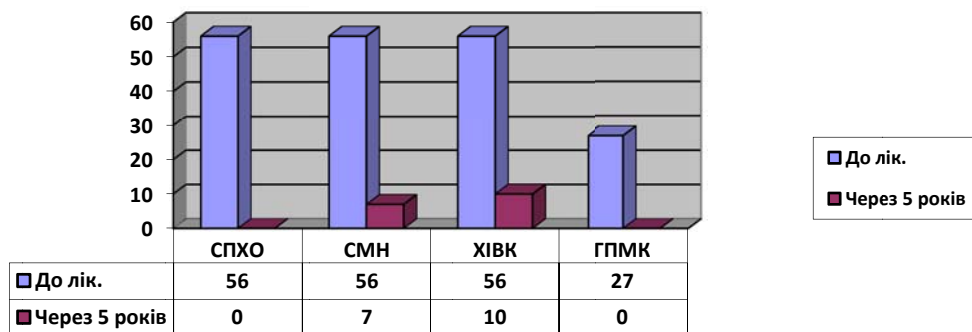


Рис. 7. Динаміка симптомів мультифокального атеросклеротичного ураження артерій дуги аорти через 5 років після проведеного ендovasкулярного втручання

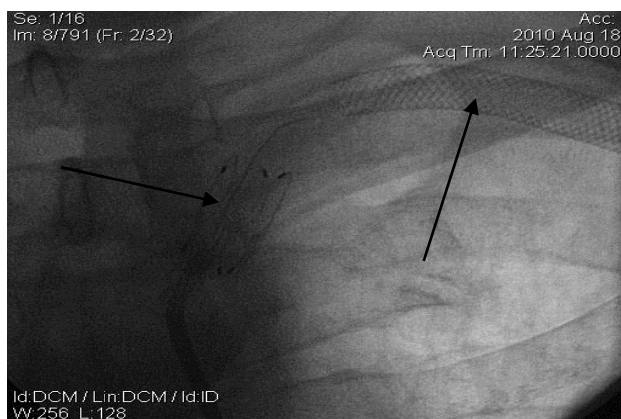


Рис. 8. РАГ хворого Б. Візуалізуються дво стенти в I та II сегментах лівої ПКА (позначені стрілками)

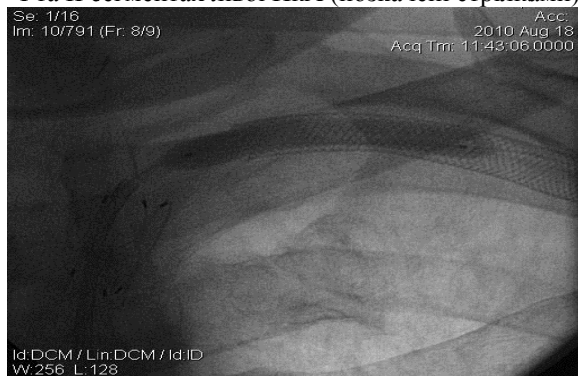

Рис. 10. РАГ хворого Б. Встановлення та роздування балону в просвіті лівої ПКА.

Аналіз спостереження за хворими після хірургічного лікування поєднаного атеросклеротичного ураження екстракраніальних артерій показав, що практично усі хворі не мають скарг з боку порушення кровопостачання головного мозку та верхніх кінцівок. Покращання неврологічного статусу, що підтверджено відсутністю повторних гострих порушень мозкового кровообігу у віддаленому післяопераційному періоді, при хірургічній корекції недостатності вертебро-базиллярної та каротидної системи відмічено у всіх хворих з ураженням підключичних, сонних та хребтових артерій.

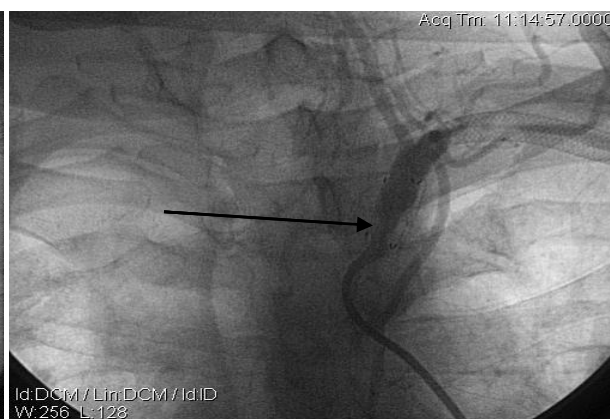


Рис. 9. РАГ хворого Б. Візуалізується рестеноз в стенті ПКА (позначений стрілкою)

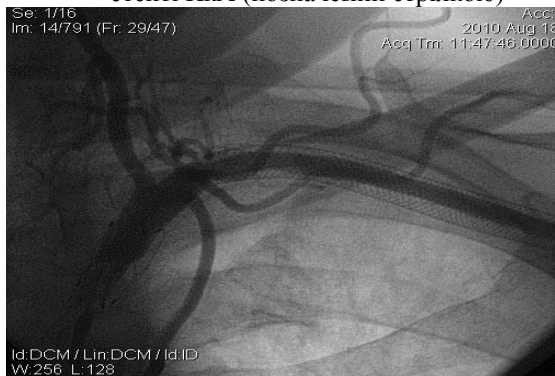

Рис. 11. Контрольна РАГ хворого Б. Задовільне заповнення лівої ПКА та її гілок.

Практично у всіх хворих, в віддаленому періоді отримано досить значний клінічний ефект – пройшли МПМК, головний біль, серцево-судинні пароксизми, значно регресувала неврологічна симптоматика та ішемія верхніх кінцівок.

Кумулятивний аналіз позитивних результатів спостереження протягом 5 років показав добрі та задовільні результати мініінвазивного хірургічного лікування в 92,8% випадків.

Таким чином, аналіз ендovasкулярних способів лікування синдромів обкрадання головного мозку при хронічній ішемії верхніх кінцівок по-

казав високу ефективність лікування цієї важкої патології. Вважаємо, що ендоваскулярні методи реконструкції екстракраніальних артерій мають бути операціями вибору при стенотично-оклюзуючих ураженнях гілок дуги аорти, зокрема синдромі підключично-хребтового обкрадання.

Висновки. Аналіз віддалених результатів ендоваскулярних способів лікування атеросклеротичного ураження гілок дуги аорти показав високу ефективність останніх (92,8% стабільних результатів через 5 років спостереження) в лікуванні судинно-мозкової недостатності та хронічної ішемії верхніх кінцівок.

СПИСОК ВИКОРИСТАНОЇ ЛІТЕРАТУРИ

1. Васильев А.Э. Рентгенохирургическое лечение пораженных брахиоцефальных артерий / А.Э. Васильев, М.Б. Солонец // Ангиология и сосудистая хирургия. — 2003. — Том. 9, №2. — С. 95—98.
1. Осиев А.Г. Опыт эндоваскулярных вмешательств у пациентов с поражением брахиоцефальных артерий / А.Г. Осиев, А.М. Чернявский, В.Б. Стародубцев [и др.] // Пятые научные чтения, посвященные памяти академика РАМН Е.Н. Мешалкина с междунар. участием: тезисы докладов. — Новосибирск, 2006. — С. 176.
2. Рентгенконтрасні ендоваскулярні методи лікування синдрому підключично—хребтового обкрадання у пацієнтів з хронічними порушеннями мозкового кровообігу / В.І. Русин, В.В. Корсак, Ю.А. Левчак [та ін.] // Український Журнал Хірургії. — 2010. — № 2. — С. 9—18.
3. Carotid angioplasty and stenting, success relies on appropriate patient selection / M. Sadek, R.L. Hynesek, E.B. Sambol [et al.] // J. Vasc. Surg. — 2008. — Vol. 47, №5. — P. 946—951.
4. Durability of percutaneous transluminal angioplasty for obstructive lesions of proximal subclavian artery: Long-term results. / J.P. De Vries, L.C. Jager, J.C. van der Berg [et al.] // J. Vasc. Surg. — 2005. — Vol. 41, № 1. — P. 19—23.
5. Endovascular therapy of symptomatic innominate-subclavian arterial occlusive lesions / E.Y. Woo, R.M. Fairman, O.C. Velazquez [et al.] // Vasc. Endovasc. Surg. — 2006. — Vol. 40, № 1. — P. 27—33.
6. Subclavian steal syndrome neurological manifestations / G. Psillas, G. Kekes, J. Constantinidis [et al.] // Acta otorhinolaryngologica Italica. — 2007. — Vol.27. — P. 33—37.
7. 20—year experience in operations for subclavian steal syndrom / J. Podlaha, J. Leypold, M. Dvorak [et al.] // Bratisl. Lek. Listy. — 2004. — Vol.105, №10—11. — P. 382—391.

V.I. RUSYN, V.V. KORSAK, Ye.S. BUCKO, M.I. BORSENKO

Uzhhorod National University, Medical Department, Surgical Disease Chair, Uzhhorod

METHODS OF ENDOVASCULAR TREATMENT OF THE BRAIN STEAL SYNDROME AT CHRONIC UPPER LIMB ISCHEMIA

To analyzed the results of endovascular surgery in 56 patients with brain steal syndrome at chronic ischemia of the upper limb. Were investigated the possibility of simultaneously manipulated on several arterial lesion basins. By analyzing the results there were received 92.8% stable outcomes after endovascular interventions during five years of observation.

Key words: subclavian-vertebral steal syndrome, chronic upper limb ischemia, endovascular intervention, aortic arch arteries

Стаття надійшла до редакції: 30.04.2012 р.