УДК 616.71-018.46-002:612.392.64)-085.849.19
DOI: 10.22141/1608-1706.3.17.2016.75798

ШИМОН В.М., КУБАШ В.І., ШИМОН М.В.
ДВНЗ «Ужгородський національний університет», медичний факультет, кафедра загальної хірургії, м. Ужгород, Україна

СУЧАСНИЙ ПІДХІД ДО ЛІКУВАННЯ ХРОНІЧНОГО ОСТЕОМІЄЛІТУ У ХВОРИХ З ДЕФІЦИТОМ ЙОДУ З ВИКОРИСТАННЯМ ВИСОКОІНТЕНСИВНОГО ЛАЗЕРНОГО ВИПРОМІНЮВАННЯ

Резюме. *Робота присвячена актуальній проблемі — покращенню результатів лікування післятравматичних остеомієлітів нижніх кінцівок. Клінічний матеріал оснований на обстеженні та лікуванні 62 хворих із післятравматичним остеомієлітом нижніх кінцівок на фоні хронічного йододефіциту, у 39 з яких в лікуванні використані пролонговані регіонарні внутрішньоартеріальні інфузії та високоінтенсивні лазерні технології. Доведена висока ефективність запропонованої методики лікування, що дозволяє відмовитися в більшості випадків від інвалідизуючих операцій, зберегти основні функції нижніх кінцівок.*
Ключові слова: *остеомієліт, лазер, йододефіцит.*

Вступ

Останніми роками все частіше проводяться пошуки в лікуванні остеомієліту, особливо в умовах дефіциту йоду у хворих із пошкодженнями довгих кісток кінцівок шляхом травматичних пошкоджень і в результаті вогнепальних поранень. Лікування таких хворих потребує як матеріальних витрат, так і багато часу.

На сьогодні рецидивний перебіг гострого остеомієліту зустрічається у 9,7–34,7 % хворих, у віддаленому періоді хронічний рецидив у 68,3–74,3 %, при застосуванні в лікуванні закритих і відкритих переломів довгих кісток — у 0,79–3,3 % випадків; останнім часом збільшується кількість рецидивів хронічного остеомієліту у хворих із вогнепальними пораненнями, тому соціально-економічні аспекти в проблемі остеомієліту визначаються його сталою питомою вагою в структурі інвалідності — більше ніж 69,3 % пацієнтів, які страждають від хронічного остеомієліту, в результаті чого настає тривала, тимчасова або стійка втрата працездатності.

Метою нашої роботи є клінічне підтвердження ефективності коригування йодного балансу в організмі хворих при лікуванні посттравматичного остеомієліту [2, 4, 5, 8, 9, 11].

Матеріали та методи

На базі кафедри загальної хірургії медичного факультету ДВНЗ «Ужгородський національний університет» за період з 2011 до 2015 року лікувалися 62 хворі із хронічним післятравматичним остеомієлітом кісток нижніх кінцівок на фоні хронічного йододефіциту, у 39 (42,4 %) з яких у лікувальному комплексі поряд із регіонарним введенням кістковотропних антибактеріальних, судинорозширюючих, знеболюючих, імуностимулюючих препаратів було використано малоінвазивні оперативні втручання (обробка норицевих ходів, секвестральних порожнин, секвестректомія, секвестротрипсія) із використанням високоінтенсивного лазерного випромінювання.

Вік хворих — від 23 до 67 років; чоловіків було 38 (80,7 %), жінок — 24 (19,3 %). У 49 (88,4 %) хворих було констатовано хронічний післятравматичний остеомієліт кісток гомілки, а у 12 (11,6 %) — стегна.

Усі хворі були поділені на дві групи. До першої групи ввійшли 23 хворі, які отримували загальноприйняте лікування, що полягало у проведенні санації вогнища гнійно-некротичного процесу, антибактеріальної, дезінтоксикаційної та судинної терапії внутрішньовенним, пункційним внутрішньоартеріальним і внутрішньом'язовим шляхами.

У лікуванні другої (основної) групи пацієнтів було використано методику, що включала катетеризацію a.epigastrica inferior із подальшим пролонгованим регіонарним уведенням антибактеріальних і судинних

Адреса для листування з авторами:
Шимон В.М.
E-mail: redact@i.ua

© Шимон В.М., Кубаш В.І., Шимон М.В., 2016
© «Травма», 2016
© Заславський О.Ю., 2016

препаратів за допомогою інфузоматів, — 39 хворих. Антибактеріальна терапія проводилась з урахуванням чутливості мікроорганізмів; перевага надавалась остеотропним препаратам (лінкоміцин, кліндаміцин). Метою хірургічного втручання була ліквідація остеомієлітичного вогнища без застосування великих травматичних, «кривавих» операційних доступів за допомогою джерела високоінтенсивного лазерного випромінювання інфрачервоного спектра «Ліка-хірург» та кварц-полімерного моноволоконного світловоду, уведеного через шкіру або норицевий хід під контролем рентгенологічних методів дослідження, під час якого проводилась лазерна обробка норицевих ходів, секвестральних порожнин, вапоризація поодиноких секвестрів.

Під час дослідження оцінювали динаміку ранового процесу, рентгенологічну динаміку, показники ендогенної інтоксикації за рівнем середньомолекулярних пептидів (СМП), показники імунного захисту організму за рівнем співвідношення Т-хелперів до Т-супресорів, показники гуморального імунітету за рівнем циркулюючих імунних комплексів (ЦІК). Отримані результати порівнювали із групою клінічно здорових людей, які відповідали за віковою та статевою належністю.

Результати дослідження

У результаті проведеного лікування спостерігали прискорення динаміки ранового процесу у хворих другої групи, що проявлялося у скороченні строків загоєння нориць (їх очищення, появи грануляцій та початку епітелізації) (рис. 1). Рентгенологічно констатували репаративні зміни та прискорення регенерації кістки на 22-гу — 23-тю добу після травми (рис. 2). Поряд із цим утворення первинного кісткового мозоля у хворих контрольної групи, згідно з рентгенологічною динамікою, настало на 32-гу — 35-ту добу після травми.

Рівень ендотоксикозу оцінювали за вмістом у крові СМП, які являють собою ендогенні сполуки із середньою молекулярною масою від 500 до 5000 Дн, вміст яких збільшується при наростанні інтоксикаційного синдрому.

У хворих із клінікою післятравматичного остеомієліту при наростанні інтоксикації у крові різко зростав рівень СМП, при чому в основному за рахунок пулу, який визначається на довжині хвилі 254 нм і характеризує токсичні властивості крові: до 0,442 ± 0,050 — у хворих першої (контрольної) групи та 0,445 ± 0,060 — у другій (основній) групі; у здорових — 0,333 ± 0,040 (рис. 3).

У хворих із клінікою післятравматичного остеомієліту на фоні зменшення загальної кількості лімфоцитів до 21,60 ± 0,64 (у здорових — 44,40 ± 0,79) мало місце різке зменшення кількості Тх при помірному зменшенні Тс та відповідним зменшенням до 1,02 ± 0,14 у хворих першої групи та 1,04 ± 0,15 у другій (основній) групі (у здорових — 1,34 ± 0,12) їх співвідношення (Тх/Тс). У крові зростає рівень ЦІК до 32,46 ± 1,64 у хворих першої групи та 34,76 ± 1,84 у другій (основній) групі; у здорових — 16,17 ± 0,53 (рис. 4).

Після лікування має місце тенденція до нормалізації співвідношення Тх/Тс до 1,20 ± 0,12 у хворих першої групи та до 1,24 ± 0,14 у другій (основній) групі. Зменшується рівень ЦІК у крові до 27,86 ± 2,02 у хворих першої групи та 24,88 ± 1,94 у основній групі, але ці показники не досягають показників здорових людей (рис. 5).

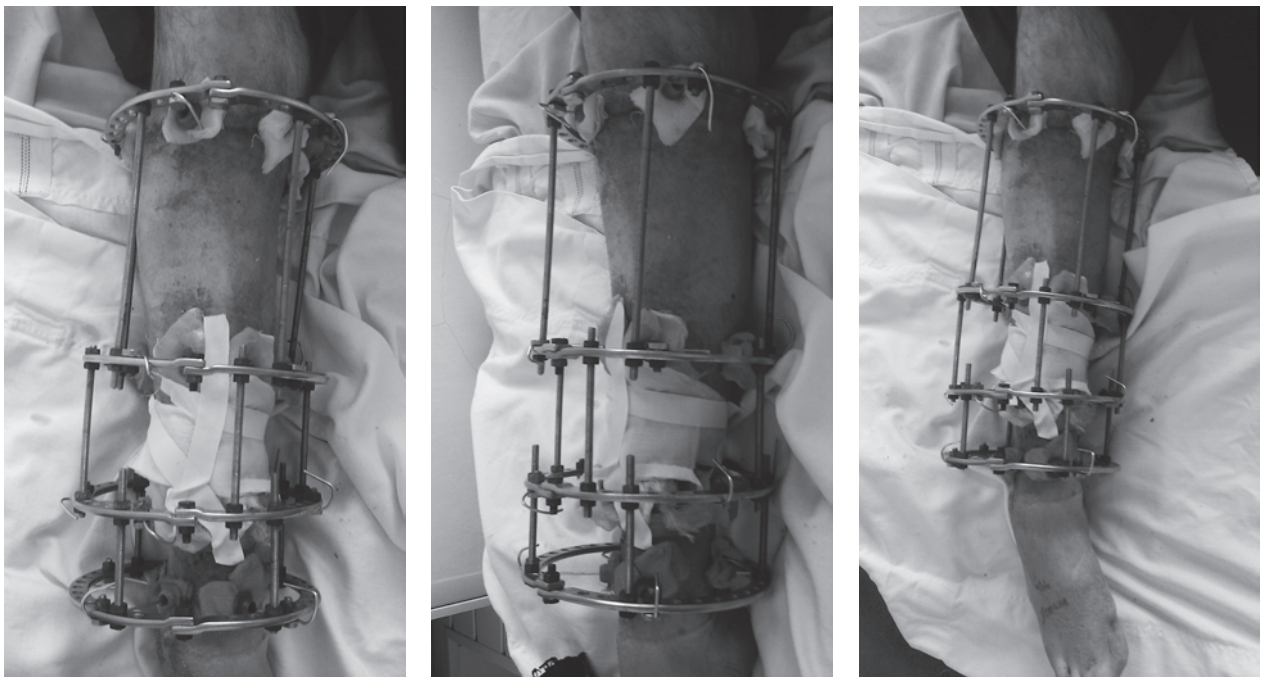

Рисунок 1. Хворий Д., післятравматичний остеомієліт кісток правої гомілки. Скальпована рана правої гомілки. Динаміка ранового процесу

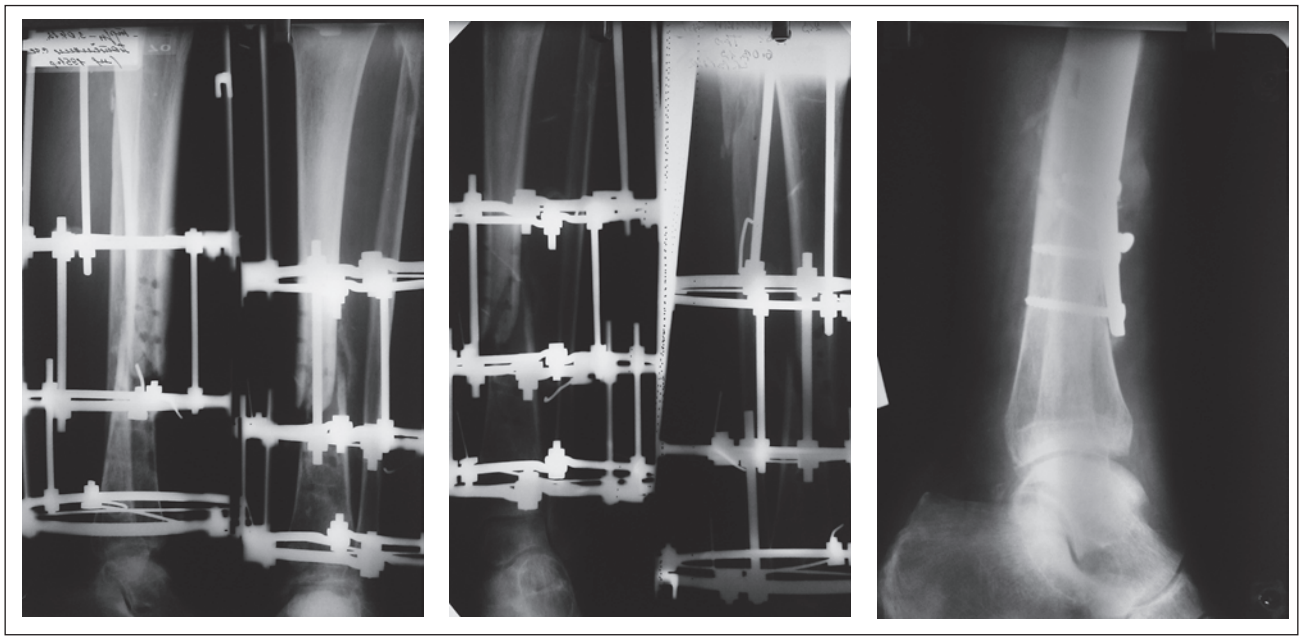

Рисунок 2. Хворий Д., післятравматичний остеомієліт кісток правої гомілки. Скальпована рана правої гомілки. Рентгенологічна динаміка

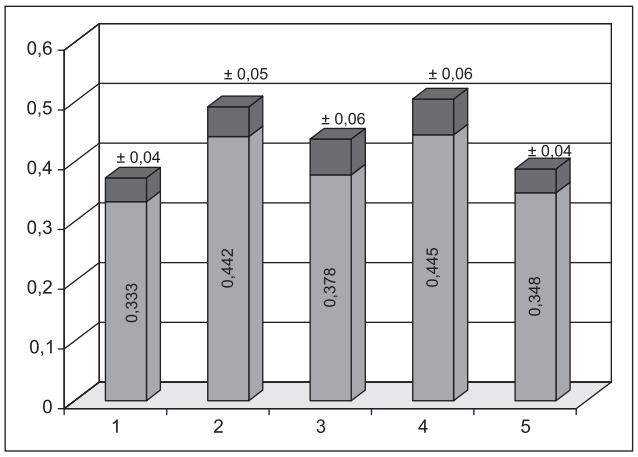

Рисунок 3. Динаміка вмісту у крові СМП у хворих з остеомієлітом нижніх кінцівок: 1 — здорові; 2 — контрольна група до лікування; 3 — контрольна група після лікування; 4 — основна група до лікування; 5 — основна група після лікування

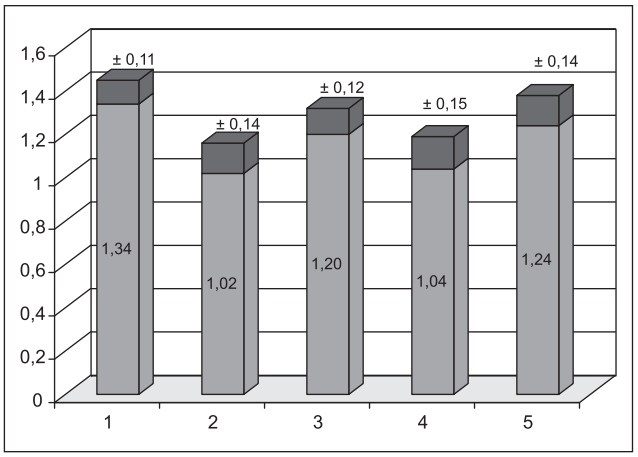

Рисунок 4. Динаміка Тх/Тс у хворих з остеомієлітом нижніх кінцівок: 1 — здорові; 2 — контрольна група до лікування; 3 — контрольна група після лікування; 4 — основна група до лікування; 5 — основна група після лікування

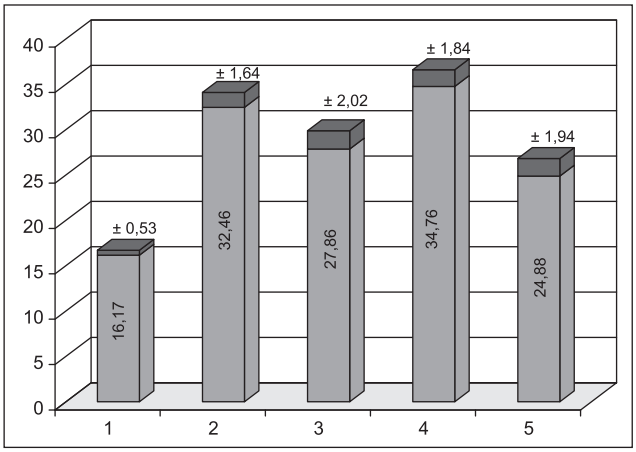

Рисунок 5. Динаміка ЦІК у хворих з остеомієлітом нижніх кінцівок: 1 — здорові; 2 — контрольна група до лікування; 3 — контрольна група після лікування; 4 — основна група до лікування; 5 — основна група після лікування

Висновки

Лікування посттравматичних остеомієлітів, особливо у хворих із дефіцитом йоду, потребує окремих стандартів лікування.

При лікуванні необхідно враховувати пошкодження як кістки, так і м'яких тканин, а також йододефіцит у пацієнтів з ендемічних регіонів. Призначення препаратів йоду як до хірургічного втручання, так і в післяопераційному періоді є ефективним методом покращення результатів лікування. Використання лазерних аплікацій, особливо там, де є гнійне вогнище та секвестри, потребує подальшого дослідження, на жаль, таких даних недостатньо.

Нормалізація йодного балансу у деяких хворих із хронічним остеомієлітом і процес хірургічного лікування з використанням лазера як для санації секвестральної порожнини, так і для лазерної стимуляції в крові через a.epigastrica дає позитивні результати.

Список літератури

1. *Анипченко А.Н. Хирургическое лечение остеомиелитических дефектов длинных костей конечностей / А.Н. Анипченко // Хирургия: научно-практический журнал им. Н.И. Пирогова. — 2007. — № 3. — С. 35-38.*
2. *Батаков Е.А. Современные аспекты комплексного лечения хронического остеомиелита / Е.А. Батаков, И.В. Ишутов // Казанский медицинский журнал / Гл. ред. Д.М. Зубаиров. — Казань, 2008. — Т. 89, № 1. — С. 41-43.*
3. *Біліченко Л.І. Причини інвалідності при післятравматичному остеомієліті / Л.І. Біліченко, О.Л. Ісаєнко, Л.М. Сергійчук // Медико-соціальна експертиза та реабілітація інвалідів: Міжвід. зб. наук. пр. — Д., 2003. — Вип. 32. — С. 132-135.*
4. *Григоровский В.В. Гистологические, гистоморфометрические особенности очагов поражения и некоторые клинико-морфологические зависимости при гематогенном остеомиелите длинных костей / В.В. Григоровский, О.М. Линенко // Ортопедия, травматология и протезирование. — 2007. — № 1. — С. 56-64.*
5. *Леонова С.Н., Рехов А.В., Камека А.Л. Хирургическое лечение больных с переломами костей голени, осложненными хирургическим травматическим остеомиелитом // Сибирский медицинский журнал (Иркутск). — 2012. — № 5. — С. 111-113.*
6. *Мамышов А.Ж. Анализ результатов хирургического лечения хронического остеомиелита у больных сахарным диабетом // Вестник КГМА им. И.К. Ахунбаева. — 2013. — № 4(1) — С. 68-71.*
7. *Шимон В.М. Досвід використання високоінтенсивного лазерного випромінювання для санації остеомієлітичної рани на фоні хронічного йододефіциту / Шимон В.М., Сливка Р.М., Ковач В.В., Філіп С.С., Шерегій А.А., Скрипинець Ю.П. // Вісник Вінницького національного медичного університету. — 2014. — Т. 18, № 1. — Ч. 1. — С. 102-106.*
8. *Bevin C.R., Inwards C.Y., Keller E.E. Surgical management of primary chronic osteomyelitis: a long-term retrospective analysis // J. Oral. Maxillofac. Surg. — 2008. — Vol. 66, № 10. — P. 2073-2085.*
9. *Developing and evaluating outcomes of an evidence-based protocol for the treatment of osteomyelitis in Stage IV pressure ulcers: a literature and wound electronic medical record database review / R. Rennert, M. Golinko, A. Yan [et al.] // Ostomy Wound Management. — 2009. — Vol. 55, № 3. — P. 42-53.*
10. *Lazzarini L. Osteomyelitis in long bones / L. Lazzarini, J. Mader, J. Calhoun // J. Bone and Joint Surg. — 2004. — Vol. 86-A(10). — P. 18.*
11. *Risk fartors for developing osteomyelitis in patients with diabetic foot wounds / L.A. Lavery, E.J. Peters, D.G. Amstrong [et al.] // Diab. Res. Clin. Pract. — 2009. —Vol. 83, № 3. — P. 347-352.*

Отримано 10.04.16

Шимон В.М., Кубаш В.І., Шимон М.В.
ГВУЗ «Ужгородский национальный университет», медицинский факультет, кафедра общей хирургии, г. Ужгород, Украина

СОВРЕМЕННЫЙ ПОДХОД К ЛЕЧЕНИЮ ХРОНИЧЕСКОГО ОСТЕОМИЕЛИТА У БОЛЬНЫХ С ДЕФИЦИТОМ ЙОДА С ИСПОЛЬЗОВАНИЕМ ВЫСОКОИНТЕНСИВНОГО ЛАЗЕРНОГО ИЗЛУЧЕНИЯ

Резюме. Работа посвящена актуальной проблеме — улучшению результатов лечения посттравматических остеомиелитов нижних конечностей. Клинический материал основан на обследовании и лечении 62 больных с посттравматическим остеомиелитом нижних конечностей на фоне хронического йододефицита, у 39 из которых в лечении использованы пролонгированные регионарные внутриартериальные инфузии и высокоинтенсивные лазерные технологии. Доказана высокая эффективность предложенной методики лечения, позволяющей отказаться в большинстве случаев от инвалидизирующих операций, сохранить основные функции нижних конечностей.

Ключевые слова: остеомиелит, лазер, йододефицит.

Shymon V.M., Kubash V.I., Shymon M.V.
SHEI «Uzhgorod National University», Medical Faculty, Chair of General Surgery, Uzhgorod, Ukraine

MODERN APPROACH TO TREATMENT OF CHRONIC OSTEOMYELITIS IN PATIENTS WITH IODINE DEFICIENCY USING HIGH-INTENSITY LASER

Summary. The paper is devoted to a topic problem — improvement of results of treatment of posttraumatic osteomyelitis of lower extremities. Clinical material is based on inspection and treatment of 62 patients with posttraumatic osteomyelitis of lower extremities with chronic deficiency of iodine, in 39 cases of which the prolonged regional endarterial infusion and high-intensity laser technologies were used in treatment. High efficiency of the offered method of treatment allows abandon incapacitating operations in most cases and to save the basic functions of lower extremities.

Key words: osteomyelitis, laser, iodine deficiency.