

В.И. РУСИН¹, Я.М. ПОПОВИЧ¹, В.В. КОРСАК¹,
П.А. БОЛДИЖАР¹, Ю.С. НЕБЫЛИЦИН²

ХИРУРГИЧЕСКАЯ ПРОФИЛАКТИКА ТРОМБОЭМБОЛИЙ ЛЕГОЧНОЙ АРТЕРИИ ПРИ ТРОМБОЗАХ ГЛУБОКИХ ВЕН ПОДКОЛЕННО-БЕДРЕННОГО СЕГМЕНТА

ГВУЗ «Ужгородский национальный университет»¹,
Украина

УО «Витебский государственный медицинский университет»²,
Республика Беларусь

Цель. Оценить ранние и отдаленные результаты оперативного лечения при тромбозах глубоких вен в подколенно-бедренном сегменте.

Материал и методы. В работе приведен анализ результатов обследования 25 пациентов с тромбозом глубоких вен с локализацией процесса в подколенно-бедренном сегменте и наличием флотирующих тромбов в общей и поверхностной бедренных венах. Комплекс клинико-инструментального обследования пациентов включал: ультразвуковое дуплексное сканирование, доплерографию, рентгеноконтрастную флебографию и радиоизотопную флебосцинтиграфию. Это позволяло оценить функциональное состояние коллатерального кровотока и обосновать показания к оперативному лечению тромбоза глубоких вен нижних конечностей. Объем оперативного лечения включал выполнение открытой тромбэктомии из бедренных вен с последующим лигированием поверхностной бедренной вены ниже впадения глубокой вены бедра. В отдаленном периоде проводили количественную оценку результатов хирургического лечения в соответствии с современными рекомендациями по оценке состояния пациентов с хроническими заболеваниями вен нижних конечностей (клиническая шкала VCSS и шкала снижения работоспособности VDS).

Результаты. Результаты показали высокую эффективность и целесообразность применения хирургического лечения – тромбэктомии с подколенно-бедренного сегмента с перевязкой поверхностной бедренной вены. Данный вид оперативного вмешательства в группе пациентов с тромбозом подколенно-бедренного сегмента позволил уменьшить клинические проявления посттромбофлебитического синдрома и хронической венозной недостаточности в послеоперационном периоде.

Заключение. Ранняя тромбэктомия является эффективным и патогенетически обоснованным методом оперативного лечения. Широкое внедрение открытого хирургического лечения тромбозов глубоких вен нижних конечностей позволяет предупредить тромбоз эмболию легочной артерии и минимизировать явления хронической венозной недостаточности.

Ключевые слова: тромбоз глубоких вен, тромбэктомия, профилактика тромбоз эмболии легочной артерии, посттромбофлебитический синдром, радиоизотопная флебосцинтиграфия

Objectives. To evaluate short- and long-term results of the operative treatment at the deep venous thrombosis of the femoral-popliteal segment.

Methods. The analysis of the examination results of 25 patients with the deep venous thrombosis located in the femoral-popliteal segment and the presence of floating thrombus in the general and superficial femoral veins has been carried out in the paper. The complex of clinical and instrumental examination of patients included duplex ultrasonography, Doppler, radiopaque venography and radioisotope phleboscintigraphy. It allowed evaluating the functional status of the collateral blood flow and justifying the indications for surgical treatment of deep venous thrombosis of the lower extremities. The volume of the operative treatment included the open thrombectomy in the femoral veins, followed by the ligation of the superficial femoral veins below the confluence of the deep vein of the thigh. In the distant period the quantitative evaluation of the surgical treatment results was performed according to the current guidelines on the evaluation of patients with chronic venous disease of the lower limbs (VCSS clinical scale and the scale of work-capacity reduction VDS).

Results. The results have showed the high efficiency and appropriateness of surgical treatment – thrombectomy of the femoral-popliteal segment with the ligation of the superficial femoral vein. The given type of surgery in patients with thrombosis of the femoral -popliteal segment permitted to reduce the clinical manifestations of post-thrombotic syndrome and chronic venous insufficiency in the postoperative period.

Conclusions. Early thrombectomy is considered as an effective and pathogenetically justified method of surgical treatment. The widespread application of the open surgical treatment of deep venous thrombosis of the lower extremities allows preventing the pulmonary embolism and minimizing the effects of chronic venous insufficiency.

Keywords: deep venous thrombosis, thrombectomy, prevention of pulmonary embolism, post-trombophlebitic syndrome, radioisotope phleboscintigraphy

Введение

Хирургическое лечение пациентов с тромбозами в системе нижней полой вены (НПВ) является серьезной и до конца не решенной проблемой современной флебологии. Тромбоз в системе НПВ является наиболее распространенным и угрожающим видом этого патологического процесса. На долю тромбозов в системе НПВ приходится более чем 95% всех венозных тромбозов, из которых 10% осложняются тромбоэмболией легочной артерии (ТЭЛА) [1]. В связи с анатомическими особенностями строения венозной системы, именно эта локализация тромбозов является реальной угрозой, как источник массивной ТЭЛА [2, 3, 4, 5].

Лечение тромбозов в системе НПВ до сих пор не стандартизировано, отсутствует единый взгляд как на различные схемы консервативной терапии (терапия низкомолекулярными гепаринами, системный и регионарный тромболитис), так и на многочисленные хирургические методы лечения (пликация НПВ, тромбэктомия на фоне ускоренного кровотока или без него, имплантация кава-фильтров и др.) [6]. Показания и противопоказания к ним часто противоречат друг другу. Это побуждает к попытке стандартизировать лечение данной патологии, уменьшить количество тромбоэмболических осложнений и улучшить качество жизни пациентов. Следует заметить, что 29% из общехирургических вмешательств осложняются тромбоэмболическими процессами. Количество фатальных ТЭЛА впечатляет: в США 200 тыс. случаев, в Германии – 80 тыс. случаев ежегодно [2, 7, 8, 9, 10, 11, 12].

Но результаты лечения остаются неудовлетворительными. ТЭЛА по-прежнему считают одной из главных причин летальности в хирургических стационарах, а количество пациентов с тяжелыми формами хронической венозной недостаточности неуклонно растет. Необходимо помнить, что у 21-34% пациентов, перенесших тромбоз глубоких вен (ТГВ) нижних конечностей, возникает рецидив заболевания, который в 15% [13] наблюдений приводит к ТЭЛА. Следовательно, совершенствование методов лечения, определение сроков, объема и вида оперативного вмешательства является актуальным.

Цель исследования. Оценить ранние и отдаленные результаты оперативного лечения при тромбозах глубоких вен в подколенно-бедренном сегменте.

Материал и методы

В работе проанализированы результаты обследования и лечения 25 пациентов (мужчин – 14, женщин – 11) с тромбозом глубоких вен в подколенно-бедренном сегменте, которые лечились в отделении хирургии магистральных сосудов Закарпатской областной клинической больницы им. А. Новака (г. Ужгород, Украина) и УЗ «Вторая Витебская областная клиническая больница» (г. Витебск, Республика Беларусь) в течение 2009-2012 годов. Возраст пациентов варьировал от 32 до 82 лет, средний возраст – $44 \pm 5,4$ года ($M \pm \delta$).

Для обследования пациентов применяли общеклинические и лабораторные методы исследования, а также инструментальные: ультразвуковую доплерографию, ультразвуковое дуплексное сканирование (SonoScap SSI-6000, “Aloka-3500”, Япония, “My Lab-50”, Италия, “HDI-1500” ATL-Philips, “SIM-5000”, Радмир, “ULTIMA PRO-30, z.one Ultra”, ZONARE Medical Systems Inc., США), рентгенконтрастную флебографию (DSA, Integris-2000, Philips) и радиоизотопную флебосцинтиграфию (эмиссионный компьютерный томограф «Тамара» (ГКС-301Т) производства ГПФ СКТБ «Оризон» Украина, НИИ ЩГК НТК «Институт монокристаллов» НАН Украины, СП «Амкрис-Эйч»).

Все пациенты оперированы, им выполнена тромбэктомия из подколенно-бедренного сегмента и лигирование рассасывающейся атравматической нитью 5/0 поверхностной бедренной вены ниже уровня впадения глубокой вены бедра в сроки от 3-х до 10 суток от начала клинических проявлений заболевания.

В раннем послеоперационном периоде эффективность оперативного вмешательства контролировалось путем проведения ультразвукового дуплексного ангиосканирования (оценивались проходимость венозного русла и сохранность клапанного аппарата).

В отдаленном периоде проводили оценку результатов хирургического лечения в соответствии с современными рекомендациями по оценке состояния пациентов с хроническими заболеваниями вен нижних конечностей. Клиническая классификация CEAP была дополнена рядом шкал, разработанных Американским форумом флебологов. В клинической шкале (VCSS) оценивается выраженность 10 симптомов хронических заболеваний вен нижних конечностей. Нами анализировались такие

проявления заболевания: боль, отек, наличие варикозно расширенных вен, необходимость использования компрессионного трикотажа. Отсутствие симптома оценивалось, как 0 баллов, максимальная выраженность — как 3 балла.

Шкала снижения работоспособности (VDS) позволяет выделить 4 степени потери трудоспособности. Бессимптомное течение обозначается, как 0 степень, невозможность выполнять повседневные обязанности даже при ношении эластических чулков или бинтов, как 3 степень утраты трудоспособности. Шкала сегментарности (VSDS) учитывает наличие рефлюкса и обструкции крупных сегментов вен. Перечисленные шкалы надежны и удобны в клиническом применении.

Оценку результатов хирургического лечения проводили на основании объективных и субъективных показателей через 3 месяца, через 6 месяцев, 12 месяцев.

Математико-статистический анализ цифрового материала проводили с использованием стандартных пакетов прикладных программ "Statistica 6.0" для биологических исследований. Для сравнения различий между двумя выборками парных изменений применялся критерий Wilcoxon. При использовании критерия рассчитывалась вероятность справедливости нулевой гипотезы (отсутствие различий групп) — p . Статистически значимыми различия считались при $p < 0,05$.

Результаты и обсуждение

По мнению А.В. Дубровского с соавт. [14] наиболее тяжелые нарушения венозной гемодинамики нижней конечности вызывает окклюзия общей бедренной вены — в нее впадают не только глубокие вены, но и поверхностные — практически все значимые пути оттока крови оказываются перекрытыми. Возникает застой крови в мышечно-венозной помпе голени независимо от наличия или отсутствия тромбов в глубоких венах. При этом опосредованно в процесс венозной гипертензии вовлечена и подколенная вена.

Основным методом диагностики ТГВ подколенно-бедренной локализации остаются ультразвуковые методы исследования, в частности доплерография и дуплексное сканирование, которые выполняли всем пациентам. При этом выявляли локализацию, протяженность и границы тромботической окклюзии, оценивали характер тромботических масс, наличие флотации верхушки тромба, проходимость коллатералей венозного оттока, бедренной и подколенной вены (рис. 1).

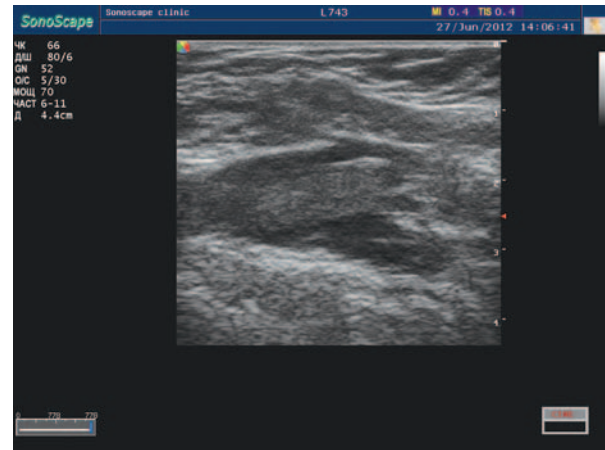

Рис. 1. Ультразвуковое дуплексное сканирование: флотирующий тромб в поверхностной бедренной вене

При необходимости уточнения локализации, протяженности, уровня дистальной и проксимальной границ тромботической окклюзии ультразвуковые методы обследования дополняли рентгенконтрастной флебографией (рис. 2).

При тромботической окклюзии подколенной и поверхностной бедренной вен, основной магистрали нижней конечности, компенсация венозного оттока происходит по коллатералям — глубокой вене бедра, большой (БПВ) и малой подкожной венам (МПВ). С целью определения функциональной способности коллатерального венозного кровотока при ТГВ применяли радиоизотопную флебосцинтиграфию (рис. 3, 4).

При выборе показаний к оперативному лечению ТГВ важны несколько факторов:

- протяженность тромботической окклюзии;
- характер тромботических масс («рыхлые» неорганизованные, организованные);
- уровень проксимальной и дистальной границ тромботической окклюзии;
- определение характера верхушки тром-

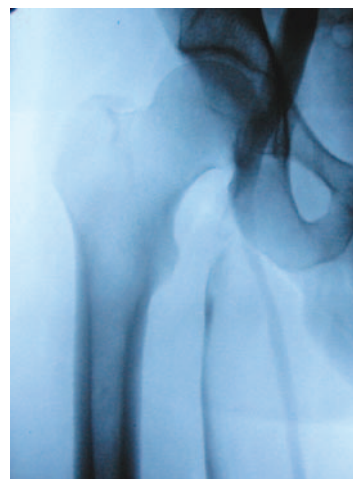

Рис. 2. Рентгенконтрастная флебография. Тромботическая сегментарная окклюзия поверхностной бедренной вены

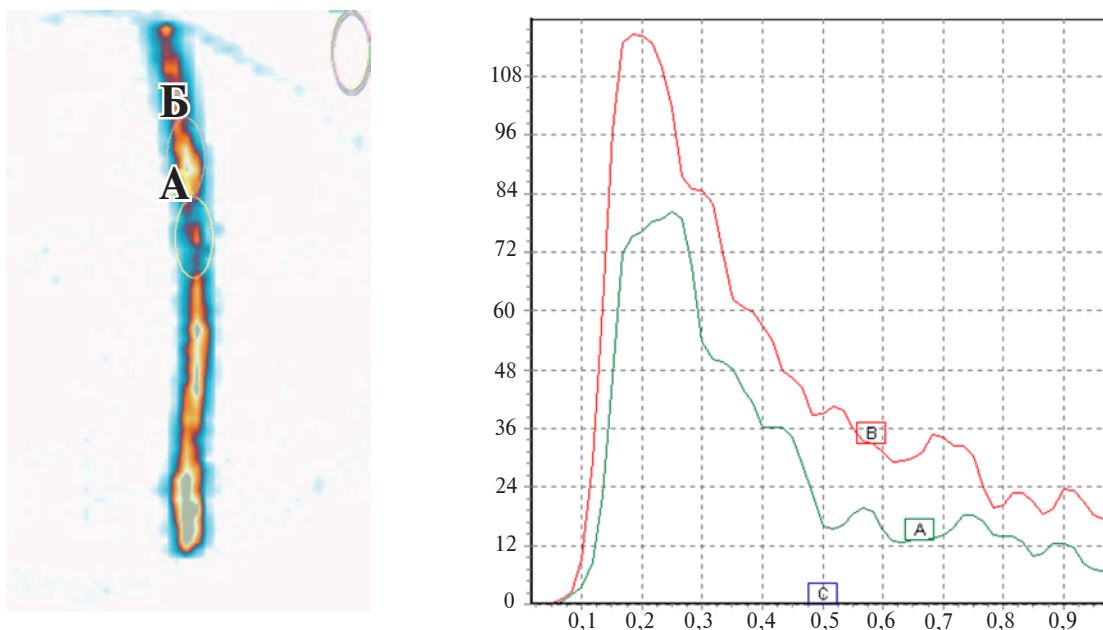


Рис. 3. Флебосцинтиграмма: А — локализация процесса в поверхностной бедренной вене; Б — медленная эвакуация радиофармпрепарата из зоны тромбоза глубоких вен — задержка радиофармпрепарата на 7,5 сек

ботических масс (фиксированная, частично фиксирована к одной из венозных стенок, флотирующий тромб);

- длина флотирующей части тромба;
- характер тромботических масс флотирующей верхушки («рыхлые» неорганизованные, организованные);
- состояние основных коллатеральных путей венозного оттока (БПВ и МПВ, глубокая вена бедра);
- проходимость поверхностных и коммуникантных венозных систем.

Таким образом, критерием отбора для хирургического лечения были:

- проксимальный уровень тромбоза поверхностной бедренной вены ниже уровня впадения глубокой вены бедра;
- дистальный — подколенная вена окклюзирована выше устья впадения МПВ.

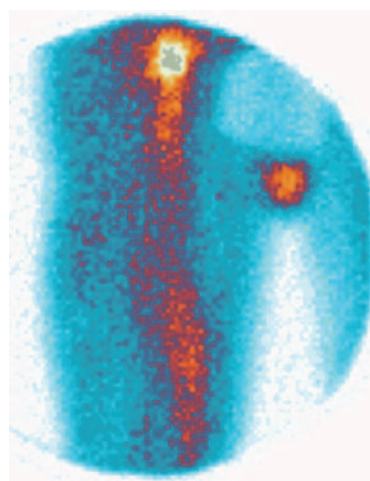


Рис. 4. Флебосцинтиграмма: эвакуация радиофармпрепарата по большой подкожной вене и ее притокам при тромботической окклюзии поверхностной бедренной вены

Абсолютным показанием к оперативному лечению были: наличие флотирующего тромба более 4 см, независимо от характера тромботических масс, частично фиксированная верхушка неорганизованного тромба. Также обязательным условием для выполнения представленного объема операции (тромбэктомия из подколенно-бедренного сегмента и лигирование поверхностной бедренной вены ниже устья впадения глубокой вены бедра) является сохранение проходимости основных венозных коллатералей. В случае их окклюзии тромбэктомии следует дополнять наложением дистальной артериовенозной фистулы.

Стратегическими задачами хирургического лечения ТГВ являются:

- восстановление проходимости тромбированного сегмента;
- предупреждение развития тромбоэмболии легочной артерии;
- исключение рецидивов тромбоза глубоких вен;
- минимизация проявлений хронической венозной недостаточности (ХВН) в отдаленном периоде.

После дообследования в предоперационном периоде всем пациентам назначали нефракционированный гепарин или низкомолекулярные гепарины (НМГ) (клексан, фрагмин, фраксипарин, цибор), лечение продолжали и в послеоперационном периоде, с последующим переводом на непрямые антикоагулянты под контролем коагулограммы.

Всем пациентам выполнили открытую

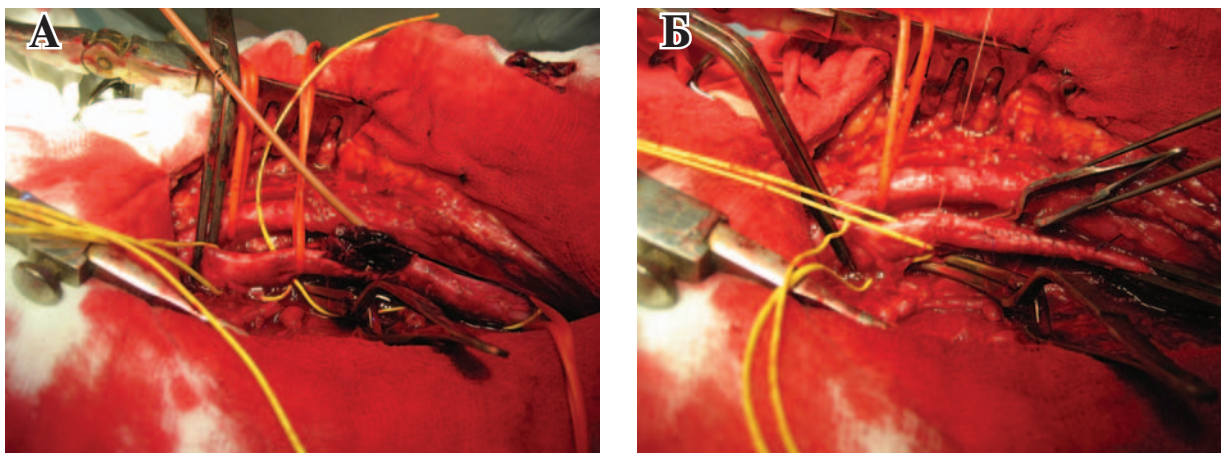


Рис. 5. Открытая тромбэктомия из поверхностной и общей бедренных вен (А); ушивание общей бедренной вены и лигирование поверхностной бедренной вены ниже впадения глубокой вены бедра (Б)

тромбэктомию флотирующего тромба из общей и поверхностной бедренной вены под визуальным контролем с последующим лигированием поверхностной бедренной вены ниже впадения глубокой вены бедра и большой подкожной вены (рис. 5). Открытую тромбэктомию обязательно дополняли полуоткрытой тромбэктомией с поверхностной бедренной и подколенной вен с помощью баллонного катетера Фогарти и одновременных интенсивных сжимающих движений на голени. Лигирование поверхностной бедренной вены выполняли абсорбирующим шовным материалом (5/0 «Дексон», «Викрил»), который рассасывается через 70 – 90 дней с полным восстановлением просвета вены. Главным условием выполнения операционного вмешательства было сохранение проходимости коллатералей (МПВ и БПВ, глубокой вены бедра), которые частично компенсируют венозный отток.

На 5-7 сутки после операции пациентам, вместе с НМГ, дополнительно назначали антикоагулянты непрямого действия (фенилин, варфарин, варфарекс) на протяжении 6-8 месяцев под контролем коагулограммы (международное нормализованное отношение, протромбиновый индекс). Обязательным пунктом послеоперационных рекомендаций было назначение пациентам флеботропных препаратов: L-лизина эсцинат (5,0/10,0) внутривенно при нахождении в стационаре и таблетированные формы при амбулаторном лечении (флеботоники II поколения) в течение 2-х месяцев и пожизненного использования эластического трикотажа II-III класса компрессии. При выписке из стационара всем пациентам рекомендовали применение комплекса гимнастических упражнений, амбулаторное наблюдение коагулопатолога и флеболога с проведением ультразвукового дуплексного ангиосканирова-

ния. Пациентам, принимающим непрямые антикоагулянты, рекомендовали придерживаться диеты (из рациона следовало исключить продукты, богатые витамином К).

На 5-10 сутки послеоперационного периода выполняли ультразвуковое исследование места тромбэктомии и лигирования поверхностной бедренной вены, наблюдали так называемый феномен «песочных часов». Ультразвуковой контроль проводили на амбулаторном этапе через 1-3-6-12 месяцев после оперативного лечения. Во время ультразвукового обследования через 3 месяца после операции наблюдали восстановление просвета дистального сегмента поверхностной бедренной вены, вследствие рассасывания лигатуры. В дальнейшем наблюдали реканализацию в месте тромботической окклюзии с утолщением стенки вены, разрушением клапанного аппарата на протяжении пораженного сегмента и их несостоятельностью.

В раннем послеоперационном периоде отмечены такие местные осложнения со стороны послеоперационной раны: лимфорейя – у 3 (12%) пациентов, краевой некроз – у 2 (8%).

Через 3 месяца после проведения тромбэктомии при ультразвуковом сканировании вены в их просвете отсутствовали тромботические массы, визуализировались клапаны вен, регистрировался фазный кровоток. Это свидетельствовало о том, что выполнение тромбэктомии из подколенно-бедренного сегмента с перевязкой поверхностной бедренной вены ликвидирует окклюзию и приводит к восстановлению просвета подколенно-бедренного венозного сегмента и соответственно – к возможности нормализации кровотока в данном венозном сегменте.

Оценка клинического счета проводилась по трем клиническим критериям – боль, отек

и наличие варикознорасширенных вен, поскольку другие симптомы отсутствовали. Показатели клинического счета свидетельствовали о положительной динамике в течение периода наблюдения, так как отек и боль постепенно регрессировали. У троих пациентов через 12 месяцев наблюдали вторичное расширение варикозных вен в бассейне БПВ и у двух пациентов в бассейне МПВ. Физическая активность через 3 месяца после операции увеличилась в 2 раза.

Выполнение тромбэктомии из подколенно-бедренного сегмента с перевязкой поверхностной бедренной вены позволило снизить тяжесть заболевания через 3 месяца в 4,1 раза, через 6 месяцев в 4 раза, через 12 месяцев в 4,7 раза.

Наиболее выраженным было снижение боли в период наблюдения. Так, через 3 месяца болевой синдром уменьшился в 1,2 раза, через 12 месяцев — в 2,3 раза.

Отек нижней конечности через 6 месяцев регрессировал полностью у 75,3%, через 12 месяцев умеренный отек голени сохранился у 48,7% пациентов.

Компрессионная терапия была рекомендована всем пациентам для профилактики ХВН в течение от 1 до 2 лет после операции.

Работоспособность у пациентов, которым выполнена тромбэктомия из подколенно-бедренного сегмента с перевязкой поверхностной бедренной вены по шкале (VDS) через 12 месяцев после операции была полностью восстановлена у 80% пациентов.

Полученные количественные результаты убедительно демонстрируют высокую эффективность и целесообразность применения хирургического лечения — тромбэктомии из подколенно-бедренного сегмента с перевязкой поверхностной бедренной вены. Данный вид оперативного вмешательства в группе пациентов с тромбозом подколенно-бедренного сегмента позволяет уменьшить проявления посттромбофлебитического синдрома и ХВН в послеоперационном периоде.

Таким образом, внедрение оперативного лечения тромбоза глубоких вен в подколенно-бедренном сегменте при наличии флотирующих тромбов позволяет предупредить тромбоэмболию легочной артерии и восстановить проходимость окклюзированного сегмента без нарушения анатомической целостности глубокой венозной системы нижних конечностей, предупредить пролонгацию процесса в проксимальном направлении. Основным условием эффективности оперативного вмешательства является оценка функционального состояния

коллатерального венозного кровотока с помощью радиоизотопной флебосцинтиграфии.

Выводы

1. Клинико-диагностический алгоритм при остром венозном тромбозе подколенно-бедренного сегмента, кроме ультразвуковых и рентгенконтрастных методов диагностики, должен включать радиоизотопную флебосцинтиграфию для оценки функционального состояния и компенсаторных возможностей коллатерального венозного кровотока.

2. Широкое внедрение открытого хирургического лечения тромбозов глубоких вен нижних конечностей позволяет предупредить тромбоэмболию легочной артерии и минимизировать явления хронической венозной недостаточности.

Конфликт интересов отсутствует

ЛИТЕРАТУРА

1. Савченко В. И. Венозные тромбозы / В.И. Савченко // *Практ. ангиология* [Электронный ресурс]. — 2009 июль. — № 5/6. — Режим доступа : <http://angiology.com.ua>. — Дата доступа : 21.03.2013.
2. Русин В. І. Види хірургічних втручань при флотуючих тромбах системи підколінної вени / В. І. Русин, Ю. А. Левчак, П. О. Болдіжар // *Харків. хірургічна шк.* — 2009. — № 2. — С. 185–87.
3. *Флебология : рук. для врачей* / В. С. Савельев [и др.] ; под ред. В. С. Савельева. — М. : Медицина, 2001. — 664 с.
4. Prognostic factors influencing long-term survival of patients undergoing nephron-sparing surgery for non-metastatic renal-cell carcinoma (RCC) with imperative indications / A. Haferkamp [et al.] // *Ann Surg Oncol.* — 2010 Feb. — Vol. 17, N 2. — P. 544–51.
5. Jacobs D. G. The role of vena cava filters in the management of venous thromboembolism / D.G. Jacobs, R. F. Sing // *Am Surg.* — 2003 Aug. — Vol. 69, N 8. — P. 635–42.
6. Проблемы реабилитации и восстановительной терапии больных, перенесших тромбоз глубоких вен нижних конечностей / Б. Н. Жуков [и др.] // *Вестн. восстанов. медицины.* — 2009. — № 4. — С. 54–59.
7. Antithrombotic therapy for venous thromboembolic disease : American College of Chest Physicians Evidence-Based Clinical Practice Guidelines (8th ed) / C. Kearon [et al.] // *Chest.* — 2008 Jun. — Vol. 133, N 6. — Suppl. — P. 454S–545S.
8. Catheter-directed thrombolysis vs. anticoagulation alone in deep vein thrombosis: results of an open, randomized trial reporting on short-term patency / T. Eenden [et al.] // *J Thromb Haemost.* — 2009 Aug. — Vol. 7, N 8. — P. 1268–75.
9. Quantity of clot lysed after catheter-directed thrombolysis for iliofemoral deep venous thrombosis correlates with postthrombotic morbidity / N. K. Grewal [et al.]

// J Vasc Surg. – 2010 May. – Vol. 51. – P. 1209–14.

10. Hilleman D. E. Clinical and economic evaluation of the Trellis-8 infusion catheter for deep vein thrombosis / D.E. Hilleman, M.K. Razavi // J Vasc Interv Radiol. – 2008 Mar. – Vol. 19, N 3. – P. 377–83.

11. Prevention of Venous Thromboembolism: American College of Chest Physicians Evidence-Based Clinical Practice Guidelines (8th Edition) / W. H. Geerts [et al.] // Chest. – 2008 Jun. – Vol. 133, N 6. – Suppl. – P. 381S–53S.

12. Miyamoto T. The inferior vena cava filter to prevent from an onset or a recurrence of acute pulmonary thromboembolism / T. Miyamoto, A. Niwa // Nippon Rinsho. – 2003 Oct. – Vol. 61, N 10. – P. 1775–79.

13. Баешко, А. А. Послеоперационный тромбоз глубоких вен нижних конечностей и тромбоэмболия легочной артерии / А. А. Баешко. – М. : Триада-Х 2000. – 136 с.

14. Функциональная анатомия венозного русла нижних конечностей и обоснование хирургического вмешательства при острых флеботромбозах / А. В. Дубровский [и др.] // Грудная и сердеч.-сосуд. хирургия. – 2004. – № 4. – С. 34–39.

Адрес для корреспонденции

88010, Украина, г. Ужгород,
ул. Капушанская, д. 22,
ГВУЗ «Ужгородский национальный университет»,
Закарпатская областная
клиническая больница им. А. Новака,
кафедра хирургических болезней,
тел. раб.: +0312-61-70-35,
e-mail: angiosurgery@i.ua,
Попович Ярослав Михайлович

Сведения об авторах

Русин В.И., д.м.н., профессор, заведующий кафедрой хирургических болезней ГВУЗ «Ужгородский национальный университет».

Попович Я.М., к.м.н., ассистент кафедры хирургических болезней ГВУЗ «Ужгородский национальный университет».

Корсак В.В., д.м.н., профессор кафедры хирургиче-

ских болезней ГВУЗ «Ужгородский национальный университет».

Болдижар П.О., д.м.н., профессор кафедры хирургических болезней ГВУЗ «Ужгородский национальный университет».

Небылицин Ю.С., к.м.н., доцент кафедры общей хирургии УО «Витебский государственный медицинский университет».

Поступила 10.04.2013 г.

УВАЖАЕМЫЕ КОЛЛЕГИ!

Приглашаем Вас принять участие в работе
XVIII-ОЙ РЕСПУБЛИКАНСКОЙ НАУЧНО-ПРАКТИЧЕСКОЙ КОНФЕРЕНЦИИ
«ВАХИДОВСКИЕ ЧТЕНИЯ-2013»,
которую РСЦХ им.акад. В.Вахидова планирует провести 15 ноября 2013 г. в г.Ташкент.

Тема конференции: «Приоритеты и новые направления в абдоминальной, торакальной хирургии, патологии сердца и сосудов»

Научная программа:

1. Абдоминальная хирургия;
2. Хирургия легких и средостения;
3. Хирургия сосудов;
4. Кардиохирургия;
5. Анестезиология и реаниматология.

Контакты:

Республика Узбекистан, 100115, г.Ташкент, ул. Фархадская, 10, РСЦХ им.акад. В.Вахидова, проф. Калиш Ю.И.

Тел.: (99871) 277-27-21, 277-95-82, 277-26-22,

Факс: (99871) 277-95-82, 277-25-22,

E-mail: hirurgiya_uz@mail.ru