

В.И. РУСИН¹, П.А. БОЛДИЖАР¹, А.В. СОЧКА^{1,2}

ХРОМОКОЛОНОСКОПИЯ КАК МЕТОД УЛУЧШЕНИЯ ЭНДОСКОПИЧЕСКОГО ИЗОБРАЖЕНИЯ

ГВУЗ «Ужгородский национальный университет»¹,

Закарпатский областной клинический онкологический диспансер², г. Ужгород,

Украина

Цель. Изучить диагностическую ценность хромоколоноскопии с метиленовым синим для дифференциальной диагностики между неопластическими, неопластическими образованиями толстой кишки и ранним колоректальным раком.

Материал и методы. В статье приведены результаты хромоэндоскопического и гистологического исследования 211 колоректальных полипов. Для улучшения визуализации патологической ткани использовали видеокколоноскопию и хромокопию с 0,2-0,5% раствором метиленового синего.

Эндоскопические заключения осуществляли на основе классификации Pit Pattern, которая включает в себя пять типов структуры ямочного эпителия: I и II типы отражают норму, воспаление и гиперплазию, III-V типы отражают неоплазию. Результаты визуальной эндоскопической интерпретации сравнивали с данными гистологического анализа.

Результаты. Из общего количества колоректальных поражений 171 (81,0%) составили аденомы, 39 (18,5%) – неопластические полипы, 1 (0,5%) – полиповидная форма раннего рака кишки (тип Ip).

Из 171 аденомы 151 (88,3%) была доброкачественная: 103 (68,2%) – тубулярные, 29 (19,2%) – тубулярно-ворсинчатые, 19 (12,6%) – ворсинчатые. Злокачественное перерождение диагностировали в 20 (11,7%) аденомах.

После использования хромоколоноскопии количество ложно-отрицательных результатов визуальной дифференциальной диагностики между неопластическими, неопластическими поражениями и ранним раком снизилось до 10,3-28,6% в сравнении с 30-50% после проведения обычной колоноскопии. Больше всего ложно-отрицательных результатов наблюдалось в группе злокачественных аденом (28,6%), значительно меньше – в группах доброкачественных аденом (13,2%) и неопластических полипов (10,3%).

Чувствительность и специфичность хромоколоноскопии для диагностики неопластических образований составили соответственно 89,7% и 95,9%, для диагностики неопластических образований – 86,8% и 93,3%, для диагностики рака – 71,4% и 96,8%.

Заключение. Установлена высокая чувствительность и специфичность хромоколоноскопии для дифференциальной диагностики неопластических, неопластических образований и раннего колоректального рака.

Ключевые слова: колоноскопия, хромокопия, метиленовый синий, полип

Objectives. To study the diagnostic significance of chromocolonoscopy with methylene blue for the differential diagnostics between non-neoplastic, neoplastic growth of the colon and the early colorectal cancer.

Methods. The results of chromoendoscopic and histological examination of 211 colorectal polyps are presented in the paper. The videocolonoscopy and chromoscopy (0,2-0,5% solution of methylene blue) were used to improve visualization of the abnormal tissue.

Endoscopic conclusions were made on the basis of Pit Pattern classification which includes 5 types of structures of the pit epithelium: I and II types reflect a norm, inflammation and hyperplasia; III-V types reflect neoplasia. The results of the visual endoscopic interpretation were compared with the histological analysis data.

Results. Out of total number of the colorectal lesions, 171 (81,0%) were adenomas, 39 (18,5%) – non-neoplastic polyps, 1(0,5%) – a polypoid form of early colon cancer (type Ip).

151 adenomas (88,3%) out of 171 were benign ones: 103 (68,2%) – tubular, 29 (19,2%) – tubular-villous, 19 (12,6%) – villous ones. Malignant degenerations were diagnosed in 20 (11,7%) adenomas.

After chromocolonoscopy the number of false-negative results of the visual differential diagnostics between non-neoplastic, neoplastic growths of the colon and the early colorectal cancer decreased up to 10,3-28,6% in comparison with 30-50% after a standard colonoscopy. The largest number of false-negative results was observed in the group of malignant adenomas (28,6%), significantly less in the groups of benign adenomas (13,2%) and non-neoplastic polyps (10,3%).

Sensitivity and specificity of chromocolonoscopy to diagnose non-neoplastic growths made up 89,7% and 95,9%, correspondently, to diagnose neoplastic growths – 86,8% and 93,3%, to diagnose cancer – 71,4% and 96,8%.

Conclusions. A high sensitivity and specificity of chromocolonoscopy for differential diagnosis between non-neoplastic, neoplastic lesions and early colorectal cancer have been established.

Keywords: colonoscopy, chromoscopy, methylene blue, polyp

Novosti Khirurgii. 2013 Jan-Feb; Vol 21 (1): 70-77

Chromocolonoscopy as a method of endoscopic image improvement

V.I. Rusyn, P.A. Boldizhar, A.V. Sochka

Введение

Эндоскопия – это наиболее чувствительный метод диагностики колоректальной патологии. С развитием эндоскопической аппаратуры ученые постоянно стремятся улучшить оптическую диагностику. Эндоскопическая интерпретация должна максимально совпадать с гистологическим анализом, а в идеале – заменить его. Несмотря на описанные макроскопические признаки для визуальной дифференциации того либо иного заболевания, на практике врачу очень трудно достоверно определить его сущность: гистологический диагноз в значительной части случаев (до 50%) не совпадает с предварительной визуальной оценкой. Таким образом, на сегодня эндоскопическая диагностика требует дальнейшего усовершенствования [1, 2].

Для улучшения четкости изображения используются несколько современных методов, базирующихся на новых технологиях: цифровые (структурная детализация, FICE – flexible spectral imaging color enhancement, RIM – real time image mapping), оптико-цифровые (аутофлуоресцентная, инфракрасная диагностика, спектральная эндоскопия) и хромозендоскопические. Эти новейшие методы являются революционными, поскольку за последние 15 лет их внедрение позволило глубже изучить и изменить взгляды на значительную часть патологии толстой кишки [3, 4, 5].

Хромоскопия – это прижизненное (vitalное) окрашивание тканей, один из методов, благодаря которому усиление контрастности изображения патологических тканей обеспечивает лучшую диагностику. Различные красители могут иметь разный цвет, механизм взаимодействия с тканями организма и использоваться при различных заболеваниях пищеварительного тракта. Для диагностики колоректальной патологии применяют индигокармин, метиленовый синий, генциан фиолетовый [1, 6, 7].

Анатомически нормальная слизистая оболочка толстой кишки разделена углублениями на многочисленные участки. На каждом участке есть 40-60 ямок (Либеркюновые железы) диаметром 40-50 мкм. Невооруженным глазом микроструктура незаметна, но после применения хромоскопии микрорельеф становится четким. Использование хромоскопии и эндоскопии с увеличением способствовало созданию классификации изменений слизистой оболочки на основе картины ямок желез. Классификация колоректальных неоплазий Pit Pattern была разработана японским ученым

Kudo (1996), усовершенствована Kudo, Tsuruta (2006). Согласно ей, различают пять типов ямочной структуры, которые коррелируют с гистологическими результатами [4, 5, 6].

Цель исследования: изучить диагностическую ценность хромоколоноскопии с метиленовым синим для дифференциальной диагностики между ненеопластическими, неопластическими образованиями толстой кишки и ранним колоректальным раком.

Материал и методы

Исследовано 211 колоректальных полипов, выявленных во время колоноскопии у пациентов Закарпатского областного клинического онкологического диспансера. Во всех случаях в ходе эндоскопического обследования применяли хромоколоноскопию, а в дальнейшем проводили гистологический анализ в патоморфологической лаборатории.

В качестве красителя при проведении хромоколоноскопии использовали метиленовый синий. Химическое название вещества – тетраметилтионина хлорид. Выпускается в виде темно-зеленого кристаллического порошка. Водный раствор препарата имеет синий цвет. Метиленовый синий не токсичен и не имеет побочных эффектов. В биоптате, взятом для гистологического исследования, краситель разрушается формалином и спиртом. Возможно окрашивание в синий цвет мочи, кала.

Метиленовый синий активно абсорбируется тонко- и толстокишечным эпителием, а также метаплазированным эпителием (кишечная метаплазия слизистой оболочки желудка). Он избирательно окрашивает кислые гликозамины, которые вырабатываются бокаловидными энтероцитами. Не абсорбируется пищеводным, желудочным и атрофическим желудочным эпителием. Таким образом, метиленовый синий эффективен для выявления абсорбирующего эпителия: эпителиальные клетки имеют интенсивный синий цвет, который не смывается водой.

Мы применяли прямой метод, т.е. распрыскивали 0,2-0,5% раствора метиленового синего на слизистую оболочку кишки с помощью стандартного катетера, который проводится в биопсионный канал эндоскопа. При выведении эндоскопа из толстой кишки медленно вводили раствор красителя, направляя кончик катетера на нужные участки. Для равномерного нанесения выполняли вращательные движения по и против часовой стрелки.

Минимальное использованное количество красителя – 5 мл, максимальное – 35 мл. В

синий цвет ткань окрашивается через 2-3 минуты, а начинает постепенно исчезать через 15-20 минут после нанесения красителя, но может сохраняться до 24 часов (выделение через почки, путем отшелушивания эпителия). Через 2-5 минут после нанесения красителя нужно отмыть слизистую физиологическим раствором или дистиллированной водой и тщательно удалить избыток жидкости при помощи отсоса. После этого четко визуализируется микрорельеф слизистой оболочки.

Полученные результаты сравнивали с данными гистологического анализа полипов. Согласно современным представлениям, есть две основные группы колоректальных образований: ненеопластические и неопластические [1, 4, 7]. Неопластические полипы (аденомы) имеют потенциал малигнизации, делятся на тубулярные, тубулярно-ворсинчатые, ворсинчатые. Неопластические полипы потенциала злокачественной трансформации не имеют. Для интерпретации результатов хромоколоноскопии мы использовали классификацию Pit Pattern, согласно которой различают пять типов структуры ямочного эпителия: I и II типы отражают норму, воспаление и гиперплазию, III-V типы отражают неоплазию (рис. 1).

Анализируя ошибки визуальной интерпретации, мы рассчитали диагностическую ценность хромоколоноскопии. Для оценки диагностической ценности метода определяли чувствительность (Se), специфичность (Sp) теста, прогностическую ценность положительного (+ PV) и отрицательного (- PV) результатов теста, отношение правдоподобия для положительного (+ LR) и отрицательного (- LR) результатов теста.

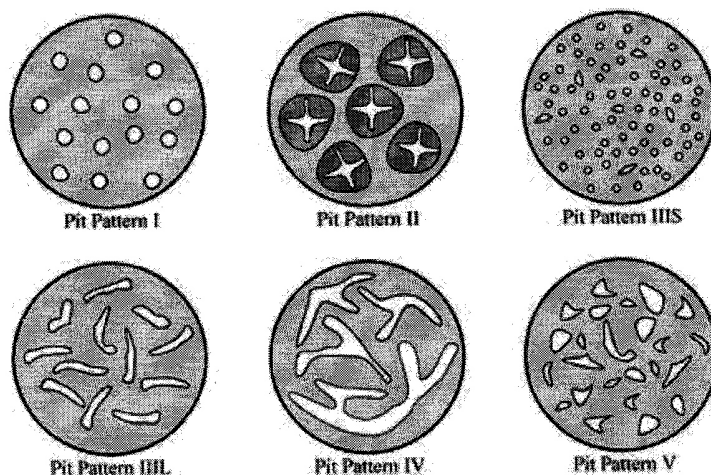
Результаты и обсуждение

Во время проведения эндоскопии нами учитывались некоторые визуальные особенности различных типов полипов еще до применения хромокопии. Неопластические полипы обычно были мелкими (не более 5-8 мм), соответственно ножка чаще всего еще не была сформирована, цвет почти не отличался от цвета окружающей слизистой оболочки, максимальный размер составил 1,2 см. Аденомы же были крупными (от 1 см в диаметре), обычно краснее, чем нормальная слизистая оболочка толстой кишки; могут быть как на ножке, так и на широкой основе, способны достигать крупных размеров.

Визуальная эндоскопическая диагностика раковой трансформации полипа основана на совокупности нескольких признаков: локальное изменение цвета, неравномерность, пятнистость окраски; шероховатость, неровность, зернистость поверхности полипа, особенно при небольших его размерах; язвы на поверхности полипа, повышенная контактная кровоточивость; спонтанная кровоточивость (рис. 2).

Анализируя 211 колоректальных полипов по этим визуальным признакам, мы не нашли никаких убедительных ориентиров, по которым можно достоверно установить диагноз злокачественной опухоли. Так, среди полипов размером более 1 см в 1/3 случаев поверхность была шероховатой, хотя результаты гистологического анализа в абсолютном большинстве случаев подтвердили их доброкачественность. Выраженную кровоточивость наблюдали в 89 (42,2%) случаях, хотя рак в дальнейшем был

Рис. 1. Классификация структуры микрорельефа Pit Pattern [6]: I. Круглые (нормальные) ямки; II. Звездчатые ямки; III_с. Трубоччатые или круглые ямки меньше, чем нормальные ямки (тип I); III_л. Трубоччатые или круглые ямки больше, чем нормальные ямки (тип I); IV. Дендритные или извилистые ямки; V. «Разрушенный» рельеф



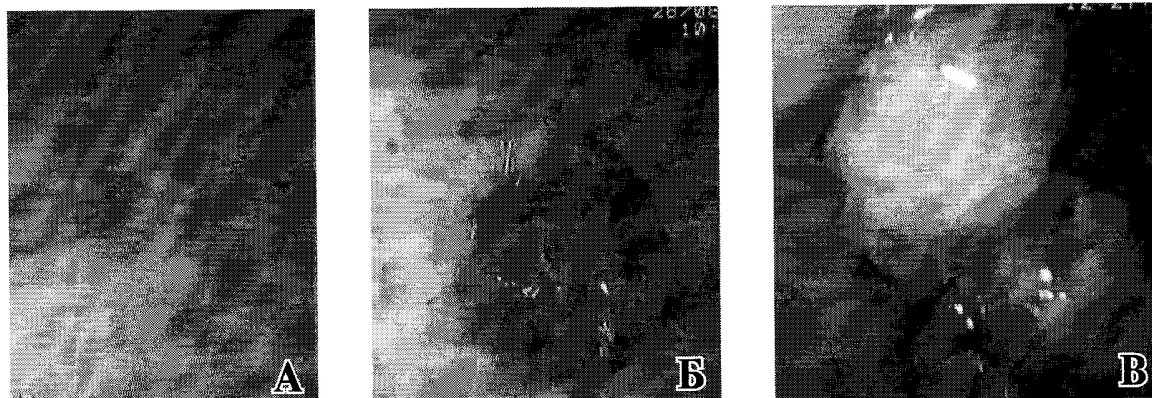


Рис. 2. Эндоскопическая картина полипов толстой кишки: А – гиперпластический полип; Б – аденома; В – малигнизировавшая аденома

диагностирован лишь в 21 (9,9%) из 211 новообразований.

После нанесения красителя микрорельеф разделили на пять типов в соответствии с классификацией Pit Pattern: I и II характерны для ненеопластических (рис. 3), III-V – для неопластических образований (рис. 4).

I тип структуры ямочного эпителия имеет зернистое строение, присущее нормальной или воспаленной слизистой. II тип означает наличие гиперплазии или воспаления (неопластический процесс). III_L и IV типы наиболее характерны для аденоматозных полипов. Тип III_S встречается редко. Хотя он относится к аденоматозному рельефу, частота диагностики плоских и подрытых ранних раков при типе III_S достигает 30%. Поэтому в методических рекомендациях по лечебной тактике данный тип микроструктуры определен как ранний рак без аденоматозного фона.

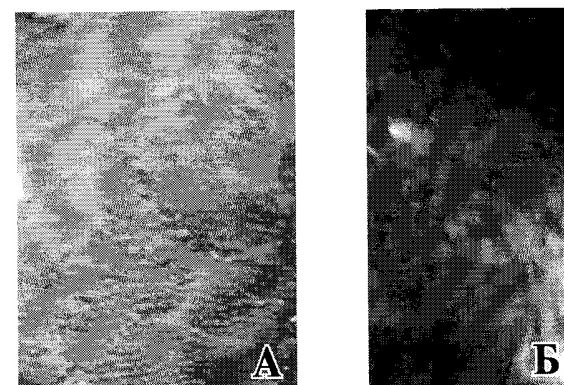
V тип – микроструктура, соответствующая раку. Большинство исследователей разделяют его на 2 подтипа. Подтипу V₁ присуще нерегулярное расположение и размеры III_S, III_L и IV типов ямок. V₁ предполагает наличие неинвазивного рака в пределах слизистой оболочки или инвазию в слизистый и подслизистый слой на такое расстояние, чтобы оно было не менее 1000 мкм (1 мм) от мышечного слоя (так называемая «незначительная» инвазия). Тип V₁ используют для прогнозирования уровня инвазии опухоли, хотя результаты во многих случаях могут быть ложными. V_N характеризуется отсутствующей структурой («разрушенный» или «аморфный» рельеф), что является типичным для массивной инвазии в подслизистый слой (на расстоянии менее 1000 мкм от мышечного слоя и глубже).

Практическое значение классификации направлено на выбор правильной тактики наблюдения и лечения пациента (таблица 1).

При V₁ типе как лечебный метод рекомендуют эндоскопическую резекцию и диссекцию, V_N – инвазивная карцинома, такие опухоли подлежат хирургической резекции. Ориентируясь на такое распределение, некоторые ученые считают возможным радикальное эндоскопическое лечение не только при опухолях в пределах слизистой, но и при частичном проникновении процесса в подслизистый слой. Целью этих исследований является оптимизация хирургических вмешательств в направлении более широкого использования эндохирургии. Вопрос и дальше вызывает множество противоречивых мнений [1, 6, 7]. Мы не разделяли подтипы V₁ и V_N, поскольку гистолог не проводил исследование на предмет уровня частичной инвазии в подслизистый слой.

Из общего количества колоректальных поражений 151 (71,5%) составили доброкачественные аденоматозные полипы, 39 (18,5%) – ненеопластические полипы, 20 (9,5%) – злокачественные аденомы, 1 (0,5%) – полиповидная форма раннего рака кишки (тип I p). Доля аденом среди всех гистологически исследован-

Рис. 3. Типы I-II ямочной структуры: А – тип I (норма, воспаление); Б – тип II (воспаление, гиперплазия)






Рис. 4. Типы III-V ямочной структуры: А - тип III_L (аденома); Б - тип IV (аденома); В - тип V₁ (малигнизированная аденома); Г - тип V_n (аденокарцинома)

ных образований составляла 81% (171 аденома). Из них 151 (88,3%) аденома была доброкачественная: 103 (68,2%) – тубулярные, 29 (19,2%) – тубулярно-ворсинчатые, 19 (12,6%) – ворсинчатые. Злокачественное перерождение

диагностировали в 20 (11,7%) случаях (таблица 2).

Эндоскопический диагноз поставлен правильно в 181 (85,8%), неправильно – в 30 (14,2%) случаях. При оценке образований по

Таблица 1

Лечебная тактика в зависимости от типа Pit Pattern (S. Kudo, 2006)

Тип	Гистология	Лечение
I	Норма, воспаление	–
II	Гиперплазия	При необходимости эндоскопическая полипэктомия
III _L	Аденома	Эндоскопическая полипэктомия
III _S	Ca (cancer) "de novo"	Эндоскопическая подслизистая резекция, диссекция
IV	Аденома	–
V ₁	Ca	Ранний рак с незначительной инвазией
V _n	Ca	Инвазивный Ca
		Резекция сегмента кишки

Таблица 2

Результаты гистологического исследования колоректальных полипов

Тип полипа	Полипэктомия	Биопсия	Всего
Неопластические полипы			
гиперпластический	17	5	22
слизистый	9	5	14
фиброма	1	–	1
грануляционная ткань	1	1	2
Неопластические полипы (аденомы)			
тубулярная	88	15	103
тубулярно-ворсинчатая	23	6	29
ворсинчатая	16	3	19
Малигнизированные аденомы и ранний рак			
тубулярная	6	–	6
тубулярно-ворсинчатая	2	1	3
ворсинчатая	6	5	11
ранний рак (Ip)	1	–	1
Всего: 211 (100%)			

Таблица 3

Ложно-негативные результаты определения типов ямочного эпителия после нанесения красителя					
Тип ямок	Ненеопластические полипы	Доброкачественные аденомы	Злокачественные аденомы	Ранний рак (p)	Всего
II	—	7	—	—	7
III _s	1	2	—	—	3
III _L	2	5	2	—	9
IV	1	3	3	1	8
V	—	3	—	—	3
Ложная оценка	4	20	5	1	30

сле нанесения красителя часто встречались трудности в дифференциации типов III_L и IV (оба типа характерны для аденом), а также в диагностике рака (таблица 3).

Согласно нашим результатам, диагностические ошибки при оценке патологических образований толстой кишки после проведения обычной колоноскопии составляют 30-50%. После использования хромоколоноскопии количество ошибок снизилось до 10,3-28,6%. Больше всего ложно-отрицательных результатов наблюдалось в группе злокачественных аденом (28,6%), в группах доброкачественных аденом и ненеопластических полипов результаты весьма успешны, процент ошибок составил 13,2% для аденом и 10,3% для ненеопластических полипов (таблица 4).

Для оценки эффективности хромоколоноскопии рассчитывали стандартные показатели ценности диагностического теста (таблица 5) на основе собственных результатов (таблица 6).

Чувствительность (sensitivity, Se) — это доля положительных результатов теста в группе пациентов с конкретным заболеванием, а специфичность (specificity, Sp) — это доля от-

рицательных результатов теста в группе пациентов без этого заболевания. Иными словами, чувствительность — это вероятность положительного результата теста при наличии болезни (т.е. способность метода выявить болезнь, когда она есть). Специфичность — это вероятность отрицательного результата при отсутствии болезни (т.е. способность метода подтвердить отсутствие болезни, когда ее нет). Чем выше показатели (максимум — 100%), тем больше точность диагностического метода.

Для оценки диагностических возможностей теста дополнительно вычисляют прогностическую ценность теста (predictive value, PV) — это вероятность наличия (отсутствия) заболевания при известном результате исследования. Прогностическая ценность положительного результата (positive predictive value, +PV) — вероятность наличия заболевания при положительном (патологическом) результате теста. Прогностическая ценность отрицательного результата (negative predictive value, -PV) — вероятность отсутствия заболевания при отрицательном (нормальном) результате теста.

Прогностическая ценность зависит от чув-

Таблица 4

Результаты визуальной эндоскопической оценки в сравнении с данными хромоэндоскопии и гистологии			
Тип полипа	Правильная эндоскопическая оценка	Ложно-негативная эндоскопическая оценка	Всего
ненеопластические полипы	35 (89,7%)	4 (10,3%)	39 (100%)
доброкачественные аденомы	131 (86,8%)	20 (13,2%)	151 (100%)
злокачественные аденомы и ранний рак	15 (71,4%)	6 (28,6%)	21 (100%)

Таблица 5

Схема расчета показателей ценности теста					
		Заболевание			
		присутствует	отсутствует		
Тест	положительный	a	b	a+b	+PV=a/(a+b)
	отрицательный	c	d	c+d	-PV=c/(c+d)
		a+c	b+d	a+b+c+d	
		Se=a/(a+c)	Sp=d/(b+d)	P=(a+c)/(a+b+c+d)	
		+LR=[a/(a+c)]/[b/(b+d)]	-LR=[c/(a+c)]/[d/(b+d)]		

Таблица 6

Собственные результаты хромоколоноскопии				
Ненеопластические полипы				
		присутствует	отсутствует	
Тест	положительный	35	7	42
	отрицательный	4	165	169
		39	172	211
Доброкачественные неопластические полипы				
		присутствует	отсутствует	
Тест	положительный	131	4	135
	отрицательный	20	56	76
		151	60	211
Злокачественные полипы				
		присутствует	отсутствует	
Тест	положительный	15	6	21
	отрицательный	6	184	190
		21	190	211

Таблица 7

Показатели диагностической ценности хромоколоноскопии			
	Ненеопластические полипы	Доброкачественные неопластические полипы	Злокачественные полипы
Se	89,7%	86,8%	71,4%
Sp	95,9%	93,3%	96,8%
+PV	83,3%	97,0%	71,4%
-PV	2,4%	26,3%	3,2%
P	18,5%	71,6%	9,9%
+LR	21,9	12,9	22,3
-LR	0,1	0,1	0,3

ствительности, специфичности и распространенности заболевания в исследуемой группе лиц. Распространенность (prevalence, P) рассчитывается как отношение количества лиц с исследуемым заболеванием к общему количеству людей в популяции или исследуемой группе.

Результаты вычисления диагностической ценности хромоколоноскопии приведены в таблице 7.

Чем чувствительнее тест, тем выше прогностическая ценность его отрицательного результата (-PV), поскольку возрастает вероятность того, что отрицательные результаты теста отвергают наличие заболевания. И наоборот, чем специфичнее тест, тем выше прогностическая ценность его положительного результата (+PV), поскольку возрастает вероятность того, что положительные результаты теста подтверждают предполагаемый диагноз.

Отношение правдоподобия для положительного и отрицательного результатов теста (likelihood ratio, +LR, -LR) — это еще один показатель для оценки эффективности диагностического метода, указывает, во сколько раз выше (ниже) вероятность получить результат теста у пациентов по сравнению с аналогич-

ным результатом у здоровых. Преимуществом исчисления этих показателей является углубленный анализ, который выходит за рамки грубой оценки результатов диагностики (норма — патология).

Выводы

1. Среди 211 проанализированных колоректальных образований 39 (18,5%) были ненеопластическими полипами, 151 (71,5%) — доброкачественными аденомами, 20 (9,5%) — злокачественно перерожденными аденомами, 1 (0,5%) — полиповидным ранним раком кишки, тип Ip.

2. Чувствительность и специфичность хромоколоноскопии для диагностики ненеопластических образований составили соответственно 89,7% и 95,9%, для диагностики неопластических образований — 86,8% и 93,3%, для диагностики рака — 71,4% и 96,8%.

3. При использовании хромоколоноскопии для визуальной дифференциальной диагностики между ненеопластическими, неопластическими поражениями и ранним раком количество ложно-отрицательных результатов снизилось до 10,3–28,6%.

ЛИТЕРАТУРА

1. High resolution colonoscopy in a bowel cancer screening program improves polyp detection / M. R. Banks [et al.] // World J Gastroenterol. – 2011 Oct. – Vol. 17, N 38. – P. 4308–13.
2. Rabeneck L. Circumstances in which colonoscopy misses cancer / L. Rabeneck, L. F. Paszat // Frontline Gastroenterology. – 2010. – Vol. 1. – P. 52–58.
3. Фомин П. Д. Терминология и классификация методов получения эндоскопического изображения / П. Д. Фомин, В. И. Никишаев // Україн. журн. малоінвазив. та ендоскопіч. хірургії. – 2011. – Т. 15, № 3. – С. 13–18.
4. Эндоскопическая диагностика раннего колоректального рака / В.И. Никишаев [и др.] // Україн. журн. малоінвазив. та ендоскопіч. хірургії. – 2012. – Т. 16, № 1. – С. 35–55.
5. Delaunay triangulation-based pit density estimation for the classification of polyps in high-magnification chromo-colonoscopy / M. Häfner [et al.] // Comput Methods Programs Biomed. – 2012 Sep. – Vol. 107, N 3. – P. 565–81.
6. Clinical significance of type V₁ pit pattern subclassification in determining the depth of invasion of colorectal neoplasms / H. Kanao [et al.] // World J Gastroenterol. – 2008 Jan. – Vol. 14, N 2. – P. 211–17.
7. Efficacy of the revised Vienna classification for diagnosing colorectal epithelial neoplasias / K. Tominaga [et al.] // World J Gastroenterol. – 2009 May. – Vol. 15, N 19. – P. 2351–56.

Адрес для корреспонденции

88014, Украина, г. Ужгород,
ул. Бродлаковича, д. 2,
Закарпатский областной клинический
онкологический диспансер,
поликлиническое отделение,
эндоскопический кабинет,
тел. моб. +380 50 673-39-98,
e-mail:sochka_anna@inbox.ru,
Сочка Анна Владимировна

Сведения об авторах

Русин В.И., д.м.н., профессор, заведующий кафедрой хирургических болезней медицинского факультета ГВУЗ «Ужгородский национальный университет».

Бодижар П.А., д.м.н., профессор кафедры хирургических болезней медицинского факультета ГВУЗ

«Ужгородский национальный университет».
Сочка А.В., аспирантка кафедры хирургических болезней медицинского факультета ГВУЗ «Ужгородский национальный университет», врач-эндоскопист поликлинического отделения Закарпатского областного клинического онкологического диспансера.

Поступила 12.12.2012 г.