

УДК: 616.147.3-002-007.64:616-089

Русин В.І., Болдіжар П.О., Лопіт В.М., Сірчак С.С., Краснопольська О.С.

ОСОБЛИВОСТІ ХІРУРГІЧНОЇ ТЕХНІКИ ПРИ ГОСТРОМУ ВАРИКОТРОМБОФЛЕБІТІ ПРИТОК МАЛОЇ ПІДШКІРНОЇ ВЕНИ

ДВНЗ «Ужгородський національний університет», м. Ужгород

У роботі представлені результати хірургічного лікування 53 хворих з гострим варикотромбофлебітом малої підшкірної вени, що проводилося на базі ЗОКЛ ім. А. Новака. Обов'язковими компонентами комбінованого втручання були: обробка сафено-підколінного співгірла, тромбектомія, обробка неспроможних і тромбованих перфорантів, флебектомія малої підшкірної вени та її приток. Розглянута тактика операційного лікування варикотромбофлебіту приток малої підшкірної вени (зокрема, вени Джіакоміні) у залежності від різних анатомічних варіантів їх побудови та локалізації тромботичного процесу. Доведено, що використання малоінвазивної техніки хірургічного втручання на гомілці при варикотромбофлебіті малої підшкірної вени адекватно вирішує усі хірургічні завдання: проведення повноцінної ревізії субфасціального простору; повноцінна обробка неспроможних і тромбованих перфорантів; висічення тромбованих конгломератів варикозних вузлів; виконання резекції тромбованих венозних синусів литкового м'язу.

Ключові слова: притоки малої підшкірної вени, сафено-підколінне співгірло, вена Джіакоміні, субфасціальний простір, венозні синуси.

Вступ

До недавнього часу діагноз гострого варикотромбофлебіту малої підшкірної вени (МПВ) і питання про його подальше лікування вирішувалися тільки на основі клінічних симптомів захворювання. Це приводило до великої кількості ускладнень під час операції та у післяопераційному періоді. Частка недиагностованих тромбозів глибоких вен становила 2-14% [1].

Слід відзначити також, що клінічні прояви гострого варикотромбофлебіту (ГВТФ) МПВ відрізняються від клінічних ознак варикотромбофлебіту великої підшкірної вени (ВПВ) [3].

Не слід також забувати, що басейн МПВ не обмежується тільки гомілкою, а розповсюджується також на задню поверхню стегна (сіднична вена, вена Джіакоміні). Необхідно мати на увазі, що окрім ГВТФ безпосередньо МПВ може бути варикотромбофлебіт перфорантної вени підколінної ямки, який є незалежним від венозної сітки МПВ. Також слід враховувати наявність гемодинамічно значущої колатеральної гілки, яка

пов'язує стовбур МПВ у верхньо-середній третині гомілки з задньою арковою веною Леонардо та перфорантними венами Кокетта. У більше ніж половини випадків, окрім основного стовбуру МПВ, наявний один або два додаткових [6]. На відміну від ВПВ, більша частина МПВ розташована субфасціально, і її слід розглядати як одну із складових м'язово-венозної помпи гомілки [4].

Мета дослідження

Покращання результатів лікування хворих з ГВТФ МПВ шляхом розроблення стратегії та тактики лікування з використанням сучасних малоінвазивних хірургічних методик.

Матеріали та методи дослідження

У хірургічній клініці ЗОКЛ ім. А. Новака м.Ужгород на лікуванні з приводу ГВТФ МПВ знаходилося 53 хворих. Види операційних втручань та локалізація тромботичного процесу в системі МПВ представлені у таблиці 1.

Таблиця 1
Локалізація тромботичного процесу та види хірургічних втручань

Локалізація тромботичного процесу	Види втручання
МПВ (n=11)	Видалення МПВ
МПВ із переходом на СПС (n=7)	Відкрита тромбектомія із гірла підколінної вени + видалення МПВ
МПВ із флотуючим тромбом у підколінну вену (n=12)	Відкрита тромбектомія із підколінної вени + видалення МПВ
Поєднання уражень МПВ та ВПВ з флотуючими тромбами у стегновій та підколінній венах (n=2)	Відкриті тромбектомії із підколінної та стегнової вен + видалення МПВ та ВПВ
МПВ з переходом тромбозу на двочеревцеві синуси (n=9)	Перев'язка гірла двочеревцевого синуса + видалення МПВ
МПВ із переходом через литковий перфорант на малогомілкові вени (n=3)	Перев'язка малогомілкових вен у гирлі + видалення МПВ
МПВ із переходом через литковий перфорант на камбалоподібний синус (n=2)	Перев'язка в місці впадіння + видалення МПВ
МПВ з переходом через вену Джіакоміні на глибоку вену стегна та флотуючим тромбом у стегновій вені (n=4)	Видалення флотуючого тромбу зі стегнової вени + лігування глибокої вени стегна + видалення МПВ, флебектомія вени Джіакоміні
Ізольований варикотромбофлебіт вени Джіакоміні, пов'язаний з гірлом МПВ (n=3)	Дисекція тромбованої вени Джіакоміні з оголенням СПС і місця впадіння її у стовбур ВПВ

Як видно з таблиці, обов'язковими компонентами комбінованого втручання були: обробка сафено-підколінного співгірла (СПС), тромбектомія, обробка неспроможних і тромбованих перфорантів, флебектомія МПВ або її приток.

Результати та їх обговорення

Обробку СПС слід виконувати після розсічення фасції у повздовжньому напрямку. Далі проводили виділення співгірла, взяття його на турнікет, виконували флеботомію з метою визначення у просвіті МПВ тромботичних мас до

отримання ретроградного кровоплину із підколінної вени.

У випадку коли тромбоз МПВ поширюється на її гирло, його розкриття і резекція потребують деяких запобіжних заходів. З метою запобігання відриву тромбу і міграції з поверхневих у глибокі вени дисекція співгирла повинна виконуватись делікатно. При найменшій підозрі на тромбоз підколінної вени співгирло необхідно виділити більш широко, а підколінну вену мобілізувати на 3-5 см вище співгирла та взяти на турнікети вище і нижче співгирла. Проксимальна частина тромбу видалялася під візуальним контролем на висоті проби Вальсальви. Після відсічення МПВ перев'язували пристінково без формування кукси.

У випадку тромбозу двочеревцевого синуса литкової вени, що був діагностований у 9 випадках, ми виконували перев'язку гирла двочеревцевого синуса та видалення МПВ.

На гомілці видалення тромбованого стовбура МПВ досить травматичне і може викликати неврологічні ускладнення. При такій патології є три варіанти тактичних рішень: одномоментне висічення тромбованих вен, відтермінована радикальна флебектомія і консервативне лікування з метою зняття елементів гострого запалення [3].

Урахування розташування стовбуру МПВ у каналі Пірогова і взаємовідношення МПВ з нервами, що проходять у ньому, лежить в основі вибору тактики подальшого лікування.

Видалення МПВ може бути виконано двома способами. При першому – зонд вводять зверху вниз з розрізу, що проведений у підколінній ямці, до самого апоневрозу з розтином останнього. При введенні зонда знизу вгору методика краща. Даний спосіб полегшує пошук СПС на зонді і спрощує його обробку.

Найбільш виправданим при ГВТ МПВ, на нашу думку, є парціальний стріпінг. Якщо до операції діагностовано флотуючий тромб у підколінній вені або ураження спів гирла, після тромбектомії та обробки співгирла зонд вводили зверху вниз, що було виконано у 21 випадку. У решті 29 випадках зонд проводили знизу вгору.

Серед приток МПВ найбільш гемодинамічно значущими і тромбонебезпечними є: 1) на стегні – вена Джіакоміні (ВД), що з'єднує пригирловий відділ МПВ зі стовбуром ВПВ; 2) у верхній третині гомілки комунікант, що з'єднує стовбур ВПВ (вище впадіння вени Леонардо) зі стовбуром МПВ у підколінній ямці; 3) у середній третині – колатералі, що з'єднують стовбур МПВ з басейном ВПВ у комплексі з медіальними литковими перфорантними венами; 4) у середньо-нижній третині – прямий комунікант, що з'єднує середньо-нижню третину МПВ з перфорантами Кокетта або веною Леонардо [2].

Вена Джіакоміні, як правило, відходить від стовбуру МПВ утворюючи з ним біфуркацію. Діаметр кожної з цих гілок дуже варіабельний. В окремих випадках вена Джіакоміні є прямим

продовженням МПВ і дуже рідко увесь кровоплин є скерованим у МПВ.

Дистальну частину вени Джіакоміні візуалізували між листками фасції, в трикутному просторі, який утворено напівперепончатим і напівсухожилковими м'язами (медіально), довгою головою двоголового м'яза (латерально) і поверхневою фасцією, розташованою над міжм'язовою борозною. Середня третина ВД розташовувалася на задній поверхні стегна. У верхній третині стегна ВД косо прямувала на медіальну поверхню, з'єднуючись з ВПВ за допомогою задньої додаткової вени або задньої вени, що огинає стегно. При ультразвуковому дослідженні було виявлено, що дистальний і проксимальний сегменти ВД розташувалися субфасціалью, а середній – підшкірно.

За нашими даними у семи (13,2%) хворих на фоні ГВТФ МПВ спостерігався перехід тромботичного процесу на вену Джіакоміні. При цьому у 3 хворих був виявлений ізольований варикотромбофлебіт вени Джіакоміні, пов'язаний з гирлом МПВ. Унаслідок того, що була загроза поширення тромбофлебіту на стовбур МПВ і далі в підколінну вену, усі ці пацієнти були терміново оперовані. Виконано висічення тромбованої вени з оголенням СПС і місця впадіння її у стовбур ВПВ. Виконували дисекцію вени Джіакоміні пристінково у місці впадіння її у СПС і у стовбур ВПВ (рис. 1).

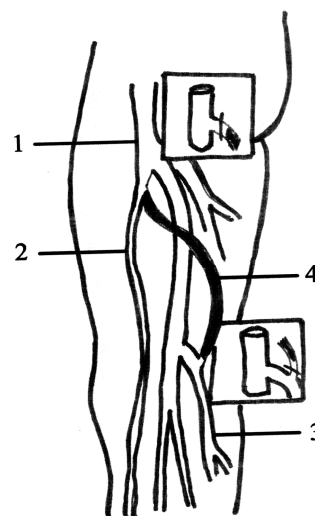


Рис. 1. Схема дисекції вени Джіакоміні (1 – стегнова вена; 2 – ВПВ; 3 – МПВ; 4 – вена Джіакоміні)

Необхідно враховувати, що місце впадіння її в МПВ знаходиться під фасцією і для адекватної обробки її також обов'язково розсікали поздовжньо і оголювали СПС. Саме така обробка без залишення сліпих мішків, що усуває загрозу тромбування в них, на нашу думку, є адекватною.

У чотирьох наших пацієнтів діагностовано ГВТФ МПВ із переходом через вену Джіакоміні на глибоку вену стегна та флотуючим тромбом у стегновій вені. У цих випадках виконано вида-

лення флотуючого тромбу зі стегнової вени, лігування глибокої вени стегна та видалення МПВ та вени Джіакоміні (рис. 2).

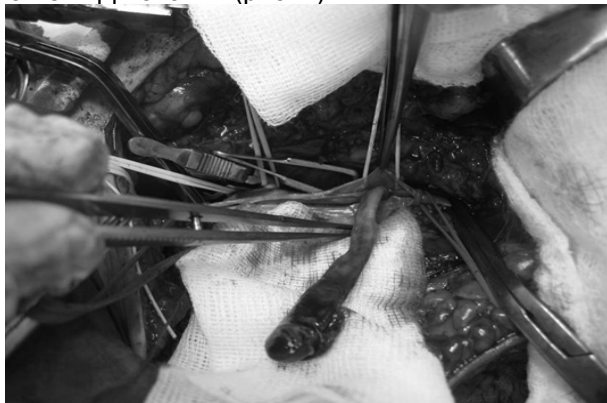

Рис. 2. Інтраопераційне фото хворой Р. Флотуючий тромб стегнової вени, що перейшов через тромбовану вену Джіакоміні на глибоку вену стегна.

За допомогою ультразвукового дослідження було встановлено, що незмінена вена Джіакоміні дрениє кров з МПВ у ВПВ, тобто має односпрямоване розташування клапанів і втягується в процес варикозної трансформації в обох випадках: перший – як шлях поширення проксимального рефлюксу з ВПВ, стегнових перфорантів або тазових анастомозів в МПВ та її варикозно змінені притоки; другий – як провідник рефлюкса в протилежному напрямку – з МПВ у ВПВ та її притоки.

М. Georgiev et al. (2003) вважають, що кровоплин по ВД в нормі має висхідний напрямок, а при варикозному розширенні ВПВ здійснюється фізіологічне дренивання крові з ділянки стегна в ділянку сафенопоплітеального співгирла (СПС) [5]. У цій ситуації ВД є притокою СПС і може стати варикозно зміненою, коли клапани, які в нормі перешкоджають висхідному кровоплину, стають неспроможними.

За нашими даними, кровоплин по ВД в нормі орієнтований у висхідному напрямку. Рефлюкс крові по ВД був зареєстрований при варикотромбофлебіті тільки у двох хворих. Впадіння вени Джіакоміні в глибоку вену стегна в доступній нам спеціальній літературі ми не знайшли.

Серединний сегмент МПВ, утворений медіальними литковими перфорантними венами у комплексі з міжпідшкірними дугами, перетворюється у потужний пункт обміну крові між басейнами малої та великої підшкірних вен і медіальних литкових вен.

У своїй роботі ми дотримувались положення, що при видаленні МПВ необхідно лігувати і перетинати усі вени, що дрениються у синуси медіальної і латеральної головок литкових м'язів, так як задньо-медіальна група перфорантних вен є джерелом тромбозу суральних синусів.

У нашому дослідженні тромбоз перфорантів у басейні МПВ виявлений у 5 пацієнтів (10%). Обробка їх виконувалась відкритим субфасціальним методом з міні-доступу.

При флотуючому тромбі у підколінній вені й на ранніх термінах тромбозу ми вважаємо протипоказаним застосування газової методики SEPS у зв'язку з можливістю відриву тромбу і виникнення тромбоемболії легеневої артерії (ТЕЛА) [7]. При такому варіанті ГВТФ МПВ у двох хворих ми виконали першим етапом тромбектомію з підколінної вени і резекцію СПС, а потім обробку перфорантів з міні-доступу у середній третині гомілки з ревізією усього субфасціального простору.

Замкнену дугу венозного синуса ми зустріли у двох пацієнтів, що вимагало виконання дисекції перфоранта Gillot у нижній третині гомілки. Післяопераційних місцевих ускладнень, тромбозу глибоких вен, ТЕЛА не спостерігали. Післяопераційний період у хворих, оперованих з приводу ГВТФ у басейні МПВ, протікав легше, ніж після радикальної флебектомії у басейні ВПВ.

Таким чином, використання малоінвазивної техніки хірургічного втручання на гомілці при ГВТФ МПВ адекватно вирішує усі хірургічні задачі: 1) проведення повноцінної ревізії субфасціального простору; 2) повноцінна обробка неспроможних і тромбованих перфорантів; 3) висічення тромбованих конгломератів варикозних вузлів; 4) виконання резекції тромбованих венозних синусів литкового м'язу.

Висновки

1. Термінове радикальне лікування гострого варикотромбофлебіту системи малої підшкірної вени – основний і безпечний метод лікування.

2. Субфасціальна малоінвазивна хірургія перфорантів і венозних синусів литкових м'язів – невід'ємна частина радикального лікування гострого варикотромбофлебіту малої підшкірної вени.

3. Обробка співгирла і місць впадіння гемодинамічно значущих приток малої підшкірної вени повинна виконуватись пристінково без формування кукси – сліпого мішка.

4. Вена Джіакоміні є додатковим шляхом відтоку від малої підшкірної вени і в окремих випадках може бути кондуктором тромбозу глибокої венозної системи нижньої кінцівки.

Література

1. Радикальное хирургическое лечение острого варикотромбофлебита / А.И. Кириенко, А.А. Матюшенко, В.В. Андрияшкин [и др.] // Грудная и сердечно-сосудистая хирургия. – 2003. – № 2. – С. 43-48.
2. Тактика та хірургічне лікування атипичних форм гострого варикотромбофлебіту / В.І. Русин, П.О. Болдіжар, В.В. Корсак [та ін.] // Науковий вісник Ужгородського університету, серія «Медицина». – 2011. – № 42. – С. 93-97.
3. Шаталов А.В. Стратегия и тактика хирургического лечения острого варикотромбофлебита в бассейне малой подкожной вены / А.В. Шаталов, А.Г. Бебуришвили, А.А. Шаталов // Труды Международного хирургического конгресса «Новые технологии в медицине». – Ростов-на-Дону, 2005. – С. 334.
4. Fowkes L.A. The morphology of the varicose short saphenous system / L.A. Fowkes, S.G. Darke // Phlebology. – 2006. – Vol. 21, No 2. – P. 55-59.
5. Georgiev M. The thigh extension of the lesser saphenous vein: from Giacomini's observations to ultrasound scan imaging / M. Georgiev, K.A. Myers, G. Belcaro // J. Vasc. Surg. – 2003. – Vol. 37. – P. 558-563.

- Caggiati A. Nomenclature of the veins of the lower limbs: an international interdisciplinary consensus statement / A. Caggiati, J.J. Bergan, P. Gloviczki [et al.] // *J. Vasc. Surg.* – 2002. – Vol. 36. – P. 416-422.
- Sonnenberg S. Results of subfascial endoscopic perforator vein surgery without perioperative of perforator veins / S. Sonnenberg, M. Bitsiadou, A. Gidman [et al.] // *Phlebology.* – 2006. – № 21. – P. 50-52.

References

- Radikal'noe hirurgicheskoe lechenie ostrogo varikotromboflebita / A.I. Kirienko, A.A. Matyushenko, V.V. Andriyashkin [i dr.] // *Grudnaya i serdechno-sosudistaya hirurgiya.* – 2003. – № 2. – S. 43-48.
- Taktika ta hirurgichne likuvannya atipovih form gostrogo varikotromboflebitu / V.I. Rusin, P.O. Boldizhar, V.V. Korsak [ta in.] // *Naukovij visnik Uzhgorod'skogo universitetu, seriya «Medicina».* – 2011. – № 42. – S. 93-97.

- Shatalov A.V. Strategiya i taktika hirurgicheskogo lecheniya ostrogo varikotromboflebita v bassejne maloj podkozhnoj veny / A.V. Shatalov, A.G. Beburishvili, A.A. Shatalov // *Trudy Mezhdunarodnogo hirurgicheskogo kongressa «Novye tehnologii v medicine».* – Rostov-na-Donu, 2005. – S. 334.
- Fowkes L.A. The morphology of the varicose short saphenous system / L.A. Fowkes, S.G. Darke // *Phlebology.* – 2006. – Vol. 21, № 2. – P. 55-59.
- Georgiev M. The thigh extension of the lesser saphenous vein: from Giacomini's observations to ultrasound scan imaging / M. Georgiev, K.A. Myers, G. Belcaro // *J. Vasc. Surg.* – 2003. – Vol. 37. – P. 558-563.
- Caggiati A. Nomenclature of the veins of the lower limbs: an international interdisciplinary consensus statement / A. Caggiati, J.J. Bergan, P. Gloviczki [et al.] // *J. Vasc. Surg.* – 2002. – Vol. 36. – P. 416-422.
- Sonnenberg S. Results of subfascial endoscopic perforator vein surgery without perioperative of perforator veins / S. Sonnenberg, M. Bitsiadou, A. Gidman [et al.] // *Phlebology.* – 2006. – № 21. – P. 50-52.

Реферат

ОСОБЕННОСТИ ХИРУРГИЧЕСКОЙ ТЕХНИКИ ПРИ ОСТРОМ ВАРИКОТРОМБОФЛЕБИТЕ ПРИТОКОВ МАЛОЙ ПОДКОЖНОЙ ВЕНЫ

Русин В.И., Болдизхар П.А., Лопит В.М., Сирчак С.С., Краснополянская О.С.

Ключевые слова: притоки малой подкожной вены, сафено-подколенное соустье, вена Джакомини, субфасциальное пространство, венозные синусы.

В работе представлены результаты хирургического лечения 53 больных с острым варикотромбофлебитом малой подкожной вены, которое проводилось на базе ЗОКБ им. А. Новака. Обязательными компонентами комбинированного вмешательства были: обработка сафено-подколенного соустья, тромбэктомия, обработка несостоятельных и тромбированных перфорантов, флебэктомия малой подкожной вены и ее притоков. Рассмотрена тактика оперативного лечения варикотромбофлебита притоков малой подкожной вены (в частности, вены Джакомини) в зависимости от различных анатомических вариантов их построения и локализации тромботического процесса. Доказано, что использование малоинвазивной техники хирургического вмешательства на голени при варикотромбофлебите малой подкожной вены адекватно решает все хирургические задачи: проведение полноценной ревизии субфасциального пространства; полноценная обработка несостоятельных и тромбированных перфорантов; иссечение конгломератов тромбированных варикозных узлов; выполнение резекции тромбированных венозных синусов икроножной мышцы.

Summary

PECULIARITIES OF SURGICAL TECHNIQUES IN ACUTE VARICOPHLEBITIS OF SMALL SAPHENOUS VEIN TRIBUTARIES

Rusin V.I., Boldizhar P.A., Lopit V.M., Sirchak S.S., Krasnopolskaya O.S.

Key words: tributaries of small saphenous vein, sapheno-popliteal anastomosis, Giacomini vein, subfascial space, venous sinuses.

This paper describes the results of surgical treatment of 53 patients with acute varicothrombophlebitis of small saphenous vein, operated for on the basis of A. Novak Regional clinical hospital. The mandatory components of the combined intervention included the treatment of sapheno-popliteal junction, thrombectomy, treatment of incompetent and thrombosed perforated tributaries, phlebectomy of small saphenous vein and its tributaries. We considered the tactics of surgical treatment of varicothrombophlebitis of tributaries of small saphenous vein (in particular, the Giacomini vein) depending on different anatomical variants of their structure and localization of the thrombotic process. It has been proved that the minimally invasive surgical technique in the leg in varicothrombophlebitis of small saphenous vein allows of solving all surgical tasks adequately.