

© Русин В.І., Чобей С.М., 2009

УДК: 616.348-006.6-033.2:611.36+616.36-008.64:616.61-008.64-036.11

**ГЕПАТОРЕНАЛЬНИЙ СИНДРОМ У ХВОРИХ ІЗ ОБСТРУКТИВНИМ РАКОМ ОБОДОВОЇ КИШКИ ТА МЕТАСТАЗАМИ В ПЕЧІНКУ****Русин В.І., Чобей С.М.***Ужгородський національний університет, медичний факультет, кафедра хірургічних хвороб, м. Ужгород*

**РЕЗЮМЕ:** у проктологічному відділенні Закарпатської ОКЛ ім. А. Новака за період 2004-2008 роки прооперовано 121 хворого на обструктивний рак ободової кишки. При цьому 109 (90,1%) хворих мали III та IV стадії захворювання. У 33 (27,3%) спостерігали метастази у печінку, множинні – у 7 хворих, солітарні – у 26 пацієнтів. У 15-ти хворих діагностовано тромбоз системи ворітної вени, у 11 (9,1%) – безпосередньо у самій ворітній вені, у 4 (3,35) у селезінковій вені.

У 33,3% хворих з обструктивним раком ободової кишки з метастазами у печінку розвивається гепаторенальний синдром, а при тромбозі системи ворітної вени цей показник зростає до 47%. За результатами роботи дані рекомендації щодо ведення хворих з метастазами рака ободової кишки в печінку.

**Ключові слова:** обструктивний рак ободової кишки, гепаторенальний синдром

**Вступ.** Більше половини пацієнтів із раком ободової кишки (РОК) помирають від метастатичних уражень печінки. Хірургічне лікування – єдиний спосіб терапії метастатичного ураження печінки і то тільки у випадках поодиноких метастазів. Окремі повідомлення про успішне поєднання хірургічного лікування з хіміотерапією і радіотерапією, внутрішньоартеріальною поліхіміотерапією, ендovasкулярною емболізацією судин печінки, включаючи кріотерапію, свідчать про подовженість життя пацієнтів з поодинокими лікованими метастазами печінки від 21,3 до 36 місяців.

З усіх повідомлень з цього приводу найважливішим є те, що метастази у печінку при РОК мають бути видалені хірургічним шляхом. В той же час, ні в одному з повідомлень, за винятком поодиноких вітчизняних публікацій, не піднімаються напрямки і шляхи профілактичних заходів, направлених на попередження і профілактику як первинних так і вторинних метастатичних уражень печінки.

До кінця минулого століття сформувалось уявлення про те, який рак печінки можна вважати операбельним, а також були визначені стандартні показання до оперативного лікування. Вважали, що хірургічне втручання доцільне тільки у тому випадку, коли кількість метастазів в межах однієї долі не перевищує чотирьох, а їх сумарний розмір – не більше 5 см. Крім того, наявність позапечінкових і метахронних метастазів, недостатній об'єм залишкової паренхіми, інвазія нижньої порожнистої і печінкових вен раніше значно обмежували діапазон застосування хірургічних методів лікування таких пацієнтів.

На даний час представлені критерії резектабельності раку печінки були переглянуті. Так, множинні метастази і білобарне ураження уже не відносять до протипоказань до їх радикального лікування, в основному завдяки більш широкому впровадженню методик поетапної резекції і радіо-

частотної абляції новоутворень, призначенню курсів неoadьювантної хіміотерапії. Окрім того, немає жорстких обмежень відносно розмірів метастазів, можливе виконання операцій по видаленню позапечінкових і синхронних метастазів. Розроблені методики резекції нижньої порожнистої і печінкових вен з наступною їх реконструкцією. Також не є більше протипоказаннями до оперативного втручання ураження лімфовузлів воріт печінки, границі резекції менше 1 см. Емболізація правої гілки ворітної вени дозволяє проводити правобічну гемігепатектомію у пацієнтів з малим об'ємом паренхіми лівої долі та навпаки, через певний проміжок часу [3,7].

Метастази в печінку характеризуються швидким ростом та розповсюдженням по всьому органу через порталні та лімфатичні судини. Величина і число пухлинних вузлів визначають вираженість симптоматики. Від відчуття важкості та дискомфорту в правому підребр'ї, в подальшому гепатомегалії та асцити з розвитком гепаторенального синдрому (ГРС). При цьому згідно визначення ВООЗ – гепаторенальний синдром це важка функціональна гостра ниркова недостатність у хворих, які мають виражену печінкову недостатність, при цьому інша причина ниркової недостатності відсутня.

ГРС першого типу розвивається блискавично в межах двох тижнів при гемігепатектоміях або обширних сегментектоміях на фоні РОК.

ГРС другого типу характеризується поступовим (латентним) перебігом, на фоні рефракторного асцити, як правило, при множинних метастатичних ураженнях печінки.

Безперечно, що розвиток ГРС на фоні обструктивного раку ободової кишки ускладнює перебіг захворювання і погіршує як безпосередні так і віддалені результати лікування.

**Мета дослідження:** Виявити кількість та типи хворих із ГРС при РОК в залежності від величини

метастазів у печінку та прохідності портальної системи [4,5].

**Матеріали та методи.** В проктологічному відділення ОКЛ ім. Андрія Новака м. Ужгорода за період 2004-2008 роки прооперовано 121 хворого із обструктивним раком ободової кишки. Правобічна локалізація встановлена у 49 (40,5%) хворих, лівобічна – у 60 (49,6%), поперечно-ободова кишка – у 12 (9,9%).

При цьому 109 (90,1%) хворих мали III та IV стадію захворювання, у 33 (27,3%) спостерігали метастази у печінку, множинні – у семи хворих, солітарні – у 26 пацієнтів. У 15 хворих спостерігали тромбоз в системі ворітної вени, у 11 (9,1%) – безпосередньо у самій ворітній вені, у 4 – (3,3%) в селезінковій вені.

У 48 хворих після основного етапу операції виділяли гілку v. ileocolica, перев'язували її дистальний кінець, а в проксимальний вводили катетер на

глибину 10-15 см, при цьому вільний кінець катетера виводили через додатковий отвір в передній черевній стінці зліва від серединної лінії вище пупка [3].

Хворим виконували оперативні втручання, представлені в таблиці 1. З першого дня післяопераційного періоду протягом 7 днів проводили внутрішньовенну пролонговану портальну хіміотерапію (500 мг/м<sup>2</sup> 5-фторурацилу, лейковорин 25мг/м<sup>2</sup>, 5000 Од гепарину, мітоміцин в кількості 10 мг/м<sup>2</sup> та 20 мл гептралу на 500 мл 5%-ої глюкози) через інфузомат швидкістю 40-50 мл за годину з розрахунку 5 г 5-фторурацилу на курс лікування (Патент України -35286А) [2]. У семи хворих з компенсованими проявами РОК та підтвердженими метастазами в печінку лікування розпочали із суперселективного підведення вказаних препаратів внутрішньоартеріально через власну печінкову артерію протягом 72 годин.

Таблиця 1

Характер оперативних втручань та кількість хворих з метастазами в печінку та тромбозом системи ворітної вени в залежності від локалізації пухлини

	Характер операції	Кількість	Метастази в печінці	Тромбоз ворітної вени	Тромбоз селезінкової вени
Права половина	Правобічна геміколектомія	19	12	3 (2,5%)	–
	Розширена правобічна геміколектомія	30	–	–	–
Субтотальна колектомія		12	1	1 (0,8%)	–
Ліва половина	Лівобічна геміколектомія	20	20	7 (5,8%)	4 (3,3%)
	Розширена лівобічна геміколектомія	12			
	Резекція сигмовидної кишки	28			
Усього		121	33 (27,3)	11 (9,1%)	4 (3,3%)

Хворі з метастатичним ураженням печінки та тромбозом системи ворітної вени поділені на три групи:

*I група* – 7 хворих з множинними метастазами в печінку, яким виконувався основний хірургічний етап – радикальне видалення РОК з подовженою внутрішньопортальною поліхіміотерапією;

*II група* – 26 пацієнтів з солітарними метастазами в печінку, де 24 хворим виконана атипова резекція печінки по видаленню метастазу, двом хворим виконана гемігепатектомія. У семи хворих лікування розпочато із внутрішньоартеріального суперселективного доопераційного курсу неоадьювантної поліхіміотерапії. Усім хворим виконано радикальне видалення РОК з подовженою внутрішньопортальною поліхіміотерапією;

*III група* – 15 пацієнтів з тромбозами системи ворітної вени, яким після радикального лікування проводили подовжену внутрішньопортальну поліхіміотерапію, яку у 11 хворих із тромбозом воріт-

ної вени доповнювали селективним тромболізісом (1500000 Од стрептодекази).

Для визначення ступеня операбельності метастатичного ураження печінки та прохідності ворітної вени усім пацієнтам проводилось ультрасонографічне обстеження. У 33 хворих виконана суперселективна ангіографія печінкової артерії. Ангіографічними критеріями метастатичного ураження печінки були:

1. Гіперваскуляризація патологічного вогнища.
2. Дугоподібне зміщення судин навколо патологічного вогнища.
3. Патологічна сітка новоутворених судин.
4. Пухлинні „плями” (калюжі контрастної речовини в окремих ділянках паренхіми) (рис. 1).
5. Симптом просочування пухлини контрастною речовиною.
6. Дефект контрастування паренхіми печінки (рис. 2).
7. Оклюзія ворітної вени та її гілок.

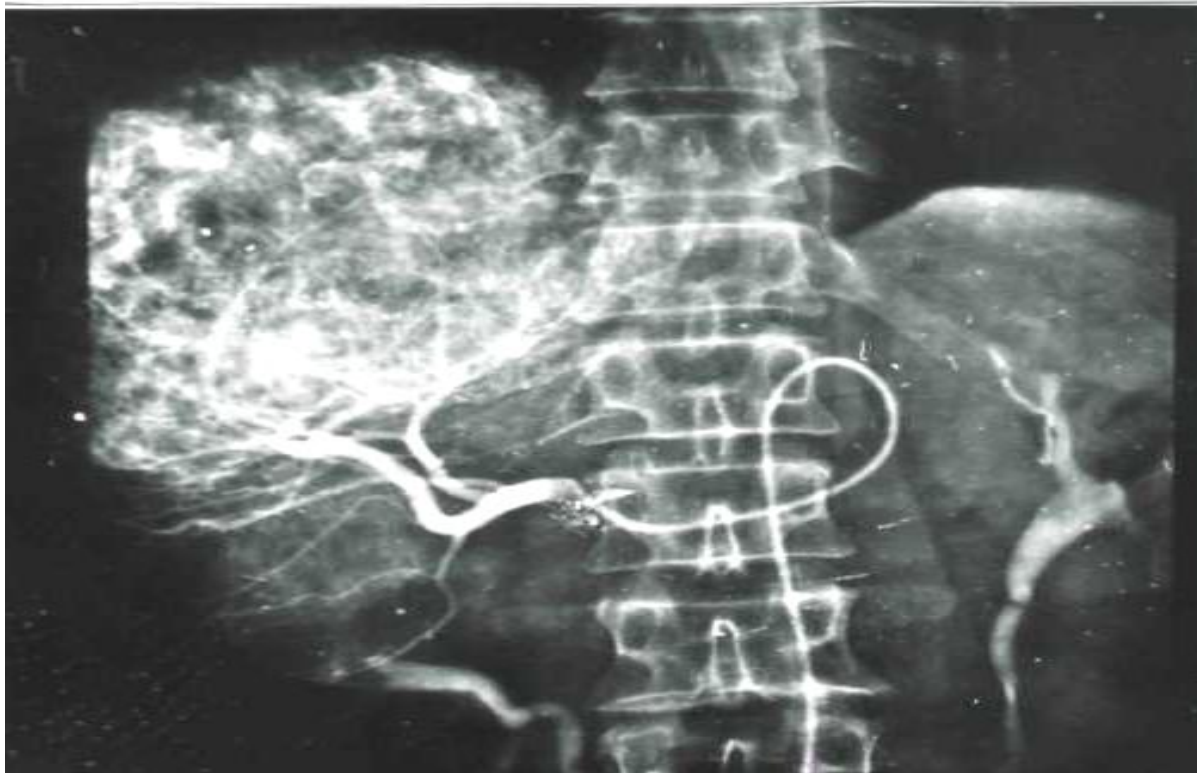

Рис. 1 Ангіограма хворої М. з білобарним метастазом печінки. Синдром пухлинної „плями-калюжі”.

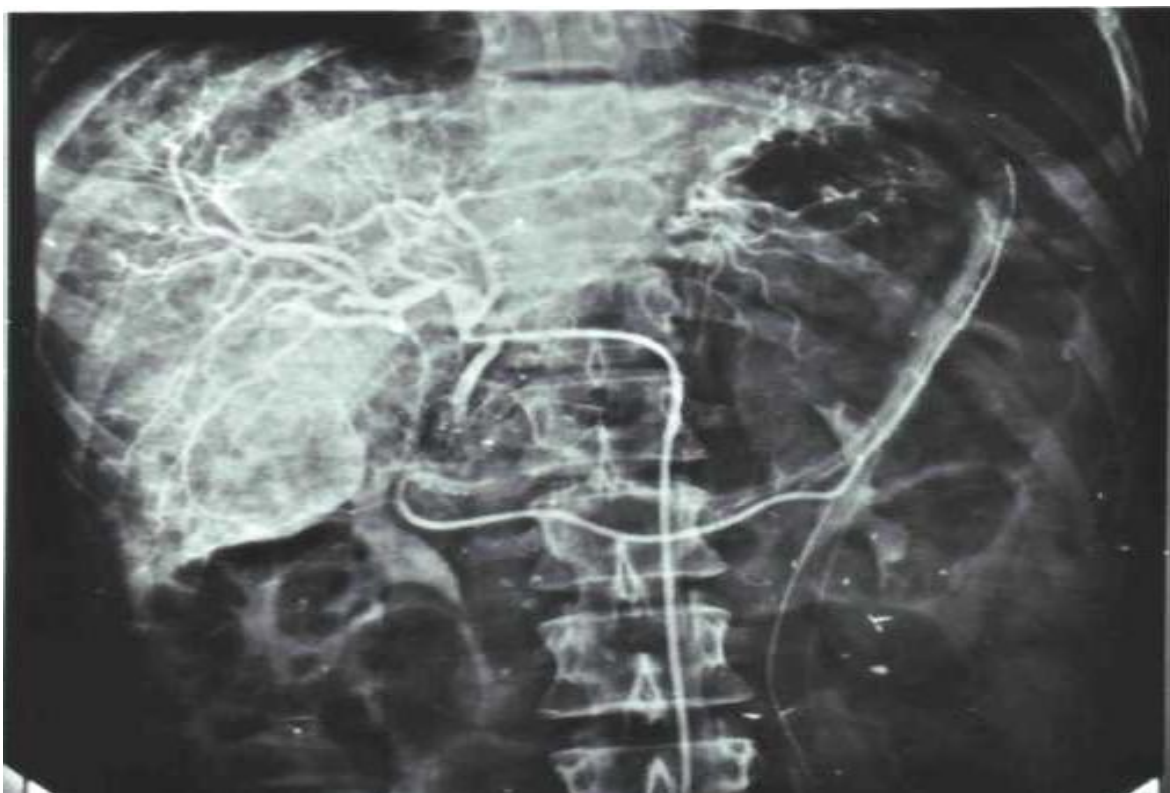


Рис. 2 Ангіограма хворого Г. Метастази обструктивного раку ободової кишки в ліву долю печінки. Дефект контрастування паренхіми печінки.

Розвиток ГРС визначали за діагностичними критеріями V. Argooy і ін., 1996 р., в модифікації L. Dagher, K. Moore, 2001 р. [4,6].

**Великі критерії:**

Хронічне або гостре захворювання печінки з печінковою недостатністю та портального гіпертензіїю.

Низька клубочкова фільтрація: сироваточний креатинін більше 225 мкмоль/л або клубочкова фільтрація по ендogenous креатиніну менше 40 мл/хв протягом доби без діуретичної терапії.

Відсутність шоку, бактеріальної інфекції, втрати рідини іншими шляхами або триваючої нефротоксичної терапії.

Немає стійкого покращення ниркової функції (зниження рівня сироваточного креатиніну до 125 мкмоль/л і менше або зростання клубочкової фільтрації до 40 мл/хв і більше) після припинення діуретичної терапії і внутрішньовенним введенням 1,5 літру рідини.

Протеїнурія менше 500 мг/добу і відсутність ознак обструкції сечовидільних шляхів або захворювань нирок за даними УЗД обстеження.

**Додаткові критерії:**

Добовий діурез менше 500 мл.

Рівень натрію в сечі менше 10 ммоль/л.

Осмолярність сечі вище плазми.

При мікроскопії сечі кількість еритроцитів менше 50 в полі зору.

Рівень натрію в сироватці менше 130 ммоль/л.

**Результати дослідження та їх обговорення:**

Так серед 121 хворого з обструктивним раком ободової кишки 33 (27,3%) мали явні метастази у печінку, але у 11 (9,1%) хворих при цьому спостерігали тромбоз ворітної вени, а у 4 (3,3%) – селезінкової вени. Якщо врахувати гематогенне розповсюдження ракових клітин, то ці тромбози також необхідно розцінювати як імплантаційні метастази, тоді кількість таких хворих збільшується до 48 (39,7%). А це вже є свідчення того, що майже половина хворих з обструктивним раком ободової кишки має явні метастази у печінку або систему ворітної вени – у вигляді імплантаційних гематогенних метастазів. Цей момент є безперечним свідченням на користь суперселективної доопераційної та післяопераційної хіміотерапії. Створення у басейні васкуляризації пухлини та за шляхами відтоку високої концентрації цитостатичних препаратів дозволяє досягти девіталізації ракових клітин пухлини, зниження їхньої імплантаційної та репродуктивної здатності з пошкодженням пухлинних клітинних емболів, що знаходяться на шляхах гемовідтоку.

Хіміотерапія на основі 5-фторурацилу (5-ФУ) і на сьогодні є стандартом лікування РОК. У світі широко розробляються різні можливості покращення методики введення 5-фторурацилу по крайній мірі в трьох напрямках: біохімічна модуляція ефекту 5-фторурацилу, подовженості в/а і в/в ін-

фузії та селективної інфузії при метастазах в печінку.

Лейковорин (ЛВ) здійснює модулюючу дію на 5-ФУ з підвищенням загальної ефективності 5-ФУ на 23% [7]. Слід зазначити, що застосування 5 – фторурацилу з метою профілактики рецидивів та метастазів призводить до подальшого погіршення антитоксичної і білковоутворювальної функції печінки у хворих на РОК. Потребує свого подальшого вивчення інтрапортальний спосіб введення хіміопрепаратів, який забезпечує безпосередній контакт хіміопрепарату з функціонально здатним гепатоцитом.

В першій групі хворих середня тривалість життя складала 24±2,3 місяці. У другій групі хворих померло двоє пацієнтів після операції, загальне виживання на перший рік спостереження складало 83%, на другий – 66%, на третій – 46%. У третій групі хворих виживання на перший рік спостереження складало – 87%, на другий – 40%, на третій – 26,7%. При чому тільки у 45,5% хворих спостерігали часткову реканалізацію ворітної вени, реканалізацію селезінкової – не спостерігали. Характеризуючи в загальному методологію селективного транспорту хіміопрепаратів у власні вени відтоку при метастатичних ураженнях печінки з позиції морфології можна дійти висновку, що завдяки селективній хіміотерапії у поєднанні з хірургічним видаленням поодиноких метастазів печінки вдається у значній частині пацієнтів подовжити їхнє життя. Тромболітична терапія при обструктивних раках товстої кишки у випадку гематогенного імплантаційного тромбозу системи ворітної вени малоефективна.

Завдяки викликаної хіміопрепаратами загибелі метастатичних вогнищ паренхіми печінки та шляхів відтоку створюються умови, які після радикального видалення пухлини дозволяють знизити ризик пухлинної дисемінації, а в перспективі – рецидивів та метастазів.

У 2005 р. Європейська асоціація гепатологів запропонувала змінену систему стадіювання РОК на етапах метастазування. Вона включає такі стадії:

- IV а – метастази в печінці, які легко видаляються;
- IV в – метастази в печінці, які практично видаляються;
- IV с – метастази в печінці, які можуть бути видалені після зменшення їх розмірів;
- IV d – метастази в печінці, які практично не видаляються;
- V а – метастази позапечінкової локалізації, які можуть бути видалені;
- V в – метастази позапечінкової локалізації, які не можуть бути видалені.

Ця система стадіювання відображає в першу чергу розширення діапазону хірургічної дії, проте не позбавлена недоліків і суб'єктивних оцінок.

На сьогоднішній день критерії неоперабельності, якими слід керуватися в рутинній клінічній практиці, можна сформулювати слідуючим чином:

- ураження 6 і більше сегментів;
- ураження >70% паренхіми печінки;
- інвазія гирл 3 основних печінкових вен;
- низький функціональний резерв печінки (клас В або С по Child-Pugh);

- неоперабельні позапечінкові метастази.

Спірним питанням є внесення таких критеріїв, як інвазія гирл основних печінкових вен і неоперабельні позапечінкові метастази.

У першій групі хворих ГРС другого типу спостерігали у двох хворих.

У другій групі хворих ГРС першого типу спостерігали у двох хворих. Обидва випадки закінчилися летально, при цьому синхронно видаляли більше трьох метастатичних вогнищ і в передопераційному періоді у цих пацієнтів спостерігали резистентний асцит за декілька тижнів до звернення за медичною допомогою.

У третій групі хворих ГРС другого типу спостерігався у семи пацієнтів, що є свідченням того, що тромбоз судин портальної системи є найбільш небезпечним в плані клінічних проявів портальної гіпертензії з проявами латентної гепаторенальної недостатності.

Ведучою ланкою розвитку цього синдрому є ренальна вазоконстрикція на фоні вазоділяції вісцеральних судин абдомінальної аорти, де в судинному руслі накопичуються вазоділятори: NO, глюкагон, простагландини на фоні активації калієвих каналців. У відповідь на системну вазоділяцію в нирках відбувається викид вазоконстрикторів, які забезпечують стабілізацію системної гемодинаміки, що в свою чергу сприяє порочному кровообігу.

Загальновідомо, що за розвитку пухлини будь-якої локалізації у хворих спостерігаються паранеопластичні нефропатії. Характерну клінічну ознаку паранеопластичної нефропатії (як амілоїдозу, так і мембранозної нефропатії) складає нефротичний синдром з усіма його типовими ознаками та швидким розвитком хронічної ниркової недостатності. За паранеопластичного амілоїдозу спочатку спостерігається протеїнурична стадія котра протягом кількох місяців змінюється на нефротичну. Можуть виявлятися й інші ознаки генералізованого вторинного амілоїдозу, гепатолієнальний синдром, порушення всмоктування у кишківника (Грушка Г.В. 1996). [1,5].

Але якщо враховувати, що одним з органів, котрий у числі перших реагує на пухлинний процес як на захворювання всього організму є печінка то нефротична стадія ниркової недостатності розвивається значно раніше. Багатоцентрові дослідження широкого спектру ферментів сироватки крові, білково-, сечовино- та білірубіноутворювальної та поглинальної – екскреторної функції печінки показав, що майже у 40% онкологічних хворих мали

місце порушення функціонального стану печінки. Крім того, функціональний стан печінки погіршується з віком. З віком знижується рівень альбумінів,  $\alpha$ -ліпопротеїдів, активності псевдохолінестерази сироватки крові, альбумін-глобуліновий коефіцієнт, коефіцієнт естеризації холестерину.

На даному етапі можуть бути запропоновані такі рекомендації по веденню хворих з метастазами РОК в печінці:

1. При ізольованих метастазах РОК в печінці її резекція являється єдиним методом лікування, який дає шанс на тривалу виживаємість. Всі пацієнти з резектабельними пухлинами повинні підлягати резекції печінки.

2. Резекція печінки повинна проводитись в той момент, коли пухлина може рахуватись технічно резектабельною.

3. Хворі з ізольованим неоперабельним новоутворенням в печінці повинні отримати курс неоад'ювантної поліхіміотерапії. Це в 15-30% випадків дозволяє перевести неопластичний процес в операбельний стан.

4. Повний ефект від лікування, який визначається радіологічно, рідко в повній мірі відповідає морфологічній картині. Резекція печінки повинна включати і ті сегменти, ураження яких визначалось до лікування.

5. Передопераційна емболізація портальної вени показана, якщо передбачуваний об'єм залишкової частини печінки <20% від початкового об'єму органа при збереженій паренхімі, <30% у хворих, які отримали передопераційну ХТ, і <40% у пацієнтів з цирозом печінки тільки класу А по Child-Turcotte.

6. Радіологічна абляція метастазів може використовуватись як основний метод лікування у пацієнтів, яким резекція протипоказана.

7. Всім хворим після оперативного втручання з приводу метастазів ободового раку в печінці показана ад'ювантна поліхіміотерапія із використанням схем 5-ФУ, лейковерін та інші.

8. При цьому слід пам'ятати, що у 33,3% хворих на ОРОК з метастазами у печінку розвивається гепаторенальний синдром, а при тромбозах системи ворітної вени цей показник збільшується до 47 %.

**Висновки.** Таким чином, гепаторенальний синдром – поєднання гострої ниркової та печінкової недостатності розвивається на фоні передування хронічного захворювання печінки. Відрізняється від гострої ниркової недостатності важким і наполегливо рецидивуючим протіканням, більш вираженим інтоксикаційним порушенням функції центральної нервової системи (сплутана свідомість, дезорієнтація, кома), наявністю клінічних і лабораторних ознак ураження не тільки нирок, але і печінки (жовтяниця, гепатолієнальний синдром, асцит), гіршим прогнозом, ніж при гострій нирковій недостатності.

**ЛІТЕРАТУРА**

1. Грушка Г.В. Функціональний стан печінки, нирок та центральної гемодинаміки у хворих на рак молочної залози / Г.В. Грушка // Український Радіологічний журнал. – 1996. – № 4. – С. 394 – 399.
2. Пат. 35286 А України, МПК 7 А61В17/00. Спосіб лікування раку товстої кишки / Русин В.І., Чобей С.М. – №99095139; Заявл. 16.09.1999; Опубл. 15.03.2001; Бюл. №2.
3. Русин В.І. Лікування обструктивного раку ободової кишки з метастазами в печінку / В.І. Русин, С.М. Чобей // Український журнал хірургії. – 2009. – № 3. – С. 124 – 126.
4. Arroyo V. Definition and diagnostic criteria of refractory ascites and hepatorenal syndrome in cirrhosis / V. Arroyo, P Gines, A.L. Gerbes et al. // Hepatology. – 1996. – № 23. – P. 164-176.
5. Moreau R. Review article: hepatorenal syndrome – definitions and diagnosis / R. Moreau, D. Lebrec // Aliment Pharmacol Ther. – 2004. – № 20. – P. 24 – 28.
6. Gines P. Hepatorenal syndrome / [P. Gines, M. Guevara, V. Arroyo, J. Rod] // Lancet. – 2003. – № 1. – P.362.
7. Sargent D.J. Disease-free survival (DFS) vs overall survival (OS) as primary endpoint for adjuvant colon cancer studies: Individual patient data from 12 915 patients on 15 randomized trials / D.J. Sargent // J Clin Oncol. – 2004. – № 22. – P. 246.

**SUMMARY****HEPATORENAL SYNDROME IN PATIENTS WITH COLON OBSTRUCTIVE CANCER AND LIVER METASTASES****Rusyn V.I., Chobey S.M.**

In proctologic department of Transcarpathian regional hospital by A. Novak during 2004-2008 years, 121 patients were operated with obstructive colon cancer. Thus 109 (90,1%) patients had a third and fourth stages of the disease. In 33 (27,3%) patients liver metastases were diagnosed, multiple – in 7 patients, solitary – in 26 patients. In 15 patients portal vein thrombosis was diagnosed, in 11 cases – directly in portal vein, and in 4 – in the splenic vein.

Hepatorenal syndrome developed in 33,3% of patients with obstructive colon cancer with liver metastases, and in case of portal vein thrombosis this index increased to 47%. According to the results of our study we worked out the recommendations on management of patients with liver metastatic colon cancer.

**Key words:** obstructive colon cancer, hepatorenal syndrome