

УДК: 616.33-072.1:535.863:004

¹Т.Г. МОЙСЮК, ¹О.П. ПЕРЕСУНЬКО, ¹О.І. ІВАЩУК, ²О.Г. УШЕНКО¹Буковинський державний медичний університет, кафедра онкології та радіології, Чернівці;²Чернівецький національний університет ім. Ю.Федьковича, кафедра онкології, Чернівці**ЕЗОФАГОГАСТРОФІБРОСКОПІЯ З ЛАЗЕРНОЮ КОМП'ЮТЕРНОЮ ОЦІНКОЮ БІОПТАТІВ ЯК ПЕРСПЕКТИВНИЙ МЕТОД ДІАГНОСТИКИ ПЕРЕДРАКОВИХ ПРОЦЕСІВ ТА РАКУ ШЛУНКА**

Запропонований спосіб лазерної комп'ютерної оцінки біопсійного матеріалу отриманого при езофагогастрофіброскопії у хворих із передраковими процесами та раком шлунка. Розроблені критерії лазерної діагностики біопсійного матеріалу шлунка, що вказують на малігнізацію.

Ключові слова: біопсія шлунка, лазерна діагностика, передрак та рак

Вступ. Рак шлунка посідає четверте місце в світі серед злоякісних утворень, 2002 року діагностовано 930 000 випадків захворювання [8]. Це захворювання має високий показник смертності (понад 700 000 на рік), і є другим у структурі онкологічної смертності після раку легень [9]. Метастази виникають у 80–90 % хворих на рак шлунка, шестимісячна виживаність становить 65 % у разі ранньої діагностики захворювання та менше 15 % – на пізніх стадіях процесу [9]. В одному випадку з 50 у пацієнтів, що звертаються зі скаргами на диспепсію, виявляється рак шлунка.

Виявлення і госпіталізація у хірургічні стаціонари до 60 % хворих на III і IV стадіях захворювання, коли радикальне лікування малоефективне чи навіть неможливе, створює проблему доопераційного визначення внутрішньостінкового та екстрамурального поширення пухлинного процесу шлунка, а визначити реальні межі злоякісного ураження та вибрати адекватну тактику втручання під час операції іноді буває досить важко [8, 9].

Дані літератури показують, що велике значення в об'єктивізації діагностики патології шлунка дає лазерна оптика. Даний метод дає високу точність та інформативність [5,7]. В основі багаточисель-

них застосувань методів лазерної поляриметрії у різноманітних галузях медицини лежить один об'єднуючий принцип – вимірювання розподілів станів поляризації (азимут $\alpha(r)$ і еліптичність $\beta(r)$) у точках лазерного зображення досліджуваного препарату. Тканина шлунка належить до слабоанізотропних структур шлунка. Ми використали надзвичайно чутливий метод – визначення ступеня взаємної поляризації між різними точками лазерного зображення біологічного препарату. Ідея такого методу полягає у співставленні станів поляризації між сусідніми точками у площині лазерного зображення.

Мета дослідження. Оцінити фотометричні та поляризаційні параметри диференційної діагностики передракових процесів та раку шлунка за допомогою проведення лазерної діагностики біоптатів шлунка при езофагогастрофіброскопії.

Матеріали та методи. В основу експериментального вимірювання координатних розподілів $V(x, y)$ комплексного ступеня взаємної поляризації V лазерних зображень біопсії тканин шлунка покладена традиційна схема лазерного мікрополяриметра [5], яка представлена на рис. 1.

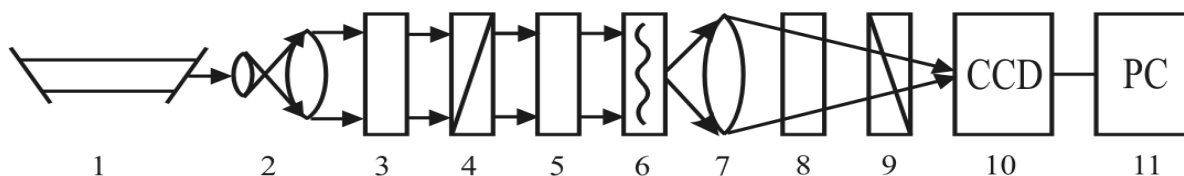


Рис. 1. Оптична схема лазерного поляриметра. Пояснення у тексті.

гістологічні препарати, отримані при біопсії тканини шлунка, фіксовані стандартно та забарвлені гематоксилін-еозинном опромінювалися паралельним ($\varnothing = 10^4$ мкм) пучком He-Ne лазера ($\lambda = 0.6328$ мкм, $W = 5.0$ мВт). За допомогою поляризаційного фільтра, що складається з двох чвертьхвильових пластинок, формувалися довільні типи ($0^\circ \leq \alpha_0 \leq 180^\circ$ і $0^\circ \leq \beta_0 \leq 90^\circ$) поляризації зонduючого біологічний шар лазерного пучка. Лазерні зображення препаратів біопсії тканин шлунка мікрооб'єктивом 7 проектувалися в площину світлочутливої площадки (800x600 пікселів) CCD-камери 10. Вимірювання координатних розподілів

станів поляризації сукупності точок лазерних зображень проводилося з використанням поляризатора 9 та чвертьхвильової пластинки 8, з наступною об'єктивною оцінкою по комп'ютерним програмам [5]. За вказаною вище методикою обстежено 86 пацієнтів на захворювання шлунка: група 1 – виразка шлунка, $n=22$; група 2 – гіперпластичний поліп, $n=18$; група 3 – ерозивний гастрит з важкою дисплазією залоз, $n=24$; група 4 – рак шлунка (аденокарцинома), $n=22$.

Результати досліджень та їх обговорення. Приводимо результати дослідження проявів доброякісних і злоякісних патологічних станів

(групи 1 – 4) шляхом визначення поляризаційної однорідності лазерних зображень біопсії тканини шлунка ілюструє серія рис. 3 – 6.

Кожен рисунок складається з двох частин – двовимірного розподілу по площі лазерного зоб-

раження величини комплексного ступеня взаємної поляризації (ліва частина) і гістограми ймовірності випадкових значень даного параметру (права частина).

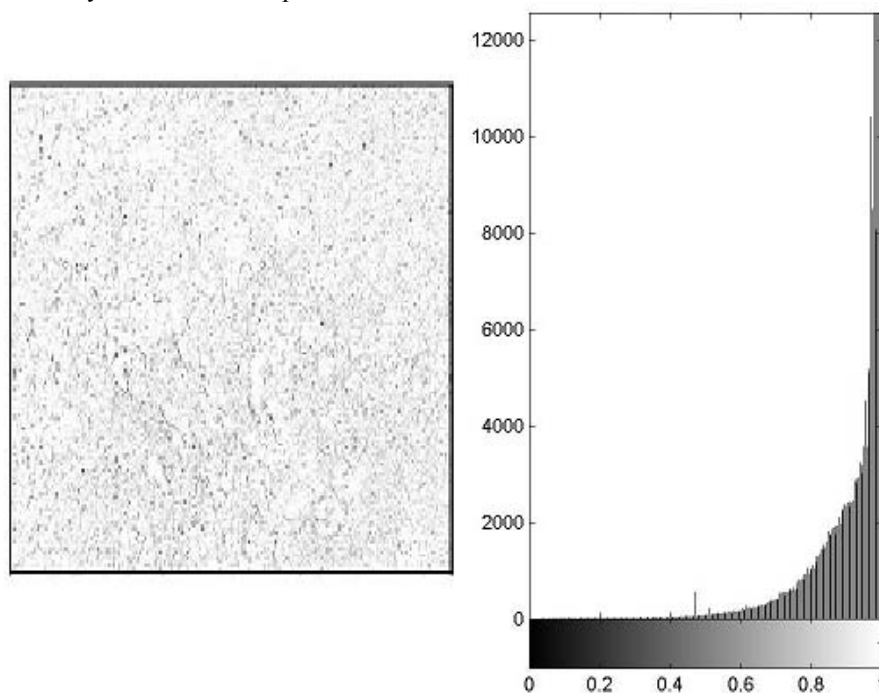


Рис. 1. Координатний та ймовірнісний (гістограма) розподіли ступеня взаємної поляризації точок лазерного зображення біопсії тканини шлунка – група 1.

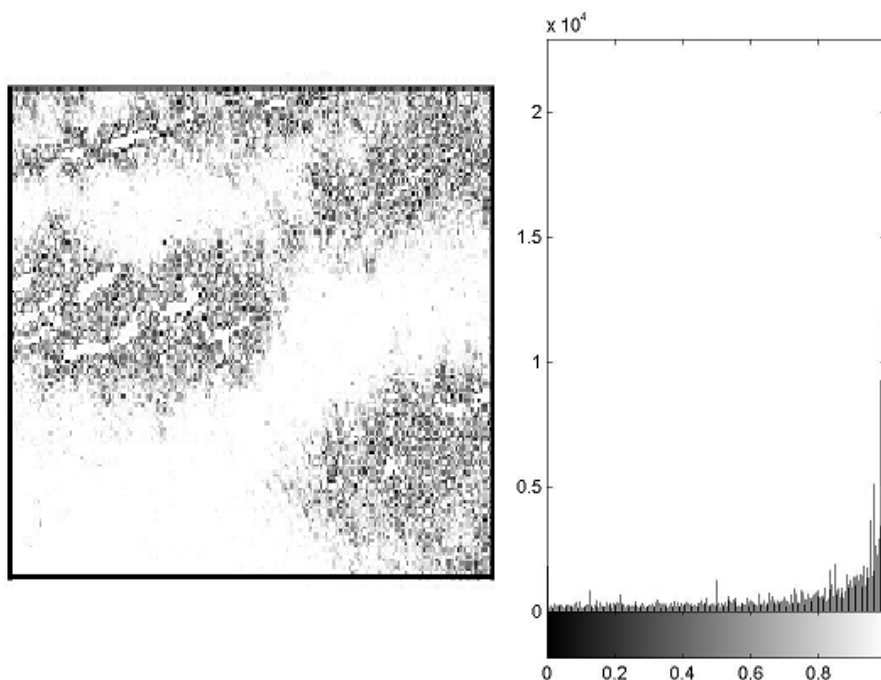


Рис. 2. Координатний та ймовірнісний (гістограма) розподіли ступеня взаємної поляризації точок лазерного зображення біопсії тканини шлунка – група 2.

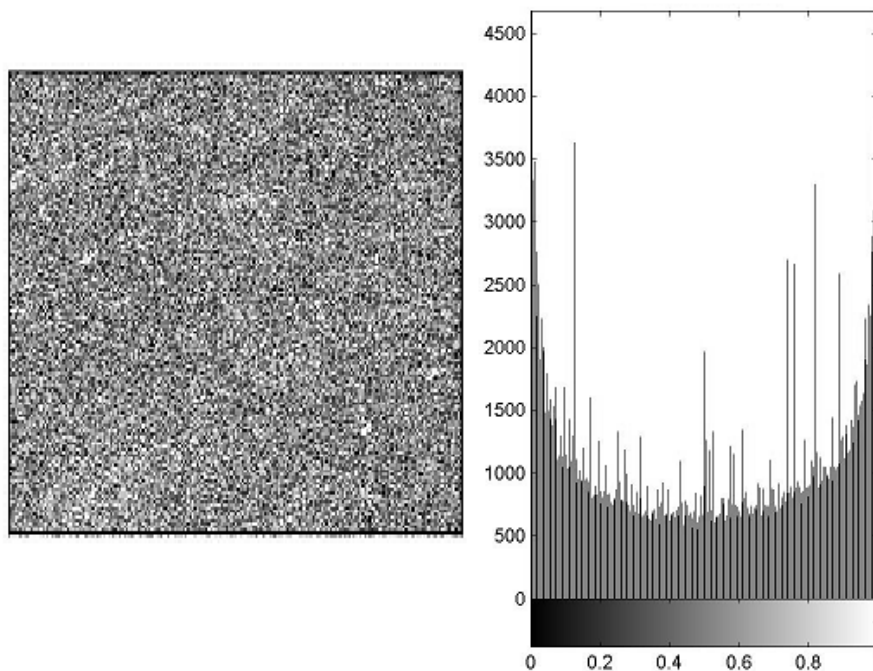


Рис. 3. Координатний та ймовірнісний (гістограма) розподіли ступеня взаємної поляризації точок лазерного зображення біопсії тканини шлунка – група 3.

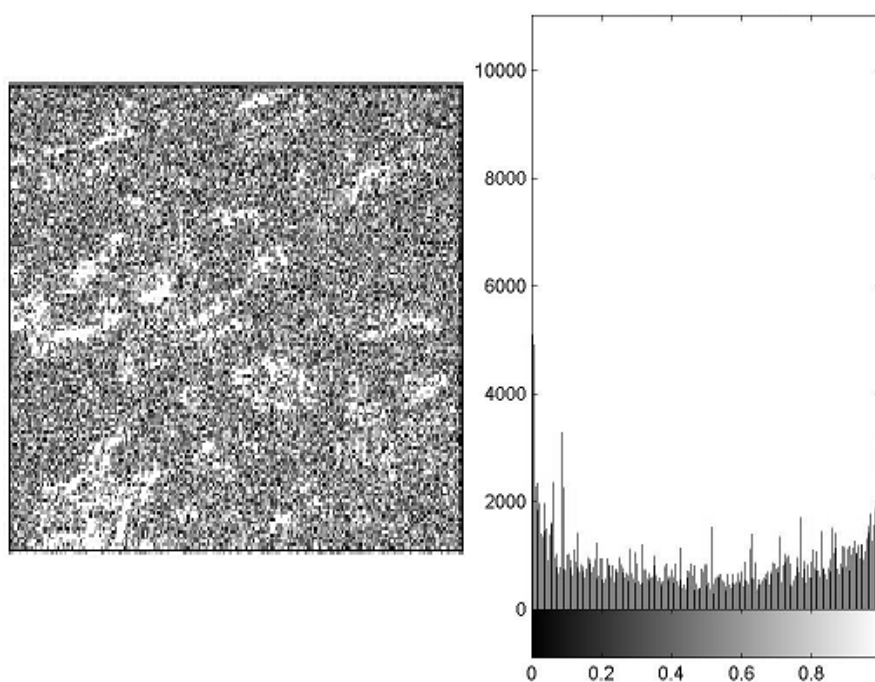


Рис. 4. Координатний та ймовірнісний (гістограма) розподіли ступеня взаємної поляризації точок лазерного зображення біопсії тканини шлунка – група 4.

З якісного порівняльного аналізу одержаних координатних розподілів (рис. 1 – 4, ліві частини) величини ступеня взаємної поляризації лазерних зображень препаратів тканини шлунка різної патології видно, що кожен зразок володіє індивідуальними проявами оптичної анізотропії, що проявляється у різних гістограмах розподілів $V(m,n)$ – рис. 1 – 4, праві частини.

Виявлені закономірності вказують на існування взаємозв'язку між параметрами, що характеризують поляризаційну однорідність лазерних зображень досліджуваних зразків і фізіологічним станом тканини шлунка. Зокрема, для зображення препарату зразку тканини групи 1 (виразка шлунка) координатний розподіл параметру ступеня взаємної поляризації притаманний високий ступінь однорідності станів

поляризації його точок. Виявлений факт вказує на слабку анізотропію даного об'єкта, що виявляється у малих флуктуаціях станів поляризації точок лазерного зображення відносно стану поляризації зондуємого препарату тканини шлунка лазерного пучка. Кількісно це виявляється у формуванні переважних екстремальних значень ступеня взаємної поляризації $V = I$ анізотропії. Відповідно до цього для гістограми розподілу випадкових значень даного двоточкового поляризаційного параметру притаманний головний екстремум $V = I$, ймовірність якого на 2–3 порядки вища за ймовірності інших значень ($0 < V < I$) ступеня взаємної поляризації – рисунок 3, права частина.

Інший (рис. 2) патологічний стан (гіперпластичний поліп зразок з групи препаратів 2) поляризаційно в цілому подібний до вище проаналізованого (рис. 1). Головною відмінністю є координатна неоднорідність значень комплексного ступеня взаємної поляризації (рис. 2, ліва частина) та розширення діапазону і величини “бокових” відносно центрального екстремумів відповідної гістограми (рис. 2, права частина).

Передраковий стан тканини шлунка (ерозивний гастрит з дисплазією залоз тяжкого ступеня – препарат тканини шлунка з групи 3) виявляється у формуванні поляризаційно-неоднорідної структури відповідного лазерного зображення.

Рисунок 3 ілюструє такий складний координатний і кількісний розподіл ступеня взаємної поляризації, який обумовлений наявністю ділянок з підвищеною концентрацією оптико-анізотропних складових. У межах сукупності точок кожної такої ділянки формуються індивідуальні стани поляризації, що кількісно виявляється у трансформації гістограми випадкових значень ступеня взаємної поляризації у практично рівномірну залежність – рисунок 3, права частина. Таким чином, можна констатувати, що онкологічні зміни тканини шлунка супроводжуються підвищенням оптичної анізотропії, що виявляється у формуванні різних станів поляризації у точках лазерного зображення препарату тканини шлунка відповідної патології, а відповідно іншої статистичної структури (рис. 3, права частина) координатного розподілу двоточкового поляризаційного параметру (рис. 3, ліва частина). Ще більш виразно така тенденція статистизації координатного розподілу $V(m, n)$ спостерігається при дослідженні лазерного зображення препарату тканини шлунка з аденокарциномою – рисунок 4. Як видно, розподіл ступеня взаємної поляризації є випадковий, координатно неоднорідний та практично рівно ймовірний – гістограма розподілу характеризується достатньо близькими величинами ймовірності у всьому діапазоні $0 \leq V \leq 1$ (рис. 4, права частина). Експериментально виміряні та проаналізовані поляризаційно-кореляційні оптичні прояви тенденції зміни розподілів ступеня взаємної поляризації серії лазерних зображень препаратів тканини шлунка всіх груп рідини виявляються у відмінностях кількісних (об'єктивних) критеріїв діагностики виникнення

патологічних змін і диференціації ступеня їх важкості. Так, для розподілу випадкових значень двоточкового поляризаційного параметру лазерного зображення препарату тканини шлунка з групи 1 визначений наступний набір значень статистичних моментів 1-го – 4-го порядків $W_1^V = 0,58; W_2^V = 0,042; W_3^V = 1,94; W_4^V = 4,36$. Одержана інформація про координатний (рис. 2, ліва частина) і статистичний (рис. 2, права частина) розподіл ступеня взаємної поляризації сукупності точок лазерного зображення препарату тканини шлунка з групи 2 свідчить про деяке зростання поляризаційної неоднорідності – зменшуються асиметрія (третій статистичний момент) і ексцес (четвертий статистичний момент), –

$$W_1^V = 0,56; W_2^V = 0,079; W_3^V = 1,11; W_4^V = 2,93.$$

Передракові зміни (дисплазія) виявляються у збільшенні оптичної анізотропії, що виявляється формуванням поляризаційної неоднорідності точок лазерного зображення препарату тканини шлунка з групи 3. Кількісно така трансформація поляризаційної структури виявляється у збільшенні (у 1,7 разу) дисперсії (другий статистичний момент) і, навпаки, зменшенні асиметрії та ексцесу в 2 рази –

$$W_1^V = 0,64; W_2^V = 0,107; W_3^V = 0,68; W_4^V = 1,58.$$

Для поляризаційної структури сукупності точок лазерного зображення препарату тканини шлунка з аденокарциномою (група 4) установлено подальше збільшення дисперсії (на 25 %) та, навпаки, зменшення (у 2–2,5 разу) статистичних моментів вищих порядків (асиметрія та ексцес) –

$$W_1^V = 0,76; W_2^V = 0,128; W_3^V = 0,24; W_4^V = 0,79.$$

З одержаних даних експериментальних досліджень статистичної структури поляризаційно-кореляційних розподілів величини ступеня взаємної поляризації точок лазерних зображень зразків біопсії тканини шлунка всіх груп впливає об'єктивна можливість діагностики та диференціації різноманітних патологічних станів.

Висновки.

1. Будову тканини шлунка із оптичної точки зору можна подати у вигляді сукупності щільно укладених однаково орієнтованих оптично активних структур – міозинових та колагенових волокон, що становлять орієнтовану одновісну кристалооптичну структуру, яка здатна змінювати параметри поляризації первинно плоскополяризованого лазерного пучка.

2. Поляризаційна візуалізація тканин шлунка виявляє суттєву різницю в зображеннях зразків нормальної та патологічної тканини, яка лежить в координатному розподілі їх інтенсивнісної та орієнтаційної структур. Аналіз отриманих результатів виявляє суттєве збільшення діапазону змін випадкових значень інтенсивності когерентних зображень біоптатів шлунка при передракових процесах та раку шлунка.

СПИСОК ВИКОРИСТАНОЇ ЛІТЕРАТУРИ

1. Ангельский О.В. Рассеяние лазерного излучения мультифрактальными биоструктурами / О.В. Ангельский, А.Г. Ушенко, А.Д. Архелюк, С.Б. Ермоленко, Д.Н. Бурковец // Опт. и спектр. — 2000. — Т. 88, № 3. — С. 495—498.
2. Василенко И.В. Паренхиматозно-стромальные взаимоотношения в опухолях и их особенности при раке желудка кишечного и диффузного типа / И.В. Василенко, Р.Б. Кондратюк // Онкология. — 2006. — Т.8, № 1. — С. 7—12.
3. Васильев В.И. Топологические сценарии рождения и аннигиляции поляризационных сингулярностей в нестационарных оптических полях / В.И. Васильев, М.С. Соскин // Письма в ЖЭТФ. — 2008. — Т. 87, № 2. — С. 90—93.
4. Городничев Е.Е. Малоугловое многократное рассеяние света в случайно-неоднородных средах / Е.Е. Городничев, Д.Б. Рогозкин // Письма в ЖЭТФ. — 1995. — Т. 107. — С. 209—235.
5. Лазерна поляризаційна морфологія біологічних тканин: статистичний і фрактальний підходи. Монографія / О.Г. Ушенко, В.П. Пішак, О.В. Ангельський, Ю.О. Ушенко. — Чернівці: Колір-Друк, 2007. — 314 с.
6. Максимова И.Л. Эффекты многократного рассеяния в биообъектах при лазерной диагностике / И.Л. Максимова, С.Н. Татаринцев, Л.П. Шубочкин // Опт. спектр. — 1992. — Т. 72. — С. 1171—1177.
7. Приезжев А.В. Лазерная диагностика в биологии и медицине / А.В. Приезжев, В.В. Тучин, Л.П. Шубочкин. — М.: Наука, 1989. — 237 с.
8. Рак желудка: некоторые аспекты клинической диагностики с позиций патоморфолога / И. Яковцова, В. Садчиков, М. Садчикова [и др.] // Медицина сегодня и завтра. — 2008. — № 1. — С. 16—19
9. Рак желудка: профилактика, диагностика и лечение на современном этапе / Г.В. Бондарь, Ю.В. Думанский, А.Ю. Попович, В.Г. Бондарь // Онкология. — 2006. — Т. 8, № 2. — С. 171—175
10. «Stromatogenesis» and tumor progression / E. Sivridis, A. Giatromanolaki, M.I. Koukourakis // Int J Surg Pathol. — 2004. — № 1. — P. 1—9.
11. Almholt K. Stromal cell involvement in cancer / K. Almholt, M. Johnsen // Recent Results Cancer Res. — 2003. — №162. — P. 31—42.

¹T.G. MOJSUK, ¹O.P. PERESUNKO, ¹O.I. IVASCHUK, ²O.G. USHENKO

¹*Bukovina National Medical University, department of oncology and radiology, Chernivtsi;* ²*Chernivtsi National University the name of J.Fedkovicha, department of oncology, Chernivtsi*

EZOFLAGOGASTROSKOPY WITH THE LASER COMPUTER ESTIMATION OF BIOPSY AS A PERSPECTIVE METHOD OF DIAGNOSTICS OF BEFORECANCER PROCESSES AND CHASSE OF STOMACH

The proposed method of laser computer evaluation of biopsy material obtained by ezofahogastrofibroskopy in patients with precancerous processes and stomach cancer. The criterions of laser diagnostics gastric biopsy material that accurately indicate malignancy.

Key words: gastric biopsy, laser diagnostics, precancerous and cancer

Стаття надійшла до редакції: 8.02.2013 р.