

© Р.А. Левандовський, 2013

УДК 616.716.1-089.843.477.2

Р.А. ЛЕВАНДОВСЬКИЙ

Буковинський державний медичний університет, стоматологічний факультет, кафедра ортопедичної стоматології, Чернівці;

Приватна стоматологічна клініка доктора Р. Левандовського, Коломия

ЗАМІСНИЙ ПОСТРЕЗЕКЦІЙНИЙ ПРОТЕЗ ВЕРХНЬОЇ ЩЕЛЕПИ З ПІДНЕБІННОЮ ШАРНІРНОЮ ФІКСАЦІЄЮ

Операція резекції верхньої щелепи з приводу видалення злоякісних пухлин призводить до значних анатомічних і функціональних дефектів, спотворює конфігурацію обличчя в наслідок втрати кісткової опори тканинами губи, щоки та очного яблука, що є причиною значних психічних розладів. Відомо використання замісних протезів із кламерною або замковою фіксацією, основним недоліком яких є неестетичність та перевантаження опорних зубів. Запропоновано варіант резекційного протезу з шарнірною фіксацією з піднебінного боку, що дозволяє перерозподіляти тиск в горизонтальному напрямку, відновлює естетичність, використовує в якості опори як природні зуби, так і дентальні імплантати.

Ключові слова: резекція верхньої щелепи, шарнірна замкова піднебінна фіксація, інтелектуальний зубний протез

Вступ. Останнім часом проблема реабілітації хворих, прооперованих з приводу раку слизової оболонки верхньої щелепи без сумніву актуальна, що підтверджується багатьма публікаціями [3, 5, 6, 10]. Операція резекції частини або всієї верхньої щелепи, з приводу видалення злоякісних пухлин, призводить до утворення значних анатомічних дефектів і порушення функцій мовлення, жування, дихання, спотворює конфігурацію обличчя внаслідок втрати кісткової опори тканинами губи, щоки та очного яблука [1, 8, 11], що є причиною значних психічних розладів [9].

Заміщення таких дефектів здійснюється шляхом виготовлення протезів-обтураторів, що роз'єднують ротову порожнину від порожнини носа та верхньощелепної пазухи. Ці протези переважно складаються з двох частин: фіксуєної та обтуруючої (запірної). Тому протези цього типу мають іншу назву – запірні. Фіксуєюча частина закріплює протез на здоровій верхній щелепі, а запірна – заміщує післяопераційний дефект і відновлює контури м'яких тканин обличчя. Такі пострезекційні протези, за конструкцією, відносяться до часткових знімних і фіксуються на опорних зубах здорової сторони за допомогою кламерів або замкових кріплень балкової системи фіксації тощо [4]. Також знайшли своє застосування замісні (безпосередні) протези, які накладають відразу після проведення операції або після повного загоєння рани (віддалене протезування). За методикою Й.М. Оксмана [11], їх виготовляють у три етапи: спочатку фіксуєючу частину, яка корегується до операції, потім резекційну – на моделі з проведеною фантомною резекцією, і на кінцевому етапі – обтуруючу частину. Для забезпечення хорошої фіксації зуби здорового боку верхньої щелепи обов'язково шинують незнімною конструкцією, незалежно від стану тканин пародонта, оскільки в подальшому, саме вони сприймають значне, а в деяких випадках неадекватне перевантаження знімним протезом.

Фіксуєюча частина виготовляється у вигляді металевого каркасу, що містить систему опорно-утримуючих кламерів з оклюзійними накладками, які забезпечують максимальний контакт з опорними зубами [12]. Проте такі системи є неестетичними і не здатні забезпечити достатню фіксацію та раціонально перерозподілити жувальне навантаження, що передається з обтуруючої частини. Тому вони призводять до руйнування природних зубів, а це є питанням часу [15].

Для зменшення вивихувального моменту на опорні зуби в лікувальній практиці застосовують дентоальвеолярний кламер за Е.Я. Варесом та інші види ортопедичної апаратури, які також мають вищеописані недоліки. В якості анатомічних ретенційних пунктів для закріплення базису протеза використовують залишок альвеолярного відростка, тверде піднебіння і внутрішню частину дефекту – нижню стінку орбіти, передню поверхню скроневої кістки, носову перегородку і крилоподібну пластинку [15]. Утримуючі кламери розміщують так, щоб один був якомога ближче до дефекту, інший – якомога далі, а решту – між ними. Напівлабільне з'єднання забезпечують ресорним відгалуженням каркасу. Дентоальвеолярний кламер розміщують від ікла до останнього моляра на здоровій стороні. Основним недоліком цих протезів є неестетичність і перевантаження опорних зубів, особливо у фронтальному відділі, внаслідок тиску обтуруючої частини, що призводить до вивихування і подальшої втрати зубів і неможливості закріпити протез на щелепі взагалі [2].

Мета дослідження. Розробити і запропонувати ефективний резекційний протез після резекції верхньої щелепи з шарнірною піднебінною фіксацією.

Матеріали та методи. Як об'єкт дослідження взято дев'ять хворих, яким була проведена резекція верхньої щелепи з приводу видалення злоякісної пухлини. Цим пацієнтам в різних модифікаціях був виготовлений резекційний протез із шарнір-

ною піднебінною фіксацією, яким вони користувались до кінця життя або користуються по сьогоднішній день. Серед обстежених було чотири чоловіки та п'ять жінок у віці від 43 до 67 років. Спостереження за пацієнтами було проведено за період з грудня 2005 по березень 2013 року.

Результати досліджень та їх обговорення. З 2005 року, в якості постійного резекційного протезу, у хворих після односторонньої резекції верхньої щелепи з приводу раку, ми використовували запропонований нами (рис. 1а) [13] різновид пострезекційної апаратури з шарнірною піднебінною фіксацією. Час показав, що даний протез є надійним, естетичним, здатним самостійно реагувати на надпорогові навантаження, є зручним в користуванні, не руйнує опорні зуби та імплантати на здоровій стороні. За суттю даний протез та його різні варіанти піднебінної шарнірної фіксації відносяться до нового напрямку в ортопедичній

стоматології – інтелектуальної ортопедичної апаратури, яка здатна самостійно перерозподіляти неприродні циклічні різновекторні жувальні навантаження, що мають місце у хворих після резекції верхньої щелепи [7].

Даний замісний пострезекційний протез верхньої щелепи складається з незмінної опорної частини у вигляді з'єднаних між собою естетичних коронок і змінної обтуруючої частини у вигляді пустотілої базисної основи за формою резекційного дефекту із штучними зубами (рис. 1 б, в). Обидві частини протезу сполучені між собою лабільним багатоосьовим шарніром, в якому осі розміщені з піднебінного боку опорних коронок якомога ближче до верхівки коренів зубів з метою максимально зменшити плече сили. При цьому незмінна опорна частина конструктивно уможливує використання, за потребою, замість втрачених зубів пацієнта дентальних імплантатів, як з гвинтовою так і з фіксацією коронок на цементі.




Рис.1. а – схема резекційного протезу з шарнірною піднебінною фіксацією; б – незмінна опорна частина резекційного протезу з фіксацією на цемент на двох природних зубах та трьох дентальних імплантатах; в – знімна обтуруюча частина резекційного протезу з шарнірною піднебінною фіксацією (чотири фіксуючі блоки-модифіковані атачмени Бредент).

Така конструкція дозволяє підвищити надійність фіксації протеза і його естетику за рахунок застосування в якості опорної частини з'єднаних між собою штучних естетичних коронок і відсутності будь-яких додаткових кламерів (опорно-утримуючих чи дентальвеолярних) у видимій зоні з вестибулярного боку по гребеню коміркового відростку чим і досягається естетичність протеза. Лабільність шарнірного з'єднання обтуруючої частини з фіксуючою (опорною) дозволяє значно зменшити поштовхи на опорні зуби під час функціонального навантаження. Розміщення осей шарніру з піднебінного боку опорних коронок перерозподіляє жувальний тиск вздовж силових ліній навантаження, а не тангенціально, як при традиційному кріпленні протеза за допомогою кламерів чи замкових з'єднань. Лабільність його досягається застосуванням шарнірних замків плаваючого типу, що дають можливість обтуруючій частині вільно обертатись відносно осі шарніру на величину технологічно заданого біомеханічного кута пострезекційного протезу, який залежить від піддатливості м'яких тканин в зоні дефекту (рис.2 а) [8]. Вся обтуруюча частина протезу та базис з боку піднебіння

побудовані з м'якої пластмаси, що з'єднана з базисною пластмасою шляхом гарячої полімеризації (рис.2 б). В той же час замкова шарнірна фіксація забезпечує надійне сполучення обох частин протеза під час функціонального навантаження. Роз'єднати обидві частини протеза пацієнт зможе тільки за допомогою спеціального індивідуального ключа (рис. 2 в) [14].

Запропонований пострезекційний протез верхньої щелепи більш складний, ніж традиційні, проте багатоступінчастість його виготовлення компенсується високою функціональною та естетичною цінністю. У разі втрати опорного зуба або взагалі відсутності зубів на неушкодженій частині верхньої щелепи можливе застосування в якості опори дентальних імплантатів [15]. За допомогою їх вдається, в багатьох випадках, надійно закріпити незмінну опорну частину, за рахунок конструктивних особливостей, навіть при несприятливих оклюзійних співвідношеннях із зубами-антагоністами, застосовуючи гвинтову фіксацію коронок замість цементної. Кількість імплантатів має бути достатньою для рівномірного розподілу жувального навантаження.

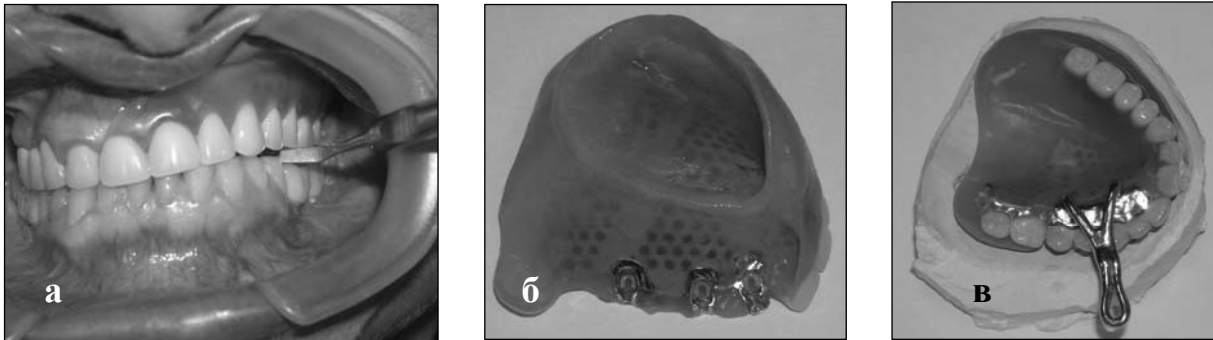


Рис.2. а – керване розвантаження при попаданні їжі в міжклюдийний простір на хворій стороні на величину біомеханічного кута; б – штучна гайморова пазуха та внутрішня поверхня протезу побудовані з м'якої пластмаси (три фіксуючі блоки); в – індивідуальний ключ для зняття резекційної частини з моделі та в порожнині рота.

Запропонований нами замісний пострезекційний протез верхньої щелепи забезпечує надійність фіксації протеза та зменшення тиску його знімної частини на опорні зуби чи імпланти з дотриманням естетичних вимог. Враховуючи категорію хворих, у яких застосовується запропонована ортопедична апаратура, дуже важко провести аналіз

на великій кількості хворих з віддаленими термінами спостережень через 2, 3, 4, 5, 7, 10 років.

Маючи на увазі позитивні сторони запропонованої кінцевої конструкції і схвальні відгуки хворих, в силу вказаних вище причин, ми маємо різні терміни спостережень (табл. 1).

Таблиця 1.

Терміни функціонування протезів із шарнірною фіксацією у хворих з резекцією верхньої щелепи з приводу раку слизової оболонки

| | | | | | | |
|----------------------|-------|-----------------|----------------|----------------|----------------|-------------|
| Кількість пацієнтів | 3 | 2 | 1 | 2 | 1 | Всього 9 |
| Термін спостереження | 1 рік | Більше 1,5 року | Більше 2 років | Більше 3 років | Більше 5 років | |

Єдиною проблемою, з якою ми зіштовхнулися при користуванні такими протезами після п'яти років функціонування, це деяке послаблення фіксації резекційної частини апаратури в процесі експлуатації шарнірів. В наслідок зносу матриць, що потребувало чергової заміни старих на нові, спочатку нами було зроблено помилковий висновок щодо неякісно придбаного продукту (матриці). Більш детальний аналіз, а саме вимірювання діаметра кульки атачмена

мікрометром у порожнині рота пацієнта показав, що їх діаметр після 5,5 року експлуатації зменшився в усіх трьох фіксуючих блоках від 1,8 до 1,6 мм – середній та 1,4;1,3 мм крайні два, відповідно (рис. 3).

Вихід з цієї ситуації ми знайшли у тому, що матриця була активована за допомогою самотверднучої пластмаси. Вона пакувалась між металевим ложем для неї та самою матрицею, тим самим матриця ставала більш тугою.

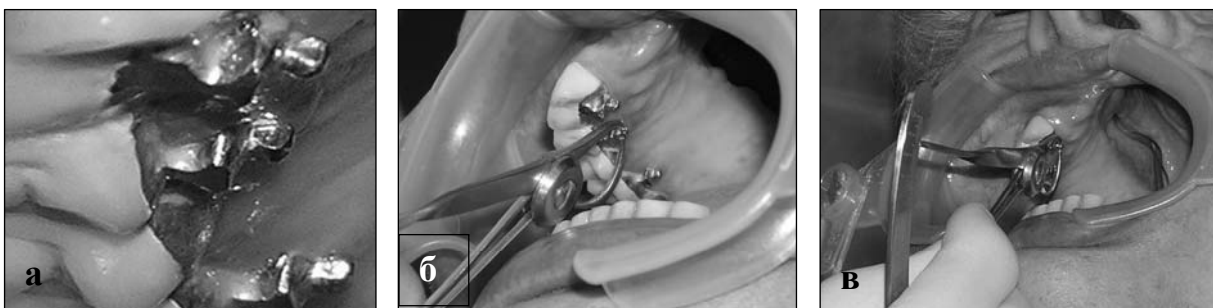

Рис. 3. Пацієнт П-няк, 67 років.
а – стирання екваторів кульястих атачменів через 5,5 року експлуатації;
б – вимірювання мікрометром діаметра кульки;
в – медіальний кульястий шарнір стертий до 1,3 мм.

Проведений моніторинг усіх протезів даного типу на предмет визначення діаметрів кулькових атачменів в процесі експлуатації. У двох інших пацієнтів з аналогічними протезами при дослідженні описаних параметрів через 3 роки користування виявлено аналогічні зміни в бік зменшення діаметра кульки у трьох блоках до 1,7 мм, що клінічно не порушувало фіксації протезів та не викликало нарікань з боку пацієнтів.

СПИСОК ВИКОРИСТАНОЇ ЛІТЕРАТУРИ

1. Беликов А.Б. Проблема ортопедической реабилитации больных с послеоперационными дефектами челюстей и мягких тканей носа: монография / А.Б. Беликов. — Черновцы: Прут, 2008. — 210 с.
2. Глоссарий основных понятий, терминов, определений и зависимостей применительно к челюстно-лицевой хирургии и стоматологии / А.Н. Чуйко, Р.А. Левандовский, А.Б. Беликов [и др.] // Бук. мед. вісник. — 2012. — Том 16, № 2 (62). — С. 201—212.
3. Галонский В.Г. Непосредственные ортопедические мероприятия после верхнечелюстной резекции / В.Г. Галонский, А.А. Радкевич, Т.В. Корникова // Сибирск. мед. ж. — 2009. — № 4. — С. 59—62.
4. Жулев Е.Н. Частичные съемные протезы (теория, клиника и лабораторная техника) / Е.Н. Жулев. — Н. Новгород: Изд-во Нижегородской государственной медицинской академии, 2000. — 428 с.
5. Карасева В.В. Особенности адаптации к протезам у онкологических больных после односторонней резекции верхней челюсти / В.В. Карасева: материалы XIX и XX Всерос. науч.-практ. конф.: Сб. науч. тр. — М., 2008. — С. 207—209.
6. Козицына С.И. Особенности протезирования при частичной резекции верхней челюсти / С.И. Козицына, И.В. Михайлов, В.В. Антипов // Инст. стоматол. — СПб., 2005. — № 2. — С. 24—25.
7. Левандовський Р.А. Інтелектуальні зубні протези / Р.А. Левандовський: матеріали V Українського Міжнародного конгресу [«Стоматологічна імплантація. Остеоінтеграція»], (27—28 квітня 2012), Київ. — Київ, 2012. — С. 278—279.
8. Левандовський Р.А. До питання раннього виявлення та реабілітації пацієнтів з раком порожнини рота та слизової оболонки гайморової пазухи зокрема / Р.А. Левандовський: матеріали Міжнародної науково-практичної конференції [«Вітчизняна та світова медицина: вимоги сьогодення»] (14—15 вересня 2012), Дніпропетровськ. — Дніпропетровськ, 2012. — С. 26—30.
9. Левандовський Р.А. Психологічні аспекти ортопедичної реабілітації пацієнтів з допомогою дентальних імплантатів з локалізацією злоякісних пухлин в щелепно-лицевій ділянці, зокрема на верхній щелепі / Р.А. Левандовський: матеріали тез наукових робіт учасників міжнародної науково-практичної конференції [«Теоретичні та практичні аспекти розвитку сучасної медицини»] (21—22 вересня 2012), Львів. — Львів: ГО «Львівська медична спільнота», 2012. — С. 16—20.
10. Медицинская реабилитация онкологических больных с дефектами верхней челюсти / В.М. Чучков, А.А. Кулаков, Е.Г. Матякин [и др.] // Стоматол. — 2009. — № 2. — С. 50—53.
11. Оксман И.М. Челюстно-лицевая ортопедия // Ортопедическая стоматология / Е.И. Гаврилов, И.М. Оксман. — М.: Медицина, 1968 — С. 426—491.
12. Ортопедическая стоматология. Тенология лечебных и профилактических аппаратов: Учебник для медицинских вузов / [В.Н. Трезубов, Л.М. Мишнев, Н.Ю. Незнанова, С.Б. Фишев] / Под ред. проф. В.Н. Трезубова. — СПб.: СпецЛит, 2001. — С. 429—433.
13. Патент України на винахід № 90395 МПКА61С13/00. Заміщаючий післярезекційний протез верхньої щелепи / Левандовський Р.А., заявл. 06.10.2008, опубл. 26. 04.2010; бюл. № 8, 2010.
14. Пат. України на винахід № 90946 С2, МПКА61С 3/00. Ключ для зняття часткового знімного протеза індивідуального користування / Левандовський Р.А., заявл.20.08.2008; опубл.10.06.2010; бюл. №11.2010.
15. Реабилитация больных с дефектами верхней челюсти лечебными аппаратами на дентальных имплантатах / С.Д. Арутюнов, В.Ф. Агапов, В.Ф. Даллакян [и др.] // Институт стоматологии. — 2003. — № 4. — С. 42—44.

R.A. LEVANDOVSKYY

Bukovinian State Medical University, Faculty of Dentistry, Department of Prosthodontics, Chernovtsy;
Private dental clinic doctor R. Levandovskyy, Kolomiya

POSTRESECTION PROSTHESIS REPLACEMENT OF THE UPPER JAW WITH THE HINGE FIXING ON THE PART OF THE SKY

Resection of the upper jaw, the removal of malignant tumors, leading to significant anatomical and functional defects, distorts the face configuration due to loss of bone tissue supports the lips, cheeks and eye-balls are a cause of mental disorders. Known to use prostheses with resection fixing or locking detent, the main drawback, which is no aesthetics and the overload of anchor teeth. A variant of the construction of the upper jaw resection prosthesis the fixation on the part of the sky. The design allows redistributing pressure in the horizontal direction, restores the aesthetic uses as a prop like natural teeth and dental implants.

Key words: resection of the upper jaw, by fixing the hinge joint of the sky, the intellectual dentures

Стаття надійшла до редакції: 19.02.2013 р.