

© І.В. Чопей, В.Ю. Плоскіна, М.М. Гечко, О.О. Куцин, 2011

УДК 616.211+616.321 – 007.21

І.В. ЧОПЕЙ, В.Ю. ПЛОСКІНА, М.М. ГЕЧКО, О.О. КУЦИН

Ужгородський національний університет, факультет післядипломної освіти, кафедра терапії та сімейної медицини, Ужгород

### ОСОБЛИВОСТІ ДІАГНОСТИКИ ТА ЛІКУВАННЯ ХВОРИХ ІЗ РАКОМ НОСОГЛОТКИ

У статті наведено історію хвороби пацієнта М., 1956 року народження, з верифікованим діагнозом запущений рак носоглотки. Початком хвороби послужив епізод кровохаркання. Флюорографія органів грудної клітки, загальний аналіз крові, проведені сімейним лікарем, нічого не виявили. Через півроку пацієнта почали турбувати головні болі, утруднене носове дихання. Два місяці лікувався у ЛОР спеціалістів (носові краплі, заливки, фізпроцедури) без ефекту. Після проведеної назофарингоскопії з біопсією діагностовано запущений рак носоглотки. Успішно проведено комбіноване лікування (променева та хіміотерапія), але почали турбувати болі в правому ліктьовому суглобі. За результатами додаткових методів обстеження (рентгенографії, МРТ), це було помилково розцінено як метастатичне ураження кісток і знову призначено курс променевої та хіміотерапії. Гамаграфія, проведена за кордоном із ініціативи хворого, дала можливість діагностувати у хворого множинні дегенеративні, вікові зміни скелету. Описаний клінічний випадок підтверджує необхідність своєчасної, адекватної діагностики новоутворів носоглотки, що дозволяє уникнути низки грубих діагностичних і терапевтичних помилок.

**Ключові слова:** рак носоглотки, метастази, хіміотерапія, променева терапія

**Вступ.** Частота рака носоглотки складає 0,1-3 % серед усіх новоутворень і близько 2% серед злоякісних пухлин голови та шиї. На відміну від більшості злоякісних пухлин, не знайдено взаємозв'язку між раком носоглотки і вживанням алкоголю і тютюну, але доведено етіологічну роль вірусу Епштейн-Барра.

Клінічна картина характеризується типовими симптомами, зумовленими локалізацією пухлини в порожнині носоглотки і периневральним її розповсюдженням у порожнину черепа. Затруднене носове дихання, слизово-гнійні, гнійні, кров'яністі виділення з носа характерні для локалізації пухлини у склепінні носоглотки. При звирозненні поверхні пухлини періодично виникають кровотечі. Якщо локалізація пухлини на боковій стінці, близько слухової труби, то виникає симптомокомплекс Троттера: зниження слуху на стороні враження, невралгія та анестезія гілок трійчастого нерва, обмеження рухливості м'якого піднебіння, зниження слуху. Очні симптоми (диплопія, страбизм, екзофтальм) спостерігаються при ураженні окоорухового, блокового і відвідного нервів. Незважаючи на досить типову клінічну картину захворювання, тривалість етапу поліклінічного спостереження коливається від 6 до 24 місяців. Лише 15% хворих починають протипухлинне лікування в термін до 3 місяців з моменту звернення до лікаря, а 7% – протягом 2-3 років [2, 4].

Значне поширення пухлини (III – IV стадія) до початку лікування виявлено у 85-90% хворих. Метастази в лімфатичні вузли шиї виявляються у 80% пацієнтів. Віддалені метастази, переважно в кістки, печінку і легені, спостерігаються у 30-36% хворих на ранніх етапах захворювання.

В залежності від характеру росту пухлини розрізняють ендоефітну, екзофітну та змішану форми. Ендоефітна форма дуже важка у

дифдіагностиці, звирозкування поверхні може бути від декількох міліметрів і найбільш характерна для недиференційованого (низькодиференційованого) раку носоглотки. Пухлини, що ростуть екзофітно частіше починаються з склепіння носоглотки, спускаються до ротоглотки, можуть обтурувати хоану і розповсюджуватися в порожнину носа. При змішаній формі – пухлина локалізується в склепінні та задній стінці глотки, представлена звирозненим інфільтратом [1, 3, 7, 8].

Діагностика рака носоглотки базується на даних ендоскопічного (пряма та непряма фарингоскопія), рентгенологічного (рентгенографія, комп'ютерна томографія, магнітнорезонансна томографія голови та шиї) і патоморфологічного обстежень, включаючи біопсію метастатичних вузлів шиї. Для оцінки поширеності процесу обов'язкові ультразвукові, радіоізотопні, імунологічні методи дообстеження [2, 5, 7].

Виходячи з особливостей локалізації, поширеності і морфологічної будови пухлин носоглотки, променева терапія є основним методом лікування. Загальноприйнятим є підведення високих доз опромінення на первинну пухлину та метастатично змінені лімфатичні вузли. Лише променева терапія рекомендована при пухлинах I стадії. Починаючи з II стадії доцільно проводити хіміопроменево лікування. При наявності радіо- резистентних метастатичних вузлів на шиї або їх рецидиві можливе застосування хірургічного лікування.

Променева терапія забезпечує місцеве вилікування у 90% хворих на рак носоглотки, при чому виживаність у термін 5, 10 і 20 років складає відповідно 53%, 45% і 39%. Але у третини хворих виникають віддалені метастази в середньому через 8 місяців після закінчення лікування [6, 7, 9].

**Опис клінічного випадку та обговорення.** Пацієнт М., 1956 року народження, звернувся по допомогу на кафедру терапії та сімейної медицини факультету післядипломної освіти УжНУ з діагнозом рак носоглотки.

З анамнезу життя – в дитинстві майже не хворів, постійно займається спортом. Спадковий та алергологічний анамнез не обтяжені. Роботу з шкідливими умовами заперечує. Не палить, алкоголь вживає рідко.

З анамнезу хвороби відомо, що в 2008 році пацієнт мав епізод «кровохаркання», флюорографія органів грудної клітки та загальний аналіз крові, проведені сімейним лікарем, нічого не виявили, інші обстеження і лікування не проводилися. Через півроку хворого почали турбувати постійні головні болі, затруднене носове дихання. Думаючи, що це звичайна простуда, лікувався самостійно (краплі в ніс, знеболюючі, протизапальні), але без ефекту. Через два тижні звернувся до ЛОР-спеціаліста однієї з лікарень, яким виставлено діагноз хронічного гаймориту і призначено лікування: краплі в ніс, носові заливки та промивання, антибіотики, фізпроцедури. Через місяць, на фоні продовження терапії, хворий відмічає появу набряку твердого

піднебіння та геморагічних виділень з носа. Це змушує пацієнта звернутися до ЛОР-відділення обласної клінічної лікарні, де після проведеної непрямой ринофарингоскопії та біопсії утвору носоглотки виставлено діагноз: запущений рак носоглотки. Гістологічне дослідження біоптату дає заключення: низькодиференційований рак носоглотки. Для подальшого обстеження і лікування хворого скеровують в обласний онкологічний диспансер, де діагноз підтверджують.

Хворому призначено курси променевої та неoadjuвантної хіміотерапії. В результаті проведеного лікування відмічено повний регрес пухлини, метастазів у регіонарні лімфовузли немає. Хворому рекомендовано диспансерний нагляд у онколога.

Через 3 місяці пацієнта почали турбувати болі в правому ліктьовому суглобі, часті головні болі. Після проведеної серії рентгенографій, магнітно-резонансної томографії голови та шиї, аналіз крові на вміст туморнекротизуючого фактору. Грунтуючись на отриманих даних, встановлено клінічний діагноз «Метастаз пухлини в праву ліктьову кістку» і призначаються повторні курси хіміо- та променевої терапії.

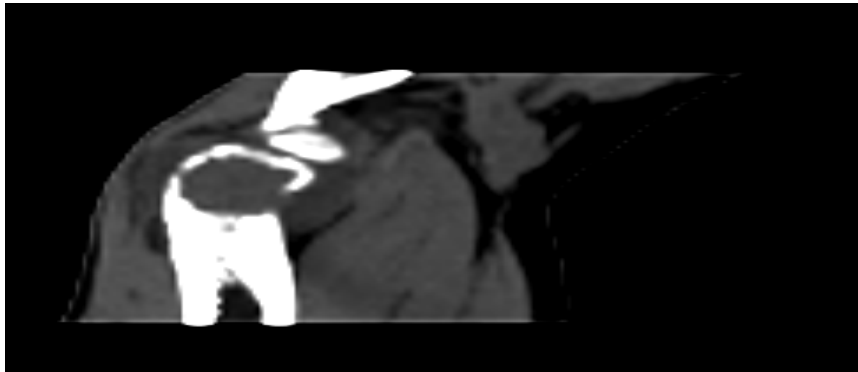


Рис. 1. Рентгенограма правого ліктьового суглобу (наявний дефект ліктьової кістки).

Назважаючи на проведене лікування, хворого починають боліти лівий колінний та гомілковоступневий суглоби. Йому знову пропонують повторні курси специфічного лікування. В результаті пацієнт з власної ініціативи їде за кордон де проходить радіонуклідне обстеження скелету (результати наведені на рис.2). В заключенні: дегенеративні, вікові зміни скелету, метастазів не виявлено.

Аналізуючи даний клінічний випадок, на наш погляд, допущено ряд принципових помилок: по-перше, інші види досліджень, які могли б пролити світло на причину кровохаркання на первинному етапі ведення хворого сімейним лікарем в

жодному разі не рекомендувались і не проводились; по-друге, клінічні і анамнестичні дані хворого, рутинні інструментальні методи обстеження (ринофарингоскопія), що свідчили б про аномальне протікання «гаймориту» не були адекватно інтерпретовані ЛОР-спеціалістом, у зв'язку з чим рак носоглотки діагностований на запущеній стадії. По-третє, під час лікування в обласному онкодиспансері своєчасно не проведено належного радіонуклідного обстеження скелету (можливо з технічних причин або відсутності радіофармпрепаратів), що не дало змогу віддиференціювати вікові, дегенеративні зміни кісток від метастазів пухлини.

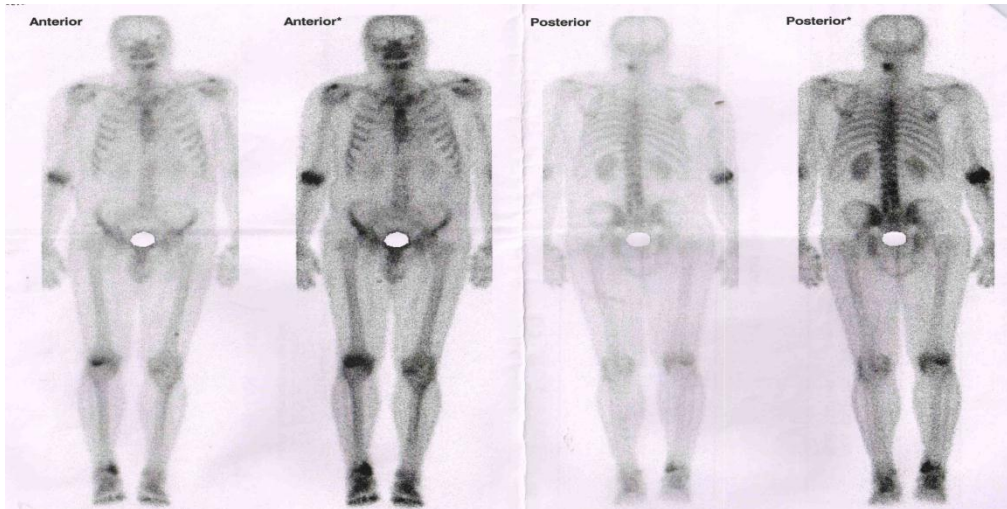


Рис. 2. Радіонуклідна сцинтиграфія скелета

**Висновки.** Діагностика раку носоглотки в Україні залишається незадовільною, з чим пов'язані численні помилки в діагностиці та лікуванні широкого кола пацієнтів. Наведений приклад наглядно демонструє необхідність своєчасної оцінки грізного симптому кровохаркання, протікання раку носоглотки з клінічною картиною гаймориту. Це дозволить вибрати правильну терапевтичну стратегію та уникнути ятрогенних ускладнень, пов'язаних з нераціональним лікуванням і діагностикою.

## СПИСОК ВИКОРИСТАНОЇ ЛІТЕРАТУРИ

1. Белоусова Н.В., Поддубный Б.К., Унгиадзе Г.В., Кондратьева Т.Т. и др. Современная диагностика рака носоглотки// *Соврем. онкол.* — 2000. — Т. 2, N 3. — С. 3—11.
2. Двойрин В.В., Аксель Е.М., Трапезников Н.Н. Заболеваемость и смертность от злокачественных новообразований населения России и некоторых стран СНГ в 1993 году — М.: ОНЦ РАМН, 1995. — 231 с.
3. Матякин Е.Г., Алферов В.С. Химиотерапия опухолей головы и шеи // *Мат. 2—ой Рос. онкол. конф. «Современные тенденции развития лекарственной терапии опухолей»* 8—10 декабря 1998 г. — М., 1998.
4. Чуприк—Малиновская Т.П., Алиев Б.М. Рак носоглотки: состояние диагностики и отдаленные результаты лечения// *Клин. Вестн. МЦ при Правительстве РФ.* — 2003. — N 1. — С. 14—15.
5. Chan A.T., Teo P.M., Leung T.W., Johnson P.J. The role of chemotherapy in the management of nasopharyngeal carcinoma// *Cancer.* — 2008. — Vol. 82(6). — P. 1003—1012.
6. Cheng S.H., Tsai S.Y., Yen K.L. et al. Concomitant radiotherapy and chemotherapy for early stage nasopharyngeal carcinoma// *J. Clin. Oncol.* — 2000. — Vol. 18(10). — P. 2040—204.
7. Cheng S.H., Jian J.J., Tsai S.Y. et al. Long—term survival of nasopharyngeal carcinoma following concomitant radiotherapy and chemotherapy // *Int. J. Radiat. Oncol. Biol. Phys.* — 2002. — Vol. 48(5). — P. 1277—1279.
8. Cooper J.S., Lee H., Torrey M., Hochster H. Improved outcome secondary to concurrent chemoradiotherapy for advanced carcinoma of the nasopharynx: preliminary corroboration of the intergroup experience / *Int. J. Radiat. Oncol. Biol. Phys.* — 2004. — Vol. 47(4). — P. 861—866.
9. Wolden S.L., Zelefsky M.J., Kraus D.H. et al. Accelerated concomitant boost radiotherapy and chemotherapy for advanced nasopharyngeal carcinoma // *J. Clin. Oncol.* — 2001. — Vol. 19(4). — P. 1105—1110.

## Стаття надійшла до редакції

I.V. CHOPEY, V.Y. PLOSKINA, M.M. GECHKO, O.O. KUTSYN,  
Uzhhorod National University, Faculty of Postgraduate Education, Department of therapy and family medicine, Uzhhorod

## PARTICULAR QUALITIES OF DIAGNOSIS AND TREATMENT OF PATIENTS WITH NASOPHARYNGEAL CARCINOMA

The article presents the history of the patient M., 1956 of birth, with verified diagnosis of advanced stage of nasopharynx carcinoma. The beginning of the disease was an episode of hemoptysis. Family doctor made this patient fluorography of the chest, general blood count, but didn't find any pathology. Six months later the patient began to complain of the headaches, difficulty of nasal breathing. Two months treated in the otorhinolaryngologists specialists (nasal drops, fills, physical procedures) without effect. After rhinopharyngoscopy with biopsy had been diagnosed advanced stage of nasopharynx carcinoma. Combined treatment was carried out successfully (radiation and chemotherapy), but began to bother a pain in right elbow. According to the results of additional examinations (X-ray, MRI), it was wrongly regarded as metastatic bone lesions and re-appointed course of radiation and chemotherapy. At pleasure of the patient, it was made gamma-ray radiography in foreign country. It made possible to diagnose that patient had multiple degenerative, age-related changes of the skeleton. Described clinical case confirms the need for timely, adequate diagnostic of new growths of nasopharynx, thus avoiding a number of gross diagnostic and therapeutic errors.

**Key words:** nasopharynx carcinoma, clinical case, metastases, chemotherapy, x-ray