

© Д.П. КУТЬКО, В.Л. ДЕНИСЕНКО, 2015

УДК 616.345/.351–006.6–089–072.1–72

Д.П. КУТЬКО, В.Л. ДЕНИСЕНКО¹*Витебский областной клинический онкологический диспансер; ¹Витебский областной клинический специализированный центр, Витебск, Республика Беларусь***ПЕРВЫЙ ОПЫТ ПРИМЕНЕНИЯ ЛАПАРОСКОПИЧЕСКИХ ОПЕРАЦИЙ ПРИ ЛЕЧЕНИИ ОПУХОЛЕЙ ТОЛСТОЙ И ПРЯМОЙ КИШКИ**

В работе представлены результаты лечения больных колоректальным раком, которые находились на обследовании в абдоминальном отделении УЗ «ВОКОД» с апреля по июль 2015 года, и подверглись хирургическому лечению с помощью лапароскопической техники. У всех больных было морфологическое подтверждение диагноза. Больные получили (при необходимости) предоперационную подготовку с последующим выполнением оперативного вмешательства. Было выполнено 10 вмешательств из них мужчинам – 4, женщинам – 6. Средний возраст составил $62 \pm 3,4$ года. Городских жителей было 6 человек, жителей села – 4 человека. По структуре оперативных вмешательств резекция сигмовидной кишки – 3 операции, передне-низкая резекция – 4 операции. Левосторонняя гемиколэктомия – 2 оперативных вмешательства. Внутривентрикулярная резекция ректосигмоидного отдела толстой кишки – 1 операция.

Ключевые слова: колоректальный рак, лапароскопические операции.

Д.П. КУТЬКО, В.Л. ДЕНИСЕНКО¹*Вітебський обласний клінічний онкологічний диспансер; ¹Вітебський обласний клінічний спеціалізований центр, Вітебськ, Республіка Білорусь***ПЕРШИЙ ДОСВІД ЗАСТОСУВАННЯ ЛАПАРОСКОПІЧНИХ ОПЕРАЦІЙ ПРИ ЛІКУВАННІ ПУХЛИН ТОВСТОЇ І ПРЯМОЇ КИШКИ**

В роботі представлені результати лікування хворих на колоректальний рак, які знаходилися на обстеженні в абдоминальному відділенні закладу охорони здоров'я «ВОКОД» з квітня по липень 2015 року, і були прооперовані за допомогою лапароскопічної техніки. У всіх хворих діагноз був морфологічно підтвердженим. Хворі отримали (при необхідності) передопераційну підготовку з подальшим виконанням оперативного втручання. Було виконано 10 втручань, з них чоловіків – 4, жінок – 6. Середній вік склав $62 \pm 3,4$ року. Міських жителів було 6 чоловік, жителів села – 4 людини. По структурі оперативних втручань резекція сигмоподібної кишки – 3 операції, передньо-низька резекція – 4 операції. Лівостороння геміколектомія – 2 оперативні втручання. Внутрішньочеревна резекція ректосигмоїдного відділу товстої кишки – 1 операція.

Ключові слова: колоректальний рак, лапароскопічні операції

Введение. На сегодня проведение лапароскопических оперативных вмешательств является одним из современных направлений в мировой хирургии. Это новое направление получает все более широкое распространение в клинической практике. Накопленный опыт ведущими клиниками Европы и школами и совершенствование техники абдоминальных операций позволяет внедрять лапароскопические оперативные вмешательства в колопроктологии, которые позволяют выполнить вмешательство на любом отделе ободочной и прямой кишки при различных её заболеваниях, как доброкачественных, так и злокачественных. При этом применение лапароскопических технологий приводит к снижению частоты развития послеоперационных осложнений и сопровождается уменьшением потребности в применении наркотических анальгетиков и снижением сроков пребывания больных в стационаре. Принимая во внимание, что лапароскопические колоректальные операции являются достаточно сложными вмешательствами, требующими глубоких знаний топографоанатомических особенностей толстой кишки, а также учитывая нередко возникающую необходимость перехода на «открытые способы», мы считаем, что они должны

выполняться высококвалифицированными колоректальными хирургами, владеющими техникой традиционных оперативных вмешательств на толстой кишке. Операции, выполняемые по лапароскопическим технологиям, позволяют выполнить оперативные вмешательства, на ободочной кишке как при доброкачественных так и при злокачественных заболеваниях.

Актуальность. Рак толстой кишки считается одной из наиболее распространённых злокачественных опухолей. В структуре онкологической заболеваемости в мире колоректальный рак в настоящее время занимает четвёртое место. Индивидуальный риск развития данного заболевания достигает 5-6%. Это означает, что в течение жизни 1 из 15-20 человек заболевает раком этой локализации. Ежегодно в мире регистрируется около 1 миллиона новых случаев колоректального рака [1, 2, 3].

Рак толстой и прямой кишки характеризуется выраженными географическими и этническими колебаниями встречаемости. Наиболее часто эти опухоли встречаются в индустриально развитых странах: США, Канада, Япония, некоторые Европейские страны. В Индии, Китае, Вьетнаме встречаемость в

10-20 раз ниже [1, 2]. Беларусь и Россия не стоят в стороне от общемировых тенденций в динамике заболеваемости. Заболеваемость за последних 10 лет неуклонно возрастает. Начиная с 2008 года, в Беларуси регистрируется более 40000 случаев заболевания злокачественными новообразованиями в год, а в 2013 году их число составило 44010. Из всех заболевших 33,1% мужчин и 25,3% женщин находились в трудоспособном возрасте. В структуре заболеваемости Республики Беларусь колоректальный рак занимает у мужчин четвертое место (10%), а у женщин третье место (10,7%) [1]. Беларусь входит в группу стран с относительно невысоким уровнем заболеваемости, мало отличающимся от стран Балтии, России, Украины и составляет 26,7 случаев на 100 тысяч населения, что говорит о стабильной многолетней тенденции в динамике заболеваемости. Примерно те же соотношения по странам сохраняются для показателей смертности. В большинстве стран мира мужчины в 1,5 раза чаще заболевают колоректальным раком. Исключение составляет Словакия, где отмечена самая высокая заболеваемость среди мужчин (61,6 случаев на 100 тысяч населения), более чем в 2 раза превышающая заболеваемость женщин. В структуре заболеваемости Республики Беларусь колоректальный рак составляет 10,3% [1, 2]. Успехи современной хирургии и анестезиологии позволяют оперировать пациентов, которым несколько десятилетий назад было бы отказано в радикальном лечении [4].

Лапароскопические способы оперативных вмешательств – одно из крупнейших достижений хирургии последнего времени. Начало так называемой «лапароскопической революции» в хирургии положили первые медицинские публикации об удалении желчного пузыря лапароскопическим путём в 80-х годах XX века. После этого подход к подобным операциям постепенно распространился в Европе и США в качестве основного метода. В дальнейшем лапароскопическая техника стала приоритетной и для других видов операций [3, 4, 5, 6]. Однако «лапароскопическая революция» довольно долго не касалась операций по удалению злокачественных образований в толстой и прямой кишке, и этому есть две основные причины. Во-первых, врачи долгое время не были уверены в безопасности лапароскопических операций на толстой кишке по сравнению с полостными, что ставило под сомнение долгосрочные результаты лечения, а значит, и его эффективность в целом. Второй причиной являлась техническая сложность лапароскопической операции на толстой кишке, по сравнению с полостной [7, 8, 9, 10, 11, 12, 13]. Накопление опыта и совершенствование техники абдоминальных операций позволило внедрить лапароскопические способы оперативных вмешательств в такую сложную область хирургии, как колопроктология. Лапароскопические операции на толстой кишке, независимо от их вида, имеют ряд общих принципов и достаточное число особенностей, связанных в первую очередь с необходимостью мани-

пуляций в нескольких отделах брюшной полости, удалением операционного препарата больших размеров, как правило, формированием межкишечного анастомоза, а также наличием обширной раневой поверхности [14, 15, 16, 17, 18]. В последние годы безопасность лапароскопических операций для лечения рака толстой кишки была окончательно доказана, что подтверждает большое количество публикаций и результатов исследований на эту тему. Поэтому можно утверждать, что лапароскопические операции так же безопасны и эффективны, как и обычные полостные операции. При этом объём удаляемых тканей (сегмент самой кишки и прилегающие к нему участки) одинаков в обоих методах. Более того, согласно результатам исследований, при использовании лапароскопической техники, отдалённые результаты выживаемости так же не ниже аналогичного показателя для традиционных операций [4].

Обоснованно относить к лапароскопическим операциям, вмешательства на прямой кишке, включающие традиционные способы выполнения промежуточного этапа операции (брюшно-промежностная экстирпация, брюшно-анальная резекция).

Цель исследования. Оценить результаты выполнения лапароскопических операций при колоректальном раке.

Материалы и методы. В работе представлены результаты лечения больных колоректальным раком, которые находились на обследовании в абдоминальном отделении УЗ «ВОКОД» с апреля по июль 2015 года, и подверглись хирургическому лечению с помощью лапароскопической техники. У всех больных было морфологическое подтверждение диагноза. Больные получили (при необходимости) предоперационную подготовку с последующим выполнением оперативного вмешательства.

Было выполнено 10 вмешательств из них мужчинам – 4, женщинам – 6. Средний возраст составил $62 \pm 3,4$ года. Городских жителей было 6 человек, жителей села – 4 человека.

По структуре оперативных вмешательств резекция сигмовидной кишки – 3 операции, передне-нижняя резекция – 4 операции. Левосторонняя гемиколонэктомия – 2 оперативных вмешательства. Внутривентрикулярная резекция ректосигмоидного отдела толстой кишки – 1 операция.

По структуре злокачественной опухоли: аденокарцинома Грейд 2 – у 3 пациентов, аденокарцинома Грейд 3 – у 6, аденокарцинома Грейд 1 – 1 пациент. Поражение регионарных лимфоузлов отмечено у 60% (6) больных. При распределении по стадиям картина выглядела следующим образом: T2N0M0 Iст (Duke A) – 3 больных, T4aN0M0 IIст (Duke B) – 1 пациент, T2N1M0 – 1 пациент, T3N1M0 – 1 больной, T4aN1M0 – 3 пациентов, T4bN1M0 – 1 больной. Итого 6 прооперированных больных оказались в III ст (Duke C).

Для выполнения лапароскопических операций больных укладывали на операционном столе с расположением нижних конечностей на крепящихся к операционному столу подставках,

обеспечивающих сгибание ног пациента в тазобедренных и коленных суставах. Операционная бригада состояла из хирурга, двух ассистентов, один из которых является оператором видеокamеры, операционной сестры, анестезиолога и анестезиологической сестры. Хирург обычно располагается справа от больного, первый асси-

стент – слева, второй ассистент – с видеокamерой у головного конца операционного стола. Монитор устанавливался в ногах пациента. Операции выполнялись под эндотрахеальным наркозом, возможна комбинация со спинальной анестезией. Для выполнения операции использовали 4-5 троакаров (рисунок 1).

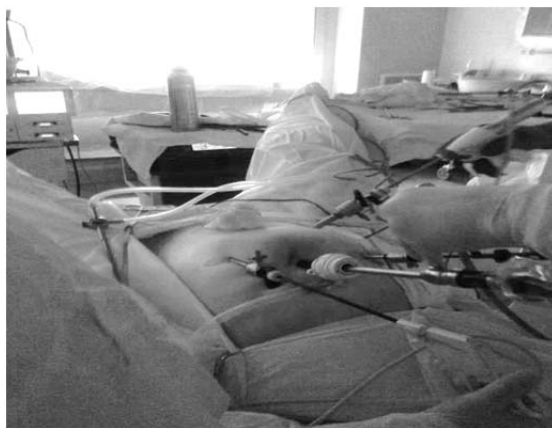

Рис. 1. Расположение троакаров при операции на прямой кишке.

После наложения пневмоперитонеума на 1-2 см выше пупка, устанавливали первый 10 мм троакар, через который в брюшную полость проводится лапароскоп. Выполнялась обзорная лапароскопия, для выявления отдалённых метастазов в органах брюшной полости. При их отсутствии, в правой и левой мезогастральных областях устанавливались два 5 или 10 мм троакара, один троакар устанавливался в правой подвздошной области для введения манипуляторов.

Оперативное вмешательство выполнялось в положении Тренделенбурга с наклоном стола на 25-30 градусов. Положение Тренделенбурга позволяет легко переместить большой сальник и петли тонкой кишки в направлении диафрагмы и тем самым освободить вход в малый таз. Любое лапароскопическое вмешательство на прямой кишке следует начинать с идентификации левого мочеточника. Для этого оперирующий хирург рассекал брюшину левого бокового канала у основания сигмовидной кишки и визуализируется левый мо-

четочник. Затем выделяли нижнюю брыжеечную артерию до её устья (рисунок 2) и приступали к её пересечению с использованием: клипатора, лапароскопического зажима 10 мм аппарата LigaSure или Harmonic Scalpel [8].

Нижние брыжеечные сосуды, пересекали после их визуализации, мобилизации и клипирования металлическими клипсами или с помощью электро- или ультразвуковых лигирующих инструментов. При расправлении брыжейки необходимо стараться сохранять аркады краевого сосуда.

С помощью коагулирующего крючка или ультразвуковых ножниц проводится рассечение тазовой брюшины по передней полуокружности кишки, мобилизация выполняется, соблюдая принцип «футлярности», брыжейка ниже опухоли пересекается с клипированием или коагуляцией сосудов. Мобилизованная ниже опухоли кишка, прошивается и пересекается аппаратом EndoGia, введённым через 12 мм троакар со стороны хирурга (рисунок 3).

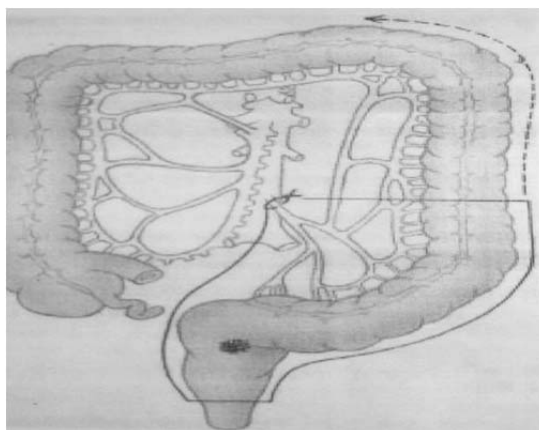


Рис. 2. Схема перевязки нижней брыжеечной артерии.

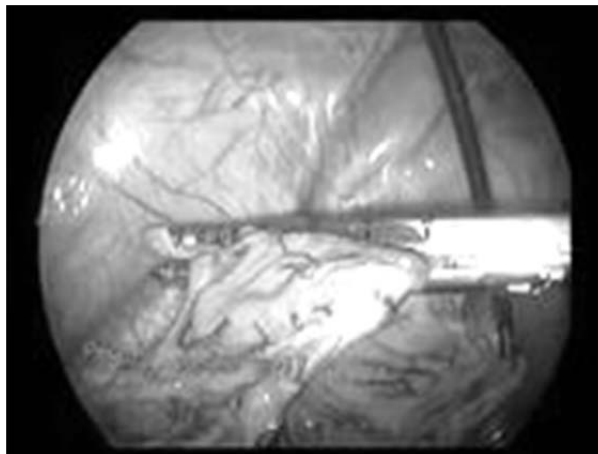


Рис. 3. Прошивание прямой кишки ниже опухоли аппаратом EndoGIA.

Затем выполняется минилапаротомный доступ, через который извлекается кишка с опухолью, отсекается и удаляется. На проксимальный отрезок толстой кишки накладывается кисетный шов, в

кишку вставляется головка циркулярного швико-сшивающего аппарата, после чего кишка опускается в брюшную полость, где формируется циркулярный анастомоз по типу «конец в бок» (рисунки 4).

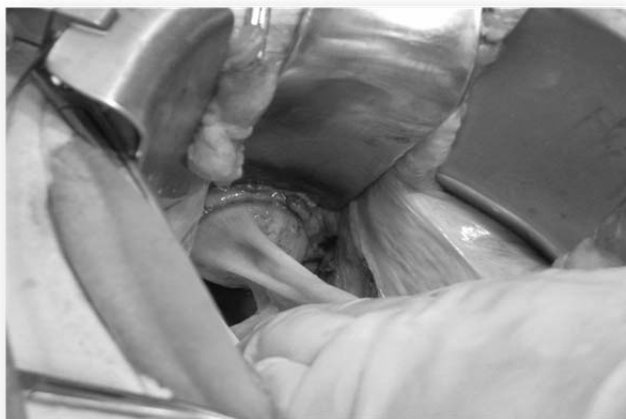

Рис. 4. Формирование анастомоза циркулярным швико-сшивающим аппаратом.

Брюшная полость осушивается с помощью аспиратора, дренируется в одно из троакарных отверстий, отверстия и минилапаротомный разрез ушиваются.

Инверсию в лапаротомию выполнили в одном случае, когда при мобилизации селезеночного угла ободочной кишки выявлена инвазия опухоли в стенку желудка и хвост поджелудочной железы. При лапаротомии выполняли комбинированное вмешательство с удалением части прилегающих органов. В РАО находился один сутки. Послеоперационный период у больного протекал без осложнений, и пациент был выписан на 9-е сутки. Во втором случае было выявлено вовлечение в перипроцесс левого мочеточника. Была выполнена внутрибрюшная резекция ректосигмоидного отдела толстой кишки и сигмовидной кишки с резекцией мочеточника и реконструкцией мочевыводящих путей. Находился в РАО 2 суток. Больному была наложена превентивная эпицистостома. Выписан на 14 сутки после операции, с мочевым катетером в уретре, из эпицистостомы катетеры были извлечены на 12 сутки.

Результаты исследования и их обсуждения.

Проведя анализ выполнения первых вмешательств, можно сделать вывод, что с приобретением навыков выполнения лапароскопических операций, их продолжительность приближается к открытому способу оперирования. У пациентов с подобными вмешательствами значительно уменьшается выраженность послеоперационного болевого синдрома. Меньшая послеоперационная травма приводит к более раннему восстановлению функции кишечника и соответственно более быстрой реабилитации пациентов.

Анализируя параметры, характеризующие соблюдение онкологических принципов, никаких различий с открытой техникой оперирования не выявлено. Удаляется как поражённая опухолью кишка, так все региональные лимфатические коллекторы, что позволяет правильно стадировать процесс и назначать адекватное лечение.

Учитывая небольшое число выполненных операций – осложнений хирургического и терапевтического характера у нас не было.

Выводы. Наш первый опыт свидетельствует, что использование лапароскопически-ассистированных вмешательств на толстой и прямой кишках по поводу злокачественных новообразований обоснованно и целесообразно. Применение лапароскопических технологий приводит к уменьшению числа послеоперационных осложнений (по данным литературных источников), снижению выраженности болевого синдрома и уменьшение

потребности в наркотических анальгетиках. Лапароскопические технологии позволяют выполнять вмешательства с соблюдением всех онкологических принципов, обеспечивая необходимые объемы и границы резекций. Использование последних достижений медицинской техники позволит как сократить время хирургического вмешательства, так и улучшить его качество и отдаленные результаты.

СПИСОК ИСПОЛЬЗОВАННОЙ ЛИТЕРАТУРЫ

1. Кохнюк В.Т. Колоректальный рак / В.Т. Кохнюк. — Минск.: Харвест, 2005. — 384 с.
2. Кайзер А. Колоректальная хирургия / А. Кайзер. — Издательство Панфилова: БИНОМ. Лаборатория знаний, 2011. — 751 с.
3. Денисенко В.Л. Проблемы и перспективы хирургического лечения острых осложнений колоректального рака / В.Л. Денисенко, Ю.М. Гаин, С.В. Шахрай // Вестник Национального медико-хирургического центра им. Н.И. Пирогова. — 2012. — Т.7, №3, — С. 36—43.
4. Шельгин Ю. А. Техника лапароскопических операций при раке толстой кишки / Ю.А. Шельгин, Г.И. Воробьев, С.А. Фролов // Практическая онкология. — 2005. — Т. 6, №2. — С. 81—91.
5. Лапароскопическая хирургия при опухолях прямой и ободочной кишки / С.М. Алёшкина, А.Л. Андреев, С.И. Петров [и др.] // Вестник хирургии. — 1999. — №5. — С. 65—66.
6. Место электрокоагуляции и Harmonic Scalpel при мобилизации прямой кишки / В.Б. Александров, К.Р. Александров, В.Н. Разбирин [и др.] // Эндоскопическая хирургия. — 2002 — №2. — С. 6.
7. Непосредственные результаты лапароскопических передних резекций прямой кишки по поводу рака / Г.И. Воробьев, Ю.А. Шельгин [и др.] // Эндоскопическая хирургия. — 2003. — №1. — С. 14—19.
8. Лапароскопические операции у больных раком прямой кишки (сравнительные результаты лапароскопических и открытых передних резекций) / Г.И. Воробьев, Ю.А. Шельгин, С.А. Фролов [и др.] // Хирургия. — 2003. — №3. — С. 36—42.
9. Фёдоров В.Д. Клиническая оперативная колопроктология: руководство для врачей / В.Д. Фёдоров, Г.И. Воробьев, В.Л. Ривкин. — М.: ГНЦ проктологии, 1994. — 432 с.
10. Ramos J.R. Laparoscopic abdominoperineal resection. In: New trends in coloproctology / J.R. Ramos, J.A. Reis Neto. — Livraria Editora Rewinter, 2000. — P. 457—472.
11. Kwok S.P. Prospective evaluation of laparoscopic-assisted large-bowel excision for Cancer / S.P. Kwok, W.Y. Lau, P.D. Carey [et al.] // Ann. Su. — 1996. — Vol. 223. — P. 170—176.
12. Lecbaux D. Five-year results of 206 laparoscopic left colectomies for cancer / D. Lecbaux, G. Trebuchet, J.L. Le Calve // Surg. Endoscop. — 2002. — Vol. 16. — P. 1409—1412.
13. Laparoscopic colorectal surgery for cancer: intermediate to long-term outcomes / J. Lumley, R. Stitt, A. Stevenson [et al.] // Dis. Colon Rectum. — 2002. — Vol. 45 (7). — P. 867—875.
14. Prospective comparison of laparoscopic vs open resections for colorectal adenocarcinoma over a ten-year period / S.K. Patancar, S.W. Larach, A. Ferrara [et al.] // Dis. Colon. Rectum. — 2003. — Vol. 46 — P. 601—611.
15. Boyle P. Epidemiology of colorectal cancer / P. Boyle, M.E. Leon // Brit. Med. Bull. — 2002. — Vol. 64. — P. 1—25.
16. Faivre J. Epidemiology and screening of colorectal cancer/ J. Faivre, A.M. Bouvier, G. Bonithon-Kopp // Best Pract. Res. Clin. Gastroenterol. — 2002. — Vol. 16 — P. 187—199.
17. Papapolychroniadis C. Environmental and other risk Factors for colorectal carcinogenesis/ C. Papapolychroniadis // Tech.Coloproctol. — 2004 — Vol. 8. (Suppl. 1). — P. 7—9.

D.P. KUTKO, V.L. DENISENKO¹

Vitebsk regional clinical oncological dispensary, Vitebsk, Belarus

¹*Vitebsk regional clinical center of specialized, Vitebsk, Belarus*

FIRST EXPERIENCES WITH LAPAROSCOPIC SURGERY IN THE TREATMENT OF TUMORS OF THE COLON AND RECTUM

The paper presents the results of treatment of patients with colorectal cancer who were on the abdominal examination in the Department of me "VOCOD" from April to July 2015, and has been surgical treatment using the laparoscopic technique. All patients had a morphological confirmation of the diagnosis. Patients received (if necessary) preoperative preparation with subsequent surgical intervention. We performed 10 interventions, of them men – 4, women – 6. The average age was 62±3.4 years. Urban residents had 6 people, residents of the village – 4 people. On the structure of the surgery resection of the sigmoid colon – 3 operations, front-low resection – 4 operations. Left-hand-side hemicolectomy – 2 surgery. Intraabdominal resection of the rectosigmoid department of the colon – 1 operation.

Key words: colorectal cancer, laparoscopic surgery

Стаття надійшла до редакції: 22.09.2015