

УДК 616.146+616.146.1]-005.1-005.6:514.112

¹В.І. РУСИН, ¹В.В. КОРСАК, ¹С.О. БОЙКО, ¹Я.М. ПОПОВИЧ, ²М.М. КОБАЛЬ¹Ужгородський національний університет, медичний факультет, кафедра хірургічних хвороб;²Закарпатська обласна клінічна лікарня ім. А. Новака, Ужгород**ПЛАНІМЕТРИЯ ЗАДНЬО-БІЧНИХ ВІДДІЛІВ НИЖНЬОЇ ПОРОЖНИСТОЇ ВЕНИ**

У роботі наведені результати анатомічного дослідження заднього відділу нижньої порожнистої вени, проведеного у 27 свіжих трупах. Виявлено, що праві та ліві притоки поперекової вени зливаються і впадають у НПВ одним спільним стовбуром. Спільний стовбур поперекової вени найчастіше впадає ближче до лівої півкожності НПВ. Середній діаметр спільної поперекової вени становить 5,2 мм. Піднирковий відділ НПВ на відстані 13-23 мм є найбільш частою ділянкою впадіння верхньої спільної поперекової вени. Верхні та нижні спільні поперекові вени впадають у НПВ на відстані 13-54 мм нижче від ділянки впадіння ниркових вен. Спільні поперекові вени можуть бути джерелом важко контрольованої інтраопераційної кровотечі під час венокаватромбектомії. Мобілізація НПВ у піднирковому відділі має виконуватись без надмірних вивихувань чи ротаційних рухів.

Ключові слова: нижня порожниста вена, поперекові вени, тромб, кровотеча

Вступ. Видалення тромбів із нижньої порожнистої вени (НПВ) передбачає виконання мобілізації НПВ, накладання судинних затискачів чи турнікетів та постійний інтраопераційний контроль за станом НПВ та її притоків. Однією із ділянок, яка заслуговує на увагу хірурга, є піднирковий відділ НПВ, на який завжди накладається судинний затискач чи турнікет. В цій ділянці може накладатись верхній або нижній судинний затискач, що залежить від походження тромбу і ступеня його розповсюдження по НПВ. Вважається, що ділянка НПВ на відстані 2-2,5 см нижче від місця впадіння ниркових вен позбавлена будь-яких впадаючих венозних судин [2]. Тому рекомендується виконувати всі основні етапи мобілізації НПВ безпосередньо в цій ділянці, як найбільш безпечний. Але клінічний досвід показує, що необережні дії хірурга в цій, так би мовити, “безпечній ділянці” можуть призвести до ушкодження поперекових вен і стати причиною важко контрольованої інтраопераційної кровотечі. Окрім того, можна отримати інтраопераційну кровотечу після каватомії і тромбектомії із вдало мобілізованого підниркового сегменту НПВ в проксимальному її відділі. І в першому, і в другому випадках джерелом кровотечі слугують поперекові вени. В літературі спостерігаються суперечливі дані стосовно характеру, відстані та просторової орієнтації впадіння поперекових вен у НПВ, що вказує на недосконалий рівень знань стосовно анатомії задньої поверхні НПВ і притоків, які в неї впадають [4, 6, 7]. Все це спонукає по-новому вивчити анатомію НПВ і її притоків, переглянути існуючі дані та чітко виділити локалізацію “безпечної і небезпечної ділянок” підниркового відділу НПВ.

Мета дослідження. Вивчити анатомічні особливості впадіння поперекових вен у НПВ з метою попередження інтраопераційної кровотечі під час виконання каватомії та тромбектомії.

Матеріали та методи. Анатомічне дослідження проведено у 27 трупів у результаті аутопсії, яка виконана у 2015 році на базі патологоанатомічного відділення Закарпатської обласної клінічної лікарні

ім. А. Новака. Час після смерті не перевищував 48 годин. Серед померлих було 17 чоловіків і 10 жінок віком від 40 до 76 років (середній – 63,4 року). Зріст померлих варіював від 163 до 178 см (середній – 171 см), а вага тіла – від 53 до 75 кг (середня – 68 кг). Причиною смерті були різні соматичні захворювання, при цьому померлі від онкологічних захворювань у дослідження не включались.

Вивчення особливостей поперекових вен виконували за наступною методикою. Першим етапом проводили евісцерацію органокomплексу за методом Шора і вилучений органокomплекс перевертали догори дорзальною поверхнею. Наступним етапом здійснювали мобілізацію НПВ та аорти, останню відсікали і вилучали з метою покращення візуалізації НПВ та поперекових вен. Проводили виміри довжини НПВ від місця впадіння в неї головних печінкових і ниркових вен до місця злиття спільних клубових вен, та ширини НПВ в наднирковому, міжнирковому та піднирковому відділах. Ідентифікували та підраховували поперекові вени і визначали відстань їх розташування від ниркових вен та просторову орієнтацію (ліворуч, праворуч чи по центру) на поверхні НПВ. Після цього (з урахуванням просторової орієнтації поперекових вен) виконували поздовжній розтин НПВ від спільних клубових вен до головних печінкових вен. При цьому розтин НПВ здійснювали по правій (на 3 годинах умовного циферблату) чи лівій (на 9 годинах умовного циферблату) її бічних поверхнях (вигляд ззаду). Після розтину, задню стінку НПВ відвертали вбік і ретельно вивчали ділянки впадіння поперекових вен з визначенням їх кількості, діаметра та відстані від ниркових вен.

Результати досліджень та їх обговорення. Виміри довжини НПВ від головних печінкових вен і від ниркових вен до злиття спільних клубових вен, а також ширини НПВ у наднирковому, міжнирковому та піднирковому відділах зображені в таблиці 1.

Основні параметри нижньої порожнистої вени, отримані при анатомічному дослідженні

	Мінімальна відстань (мм)	Максимальна відстань (мм)	Середня відстань (мм)
Відстань від головних печінкових вен до ниркових вен	45	120	82,5±25,6
Відстань від ниркових вен до злиття спільних клубових вен	90	130	107,6±13,3
Відстань від головних печінкових вен до злиття спільних клубових вен	143	210	182,6±29,3
Діаметр НПВ у наднирковому відділі	24	30	27,8±2,7
Діаметр НПВ у міжнирковому відділі	26	38	31,4±4,9
Діаметр НПВ у піднирковому відділі	20	27	22,5±2,4

Розтин НПВ по правій бічній поверхні (на 3 годинах умовного циферблату – вигляд ззаду) виконано у 92,6% випадків, тоді як у решти випадків (7,4%) – по лівій бічній поверхні (на 9 годинах

умовного циферблату – вигляд ззаду) (рис. 9-10). Особливості впадіння поперекових вен у НПВ згідно з просторовою орієнтацією представлені в таблиці 2.

Таблиця 2

Особливості впадіння поперекових вен у НПВ згідно з просторовою орієнтацією (вигляд ззаду)

Просторова орієнтація поперекових вен	Абсолютні (n=27)	Відносні (%)
Ліворуч	22	81,5
По центру	3	11,1
Праворуч	2	7,4

У проаналізованій нами доступній літературі, присвяченій вивченню анатомії чи клінічної анатомії НПВ і її притоків, зокрема поперекових вен, вказується на парний характер поперекових вен і їх парне впадіння у НПВ. Усі наведені схеми демонструють чи то парне впадіння поперекових вен у НПВ, чи то їх парне проходження на рівні міжхребцевих дисків і далі, на рівні задньої стінки НПВ, не вказується безпосередній характер впадіння цих вен [1, 2, 5]. Традиційні рисунки демонструють вигляд НПВ і ділянки впадіння поперекових вен у НПВ спереду (рис. 1–2), тоді як вигляд ззаду майже не трапляється. Тільки в монографії В.С. Савельєва и др. [3] ми знайшли більш детальний опис характеру впадіння поперекових вен у НПВ, де автори наголошують на важливості знань хірурга про характер впадіння поперекових вен у НПВ, і вказують, що поперекові вени перед впадінням у НПВ, зазвичай, зливаються в короткі стовбури, ділянки впадіння яких локалізуються на лівій задньо-бічній стінці НПВ. У своєму дослідженні ми отримали аналогічну анатомічну характеристику підниркового відділу НПВ стосовно особливостей впадіння у неї поперекових вен (рис. 3–8). Наші дані (табл. 2) продемонстрували, що у 81,5% випадків ділянка впадіння поперекових вен локалізується на лівій задньо-бічній стінці НПВ і представлена не парними їх стовбурами, а одним спільним стовбуром. Лише у незначній частині

випадків ми спостерігали локалізацію ділянки впадіння поперекових вен на правій задньо-бічній стінці (2 із 27) чи по центру (3 із 27) НПВ. Окрім того, у 2 випадках (7,4%) нами виявлено парний характер впадіння поперекових вен у НПВ (рис. 9). В одному випадку (3,7%) мав місце змішаний анатомічний просторовий тип впадіння поперекових вен у НПВ, при якому в піднирковий відділ НПВ впадало 2 спільні поперекові вени на правій задньо-бічній стінці, тоді як дистальніше цього відділу впадало ще 2 спільні поперекові вени на лівій задньо-бічній стінці.

Діаметр поперекових вен у ділянках їх впадіння у НПВ коливався від 2 до 9 мм. Враховуючи, що середній діаметр спільних поперекових вен становив 5,2±2,14 мм, слід вважати ці вени клінічно значимими джерелами інтраопераційної кровотечі при мобілізації підниркового відділу НПВ, накладанні турнікетів чи судинних затискачів та під час тромбектомії із НПВ. Щоб уникнути ускладнення у вигляді розриву чи відриву спільної поперекової вени, від хірурга вимагається делікатна мобілізація підниркового відділу НПВ без зайвих грубих вивихувань чи ротацій НПВ, тому що надмірний перерозтяг чи грубе введення судинних затискачів у тунель під НПВ може призвести до ятрогенного ушкодження спільної поперекової вени і виникнення масивної інтраопераційної кровотечі, яку досить важко зупинити. Важкість зупи-

нки такої кровотечі зумовлена наявністю двох її джерел: перше джерело – це безпосередньо НПВ у ділянці впадіння спільної поперекової вени і друге джерело – це власне об’ємна кукса спільної поперекової вени (середній діаметр 5,2 мм). Якщо з першим джерелом є більш сприятлива можливість оволодіти і зупинити кровотечу, то з другим – ситуація досить складна. Не завжди вдається накласти затискач на куксу спільної поперекової вени, оскільки вона ховається на рівні міжхребцевого диску і може бути дуже короткою. Грубі маніпу-

ляції з затискачем можуть призвести до ятрогенного ушкодження правого чи лівого притоків спільної поперекової вени і ще більше ускладнять ситуацію. Тому, враховуючи власний клінічний досвід та результати анатомічного дослідження, рекомендуємо зупиняти таку кровотечу шляхом прошивання дуги поперекових вен у ділянці їх злиття, а якщо це не вдається, то шляхом прошивання дуги поперекових вен праворуч та ліворуч від наявного джерела кровотечі у відповідному міжхребцевому рівні.

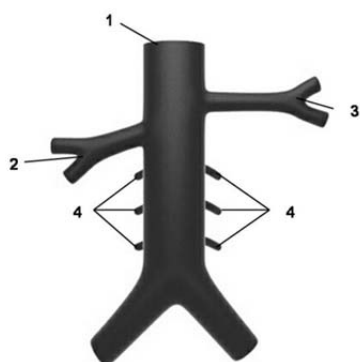


Рис. 1. Нижня порожниста вена і поперекові вени (вигляд спереду)

1 – нижня порожниста вена; 2 – права ниркова вена; 3 – ліва ниркова вена; 4 – праві та ліві поперекові вени

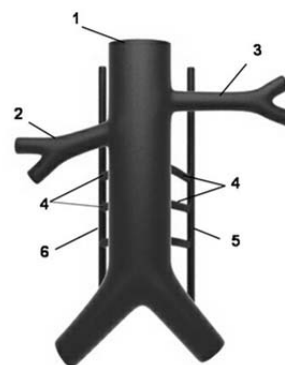


Рис. 2. Нижня порожниста вена і поперекові вени (вигляд спереду)

1 – нижня порожниста вена; 2 – права ниркова вена; 3 – ліва ниркова вена; 4 – праві та ліві поперекові вени; 5 – ліва висхідна поперекова вена; 6 – права висхідна поперекова вена

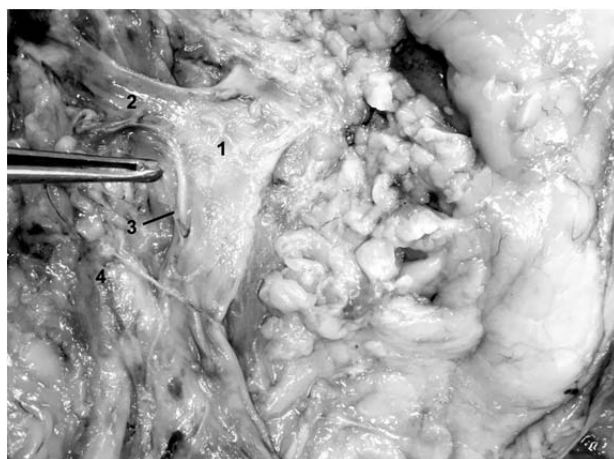

Рис. 3. Аутопсійний матеріал. Нижня порожниста вена і поперекові вени (вигляд ззаду)

1 – нижня порожниста вена; 2 – ліва ниркова вена; 3 – верхня спільна поперекова вена впадає на лівій задньо-бічній стінці НПВ; 4 – аорта




Рис. 4. Аутопсійний матеріал. Нижня порожниста вена і поперекові вени (вигляд ззаду)

1 – нижня порожниста вена; 2 – ліва ниркова вена; 3 – права ниркова вена; 4 – верхня спільна поперекова вена впадає на правій задньо-бічній стінці НПВ; 5 – нижня спільна поперекова вена впадає на лівій задньо-бічній стінці НПВ

В залежності від просторової орієнтації поперекових вен відстань їх місця впадіння у НПВ визначали від місця впадіння лівої ниркової вени (у переважній більшості випадків) чи правої ниркової вени

(вигляд ззаду). Так, перша (верхня) спільна поперекова вена впадала на відстані 23–35 мм, причому в одному випадку була на відстані 5 мм (в середньому – $23,6 \pm 11,3$ мм), тоді як нижня – на відстані 37–93 мм

(в середньому – $63,6 \pm 22,7$ мм). Наведені відстані стосуються переважно випадків із лівобічною просторовою орієнтацією поперекових вен, оскільки вони

були найчастішим варіантом у нашому дослідженні. У випадках із правобічною просторовою орієнтацією ця відстань є коротшою на 5-10 мм.

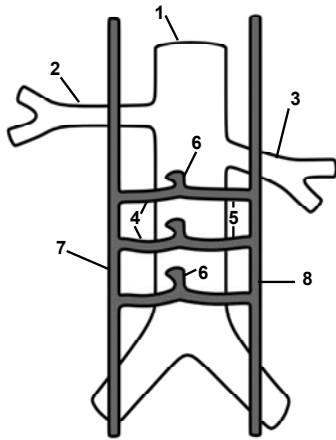


Рис. 5. Нижня порожниста вена і поперекові вени (вигляд ззаду)
1 – нижня порожниста вена; 2 – ліва ниркова вена;
3 – права ниркова вена; 4 – ліві поперекові вени;
5 – праві поперекові вени; 6 – спільні поперекові вени;
7 – ліва висхідна поперекова вена; 8 – права висхідна поперекова вена

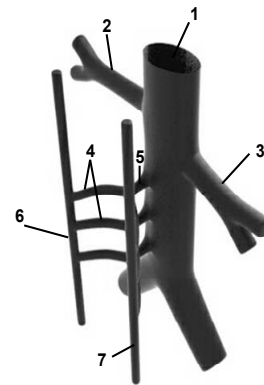


Рис. 6. Нижня порожниста вена і поперекові вени (вигляд ззаду справа наліво)
1 – нижня порожниста вена; 2 – ліва ниркова вена; 3 – права ниркова вена; 4 – ліві поперекові вени; 5 – спільна поперекова вена; 6 – ліва висхідна поперекова вена; 7 – права висхідна поперекова вена

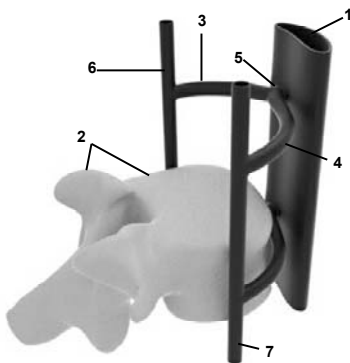


Рис. 7. Нижня порожниста вена, поперековий хребець і поперекові вени (вигляд збоку)
1 – нижня порожниста вена; 2 – поперековий хребець; 3 – ліва поперекова вена; 4 – права поперекова вена; 5 – спільна поперекова вена

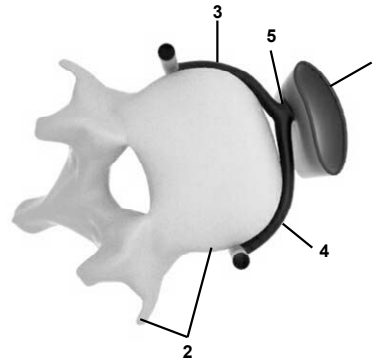


Рис. 8. Нижня порожниста вена, поперековий хребець і поперекові вени (вигляд зверху)
1 – нижня порожниста вена; 2 – поперековий хребець; 3 – ліва поперекова вена; 4 – права поперекова вена; 5 – спільна поперекова вена

Таким чином, для хірурга представляє інтерес підниркова ділянка НПВ на відстані 23–64 мм від місця впадіння лівої ниркової вени, де локалізуються найбільш часто місця впадіння спільних поперекових вен, які можуть бути ушкоджені під час тромбектомії із НПВ і слугувати причиною інтраопераційної кровотечі. Якщо дані виміри інтерполювати на передню поверхню НПВ і оцінити відносно правої ниркової вени, то орієнтовна “небезпечна” підниркова ділянка знаходиться на відстані 13–54 мм. На відстані 10–20 мм нижче нирко-

вих вен завжди накладається судинний затискач чи турнікет на НПВ, але, як показує наше дослідження, у цій ділянці знаходиться верхня спільна поперекова вена, яка може бути ушкоджена під час маніпуляції і стати джерелом кровотечі, а також ця неушкоджена вена може бути джерелом кровотечі після каватомії. Про основне джерело кровотечі із поперекових вен, які локалізуються на відстані 10 мм нижче від ділянки впадіння ниркових вен, повідомляється у дослідженні Д.В. Щукина [4].

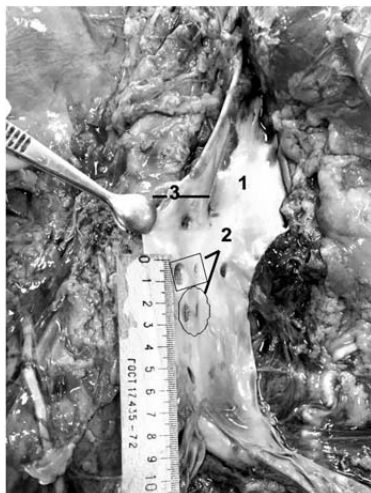

Рис. 9. Аутопсійний матеріал. Розігнута нижня порожниста вена по правому краю (вигляд задньої стінки зсередини)

1 – нижня порожниста вена; 2 – парні поперекові вени; 3 – ліва ниркова вена

На перший погляд, діаметр поперекових вен не є великим і коливається в межах 4-5 мм. Але ці виміри як у нашому, так і в інших дослідженнях [4,6,7] отримані у трупів та пацієнтів без пухлин нирок, тобто за умов непорушеного венозного відтоку по НПВ. Що ж відбувається за умов хронічної обтурації НПВ тромбом? За таких умов починають потужно працювати і відкриватися всі можливі коллатералі з метою компенсації порушеного відтоку крові по НПВ, що в свою чергу призводить до збільшення діаметра залучених до компенсації вен, в т.ч. і поперекових. І тоді такі збільшені в діаметрі поперекові вени і їх спільні стовбури можуть стати серйозним потенційним джерелом інтраопераційної кровотечі.

Тому для профілактики інтраопераційної кровотечі, хірургу слід бути особливо уважним при роботі в піднирковому відділі НПВ на відстані 13-23 мм від ділянки впадіння ниркових вен, де найчастіше впадає верхня спільна поперекова вена у НПВ.

Висновки. 1. Праві та ліві поперекові вени можуть зливатися і впадати у НПВ одним спільним

СПИСОК ВИКОРИСТАНОЇ ЛІТЕРАТУРИ

1. Анатомія людини: в 3 т. / [Головацький А.С., Черкасов В.Г., Сапін М.Р., Парахін А.І.]. — Вінниця: Нова Книга, 2009. — Т. 3. — 2009. — 376 с.
2. Синельников Р.Д. Атлас анатомии человека: в 3 т. / Р.Д. Синельников. — М.: Медицина, 1973. — Т. 2: Учение о внутренностях и сосудах. — 1973. — 468 с.
3. Флебология: руководство для врачей / [Савельев В.С., Гологорский В.А., Кириенко А.И. и др.]; под ред. В.С. Савельева. — М.: Медицина, 2001. — 664 с.
4. Щукин Д.В. Поиск источников кровотока из просвета нижней полой вены при венокавотромбэктомии. Анатомическое исследование / Д.В. Щукин // Онкоурология. — 2014. — № 1. — С. 16—24.
5. Щукин Д.В. Хирургия опухолевых тромбов нижней полой вены при раке почки / Д.В. Щукин, Ю.А. Илюхин. — Белгород: ОАО «Белгородская областная типография», 2007. — 196 с.

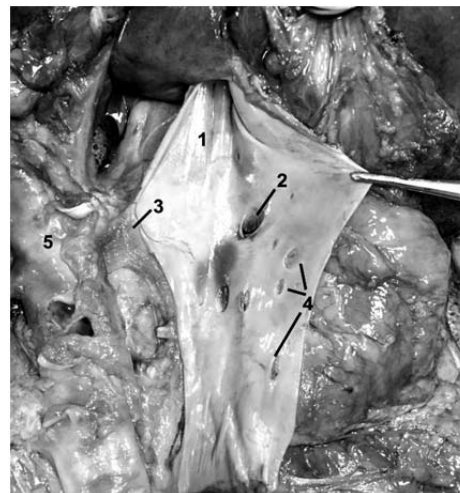


Рис. 10. Аутопсійний матеріал. Розігнута нижня порожниста вена по лівому краю (вигляд задньої стінки зсередини)

1 – нижня порожниста вена; 2 – права ниркова вена; 3 – ліва ниркова вена; 4 – поперекові вени; 5 – аорта

стовбуром. Спільний стовбур поперекової вени найчастіше впадає ближче до лівої півкожності НПВ.

2. Середній діаметр спільної поперекової вени становить 5,2 мм.

3. Піднирковий відділ НПВ на відстані 13–23 мм є найбільш частою ділянкою впадіння верхньої спільної поперекової вени. Верхні та нижні спільні поперекові вени впадають у НПВ на відстані 13–54 мм від ділянки впадіння ниркових вен.

4. Спільні поперекові вени можуть бути джерелом важко контрольованої інтраопераційної кровотечі під час венокавотромбектомії.

5. Мобілізація НПВ у піднирковому відділі має виконуватись без надмірних вивихувань чи ротаційних рухів.

Перспективи подальших досліджень. Перспективним є більш детальне планіметричне дослідження різних відділів нижньої порожнистої вени, яке слід виконати на більшому анатомічному та клінічному матеріалі, що дозволить зробити чіткі рекомендації стосовно оперативної техніки під час венокавотромбектомії.

6. Posterior lumbar vein off the retrohepatic inferior vena cava: a novel anatomical variant with surgical implication / A. Abbasi, T.V. Johnson, R. Kleris [et al.] // *J. Urol.* — 2012. — № 187. — P. 296—301.
7. Baniel J. Surgical anatomy of the lumbar vessels: implications for retroperitoneal surgery / J. Baniel, R.S. Foster, J.P. Donohue // *J. Urol.* — 1995. — № 153. — P. 1422.

¹V.I. RUSYN, ¹V.V. KORSACK, ¹S.O. BOIKO, ¹Y.M. POPOVYCH, ²M.M. KOBAL

¹*Uzhhorod National University, medical faculty, surgery department, Uzhhorod;* ²*Transcarpathian Regional Clinical Hospital named after A. Novak, Uzhhorod*

PLANIMETRY OF THE POSTERIOR-LATERAL PARTS OF THE INFERIOR VENA CAVA

In the presented work are the results of the anatomical research of the posterior section of the inferior vena cava conducted in 27 fresh corpses. The right and the left lumbar vein branches merge and flows into IVC as a one common trunk. The common trunk of the lumbar vein often falls closer to the left edge of the IVC. The average diameter of the common lumbar vein is 5,2 mm. Infrarenal section of the IVC at a distance of 13-23 mm is the most common area of the confluence of the upper joint lumbar vein. The upper and the lower joint lumbar veins flows into the IVC at a distance of 13-54 mm from the area of confluence of the renal veins. The common lumbar veins can be a source of difficult controlled intraoperative bleeding during the veincavathrombectomy. Mobilization of the IVC in the infrarenal area should be done without undue dislocation or rotational movements.

Key words: inferior vena cava, lumbar veins, thrombus, haemorrhage

Стаття надійшла до редакції: 26.08.2015 р.