АКУШЕРСТВО ТА ГІНЕКОЛОГІЯ

© В.В. Маляр, А.С. Головацький, В.А. Маляр, 2015

УДК 618.3: 618.346 – 008.8: 618.36

В.В. МАЛЯР, А.С. ГОЛОВАЦЬКИЙ, В.А. МАЛЯР
Ужгородський національний університет, медичний факультет, кафедра акушерства та гінекології і кафедра анатомії людини та гістології

ОСОБЛИВІСТЬ ФУНКЦІОНАЛЬНОГО ДИФЕРЕНЦІЮВАННЯ ВОРСИНЧАСТОГО ДЕРЕВА ПЛАЦЕНТИ ВІД ЖІНОК ПРИ ПОМІРНОМУ ІДІОПАТИЧНОМУ МАЛОВОДДІ І БАГАТОВОДДІ

Досліджено закономірності гестаційної трансформації ворсин плаценти та мережі гемоциркуляторного русла плодової частини плаценти на тлі високорезистентного кровоплину в пупкових артеріях при помірному ідіопатичному мало- і багатоводді.

Ключові слова: вагітність, плацента, маловоддя, багатоводдя

Вступ. Нормальний ріст і розвиток тісно пов'язаний із об'ємом навколоплодового середовища, який залежить від гестаційної трансформації судинної мережі ворсинчастого дерева плодової частини плаценти та гемодинаміки і сечовидільної функції у плода [3, 4, 7, 8].

З дифузійно-перфузійною недостатністю кровообігу у функціональній «підсистемі плацента-плід» пов'язано майже 60% перинатальної патології [1, 2, 6]. Тому морфологічне вивчення функціонального диференціювання ворсинчатого дерева плодової частини плаценти від жінок при мало- і багатоводді набуває особливого клінічного значення.

Мета дослідження. Вивчити морфологічні особливості гестаційної трансформації ворсин плаценти та межі мікроциркуляторного русла плодової частини плаценти від жінок при помірному ідіопатичному мало- і багатоводді.

Матеріали та методи. Дослідження проведено у двох репрезентативних групах: 50 вагітних жінок з помірним ідіопатичним маловоддям (I група) і 50 – із багатоводдя (II група) при 37–39-тижневому терміні вагітності.

Для морфологічного дослідження плацентарну тканину у вигляді шматочка фіксували у 10% розчині нейтрального формаліну протягом 24 годин з наступним проведенням через спирти зростаючої концентрації і заливкою в парафін. При гістологічному дослідженні вивчили такі структурні елементи плаценти: строму, тип хоріальних ворсин, судинне русло ворсин, сипцитіальні бруньки, міжворсинчастий просвіт (МВН), фібриноїд (МВП) та патологічну незрілість плаценти.

Отримані результати досліджень аналізували методом медичної статистики з використанням сучасних методів статистичного аналізу Microsoft Excell 7.0.

Результати досліджень та їх обговорення. Проведене гістологічне дослідження плацент від жінок I і II клінічних груп вказує, що тільки у 18 (36,0%) у разі помірного ідіопатичного маловоддя і в 24 (48,0%) – багатоводдя будова ворсинчатого дерева відповідала гестаційній нормі.

У 32 (64,0%) пацієнток особливо з високорезистентним кровоплином в АП і її гілках при олігогідроамніоні і у 23 (46,0%) на тлі гідроамніону виявлені гістологічні зміни, що нагадують розлади функціонального диференціювання плодової частини плаценти у вигляді патологічної незрілості.

Так, спостерігалося порушення диференціювання ворсинчатого дерева переважно внаслідок трьох варіантів патолгічної незрілості плаценти, особливо від жінок з високорезистентним кровоплином в артерії пуповини (АП) як при помірному ідіопатичному маловодді, так і у разі багатоводдя (табл. 1).

Відмінною гістологічною особливістю проміжних незрілих ворсин, які в 1,2 разу частіше траплялися у разі помірного ідіопатичного маловоддя ніж багатоводдя, було домінування великого і середнього калібру ворсин артеріальною, венулярною і капілярною типів із звуженим просвітом, наявністю значної кількості фібриноїду в міжворсинковому просторі (рис. 1), що сприяє звуженню даного простору та порушенню матково-плацентарного кровообігу.

Таблиця 1

Варіанти патологічної незрілості плацент від жінок при ідіопатичному мало- і багатоводді на тлі високорезистентного кровоплину в АП (%)

Варіант патологічної незрілості плаценти	Маловоддя		Багатоводдя	
	Абс.	%	Абс.	%
Проміжних незрілих ворсин	14	43,7	12	52,2
Проміжних диференційованих ворсин	5	15,6	3	13,0
Багаточисельних хаотичних склерозованих ворсин	13	40,6	8	34,8

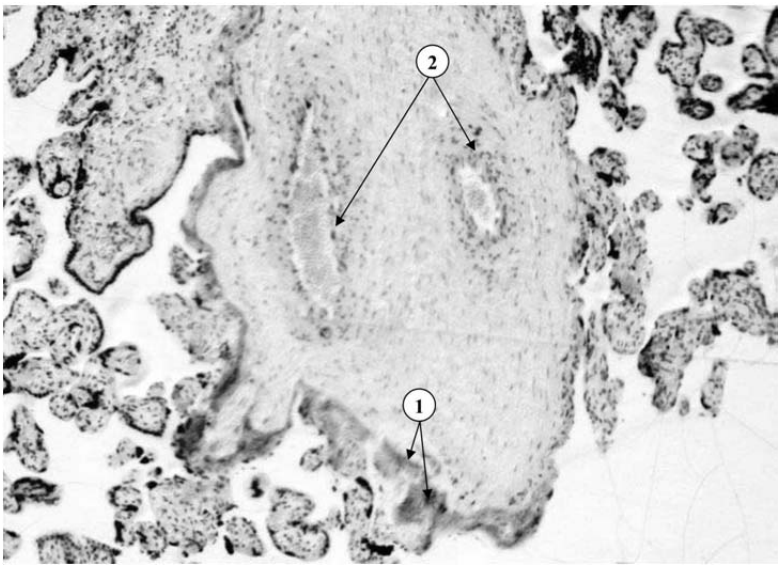

Рис. 1. Велика проміжна незріла ворсин великого калібру із звуженим просвітом великих судин і наявністю фібриноїду в міжворсинчатому просторі. Помірне ідіопатичне багатоводдя (АІ 22). Високорезистентний кровоплин в пуповинній артерії у 30-32 тижні гестації (ІР 0,63). Забарвлення гематоксилін-еозином. Зб.: х20; ок. х10.
1 – фібриноїд у міжворсинчатому просторі; 2 – звужений простір у великій проміжній незрілій ворсині великого калібру.

В усіх проміжних незрілих ворсинах при високорезистентному кровоплині в АП спостерігався спазм артерій та повнокров'я вен (рис. 2), що є характерною морфологічною ознакою для І-ї стадії хронічної плацентарної гіпертензії [5].

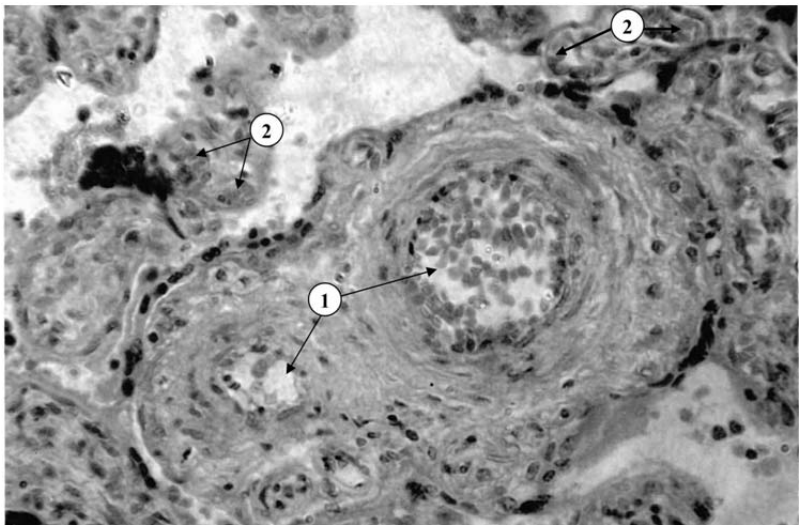

Рис. 2. Перша стадія хронічної плацентарної гіпертензії. Спазм артерії і повнокрів'я вени. Повнокрів'я венул. Помірне ідіопатичне багатоводдя (АІ 22). Високорезистентний кровоплин в артерії пуповини у 30–32 тижні гестації (ІР 0,63). Забарвлення гематоксилін-еозином. Зб.: х20; ок. х10.
1 – спазм артерії і повнокрів'я вени; 2 – повнокрів'я венули термінальної ворсини.

Водночас, в патологічно незрілих плацентах з переважанням проміжних незрілих або диференційованих ворсин від жінок з ідіопатичним мало- або багатоводдям на тлі тривалого (>4 тижнів) високорезистентного кровоплину в АП у стовбурових ворсинах виявлено формування артеріовенозних шунтів (рис. 3).

Встановлено, що у патологічно незрілих плацентах від жінок при ідіопатичному маловодді на тлі високорезистентного кровоплину у 1,2 разу в даних плацентах переважали проміжні диференційовані ворсини з малочисельними капілярами розташованими, як правило, центрально з невеликою кількістю плодових еритроцитів (рис. 4).

Разом із тим, відзначено, що в даних випадках при патологічно незрілій плаценті також багаточисельні хаотично склерозовані ворсини з ознаками варикозного розширення інтраплацентарних вен (рис. 5), що є характерною морфологічною ознакою II-ї стадії хронічної плацентарної гіпертензії [5, 6].

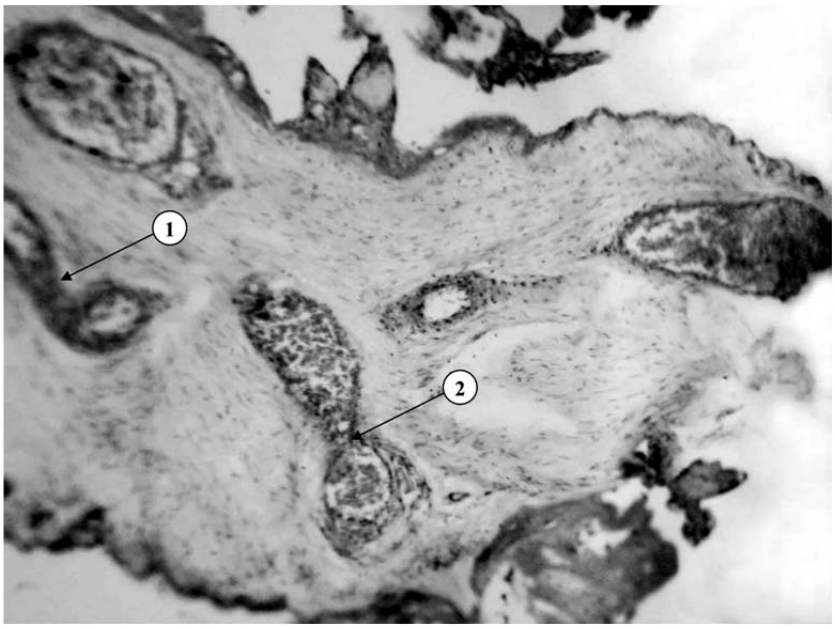

Рис. 3. Формування артеріо-венозного шунта (1) і артеріо-венозний шунт (2) в стовбуровій ворсині. Помірне ідіопатичне маловоддя (АІ 7) на тлі високорезистентного кровоплину в пуповинній артерії (ІР 0,68) при 30 тижнях гестації. Забарвлення гематоксилін-еозином. Зб.: х20; ок. х15.

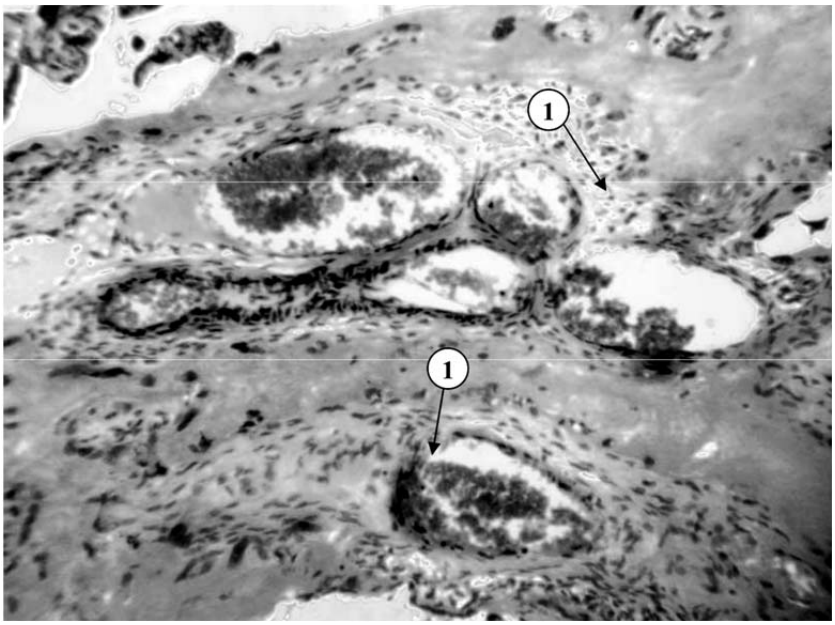

Рис. 4. Проміжна диференційована ворсина в патологічно незрілій плаценті від жінки з ідіопатичним маловоддям (АІ 7) та високорезистентним кровоплином в пуповинній артерії при 30 тижнях гестації (ІР 0,68). Забарвлення гематоксилін-еозином. Зб.: х20; ок. х10.

1 – проміжна диференційована ворсина; 2 – центрально розміщений капіляр з невеликою кількістю плодових еритроцітів.

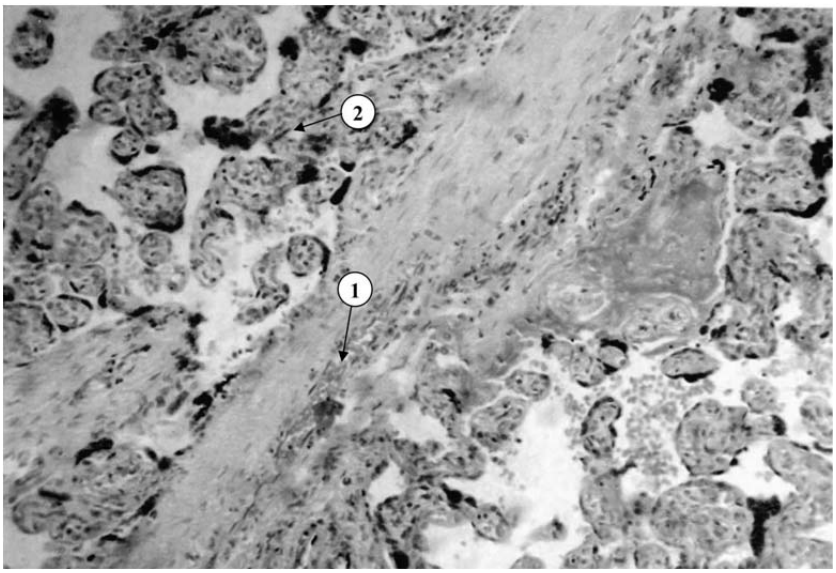

Рис. 5. Стовбурова ворсина з варикозним розширенням інтраплацентарної вени (1) на тлі патологічно незрілої плаценти при варіанті чисельних хаотичих склерозованих ворсинах (2) від жінки з ідіопатичним маловоддям (ІА-7) та високорезистентним кровоплином при 30 тижнях гестації (ІР 0,68). Забарвлення гематоксилін-еозином. Зб.: х20; ок. х10.

У цих випадках в І групі спостереження порушення матково-плацентарно-плодового кровообігу (МППК) І А ступеня мали місце у 7 (21,9%), розлади плодово-плацентарного кровообігу (ППК) І Б ступеня – у 9 (28,1%) випадках поєднані розлади МПК та ППК (ІІ ступеня) – у 12 (37,5%) випадків і ІІІ ступінь гемодинамічних порушень в АП реєструвався – у 4 (12,5%) І групи спостереження (рис. 6).

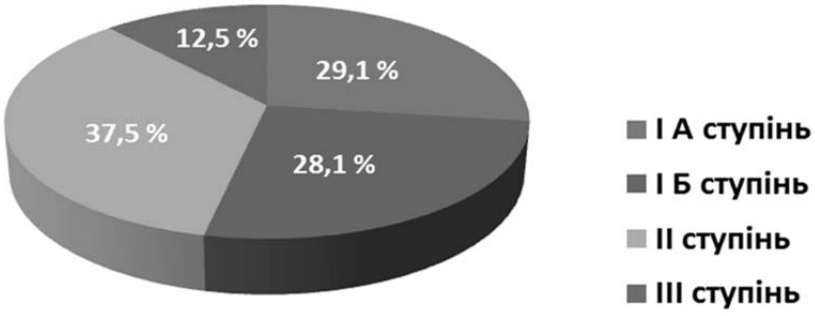

Рис. 6. Частота різних ступенів порушення матково-плацентарно-плодового кровообігу у вагітних жінок І групи спостереження (%).

Аналогічні циркуляторні розлади матково-плацентарно-плодового кровообігу встановлені у вагітних ІІ клінічної групи: у 8 (34,8%) – І А ступінь, у 11 (47,8%) – І Б ступінь та поєднані розлади МПК і ППК (ІІ ступінь) у 4 (17,4%) відповідно (рис. 7). Критичний стан кровоплину при ідіопатичному багатоводді не спостерігався.

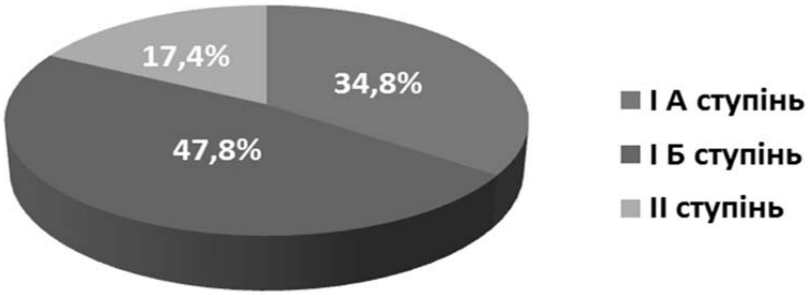

Рис. 7. Частота різних ступенів порушення матково-плацентарно-плодового кровообігу у вагітних жінок ІІ групи спостереження (%).

Отримані результати дослідження дозволяють зробити висновок, що діагностично-профілактичні заходи при розладах функціонального диференційованих плацент у жінок у разі помірного ідіопатичного мало- і багатоводдя повинні бути спрямовані на корекцію розладів матково-плацентарно-плодового кровообігу.

Висновки. У 64,0% пацієнток при високорезистентному кровоплині в артерії пуповини на тлі олігогідроамніону і у 46,0% на тлі гідроамніону спостерігається патологічна незрілість плаценти.

Морфологічною основою високорезистентного кровоплину в АП на тлі ідіопатичного мало- і багатоводдя є розлади плацентарно-плодового кровоплину на тлі патологічної незрілості ворсинчастого дерева у вигляді трьох варіантів: проміжних незрілих і диференційованих та багаточисельних хаотичних склерозованих ворсин.

СПИСОК ВИКОРИСТАНОЇ ЛІТЕРАТУРИ

1. Агеева М.И. Доплерометрические исследования в акушерской практике / М.И. Агиева. — М.: Издательский дом Видар-М, 2000. — 112с.
2. Маркін Л.Б. Доплерометрія в акушерстві: гемодинамічні особливості функціональної системи мати-плацента-плід / Л.Б. Маркін, К.Л. Шатилова, Н.Е. Надоршина // Репродуктивное здоровье женщины. — 2007. — №1 (30). — С. 36—39.
3. Маркін Л.Б. Єхографічна оцінка перебігу феталізації плаценти / Л.Б. Маркін, О.О. Михайлів // Збірник наукових праць Асоціації акушерів-гінеколгів Ураїни. — К.: Інтермед, 2007. — С. 441—442.
4. Маркін Л.Б. Комплексна перминатальна оцінка розвитку плаценти / Л.Б. Маркін, О.О. Михайлів // Практична медицина. — 2007. — №1 (XIII). — С. 8—10.
5. Милованов А.П. Основные патологические механизмы хронической плацентарной недостаточности / А.П. Милованов, К.И. Фокин, Е.В. Рогова // Архив патологии. — 1995. — №4. — С. 11—16.
6. Милованов А.П. Патология системы мать-плацента-плод / А.П. Милованов. — М.: Медицина, 1999. — 446 с.
7. Curran M.A. Human amniotic fluid mathematical model / M.A. Curran M.J.M., S.E. Manu [et al.] // Am. S. Obstet. Gynecol. — 1998. — Vol. 175. — P. 484—490.
8. Lorman. J.E. Clinical utility of amniotic fluid volume assessteun / J.E. Larmon, B.S. Ross // Obstet. Gynecol. Clin. North Arm. — 1998. — Vol. 25, №3. — P. 639—661.

V.V. MALYAR, A.S. HOLOVATSKYI, V.A. MALYAR

[1]*Uzhhorod National University, Medical Faculty, Department of Obstetrics and Gynecology, Department of Human Anatomy and Histology, Uzhhorod*

THE PECULIARITY OF FUNCTIONAL DIFFERENTIATION OF VILLOUS TREE OF PLACENTA WOMEN WITH MODERATE IDIOMATIC OLIGOHYDRAMNIOS AND POLYHYDRAMNIOS

The regularity of gestational transformation villous placenta and fetal microvasculature network of placenta on the background of highly resistant blood flow in the umbilical artery with moderate idiomatic oligohydramnios and polyhydramnios.

Key words: pregnancy, placenta, oligohydramnios, polyhydramnios

Стаття надійшла в редакцію: 28.08.2015 р.