

УДК 616.62-008.22 + 617-089.844

Д.В. ШЕВЧУК^{1,2,3}, П.С. РУСАК^{1,2}, І.М. ВИШПІНСЬКИЙ¹, В.Р. ЗАРЕМБА¹¹Житомирська обласна дитяча клінічна лікарня, Житомир; ²Національна медична академія післядипломної освіти імені П.Л. Шупика, педіатричний факультет, кафедра дитячої хірургії, Київ; ³Житомирський державний університет імені І. Франка, факультет фізичного виховання і спорту, кафедра медико-біологічних основ фізичного виховання та спорту, Житомир**ЗАСТОСУВАННЯ ЧЕРЕЗШКІРНОЇ ЦИСТОСКОПІЇ ПРИ ВИДАЛЕННІ СТОРОННЬОГО ТІЛА У ДИТИНИ, ХВОРОЇ НА НЕРВОВО-М'ЯЗОВУ ДИСФУНКЦІЮ СЕЧОВОГО МІХУРА**

Сторонні тіла сечового міхура у дітей трапляються досить рідко. М. Rafique (2008) описав досвід лікування 16 хворих із сторонніми тілами сечового міхура. За даними автора, у 7 (43,8%) хворих сторонні тіла мали ятрогенне походження. Спосіб видалення стороннього тіла визначався індивідуально, однак малоінвазивно вдалось видалити лише 50% сторонніх тіл. K.A.R. Hutton and S.N. Huddart (1999) описали успішний випадок видалення стороннього тіла сечового міхура (фрагмент катетера) черезшкірним способом під візуальним цистоскопічним контролем у 4-місячної дитини. В даній роботі наведено клінічний випадок застосування черезшкірної цистоскопії при видаленні стороннього тіла сечового міхура у хворого на нервово-м'язову дисфункцію сечового міхура. Результати роботи продемонстрували, що черезшкірна цистоскопія є хорошою альтернативою відкритим оперативним втручанням при патології сечового міхура у дітей, особливо при порушенні його резервуарної та/або евакуаторної функції.

Ключові слова: нервово-м'язова дисфункція сечового міхура, черезшкірна цистоскопія, сторонні тіла

Вступ. Сторонні тіла сечового міхура у дітей трапляються досить рідко. Найчастіше шлях потрапляння – через сечівник. Перевага надається ендоскопічним і малоінвазивним методам видалення сторонніх тіл [13].

Muhammad Rafique (2008) описав досвід лікування 16 хворих із сторонніми тілами сечового міхура. За даними автора, у 7 (43,8%) хворих сторонні тіла мали ятрогенне походження. Спосіб

видалення стороннього тіла визначався індивідуально, однак малоінвазивно вдалось видалити лише 50% сторонніх тіл [9]. Описані випадки видалення сторонніх тіл сечового міхура через сечівник [6].

K.A.R. Hutton and S.N. Huddart (1999) описали успішний випадок видалення стороннього тіла сечового міхура (фрагмент катетера) черезшкірним способом під візуальним цистоскопічним контролем у 4-місячної дитини (рис. 1) [7].

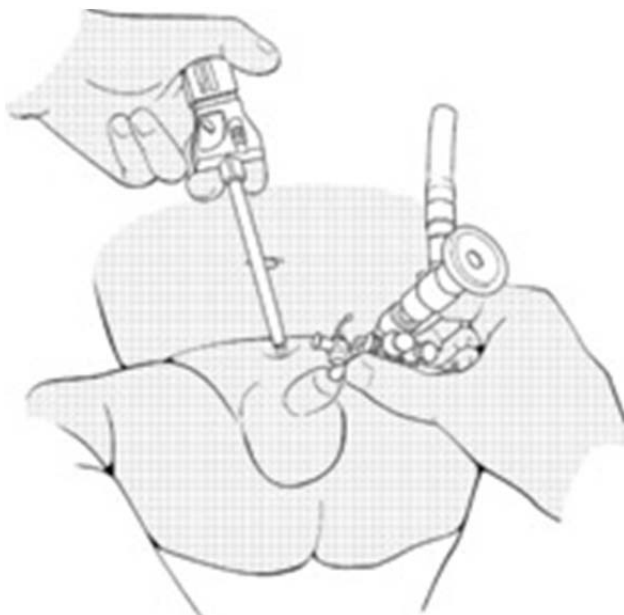


Рис. 1. Спосіб черезшкірної цистоскопії під трансуретральним контролем (за K.A.R. Hutton and S.N. Huddart) Percutaneous retrieval of an intravesical foreign body using direct transurethral visualization: a technique applicable to small children BJU International (1999).

Audrey C. Rhee, Mark P. Cain (2013) описали досвід застосування черезшкірної цистолітотрипсії через лапароскопічний троакар у дітей (13 хво-

рих). Операція виконана в тому числі і на аугментованому сечовому міхурі (внаслідок нейрогенного сечового міхура (НСМ)). Жодного ускладнення

не простежувалося [10]. Хороші результати відзначили й інші автори [4].

Ahmed S. Safwat et al. (2013) описали досвід застосування черезшкірного надлобкового видалення каменів (percutaneous suprapubic stone extraction (PSPSE)) у 52 дітей із каменями сечівника. Автори відзначили простоту виконання та відсутність ускладнень від застосування вказаного методу [11].

Theodore D. Barber, Daniel DaJusta, Patricio C. Gargollo (2013) описали метод літотрипсії із візуалізацією конкрементів через попередньо сфо-

рмовану апендикovesікустому у хворих із нейронгенний сечовий міхур (НСМ) та подальшу літотрипсію ультразвуковим контактним літотриптором (т.зв. «міні» черезшкірна цистолітотомія) [3].

Ряд інших авторів описують вдалі спроби виконання черезшкірної цистоскопії у дітей [1, 2, 5, 8, 12].

Активно впроваджуються малоінвазивні методи хірургічного лікування різної патології сечового міхура. До таких відноситься і, наприклад, лапароскопічне трансвезикальне видалення дивертикула сечового міхура (рис. 2).

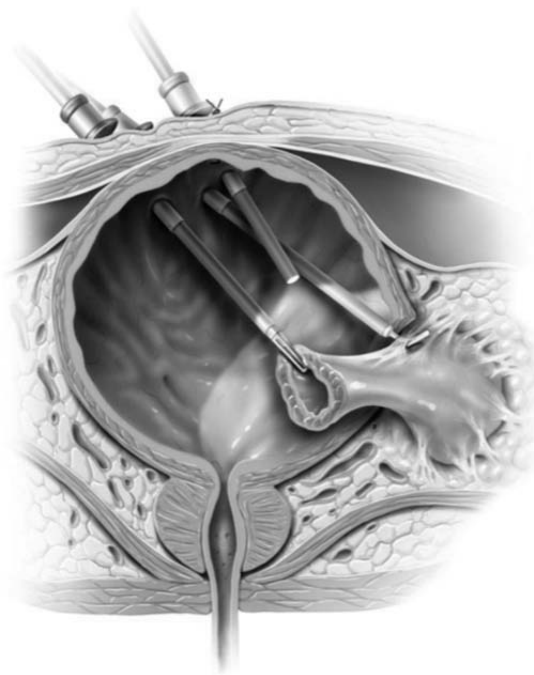
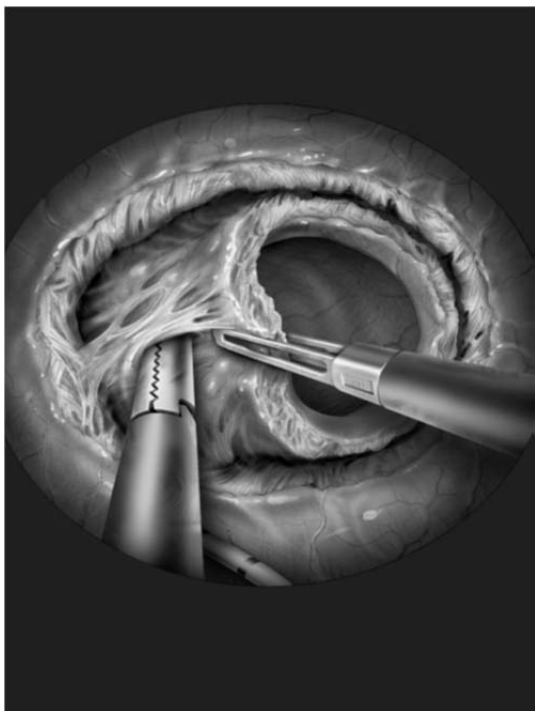


Рис. 2. Малоінвазивні втручання на сечовому міхурі (за Pansadoro et al.) Surgery Illustrated – Surgical Atlas Laparoscopic transvesical diverticulectomy – 2009.

Мета дослідження. Встановити ефективність малоінвазивних методів хірургічного лікування при патології сечового міхура у дітей (зокрема, при порушенні його евакуаторної функції).

Результати досліджень та їх обговорення. На базі Житомирської обласної дитячої клінічної лікарні із 2009 року впроваджено метод черезшкірної цистоскопії для видалення сторонніх тіл та конкрементів із сечового міхура у дітей при порушенні його функції.

Наводимо клінічний випадок застосування черезшкірної цистоскопії при видаленні стороннього тіла сечового міхура у хворого на нервово-м'язову дисфункцію сечового міхура.

Дитина К., 17 р., знаходилася на лікуванні у хірургічному відділенні №2 Житомирської обласної дитячої клінічної лікарні з 25.03.15 р. по 17.04.15 р. (історія хвороби №2716) був встановлений заключний клінічний діагноз: нервово-м'язова дисфункція сечового міхура (гіпотонічний сечовий міхур), вторинний двобічний уретерогідронефроз,

вторинний хронічний пієлонефрит, латентний перебіг із зниженою видільною функцією нирок, хронічний цистит, стороннє тіло сечового міхура (фрагмент катетера), стан після операцій. **Скарги, анамнез хвороби та життя.** Хворий скаржиться на порушення сечопуску. Хворіє тривалий час, неодноразово лікувався за місцем проживання та в Житомирській обласній дитячій клінічній лікарні (ЖОДКЛ). У 2010 р. госпіталізований в ургентному порядку із явищами гострої затримки сечі та дисфункції епіцистостомічного дренажу (встановленого у 2008 році). Хворому були виконані такі операції: 10.02.2010 р. – видалення епіцистостомічного дренажа із сечового міхура, а 26.02.2010 р. – цистотомія, видалення конкрементів сечового міхура. Із 2010 року дитина (за сімейними обставинами) в ЖОДКЛ не з'являлась. Хворий лікувався амбулаторно, самостійно видалив епіцистостомічний дренаж із сечового міхура (фрагментарно). Хворий росте та розвивається відповідно до віку, отримує соціальну допомогу. Були проведені до-

даткові методи обстеження: 1) При загальному аналізі крові виявлено: гемоглобін – 146 г/л; еритроцити – $4,3 \times 10^{12}/л$; лейкоцити – $5,7 \times 10^9$; ШОЕ 3 – мм/год. 2) У загальному аналізі сечі: питома вага – 1020; білок – 0,56 г/л; лейкоцити – усіяне п/з; епітелій плоский – 0-1 в п/з. 3) Результати дослідження сеча за Нечипоренком: лейкоцити – $30,5 \times 10^6/л$; еритроцити – $1,7 \times 10^6/л$. 4) При біохімічному обстеженні крові виявлено: загальний білок – 77,8 г/л; альбумін – 44 г/л; АЛТ – 9 Од/л; АСТ – 13 Од/л; сечовина – 4,6 мМоль/л; креатинін – 0,078 мМоль/л. 5) При проведенні бактеріального висіву сечі виявлено: *Enterococcus cloacae* – м.ч. 1 млн. КУО/мл (стійкий до ампіциліну, цефазоліну, фурамагу).

При УЗ дослідженні сечового міхура: 26.03.15 р. – розміри на наповненні 62x43x43 мм, після мікції – 62x43x43 мм; звертає увагу додаткове утворення сечового міхура – біля задньої стінки гіперехогенна трубчаста структура, що дає акустичну тінь (катетер?). УЗД нирок: 26.03.15 р. – лівобічний гідронефроз II ст.; правобічний гідронефроз II-III ст. Ехоознаки хронічного запального процесу. Лівобічний нефроптоз. Поперекова дистопія правої нирки (ліва нирка 125x39 мм, паренхіма до

13 мм, лоханка 23x5 мм, чашечки до 7 мм; права нирка 147x50 мм, паренхіма 7-10 мм, лоханка 30x10 мм, чашечки до 25 мм, стінки ЧЛС обох нирок нерівномірно ущільнені). 30.03.15 р. Поперекова дистопія правої нирки. Ехоознаки подвоєння правої нирки, дифузні зміни паренхіми правої нирки, гідронефротична трансформація нижнього сегменту подвоєної правої нирки. Лівобічний нефроптоз (ліва нирка – 120x49 мм, паренхіма не змінена; права нирка – 136x52 мм, паренхіма не змінена підвищеної ехогенності, лоханка – 20x16x20 мм, чашечки (нижня група) – 20x15 мм). 04.04.15 р. – поперекова дистопія правої нирки, дифузні зміни паренхіми правої нирки, ехоознаки хронічного запального процесу в правій нирці, не можна виключити подвоєння правої нирки (ліва нирка 128x37 мм, права нирка $\approx 158 \times 58$ мм, розташована атипово у поперековій ділянці, розміри збільшені, паренхіма гіперехогенна, пірамідки чітко контуруються – з гіперехогенним включеннями біля пірамідок).

При рентгенографії органів тазу виявлено: рентгенознаки стороннього тіла у проекції сечового міхура (рис. 3).

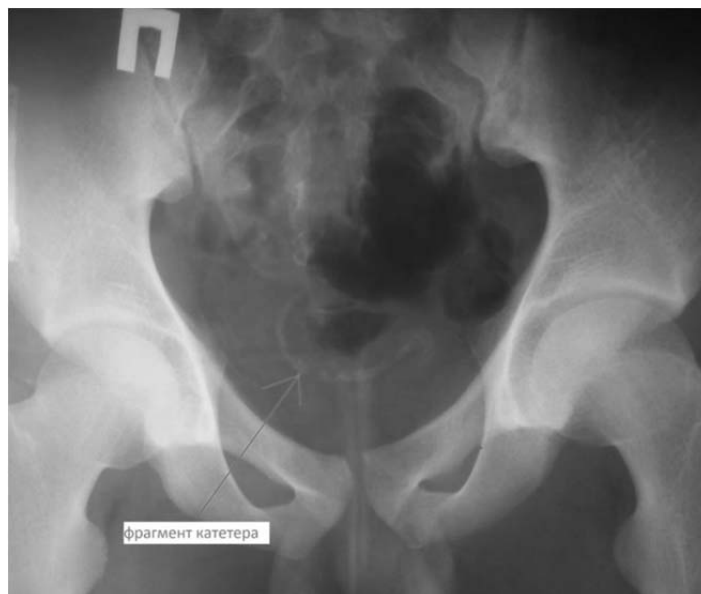

Рис. 3. Оглядова рентгенографія малого тазу (фрагмент катетера після невдалої спроби видалення епіцистостомічного дренажу у дитини із нервово-м'язовою дисфункцією сечового міхура)

Хворому було проведене таке лікування: 26.03.2015р. 11⁵⁵-13²⁵ – діагностична цистоскопія (протокол обстеження: в асептичних умовах операційної під загальним знеболенням після обробки зовнішніх статевих органів а/бактеріальним милом виконано встановлення цистоскопа 13Шр. Наявна залишкова сеча. Інстиляція фурациліну проводилась в ході обстеження до 1200,0 мл. При ревізії сечового міхура виявлено контактну кровоточиву слизову. Вічка не візуалізуються, стінка сечового міхура трабекулярна. В просвіті сечового міхура виявлено фрагменти стороннього тіла (рис. 4). Виконана спроба видалення сторонніх тіл – невдала.

Цистоскоп та фурацилін видалено. Встановлено катетер Фолея 16Шр.).

31.03.2015 р. 11⁵⁵ – 13²⁵ операція – однопортова черезшкірна цистоскопія, видалення сторонніх тіл сечового міхура (хід операції: після обробки операційного поля (включаючи ділянку зовнішніх статевих органів) виконано встановлення уретероскопа 11Fg. Інстиляція цитокліну та фурациліну до 2000,0 мл по ходу операції. Ревізія сечового міхура. Виявлено гіперемовану та бульознозмінену слизову сечового міхура, у просвіті значна кількість зависі та фрагменти катетера. Шляхом мінімального розсічення сечової нориці в надлобко-

вій ділянці встановлено лапароскопічний порт 10 мм. Введено м'який затискач, видалено сторонні тіла (фрагменти катетера у кількості 6 штук різної протяжності) (рис. 5, 6, 7). Слизова контактно

кровоточить. Проведено санацію фурациліном. Уретерореноскоп видалено. Через порт встановлено катетер Нелатона 14Fr, порт видалено, катетер фіксовано до шкіри. Асептична пов'язка).

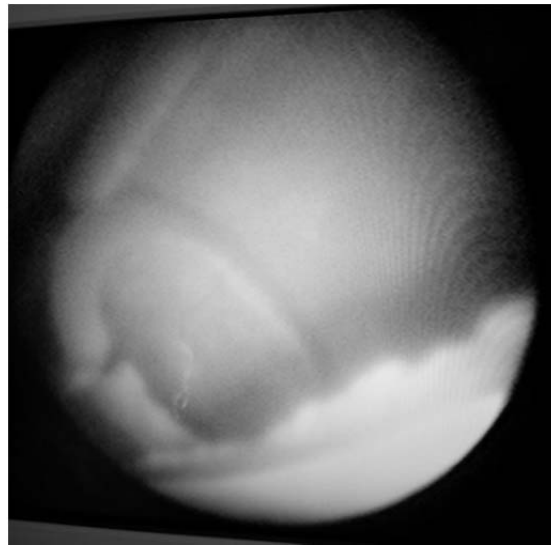
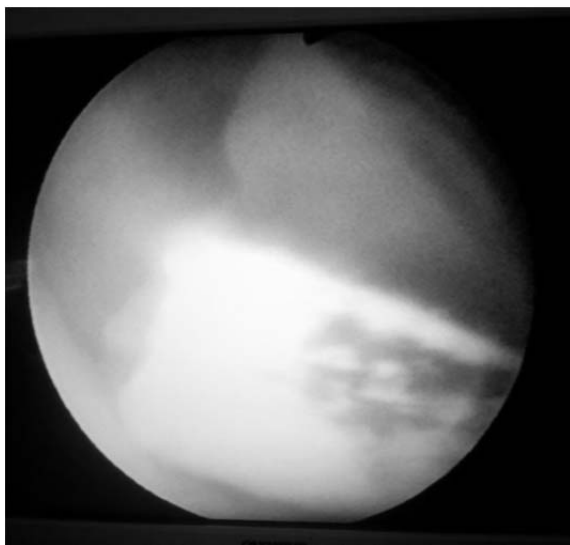


Рис. 4. Фрагменти сторонніх тіл у просвіті сечового міхура.

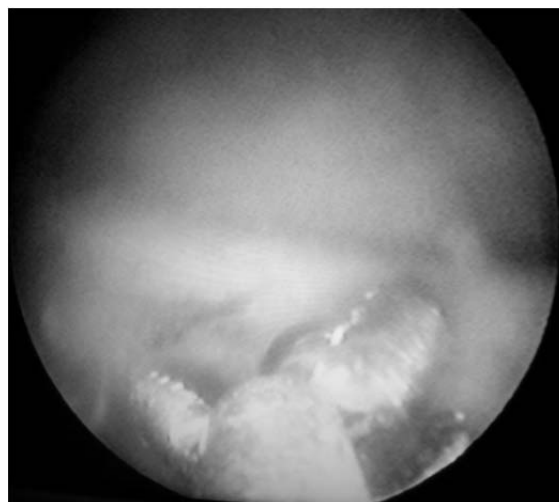
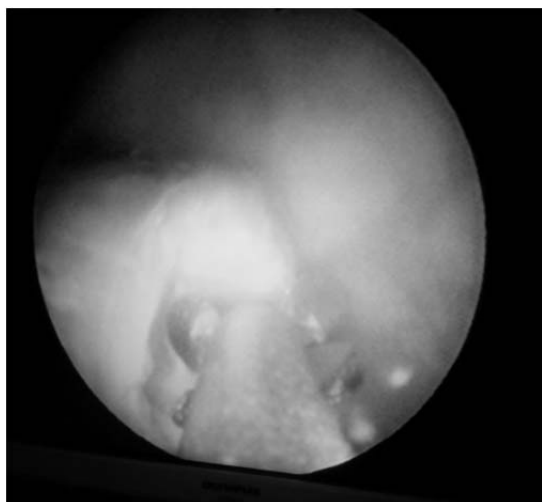


Рис. 5. Спроба цистоскопічного видалення стороннього тіла

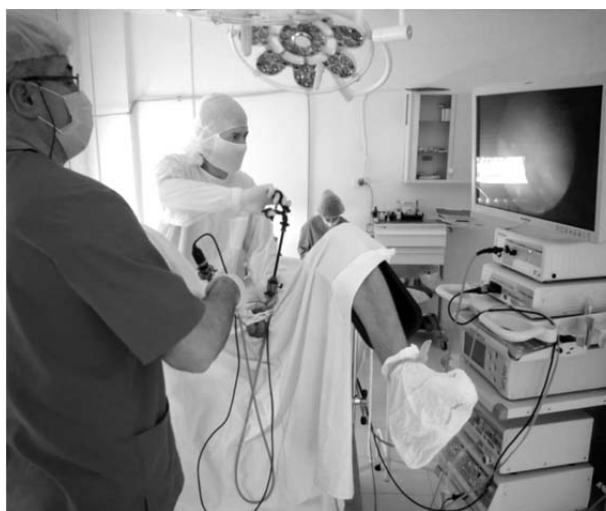
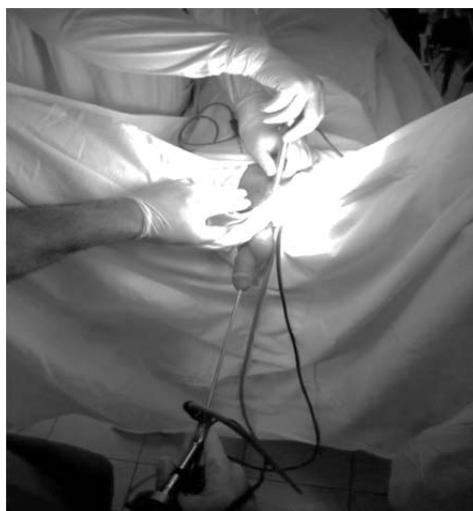
Рис. 6. Моменти операції (встановлення троакара під візуальним контролем та видалення сторонніх тіл затискачем).

08.04.2015 р. 10⁴⁵–11⁰⁵ операція – діагностична уретроцистоскопія, додаткове видалення сторонніх тіл сечового міхура (хід операції: після обробки зовнішніх статевих органів антибактеріальним милом виконано встановлення уретерореноскопа 11Fr. По ходу уретри (в ділянці простатичної частини набряк, інфільтрація, фрагменти стороннього тіла) – виконано входження

в сечовий міхур. Інстиляція сечового міхура фурациліном до 600 мл по ходу операції. Ревізія сечового міхура: трабекулярна структура, в просвіті дистальний кінець катетера Нелатона (введеного через сечову норицю в ділянці дна сечового міхура). Виконано видалення сторонніх тіл (рис. 7, 8). Фурацилін, уретерореноскоп видалено. Встановлено катетер Фолея 14Fr).

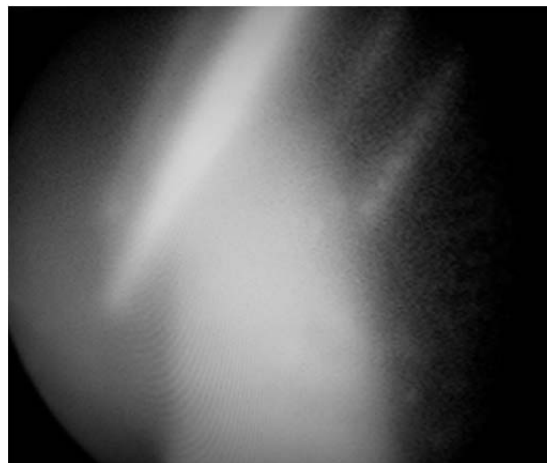



Рис. 7. Інтраопераційні фото – ендоскопічна картина (контроль стояння троакара, видалення сторонніх тіл).



Рис. 8. Видалені фрагменти стороннього тіла (катетера) із сечового міхура.

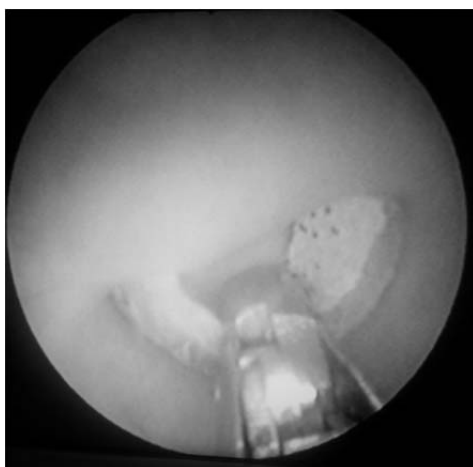


Рис.9. Ендоскопічне видалення залишків стороннього тіла

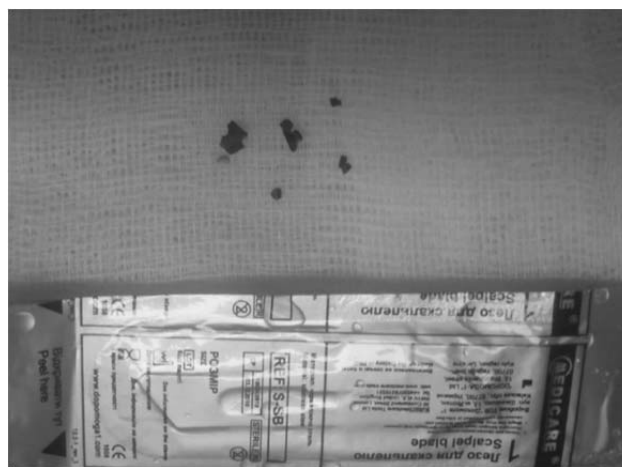


Рис.10. Залишки стороннього тіла, видалені при повторній уретроцистоскопії

Післяопераційний період гладкий, без ускладнень. Отримав симптоматичну терапію, антибіотикотерапію (Зацеф 1,0г х 3 р/д 12 днів). Виписаний із самостійним сечопуском, однак із епіцистостомічним дренажем. Дренаж видалено при повторному зверненні через 7 днів.

Висновки. Черезшкірна цистоскопія є хорошою альтернативою відкритим оперативним втручанням при патології сечового міхура у дітей, особливо при порушенні його резервуарної та/або евакуаторної функції.

СПИСОК ВИКОРИСТАНОЇ ЛІТЕРАТУРИ

1. Agrawal M.S. Percutaneous suprapubic cystolithotripsy for vesical calculi in children / M.S. Agrawal, M. Aron, J. Goyal, I.P. Elhence [et al.] // *J Endourol.* — 1999. — Vol. 13(3). — P. 173—175.
2. Ahmadnia H. Percutaneous treatment of bladder calculi in children: 5 years experience / H. Ahmadnia, M. Younesi Rostami, A.A. Yarmohammadi [et al.] // *Urol J.* — 2006. — Vol. 3(1). — P. 20—22.
3. Barber T.D. Outpatient 'mini' percutaneous cystolithotomy following complex lower urinary tract reconstruction / T.D. Barber, D. DaJusta, P.C. Gargollo // *Journal of pediatric urology.* — 2013. — Vol. 9, № 4. — P. 479—482.
4. Docimo S.G. Percutaneous cystolithotomy after augmentation cystoplasty: comparison with open procedures / S.G. Docimo, C.R. Orth, P.G. Schulam // *Tech Urol.* — 1998. — Vol. 4(1). — P. 43—45.
5. Hannan M.J. Cystoscopy-assisted percutaneous removal of impacted urethral stone: a case report / M.J. Hannan, A.U. Haque, M.M. Hoque // *J Laparoendosc Adv Surg Tech A.* — 2012. — Vol. 22(2). — P. 189—191.
6. Horta-Oliveira P. La extracción endoscópica transurethral de cuerpos extraños urinarios en el niño / P. Horta-Oliveira // *Actas Urol Esp.* — 2012. — Vol. 36. — P. 386—387.
7. Hutton K.A.R. Percutaneous retrieval of an intravesical foreign body using direct transurethral visualization: a technique applicable to small children / K.A.R. Hutton, S.N. Huddart // *BJU International.* — 1999. — Vol. 83. — P. 337—338.
8. Maheshwari P.N. Percutaneous cystolithotomy for vesical calculi: a better approach / P.N. Maheshwari, A.T. Oswal, M. Bansal // *Tech Urol.* — 1999. — Vol. 5(1). — P. 40—42.
9. Rafique M. Intravesical Foreign Bodies Review and Current Management Strategies / M. Rafique // *Urology Journal.* — 2008. — Vol. 5, № 4. — P. 223—231.
10. Rhee A.C. Percutaneous cystolithotomy in the pediatric neuropathic bladder with laparoscopic trocar access: A modified approach useful for the augmented and native bladder, and continent urinary reservoir / A.C. Rhee, M.P. Cain // *Journal of pediatric urology.* — 2013. — Vol. 9, № 3. — P. 289—292.
11. Safwat A.S. Percutaneous Suprapubic Stone Extraction for Posterior Urethral Stones in Children: Efficacy and Safety / A.S. Safwat, D.A. Hameed, M.A. Elgammal [et al.] // *Urology.* — 2013. — Vol. 82, № 2. — P. 448—450.
12. Salah M.A. Percutaneous suprapubic cystolithotripsy for pediatric bladder stones in a developing country / M.A. Salah, E. Holman, C. Tóth // *Eur Urol.* — 2001. — Vol. 39(4). — P. 466—470.
13. Van Ophoven A. Clinical Management Of Foreign Bodies Of The Genitourinary Tract / A. Van Ophoven, J.B. De Kernion // *The Journal of Urology.* — 2000. — Vol. 164, № 2. — P. 274—287.

D.V. SHEVCHUK^{1,2,3}, P.S. RUSAK^{1,2}, I.M. VYSHPINSKY¹, V.R. ZAREMBA¹

¹Zhytomyr Regional Clinical Children's Hospital; ²National Medical Academy of Postgraduate Education named after PL Shupyk; ³Zhytomyr State University named after Ivan Franko

APPLICATION OF PERCUTANEOUS CYSTOSCOPY TO REMOVAL OF FOREIGN BODY IN CHILD PATIENTS WITH NEUROMUSCULAR BLADDER DYSFUNCTION

Foreign bodies bladder in children are rare. M. Rafique (2008) described the experience of treatment of 16 patients with foreign bodies bladder. With this author in 7 (43.8%) patients had foreign bodies iatrogenic origin. The method of removing a foreign body determined individually, but minimally invasive could remove only 50% of foreign bodies. K.A.R. Hutton and S.N. Huddart (1999) described a case of successful removal of foreign body in bladder (catheter fragment) percutaneous way under visual cystoscopy control in 4-month-old child. In this work the clinical case the use of percutaneous cystoscopy to remove a foreign body in bladder in patients with neuromuscular dysfunction of the bladder. So, percutaneous cystoscopy is a good alternative to open surgery for the pathology of the urinary bladder in children, especially in violation of its storage and/or evacuation functions.

Key words: neuromuscular dysfunction of bladder, percutaneous cystoscopy, foreign bodies

Стаття надійшла до редакції: 24.08.2015 р.