

УДК: 616.31-007.24-089.843

Оцінка ангуляції молярів нижньої щелепи в процесі їх мезіалізації з використанням скелетної опори на міні-імпланти

Assessment of Lower Molars Angulation During their Mesialization Process Using the Mini-implant Skeletal Anchorage

Потапчук А.М., д.мед.н., проф.,
Мельник В.С., к.мед.н., доц.,
Рівіс О.Ю., к.мед.н., доц.,
Горзов Л.Ф., к.мед.н., доц.

Державний вищий навчальний заклад
«Ужгородський національний університет»
Potapchuk A., Melnyk V.S., Rivis O.Ju.,
Gorzov L.F.
State Higher Education Establishment
Uzhgorod National University, Uzhgorod

Адреса для кореспонденції:
Потапчук Анатолій Мефодійович
e-mail: anatoliy.potapchuk@uzhnu.edu.ua

Мета: Вивчити вплив використання кісткової опори міні-імплантів на ангуляцію зубів у процесі мезіалізації молярів на нижній щелепі. **Методи:** Реєстрацію параметрів мезіодистального нахилу других молярів на початковому етапі лікування та на момент його завершення проводили з використанням методики, запропонованої W. Ursi. **Результати:** За результатами отриманих даних у 93,75% (30 осіб) пацієнтів першої групи та у 86,67% (26 осіб) другої вдалося досягнути показників норми ангуляції молярів. **Висновки:** Отримані дані визначення мезіодистального кута нахилу зубів відносно міжментальної горизонталі свідчать про те, що використання ортодонтичних міні-імплантів сприяє кращому корпусному переміщенню зубів.

Ключові слова: міні-імплантат, ангуляція, мезіалізація молярів.

Purpose: The investigation is dedicated to studying the influence of miniimplant bone anchorage on the lower molars angulation during their mesialization process. **Methods:** Assessment of mesiodistal inclination values at the beginning and at the end of treatment was based on the methods by W.Ursi. **Results:** According to the obtained results the normal values of the molar angulation were achieved in the 93,75% (30 individuals) in the first group of patients and in 86,67% (26 individuals) in the second group. **Conclusions:** The received data of assessment of the teeth angulation according to the intermental line revealed that using of minimplants anchorage provides better bodily tooth movement.

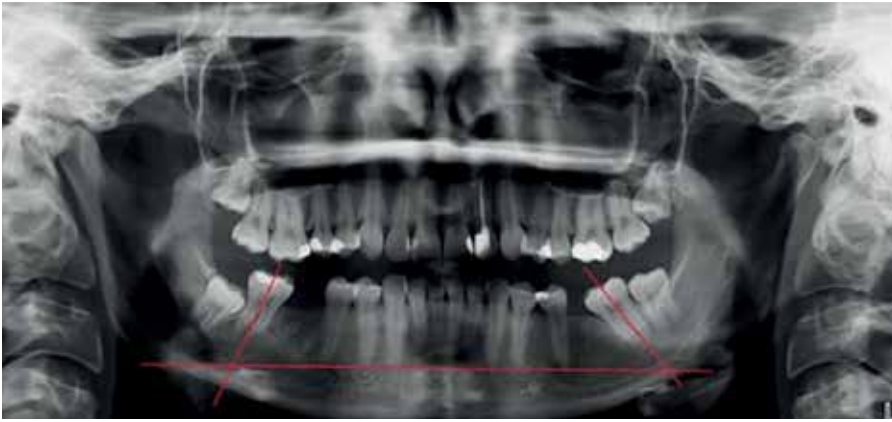Key words: mini-implant, angulation, molars mesialization.

ВСТУП

Кожне ортодонтичне лікування зубо-щелепних аномалій та деформацій пов'язане з переміщенням зубів з метою досягнення оптимальної оклюзії та відповідних параметрів положення окремих зубів, зокрема їх мезіодистальної позиції (ангуляції) згідно з концепцією 6 ключів ортогнатичного прикусу за W. Andrews [5]. Правильна ангуляція зуба забезпечує не тільки правильні міжоклюзійні співвідношення з зубами-антагоністами, а й збалансований розподіл жувального навантаження на тканини пародонта і, відповідно, стабільність отриманих ре-

зультатів та коректне функціонування всієї стоматогнатичної системи як єдиного динамічного комплексу [7, 8, 12]. Алгоритм визначення ангуляції зубів за допомогою ортопантомограми був запропонований W. Ursi та співавт. [10], згідно з яким діапазон норми ангуляції молярів при ортогнатичному прикусі становить 70,8–74,3°. M. Layth та K. Nissan [13] використали цей метод для порівняння ангуляції зубів у пацієнтів чоловічої та жіночої статі з аномаліями оклюзії I класу за Енглема і не виявили достовірної відмінності між двома групами дослідження, що дає підстави використовувати його без необхідності кореляції у осіб обох

статей. Almedia-Pedrin та співавт. [14] проводили оцінку мезіодистального нахилу фронтальної групи зубів верхньої щелепи при безекстракційному лікуванні ортодонтичних пацієнтів. Було виявлено досягнення нормального анатомічного мезіодистального положення передніх зубів верхньої щелепи до параметрів контрольної групи пацієнтів з ортогнатичним прикусом і ефективність використання панорамних рентгенівських знімків для визначення ангуляції досліджуваних зубів. Проте, при необхідності значних переміщень зубів, як наприклад під час мезіалізації молярів, досить часто виникають ускладнення у вигляді їх



Мал. 1. Методика вимірювання ангуляції других молярів нижньої щелепи на ОПГ пацієнта І групи дослідження до ортодонтичного лікування

надмірної ангуляції, що може компроментувати результати ортодонтичного лікування, спричиняти перевантаження тканин пародонта та виникнення рецидивів [1, 6, 11]. Використання ортодонтичних міні-імплантатів як анкоражної опори при потребі значних переміщень зубів обґрунтоване малоінвазивним характером хірургічного втручання, можливістю застосування методики в умовах складних клінічних випадків, доказовою ретроспективною ефективністю їх використання та можливістю скорочення терміну комплексної реабілітації пацієнтів [2, 4, 9]. Зокрема, Р.Г. Оснач та О.А. Беда [3] проводили мезіалізацію зубів, що дистально обмежують дефект зубного ряду, за допомогою ортодонтичного апарата власної конструкції у пацієнтів віком від 18 до 40 років. У результаті лікування пацієнтів усіх груп було відмічено, що переміщення молярів у ділянку дефекту залежить від періоду між видаленням зуба і початком використання ортодонтичного апарата. Більш швидке переміщення спостерігали у випадку, коли проміжок часу між видаленням і фіксацією апарата не перевищував 2-4 тижні. Також було продемонстровано швидше переміщення молярів у молодшій віковій групі від 18 до 24 років, порівняно з середньою (25-30 років) і старшою (31-40 років) групами. Проте автори не досліджували зміни кісткової тканини навколо зубів, що підлягали мезіаліза-

ції, стан оклюзійних контактів, а також мезіодистальний нахил молярів до та після ортодонтичного лікування. Мета нашого дослідження – виявлення впливу використання кісткової опори міні-імплантатів на ангуляцію зубів у процесі мезіалізації молярів на нижній щелепі.

МАТЕРІАЛ І МЕТОДИ

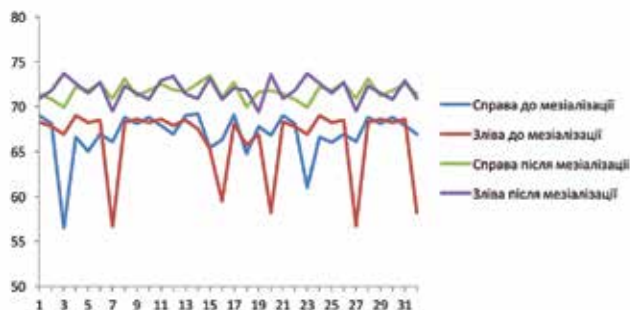
Для проведення ортодонтичного лікування нами було відібрано 62 особи зі зубощелепними аномаліями I, II та III класу за Енгле, що мали дефекти бічної ділянки зубного ряду на нижній щелепі (відсутність першого постійного моляра з однієї або обох сторін нижньої щелепи), ускладненими вторинними зубощелепними деформаціями, при наявності другого та третього молярів із правильною анатомічною формою коронкової частини зуба, яким проводили ортодонтичне лікування основної патології та мезіалізацію бічної групи зубів із метою заміщення дефекту зубного ряду.

До першої групи входило 32 особи (18 жінок – 56,25% та 14 чоловіків – 43,75%) віком 18–25 років (середній вік чоловіків – 23,99 років, середній вік жінок – 22,31 рік, середній вік групи дослідження – 23,15 років), ортодонтичне лікування в яких проводили з використанням брекет-системи та міні-імплантатів власної конструкції Патент на корисну модель України

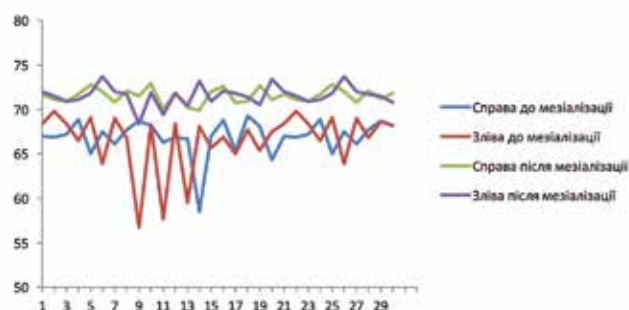
№85222). До другої групи було включено 30 осіб (19 жінок – 63,33% та 11 чоловіків – 36,67%) віком 19–25 років (середній вік чоловіків – 23,69 років, середній вік жінок – 22,45 років, середній вік групи дослідження – 23,07), ортодонтичне лікування проводили з використанням брекет-системи без додаткової внутрішньокісткової опори на міні-імплантати.

Реєстрацію параметрів мезіодистального нахилу других молярів на початковому етапі лікування та на момент його завершення проводили з використанням методики, запропонованої W. Ursi, яка передбачала вимірювання кутів нахилу поздовжніх осей цих зубів відносно горизонтальної лінії, проведеної через середину ментальних отворів. Поздовжня вісь зуба визначалася лінією, що проходить через середину оклюзійної поверхні досліджуваних зубів і точку фуркації коренів (мал. 1).

З метою підвищення об'єктивізації отриманих результатів та стандартизації вихідних параметрів ортопантомографічних знімків, що у структурі цього діагностичного алгоритму слугували об'єктом дослідження, в процесі рентгенологічної зйомки проводили позиціонування пацієнтів відповідно до усіх необхідних анатомічних орієнтирів для уніфікації укладки та мінімізації показників графічної дисторції, а отримані знімки калібрували так, що міжментальна горизонталь



Мал. 2. Показники мезіодистального нахилу других постійних молярів нижньої щелепи у пацієнтів I групи дослідження



Мал. 3. Показники мезіодистального нахилу других постійних молярів нижньої щелепи у пацієнтів II групи дослідження

знаходилась строго у горизонтальній площині.

РЕЗУЛЬТАТИ ТА ЇХ ОБГОВОРЕННЯ

У ході аналізу вимірювань ангуляції зубів у ділянці мезіалізації до ортодонтичного лікування були отримані такі результати: величина мезіодистального нахилу молярів, що потребували проведення мезіалізації, у I групі дослідження коливалась в межах $56,5-69,2^\circ$ (середнє значення – $66,48^\circ \pm 0,74^\circ$), а у II групі дослідження аналогічний показник становив $56,7-69,8^\circ$ (середнє значення – $66,33^\circ \pm 0,72^\circ$). Під час опрацювання та зіставлення даних було відмічено, що вихідна величина кута нахилу дистального зуба залежить від величини дефекту в зубному ряді, чим дистальніше розташовувався зуб, тим гострішим був кут, утворений віссю цього зуба та міжментальною горизонталлю. Однак, слід зазначити, що величина цього кута також залежала від вихідної позиції зуба в щелепі, яка своєю чергою могла змінюватись від низки параметрів, таких як анатоміч-

ні особливості зубного ряду, давність утвореного дефекту та величини графічної дисторсії в дистальних ділянках ортопантомограми.

Отже, можна дійти висновку, що стосовно показників мезіодистального нахилу зубів обидві групи дослідження були аналогічними, а відмінність між ними була статистично незначущою ($p > 0,05$). Результати вимірювання ангуляції молярів до та після ортодонтичного лікування представлені на мал. 2 і 3.

У результаті проведеного переміщення зубів із використанням як анкоражної опори конструкції міні-імплантату кінцевий діапазон кута мезіодистального нахилу зубів, які піддавались диспозиції, у першій групі дослідження становив $69,5-73,7^\circ$ (середнє значення – $71,82^\circ \pm 0,23^\circ$), а у другій групі дослідження аналогічний показник становив $68,4-72,1^\circ$ (середнє значення – $71,49^\circ \pm 0,25^\circ$), що узгоджується з результатами М. Layth. Отже, за результатами отриманих нами даних у 93,75 % (30 осіб) пацієнтів першої та у 86,67 % (26 осіб) другої груп вдалося досягнути показників діапазону норми.

ВИСНОВКИ

На підставі отриманих результатів можна дійти висновку, що незважаючи на те, що значення середнього показника мезіодистального нахилу мезіалізованих зубів у I та II групах дослідження статистично не відрізнялись ($p > 0,05$), але при цьому показники отримані у I групі є наближенішими до величин еталону за W. Ursi. Отримані дані визначення змін мезіодистального кута нахилу зубів відносно міжментальної горизонталі свідчать про те, що використання ортодонтичних міні-імплантатів сприяє кращому корпусному переміщенню зубів, забезпечує формування такого кута нахилу, який є найбільш наближеним до еталонного, визначеного в попередніх дослідженнях із застосуванням цифрових ортопантомограм. Основною перевагою використання міні-імплантатів при комбінованому ортодонтичному лікуванні є те, що під час мезіалізації молярів вдається зберегти їх позицію, не спричиняючи при цьому надмірного нахилу зубів у мезіодистальному напрямку.

СПИСОК ВИКОРИСТАНОЇ ЛІТЕРАТУРИ

1. Костенко Є.Я. Математичне обґрунтування позиції брекету в ділянці мініімплантату з метою ортодонтичного корпусного переміщення зубів / Є.Я. Костенко, О.Ю. Рівіс, П.П. Брехлічук [та ін.] // Клінічна стоматологія. – 2015. – № 3-4. – С.67-70.
2. Куцевляк В.И. Аппаратурно-хирургическое лечение пациентов с анормальным положением зубов в постоянном прикусе / В. И. Куцевляк, Ю. Г. Данилова // Актуальні проблеми сучасної медицини. – 2015. – Т. 15. – № 3 (51). – С. 22-28.
3. Оснач Р.Г. Ортодонтическое лечение дефектов зубных рядов, осложненных

- зубочелюстними деформаціями, путем мезіалізації жевальних зубів с применением аппарата собственной конструкции / Р.Г. Оснач, А.В. Беда // *Стоматолог.* – 2013. – №3(10). – С. 46-49.
4. Соломонюк М.М. Ортодонтическое лечение с применением микровинтов (клинический случай) / М.М. Соломонюк // *Вісник проблем біології і медицини.* – 2015. – Том 2(119). – Вип. 2. – С. 226-230.
 5. Потапчук А.М. Застосування скелетної опори на мінімпланти при лікуванні зубощелепних аномалій (огляд літератури) / А.М. Потапчук, О.Ю. Рівис // *Вісник стоматології.* – 2013. – №3(84). – С. 100-102.
 6. Потапчук А.М. Анатомо-топографическая оценка рисков аппаратно-хирургического лечения зубочелюстных аномалий с использованием миниимплантов на верхней челюсти / А.М. Потапчук, О.Ю. Ривис, О.Н. Мищенко, М.В. Ривис // *Современная ортодонтия.* – 2014. – №1(35). – С.42-46.
 7. Проффит У. Р. Современная ортодонтия / У. Р. Проффит. – М.: МЕДпресс-информ, 2008. – 559 с.
 8. Флис П.С. Использование микроимплантов при лечении зубочелюстных аномалий / П.С. Флис, Х. Резаи // *Український стоматологічний альманах.* – 2008. – № 3. – С. 15-18.
 9. Хамдан А. Перспективы использования микроимплантов в ортодонтическом лечении / Абдулла Хамдан // *Вісник стоматології.* – 2010. – № 2. – С. 41-42.
 10. Assessment of mesiodistal axial inclination through panoramic radiography / W. Ursi, R. Almedia, O. Tavano, J. Henriques // *Journal of Clinical Orthodontics.* – 1990. – №24. – P. 166-173.
 11. Barriers and facilitators to the implementation of orthodontic mini-implants in clinical practice: a protocol for a systematic review and meta-analysis / R. Reynders, L. Ronchi, L. Ladu [et al.] // *Syst Rev.* – 2016. – Vol. 5. – P. 163.
 12. Consolaro A. Miniplates and mini-implants: bone remodeling as their biological foundation / A. Consolaro // *Dental Press J Orthod.* – 2015. – Vol. 20(6). – P. 16-31.
 13. Layth M. Measurement of mesiodistal axial angulation of the teeth in class I malocclusion in adults / M. Layth, K. Nissan // *Mustansiria Dental Journal.* – 2010. – Vol. 7. – P. 41-48.
 14. Panoramic evaluation of mesiodistal axial inclinations of maxillary anterior teeth in orthodontically treated subjects / Almeida-Pedrin R., Pinzan A., Almeida R. [et al.] // *American Journal of Orthodontics and Dentofacial Orthopedics.* – 2006. – Vol. 130(1). – P. 56-60.

REFERENCES

1. Kostenko, Ye.Ya., Rivis, O.Yu., Brekhlichuk, P.P. [ta in.] (2015). Matematychnе obgruntuvannya pozys'tsii breketu v diliantsi miniimplantatu z metoiu ortodontychnoho korpusnoho peremishchennia zubiv. *Klinichna stomatolohiia*, 3-4, 67-70 (in Ukrainian).
2. Kucevljak, V. I., Danilova, Ju. G. (2015). Apparaturno-hirurgicheskoe lechenie pacientov s anomalijnym polozheniem zubov v postojannom prikuse. *Aktual'ni problemi suchasnoї medicini*, T. 15,3 (51), 22-28 (in Russian).
3. Osnach, R.G., Beda, A.V. (2013). Ortodonticheskoe lechenie defektov zubnyh rjadov, oslozhnennyh zubochelestnyimi deformacijami, putem mezializacii zhevatelynyh zubov s primeneniem apparata sobstvennoj konstrukcii. *Stomatolog*, 3(10), 46-49 (in Russian).
4. Solomonjuk, M.M. (2015). Ortodonticheskoe lechenie s primeneniem mikrovintov (klinicheskij sluchaj). *Visnik problem biologii i medicini*, T 2(119), 2, 226-230 (in Russian).
5. Potapchuk, A.M., Rivis, O.Yu. (2013). Zastosuvannya skeletnoi opory na minimplantaty pry likuvanni zuboshchelepnykh anomalii (ohliad literatury). *Visnyk stomatolohii*, 3(84), 100-102 (in Ukrainian).
6. Potapchuk, A.M., Rivis, O.Ju., Mishhenko, O.N., Rivis, M.V. (2014). Anatomo-topograficheskaja ocenka riskov apparaturno-hirurgicheskogo lechenija zubochelestnyh anomalij s ispol'zovaniem miniimplantatov na verhnej cheljusti. *Sovremennaja ortodontija*, 1(35), 42-46 (in Russian).
7. Proffit, U. R. (2008). *Sovremennaja ortodontija*. M.: MEDpress-inform, 559 s. (in Russian).
8. Flis, P.S., Rezai, H. (2008). Ispol'zovanie mikroimplantatov pri lechenii zubochelestnyh anomalij. *Ukrains'kij stomatologichnij al'manah*, 3, 15-18 (in Russian).
9. Hamdan, A. (2010). Perspektivy ispol'zovanija mikroimplantatov v ortodonticheskom lechenii. *Visnik stomatologii*, 2, 41-42 (in Russian).
10. Ursi, W., Almedia, R., Tavano, O., Henriques, J. (1990). Assessment of mesiodistal axial inclination through panoramic radiography. *Journal of Clinical Orthodontics*, 24, 166-173 (in English).
11. Reynders, R., Ronchi, L., Ladu, L. [et al.] (2016). Barriers and facilitators to the implementation of orthodontic mini-implants in clinical practice: a protocol for a systematic review and meta-analysis. *Syst. Rev.*, Vol. 5, 163 (in English).
12. Consolaro, A. (2015). Miniplates and mini-implants: bone remodeling as their biological foundation. *Dental Press J Orthod.*, Vol. 20(6), 16-31 (in English).
13. Layth, M., Nissan, K. (2010). Measurement of mesiodistal axial angulation of the teeth in class I malocclusion in adults. *Mustansiria Dental Journal*, Vol. 7, 41-48 (in English).
14. Almeida-Pedrin, R., Pinzan, A., Almeida, R. [et al.] (2006). Panoramic evaluation of mesiodistal axial inclinations of maxillary anterior teeth in orthodontically treated subjects. *American Journal of Orthodontics and Dentofacial Orthopedics*, Vol. 130(1), 56-60 (in English).

Стаття надійшла в редакцію 22 червня 2018 року