

ТЕОРЕТИЧНА МЕДИЦИНА

© Н.Є. Боркач, Е.С. Іванчо, А.С. Головацький, 2012

УДК: 611.06

Н.Є. БОРКАЧ, Е.С. ІВАНЧО, А.С. ГОЛОВАЦЬКИЙ*

*Закарпатський угорський інститут імені Ференца Ракоці II, кафедра біології та хімії, Берегове; *Ужгородський національний університет, медичний факультет, кафедра анатомії людини та гістології, Ужгород*

АГЕНЕЗ ДОВГОГО ДОЛОННОГО М'ЯЗА СЕРЕД ЕТНІЧНИХ УГОРЦІВ ВІНОГРАДІВСЬКОГО РАЙОНУ ЗАКАРПАТСЬКОЇ ОБЛАСТІ

У статті представлені результати дослідження агенезу довгого долонного м'яза в етнічних угорців сіл Оклі, Нове Клинове, Оклі Гедь, Дюла Виноградівського району Закарпатської області. Агенез виявлено у 25,4% обстежених. Однобічний агенез спостерігали у 10,9% обстежених, а двобічний – у 14,5%. Такий розподіл не є характерним для європейських народів, але має аналоги у корінній популяції Туреччини.

Ключові слова: довгий долонний м'яз, агенез

Вступ. Довгий долонний м'яз є одним з тонких поверхневих м'язів передньої групи передпліччя. Він починається від присереднього (медіального) надвиростка плечової кістки і фасції передпліччя, а прикріплюється до долонного апоневрозу. М'яз має коротке черевце, що розміщене в його проксимальній третині, та довгий стрічкоподібний сухожилок, який займає дві третини довжини м'яза і проходить на кисть над тримачем м'язів-згиначів, влітаючись у долонний апоневроз. Функція м'яза – натягує долонний апоневроз, згинає кисть і передпліччя. Особливості анатомії, фізіології та функціонування довгого долонного м'яза дозволяють розглядати його як приклад філогенетичної редукції деяких частин людського тіла. Отже, з цих позицій спочатку основною функцією довгого долонного м'яза було згинання пальців у п'ястково-фалангових суглобах та стабілізація долоні та кисті. У процесі розвитку верхніх кінцівок людини довгий долонний м'яз втратив свою значущість. Навіть без наявності довгого долонного м'яза рука може нормально функціонувати [13]. Саме втрату функції можна вважати однією з основних причин значної варіабельності та частоті відсутності довгого долонного м'яза. Агенез довгого долонного м'яза виявлено і в гомінідів, наприклад в горил та шимпанзе [25]. На думку фахівців, довгий долонний м'яз є одним з наймінливіших м'язів у людському тілі, а його агенез на даний момент вважається найчастішою анатомічною аномалією м'язів людини, що зумовлює важливість його дослідження з точки зору філогенезу редуктивних органів та частин тіла людського організму [4].

Оскільки відсутність довгого долонного м'яза суттєво не впливає на дієздатність кисті

людини, він став універсальним м'язом-трансплантантом у сучасній реконструктивній хірургії [24]. Зокрема, сухожилок довгого долонного м'яза відповідає всім обов'язковим вимогам щодо довжини, діаметра, міцності та доступності, і може бути використаним в реконструктивній хірургії без порушення функції кінцівки, з якої він був видалений [24]. Цей м'яз-трансплантат використовують в ортопедії, реконструктивній хірургії кінцівок, пластичній хірургії при відновлювальних операціях губ [11], корекції птозу [6, 8], корекції м'язів лица (мімічних м'язів) при їхньому паралічі [3] тощо. Переважна більшість хірургів дотримується думки, що сухожилок довгого долонного м'яза є найкращим матеріалом для використання у якості донорного сухожилка, і при потребі вище вказаних втручань повинен розглядатися як первинний вибір для донорного матеріалу [12].

Відомо, що існують відмінності у частоті агенезу довгого долонного м'яза в різних етнічних групах [4, 24]. Так, О. Цейхан та А. Мавт в 1997 році виявили агенез довгого долонного м'яза в 63,8% представників досліджуваної турецької популяції [7], а Н. В. Томпсон та інші в 2001 році – агенез цього м'яза в 25% представників досліджуваної ірландської популяції [23]. Судгір К. Капур з співавторами в 2008 році встановили агенез довгого долонного м'яза в 17,2% представників досліджуваної індійської популяції [12], а Сандіп Дж. Себастьян з співавторами в 2006 році виявили агенез цього м'яза тільки в 4,6% представників досліджуваної китайської популяції [21]. Цікаво, що С. Оладіпо з співавторами, обстеживши в 2009 році триста осіб нігерійської популяції племені едо, виявили серед них лише одну людину (0,17%) з агенезом

довгого долонного м'яза [18]. Перше повідомлення про дослідження агенезу довгого долонного м'яза в Україні опубліковано нами в 2012 році [1].

Мета дослідження. Встановити наявність агенезу довгого долонного м'яза серед жителів угорських поселень у Виноградівському районі Закарпатської області та виявити зв'язок між агенезом довгого долонного м'яза зі статтю людини, верхньою кінцівкою (правою чи лівою) та домінантністю кінцівки.

Матеріали та методи. Об'єктом дослідження обрана угорська популяція сіл Оклі, Нове Клинове, Оклі Гедь, Дюла Виноградівського району Закарпатської області. За результатами перепису населення 2001 року в селах проживає 2522 етнічних угорців [17]. Через їх тісний зв'язок група поселень розглядалася як єдиний кластер. На наявність довгого долонного м'яза обстежено 358 осіб – 174 чоловіків та 184 жінок. Випадкова вибірка обсягом 358 осіб дозволила отримати результати з довірчою ймовірністю 95% та довірчим інтервалом 5%.

Обстеження проводили наступним чином: особам, які добровільно погодилися пройти обстеження, пропонували виконати кілька простих тестів для виявлення у них довгого долонного м'яза. При обстеженні нами використані всі п'ять загальноприйнятих у таких дослідженнях тестів: тест Томсона (Thompson's test), тест Шаффера (Shaffer's test), тест Пушпакумара (Pushpakumar's test), перший і другий тести Мішри (Mishra's 1, and Mishra's 2 tests) та проводилася пальпація рук для підтвердження достовірності результатів вказаних тестів.

1. Тест Томсона: досліджувана особа повинна зігнути пальці в кулак, зігнути кисть, а потім прикрити кулак зігнутим великим пальцем [22].

2. Стандартний тест (Тест Шаффера): є першою з "вправ", які були описані і застосовані саме як тест для виявлення агенезу довгого долонного м'яза. Під час тесту досліджувана особа повинна протиставити великий палець мізинцю, а потім зігнути кисть [20].

3. Тест Пушпакумара (тест двома пальцями): досліджувана особа повинна повністю розпрямити вказівний та середній пальці, одночасно зігнути інші пальці та кисть, протиставляючи великий палець, розмістивши його над мізинцем та безіменним пальцем [19].

4. Перший тест Мішри: проводиться пасивне згинання всіх пальців у п'ястково-фалангових суглобах, після чого досліджувана особа активно згинає пальці у цих суглобах та кисть [16].

5. Другий тест Мішри: досліджувана особа приводить великий палець при повній екстенції інших пальців [16].

6. Пальпація кисті та передньої ділянки передпліччя кожної досліджуваної особи на наявність довгого долонного м'яза проводиться під час кожного з вище описаних тестів, щоб впевнитися в його правильності.

Пальпація обов'язкова у осіб з надмірною вагою, бо виявити у них довгий долонний м'яз за допомогою тільки застосованих тестів дуже важко. Під час обстеження таких осіб виявлено, що у багатьох випадках, коли відсутній довгий долонний м'яз, сухожилки променевого м'яза-згинача зап'ястка і поверхневого м'яза-згинача пальців розміщувалися таким чином, що без пальпації їх можна було легко сплутати з сухожилком довгого долонного м'яза. При цьому, крім агенезу, відомі інші аномалії довгого долонного м'яза, деякі з них траплялися при наших дослідженнях (найчастіше спостерігали зміщення довгого долонного м'яза у бік променевого м'яза-згинача зап'ястка. Такі аномалії можуть стати причиною помилкового діагнозу, якщо під час дослідження не проводиться пальпація, і які часто унеможливають виявлення агенезу, або ж, навпаки, наявності довгого долонного м'яза за допомогою одних тільки тестів. У вище наведених випадках під час обстеження доцільно спиратися перш за все на результати пальпації.

Результати досліджень та їх обговорення. Довгий долонний м'яз вважали наявним у тому випадку, коли його можна було виявити за допомогою візуалізації в будь-якому з вказаних п'яти тестів або пальпації (рис. 1). Довгий долонний м'яз вважали відсутнім у тому випадку, коли його не вдалося ані візуалізувати в жодному з тестів, ані виявити за допомогою пальпації.

Всі 394 обстежені особи (174 чоловіків та 184 жінок) були етнічними угорцями. Встановлено, що довгий долонний м'яз відсутній у 91 людини (25,42%), з них цей м'яз відсутній на одній руці у 39 осіб (10,89%). На правій руці довгий долонний м'яз відсутній в 19 осіб (5,30% від усіх обстежених), з них 14 жінок (3,91% від усіх обстежених осіб і 7,60% від усіх обстежених жінок) та у 5 чоловіків (1,4% від усіх обстежених осіб і 2,87% від усіх обстежених чоловіків). На лівій руці довгий долонний м'яз відсутній у 20 осіб (7,6% від усіх обстежених осіб), з них 9 жінок (2,51% від усіх обстежених осіб і 4,89% від усіх обстежених жінок), та у 11 чоловіків (3,07% від усіх обстежених осіб і 6,32% від усіх обстежених чоловіків). На обох руках довгий долонний м'яз відсутній в 52 осіб (14,53%), з них 35 жінок (9,77% від усіх обстежених осіб і 19,02% від усіх обстежених жінок) та у 17 чоловіків (4,75% від усіх обстежених осіб і 9,77% від усіх обстежених чоловіків). Ці дані представлені на рисунку 2.

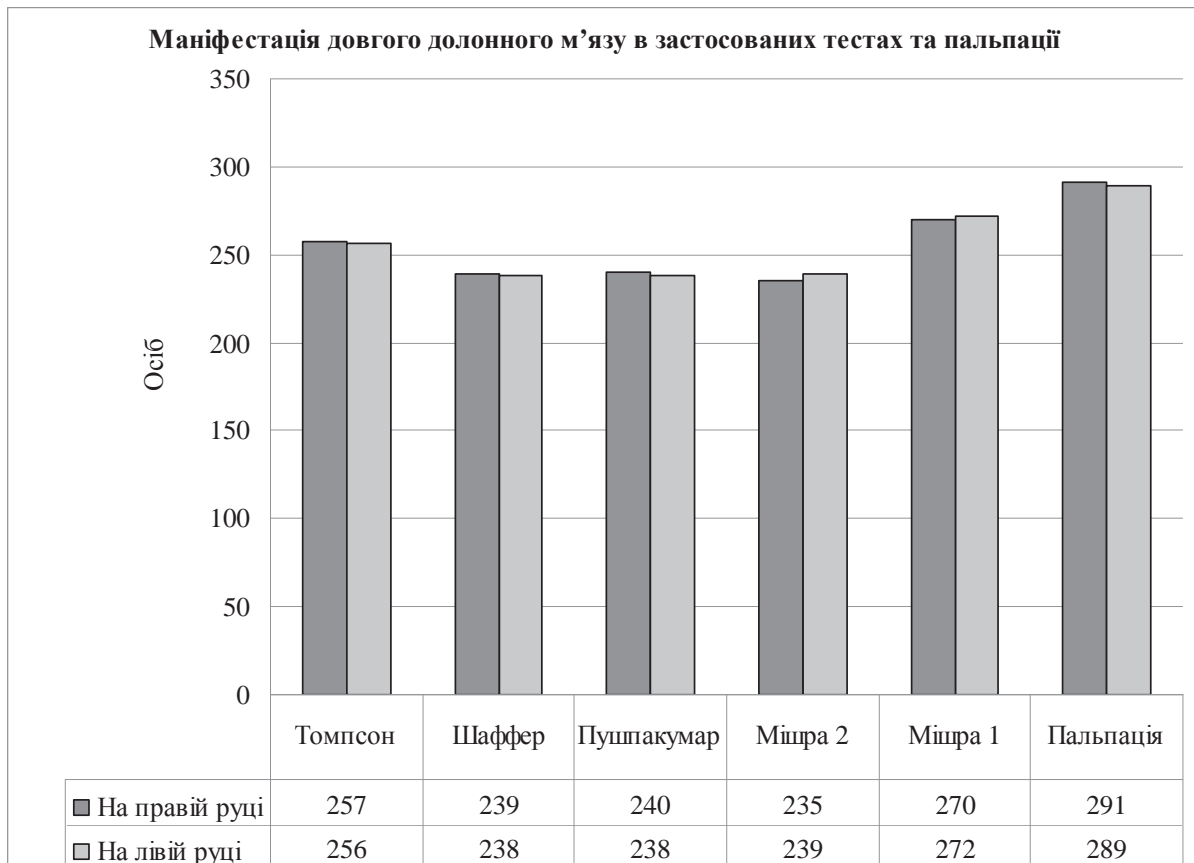


Рис. 1. Маніфестація довгого долонного м'язу в дослідженій популяції

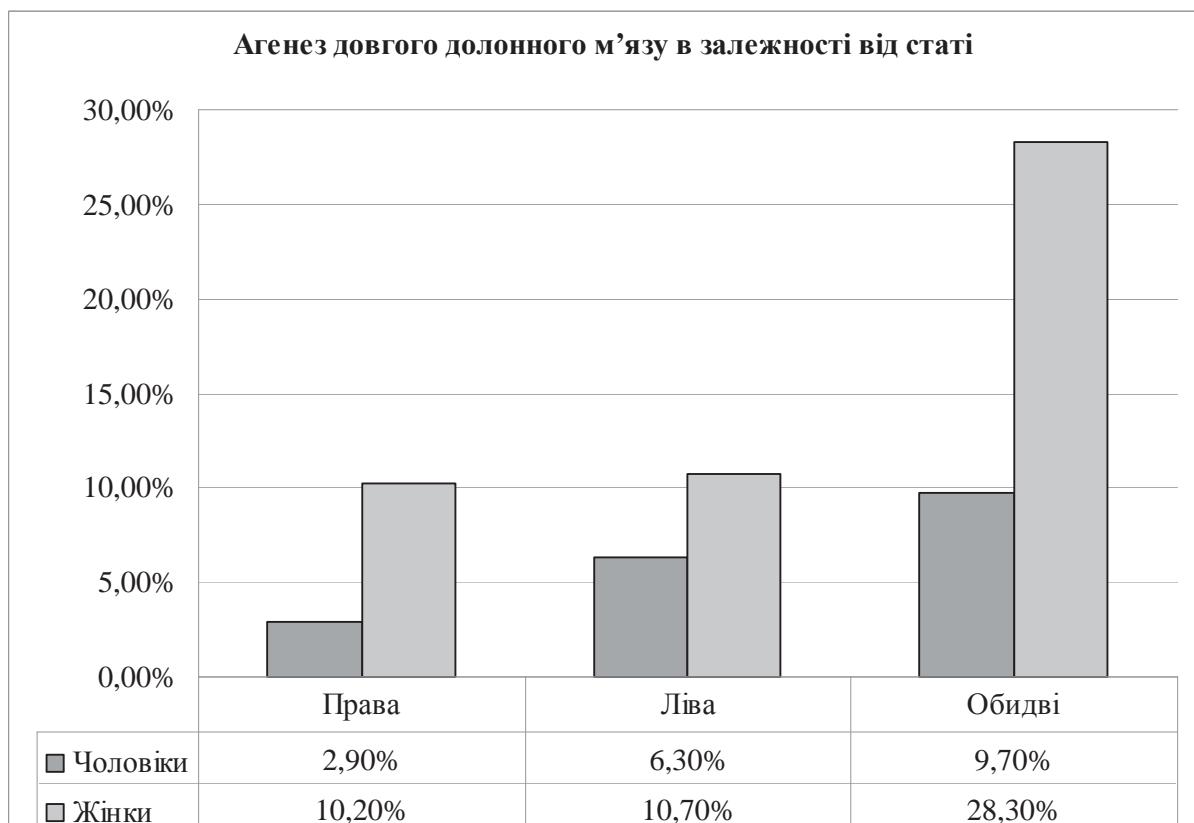


Рис. 2. Залежність агенезу довгого долонного м'язу в дослідженій популяції від статі

Встановити зв'язок між агенезом довгого долонного м'яза та домінантністю кінцівки не вдалося, оскільки майже кожна обстежена особа стверджувала, що не є шульгою, що пояснюється культурними особливостями регіону.

Серед 91 особи (100%), у яких виявлено агенез довгого долонного м'яза, жінок було 58 (63,74%), а чоловіків – 33 (36,36%). Двобічний агенез виявлено у 52 осіб (57,14%), а однобічний у 39 осіб (42,86%). Аналогічний розподіл агенезу довгого долонного м'яза спостерігався і в інших угорських популяціях Закарпаття [2]. Такий розподіл двобічного та однобічного агенезу довгого долонного м'яза не є характерним для представників європейських народів: за результатами досліджень, проведених в країнах Європи, встановлено перевагу однобічного агенезу над двобічним [4]. Однак, отримані нами результати узгоджуються з даними щодо агенезу довгого долонного м'яза етнічних жителів Туреччини [7, 15]. Дослідженням, проведеним нами серед українського населення Закарпаття, встановлено однозначне переважання однобічного агенезу над двобічним: агенез довгого долонного м'яза виявлено у 24,10% населення, причому правобічний агенез спостерігали у 10,10% обстежених українців, лівобічний – у 5,30%, а двобічний – у 8,80% осіб. Тобто у етнічних українців однобічний агенез цього м'яза виявлено у 63,60% осіб, а двобічний – у 36,40%.

Висновки. Отримані результати щодо етнічних особливостей агенезу довгого долонного м'яза можна пояснити кількома факторами.

По-перше, інбридингом – родинним спаруванням, що може бути спричиненим закритим характером популяції.

По-друге, походженням угорського народу. Угорський народ, що прийшов до Тисо-Дунайської низовини одинадцять століть тому, помітно вирізняє з поміж сусідніх народів мова, яка не належить до групи індоєвропейських мов. Виділяються угорці серед інших європейських народів і особливостями етногенезу, а відтак можуть мати певні особливості генофонду, що проявляються у частоті морфологічних варіантів та аномалій, зокрема, агенезу довгого долонного м'яза. Тюркський елемент в угорській мові настільки сильний, що серед науковців довго панувала думка про належність угорської мови до тюркських мов. І тільки у другій половині 19-го століття панівною стала теорія фінно-угорського походження [12]. Однак не варто забувати, що мовна та генетична спорідненість не тотожні поняття. Отримані нами результати можуть бути інтерпретовані як свідчення на користь спільного походження, тісних контактів двох народів у минулому.

По-третє, проста випадковість, оскільки механізм спадковості агенезу довгого долонного м'яза на даний момент не з'ясований [23, 26]. Тому не можна виключити з поміж причин виникнення такої незвичної його маніфестації просту випадкову комбінацію генів, що могла призвести до таких результатів незалежно від інбридингу, або походження угорського народу, особливостей його генофонду.

СПИСОК ВИКОРИСТАНОЇ ЛІТЕРАТУРИ

1. Боркач Н. Є. Агенез довгого долонного м'яза у населення с. Дерцен (Закарпатська область) / Н. Є. Боркач // Вісник Черкаського національного університету імені Богдана Хмельницького. Серія: Біологічні науки. — 2012. — № 2. — С. 18—24.
2. Боркач Н. Є. Порівняльна характеристика агенезу довгого долонного м'яза у двох популяціях етнічних угорців Закарпаття / Н. Є. Боркач // Сучасні проблеми біології, екології та хімії: Збірка матеріалів III Міжнародної науково-практичної конференції, присвяченої 25-річчю біологічного факультету. 11–13 травня 2012 р., м. Запоріжжя. — Запоріжжя: Copy Art. — 2012. — С. 217—218.
3. Ahmed Bahaa El-Din. Total Lower Lip and Commissure Reconstruction Using a Composite Radial Forearm Palmaris Longus Free Flap / Ahmed Bahaa El-Din // Egypt. J. Plast. Reconstr. Surg. — 2007. — Vol. 31. — №1. — P. 73—78.
4. Borkach N. General analysis of studies of Palmaris longus muscle agenesis in different populations in recent past / N. Borkach // XVI Международная научно-практическая конференция «Проблемы и пути развития современного здравоохранения». 21–26 декабря. Лондон (Великобритания), Одесса (Украина). — Odessa: InPress. — 2012. — P. 69—70.
5. Borkach N. Prevalence of absence PL in Hungarian population of Transcarpatia (Ukraine) / N. Borkach // International Scientific Symposium "Identification ways of Individuals, Groups and Species" 9th-10th December, 2011, Komarno, Slovakia. Abstract Book. Editor: PaedDr. Melinda Nagy, PhD. Abstract Book. — Published by J. Selye University in Komarno, 2011. — P. 12.
6. Carroll C. M. Reconstruction of total lower lip and chin defects using the composite radial forearm-palmaris longus tendon free flap / C. M. Carroll, I. Pathak, J. Irish, P. C. Neligan, P. J. Gullane // Arch. Facial Plast. Surg. — 2000. — Vol. 2. — 53—56.
7. Ceyhan O. Distribution of agenesis of Palmaris longus muscle in 12 to 18 years old age groups / O. Ceyhan, A. Mavt // Indian J. Med. Sci. — 1997. — Vol. 51. — P. 156—160.
8. Enye L. A. The Prevalence of Agenesis of Palmaris Longus Muscle amongst Students in Two Lagos-Based Medical Schools / L. A. Enye, L. C. Saalu, A. A. Osinubi // Int. J. Morphol. — 2010. — Vol. 28. — №3. — P. 849—854.
9. Gangata H. The clinical surface anatomy anomalies of the Palmaris longus muscle in the Black African population of Zimbabwe and a proposed new testing technique / H. Gangata // Clin. Anat. — 2009. — Vol. 22. — P. 230—235.

10. Gray H. Anatomy of the human body / H. Gray, C.M. Goss /. — 29th ed. Philadelphia: Lea & Febiger. — 1973. — 697 p.
11. In Sok Yi Treatment of Scapholunate Dissociation With Palmaris Longus Tendon Graft: A Biomechanical Study / In Sok Yi, Keykhosrow Firoozbakhsh, Racca J., Yuji Umeda, Moheb S. Moneim // The University of Pennsylvania Orthopaedic Journal. — 2000. — Vol. 13. — P. 53—59.
12. Kapoor S. K. Clinical relevance of palmaris longus agenesis: common anatomical aberration / S. K. Kapoor, A. Tiwari, A. Kumar, R. Bhatia, V. Tantuwai, S. Kapoor // Anat. Sci. Int. — 2008. — Vol. 83. — №1. — P. 45—48.
13. Kayode A. O. Incidence of palmaris longus muscle absence in Nigerian population / A.O. Kayode, A.A. Olamide, I.O. Blessing, O. U. Victor // Int. J. Morphol. — 2008. — Vol. 26. — №2. — P. 305—308.
14. Kiszely I. A magyar nép őstörténete: Egyetemi tankönyv és tanári segédkönyv / I. Kiszely // Magyar Ház Kiadó, Budapest. — 2001. — 294 p.
15. Kose O. The prevalence of absence of the palmaris longus: a study in Turkish population / O. Kose, O. Adanir, M. Cirpar, M. Kurklu, M. Komurcu // Arch. Orthop. Trauma Surg. — 2009. — Vol. 129. — №5. — P. 609—611.
16. Mishra S. Alternative tests in demonstrating the presence of palmaris longus / S. Mishra // Indian J. Plast. Surg. — 2001. — Vol. 34. — P. 12.
17. Molnár J. Kárpátalja népeisége és magyarsága a népszámlálási és népmozgalmi adatok tükrében / J. Molnár, D. I. Molnár. — Uzhhorod: PoliPrint. — 2005. — 116 p.
18. Oladipo S. G. Frequency Of Agenesis Of The Palmaris Longus Muscle In Nigerians / S. G. Oladipo, C. D. Blessing, A.H. Ugboma // The Internet Journal of Biological Anthropology. — 2009. — Vol. 3. — №2. — P. 47—52.
19. Pushpakumar S. B. The 'two finger' sign. Clinical examination of palmaris longus (PL) tendon / S. B. Pushpakumar, R. P. Hanson, S. Carroll // Br. J. Plast. Surg. — 2004. — Vol. 57. — P. 184—185.
20. Schaeffer J. P. On the variations of the palmaris longus muscle / J. P. Schaeffer // Anat. Rec. — 1909. — Vol. 3. — P. 275—278.
21. Sebastin S. J. Clinical Assessment of Absence of the Palmaris Longus and its Association With Other Anatomical Anomalies — A Chinese Population Study / S. J. Sebastin, A. Y. T. Lim, H.B. Wong // Ann. Acad. Med. Singapore. — 2006. — Vol. 35. — P. 249—253.
22. Thompson J. W. Hereditary and racial variations in the musculus palmaris longus / T J. W. Thompson, J. McBatts, C.H. Danforth // Am. J. Phys. Anthropol. — 1921. — Vol. 4. — P. 205—220.
23. Thompson N. W. Absence of the palmaris longus muscle: a population study / N. W. Thompson, B. J. Mockford, G. W. Cran // The Ulster Medical Journal. — 2001. — Vol. 70. — №1. — P. 22—24.
24. Troha F. Frequency of the palmaris longus tendon in North American caucasians / F. Troha, G. J. Baibak, J. C. Kelleher // Ann. Plast. Surg. — 1990. — Vol. 25. — P. 477—478.
25. Vanderhoof E. The frequency and relationship between the palmaris longus and plantaris tendons / E. Vanderhoof // Am. J. Orthop. — 1996. — Vol. 25. — №1. — P. 38—41.
26. Wehbé M. A. Tendon graft donor sites / M.A. Wehbé // J. Hand Surg. Am. — 1992. — Vol. 17. — №6. — P. 1130—1132.

N. E. BORKACH, E. S. IVANCHO, A.S. HOLOVATSKY*

*Ferenc Rákóczi II Transcarpathian Hungarian Institute, Department of Biology and Chemistry, Berehove; *Uzhhorod National University, Faculty of Medicine, Department of Human Anatomy and Histology, Uzhhorod*

AGENESIS OF PALMARIS LONGUS MUSCLE IN HUNGARIAN POPULATION OF VYNOHRADIV DISTRICT (UKRAINE)

The prevalence of absence of Palmaris longus muscle was studied in the Hungarian population of villages Akli, Nove Klinove, Akli Hegy and Gyula in Transcarpathia, Ukraine. 25,4% of the examined subject showed absence of tendon of Palmaris longus muscle. Unilateral agenesis was found in 10,9%, bilateral in 14,5% of examined subjects. This distribution of agenesis is not typical for European populations, but it shows similarities prevalence of absence of Palmaris longus muscle in Turkish population.

Key words: Palmaris longus muscle, agenesis

Стаття надійшла до редакції: 21.05.2012 р.