



УКРАЇНА

(19) **UA** (11) **103131** (13) **C2**
(51) МПК (2013.01)

A61K 31/135 (2006.01)

A61K 45/08 (2006.01)

A61K 47/06 (2006.01)

A61P 31/10 (2006.01)

A61P 17/00

ДЕРЖАВНА СЛУЖБА
ІНТЕЛЕКТУАЛЬНОЇ
ВЛАСНОСТІ
УКРАЇНИ

(12) ОПИС ДО ПАТЕНТУ НА ВИНАХІД

<p>(21) Номер заявки: а 2012 08126</p> <p>(22) Дата подання заявки: 02.07.2012</p> <p>(24) Дата, з якої є чинними права на винахід: 10.09.2013</p> <p>(41) Публікація відомостей про заяву: 10.12.2012, Бюл.№ 23</p> <p>(46) Публікація відомостей про видачу патенту: 10.09.2013, Бюл.№ 17</p>	<p>(72) Винахідник(и): Індріксон Євгеній Валерійович (UA), Риженкова Віра Захарівна (UA), Ендрек Ольга Львівна (UA), Лазорик Михайло Іванович (UA)</p> <p>(73) Власник(и): Індріксон Євгеній Валерійович, вул. Яна Гуса, 25, м. Ужгород, 88017 (UA)</p> <p>(56) Перелік документів, взятих до уваги експертизою: RU 2008131498 A, 10.02.2010 RU 2007125978 A, 20.01.2009 Орунгал: інструкція по применению. - 7с. [online] [Знайдений 25.02.2013] Знайдений у Internet <http://health.mail.ru/drug/orungal_2/> Збережена копія 29.01.2010 RU 2005132390 A, 27.06.2006 RU 2349314 C2, 20.03.2009 RU 2008151415 A, 27.06.2010 RU 2408361 C2, 10.01.2011 RU 2198654 C2, 20.02.2003 RU 2261701 C2, 10.10.2005 UA 201102105 A, 23.07.2009 US 20060067898 A1, 30.03.2006</p>
--	--

(54) СПОСІБ ЛІКУВАННЯ ГРИБКОВИХ УРАЖЕНЬ НІГТЬОВИХ ПЛАСТИНОК ЗА ІНДРІКСОНОМ-РИЖЕНКОВОЮ-ЕНДРЕК

(57) Реферат:

Винахід належить до медицини і стосується способу лікування грибкових уражень нігтьових пластинок, який включає клінічне обстеження, постановку діагнозу та лікування з попередньою підготовкою шляхом спилювання за допомогою манікюрних пилочок і ножиць уражених місць нігтів, у якому на нігті наносять шарами мазь, яка містить 50-450 мг тербізилу та 25,0-50,0 мл манікюрного моделюючого гелю, який після затвердіння залишають на нігтях на 3 тижні, після чого його знімають манікюрними пилками та фрезами.

UA 103131 C2

Винахід належить до медицини, зокрема до дерматології та косметології, і може бути застосований для лікування мікотичних уражень нігтьових пластинок (оніхомікозу).

Відомі способи лікування уражень нігтьових пластинок, які включають хірургічне видалення нігтя, застосування пероральних та місцевих протигрибкових препаратів [1].

5 Більшість з таких методів не завжди дає позитивний стійкий ефект, одні є болючими, інші викликають навантаження на печінку, зміну мікрофлори всього організму, а частина вимагає довготривалого прийому препаратів від 3 місяців і більше [1, 3].

Найближчим до запропонованого методу способу є лікування уражень нігтьових пластинок препаратом Орунгал [3] - прототип.

10 Але таке лікування є досить дорогим і не завжди є ефективним. Препарат приймають півроку це часто викликає побічні реакції організму. При цьому препарат не виводиться при гемодіалізі і при отруєнні антидоту для нього немає. При вагітності препарат взагалі заборонено приймати, бо негативно впливає на плід. Відомі побічні дії препарату: нудоти, блювання, діарея, транзиторне підвищення рівня печінкових ферментів в плазмі крові, гепатит, свербіж шкіри, кропив'янка, ангіоневротичний набряк, анафілактичні реакції алопеція, фотосенсибілізація [2, 3].

15 Поставлена задача розробити простий та доступний спосіб лікування нігтьових уражень пластинок без прийому перорального ліків.

20 Поставлена задача вирішується таким чином, що у способі лікування грибкових уражень нігтьових пластинок за Індіксоном-Риженковою-Ендрек, який включає клінічне обстеження, постановку діагнозу та лікування з попередньою підготовкою шляхом спилування за допомогою манікюрних пилок і ножиць уражених місць нігтів, який відрізняється тим, що додатково за допомогою синтетичного пензлика на нігті наносять шарами мазь яка містить 50-450 мг тербізилу та 25,0-50,0 мл манікюрного моделюючого гелю фірми BLASE nails, що веде до нарощування поверхні нігтя і захисту від змивання лікуючого засобу, далі через 3 тижні затверділий гель знімають манікюрними пилками та фрезами і оцінюють клінічний ефект.

25 Застосування запропонованого способу дає можливість уникнути перорального прийому препаратів та розвиток побічних дій.

Між запропонованим способом лікування та патогенезом грибкового ураження нігтів існує тісний патогенетичний зв'язок.

30 Ніготь (Фіг. 1) складається з нігтьової пластинки 1, яка розміщена на ложі нігтя (матриксу) 2 і кореня нігтя 3, з якого він росте. На межі з епідермісом шкіри 4 та нігтьової пластинки 1 розміщена кутикула нігтя 5. Все це розміщено на кістці пальця 6. Протягом дня нігтьова пластинка відростає на 0,2 мм і повністю оновлюється за 3-4 місяці. Ніготь складається з кератину - твердого волокнистого білка. З клітини матриксу білки емідин і кератогіалін у мікролусочках нігтя перетворюються в бета-кератин. Цей різновид кератину має пластинчасту або черепицеподібну структуру. У процесі цього перетворення клітини стають більш щільними і утворюють лусочки, які щільно прилягають одна до одної. Завдяки шаруватій і пористій структурі нігтя в ньому одночасно відбуваються два характерні для шкіри процеси всмоктування і виділення. Але відміну від шкіри ці процеси відбуваються в нігтях пасивно. В силу високої проникності нігтів ці процеси відбуваються в них в 100 разів інтенсивніше, ніж у шкірі. Таким чином, тільки нігті дають до 12 % всього шкірного випоту на добу. Цей процес в нігтях може регулюватися тільки за рахунок зміни просвіту судин нігтьового ложа. Нігті також вбирають в себе все, що знаходиться на їх поверхні. Вони активно поглинають і воду, яку шкіра майже не вбирає. Така структура нігтьових пластинок передбачає інтенсивне проникнення різних активних інгредієнтів до рівня паросткового епітелію. На цьому засновані різні методи лікування та відновлення структури нігтя, в тому числі і лікування оніхомікозу антимікотичними препаратами [4, 5].

45 При лікуванні оніхомікозу створюються максимальні концентрації активної речовини серед лусочок нігтя і в області нігтьового ложа. Важливу роль у цьому відіграють також нігтьові валики - шкірні утворення, які в місці переходу в нігтьову пластинку утворюють синуси або задню і бічні нігтьові пазухи. Завдяки цьому ніготь в рості під шкіру пальця. Через нігтьові пазухи проникає лікувальний препарат під ніготь і це також забезпечує підсилення лікувального ефекту.

50 Оніхомікози - це грибкове ураження нігтьових пластинок. Збудниками частіше бувають дерматофіти, дріжджеподібні та плісняві гриби. Чинниками, що сприяють зараженню нігтів можуть бути анатомічні зміни пальців, пітливість, судинні розлади, постійна травматизація, порушення трофіки кінцівок (хвороба Рейно, облітеруючий ендартеріїт), ендокринопатії тощо.

60 У міжнародній мікології оніхомікози класифікують за топічним та етіологічним критеріями. Топічна класифікація відображає локалізацію процесу на нігті. Розрізняють дистальну, латеральну, проксимальну і тотальну форми оніхомікозу [6]. На Фіг. 2 наведено дистальну 1, проксимальну 2 та тотальну форми хвороби 3.

Серед збудників виділяють кілька груп грибків - дерматофіти, трихофітон, дріжджеподібні та цвілеві грибки. Детальніша етіологічна класифікація наведена в літературі [6, 7].

Зараження оніхомікозом може відбутися через предмети побуту, після травм, переломів кісток стоп, кистей, при порушеннях кровопостачання кінцівок. Для оніхомікозу характерні не тільки зміна нігтів, але і алергічна перебудова організму. Крім того, гриби можуть виділяти токсини, доведена можливість лімфогематогенного поширення інфекції [8].

Диференціювати оніхомікоз треба з псоріазом нігтьових пластинок [9]. Необхідно пам'ятати, що ураження нігтьових пластинок спостерігається і при інших дерматозах, а також захворюваннях внутрішніх органів.

Діагноз оніхомікозу встановлюється лікарем із врахуванням клінічних проявів та лабораторних досліджень матеріалу, взятого з уражених нігтів.

Принципи лікування оніхомікозів антимікотичними препаратами викладені в літературі [10].

Запропонований спосіб лікування враховує морфологічну будову нігтя, особливості функціонального стану окремих структур. В першу чергу слід врахувати необхідність постійного контакту антимікотичного препарату зі збудником протягом значного часу. Для цього на всю поверхню нігтя за допомогою синтетичного пензлика наносять шарами мазь яка містить 50-450 мг тербізилу та 25,0-50,0 манікюрного моделюючого гелю фірми BLASE nails, що веде до нарощування поверхні нігтя і захисту від змивання лікуючого засобу. Препарат через нігтьові пластинку постійно надходить в місце локалізації збудника протягом 3 тижнів. Антимікотик широкого спектра дії тербізилу інгібує утворення стеринів мембрани грибів, завдяки подавленню скваленоксидази, в результаті чого в клітинах грибів акумулюється сквален, що призводить до їх гибелі і забезпечує стійкий клінічний ефект [11].

Лікування призначається лікарем і проводиться у відповідності із встановленим діагнозом з використанням сучасних протигрибкових засобів. Спосіб здійснюється поетапно.

Спочатку проводять обстеження, огляд структури нігтів, визначення величини ураження, проводять мікроскопічне та при необхідності мікробіологічне обстеження.

Для стійкого прилипання лікувального препарату до нігтя його попередньо обробляють - шліфують поверхню нігтя за допомогою пилки, ножиць. Далі за допомогою синтетичного пензлика тонкими шарами на ніготь наносять мазь тербізилу та манікюрного моделюючого гелю фірми BLASE nails, чекають до висихання кожного шару. За рахунок цього іде нарощування нігтя. Це забезпечує захист нігтя від змивання ліків і забезпечує проникнення лікуючого препарату в ложе нігтя для досягнення клінічного ефекту.

Метод дає змогу лікувати жінок та чоловіків з ураженнями нігтів рук та ніг.

Виконання способу та результати ілюструються виписками з медичної документації.

Приклад 1

Хвора М.А.К., 22 роки, звернулася з скаргами на наявність мітотичного ураження нігтів 2 пальців правої руки, що привело до косметичного дефекту, зміну кольору та ламкості нігтя. Лікувалася різними антимікотичними препаратами протягом року безрезультатно. При огляді нігтьові пластини обох нігтів зміненого кольору, відстають від нігтьового ложа, утворюючи кишені, структура нігтів ламка, крихка. Діагностовано дистальну форму оніхомікозу 2 пальців правої руки. Згодилася провести лікування запропонованим способом. Спочатку проведено механічне видалення уражених ділянок нігтів за допомогою манікюрних пилки та фрез, так щоб не ушкодити нігтьового ложа. Потім за допомогою синтетичного пензлика нанесено шарами мазь, яка містить тербізил та манікюрний моделюючий гель фірми BLASE nails. Мазь висохла і затверділа, що забезпечило захист нігтя від змиву лікуючого препарату. Через 3 тижні затверділу мазь зняли за допомогою манікюрних пилки і фрез та оцінили ефект від лікування. Після проведеного лікування у хворої нігті правильної форми, рожевого кольору та щільної структури, без ознак ураження грибокком.

Катанамнез - через півроку стан обох нігтів хороший. Хвора задоволена результатами лікування.

Висновок: У хворої К.В.В., 22 роки, з дистальною формою оніхомікозу нігтів 2 пальців правої руки проведено лікування за запропонованим способом дали позитивний ефект.

Приклад 2

Хворий К.С.А., 23 роки, звернувся з скаргами на ураження нігтьових пластинок на правій нозі. Протягом 3 років лікувався безрезультатно різними препаратами перорально та місцево. При огляді пальців правої ноги виявлено ураження 3 пальців. Колір пластинок змінений - темно-жовтуватий з зеленуватим відтінком, пластинка нігтя дещо потовщена, трохи піднята над нігтьовим ложем, пластинки дещо деформовані. Діагностовано тотальну форму оніхомікозу 3 пальців правої ноги. Згодився провести лікування запропонованим методом. Спочатку проведено гігієнічну обробку пластин всіх уражених пальців і видалено коло 50 % їх поверхні.

Далі за допомогою синтетичного пензлика нанесено шарами мазь, яка містить тербізил та манікюрний моделюючий гель фірми BLASÉ nails. Після висихання першого шару нанесено другий шар, потім 3 шар. Затвердіння і нарощування нігтів забезпечило захист нігтів від змиву лікуючого препарату. Через 3 тижні знято і очищено нігті від нанесеного препарату. Всі стали здоровими, нігтьові пластини рожевого кольору, правильної форми, без ознак ураження. Катанамнез: оглянутий через 6 місяців - всі нігті нормальної форми та кольору.

Висновок: Хворий К.С.А., 23 роки, з тотальною формою оніхомікозу 3 пальців правої ноги згодився на лікування за запропонованим способом. Результат через 3 тижні виявився хорошим.

З метою перевірки ефективності запропонованого способу проведено обстеження та лікування 27 осіб обох статей. У більшості пацієнтів вилікування наступило через 3 тижні. Лише у 2 осіб виникла потреба повторного циклу лікування.

Запропонований спосіб виявився ефективним, простим, доступним і може бути застосований для поліклінічного лікування пацієнтів з оніхомікозами.

Джерела інформації:

1. <http://www.plaintest.com/dermatology/onychomycosis-treatment>.

2. http://health.mail.ru/drug/orungal_2/ - прототип.

3. <http://www.mosmed.ru>.

4. <http://anatomya.ru/nigti>.

5. <http://pulib.if.ua/referat/>.

6. <http://www.rusmedserv.com/mycology/html/onihomic>.

7. <http://medpraktik.ru>.

8. <http://medio.org.ua>.

9. www.knowhowmed.org.

11. www.lvrach.ru.

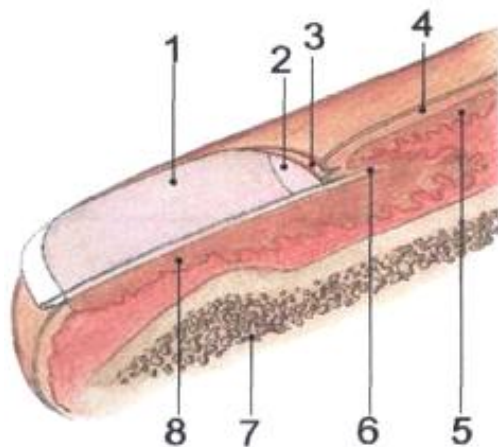
12. <http://www.piluli.kharkov.ua>.

13. Інструкція для медичного застосування препарату тербізил (terbisil). ЗАТВЕРДЖЕНО. Наказ Міністерства охорони здоров'я України 23.03. И.№158. Реєстраційне посвідчення № UA/4558/01/01. Дата останнього перегляду 23.03.2011. ГЕДЕОН РИХТЕР. - 2 с.

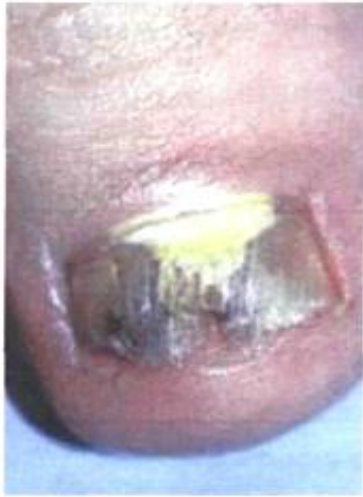14. <http://sharm.od.ua/catalog/blaze-nails/>

ФОРМУЛА ВИНАХОДУ

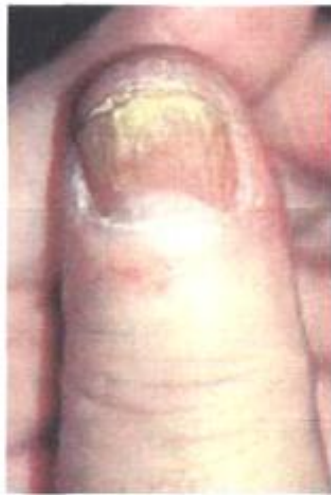Спосіб лікування грибкових уражень нігтьових пластинок, який включає клінічне обстеження, постановку діагнозу та лікування з попередньою підготовкою шляхом спилювання за допомогою манікюрних пилок і ножиць уражених місць нігтів, який **відрізняється** тим, що додатково за допомогою синтетичного пензлика на нігті наносять шарами мазь, яка містить 50-450 мг тербізилу та 25,0-50,0 мл манікюрного моделюючого гелю, затверділий гель залишають на нігтях на 3 тижні і потім знімають манікюрними пилками та фрезами.



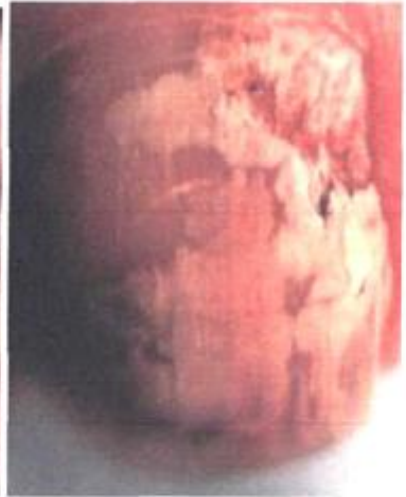Фіг. 1



1



2



3

Fig. 2