



УКРАЇНА

(19) **UA** (11) **87529** (13) **U**  
(51) МПК (2014.01)  
**A61B 5/00**  
**A61P 17/00**

ДЕРЖАВНА СЛУЖБА  
ІНТЕЛЕКТУАЛЬНОЇ  
ВЛАСНОСТІ  
УКРАЇНИ

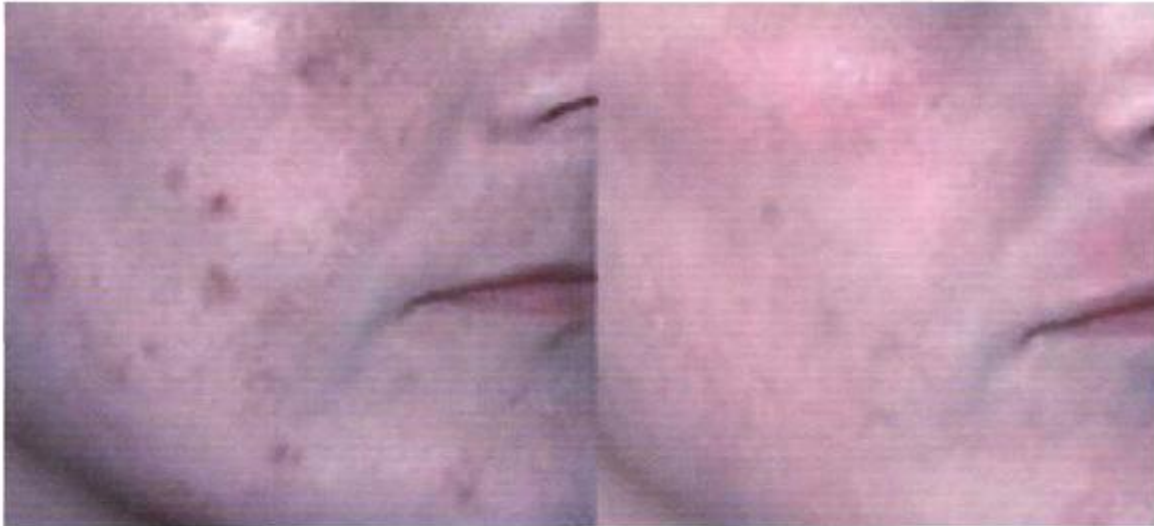## (12) ОПИС ДО ПАТЕНТУ НА КОРИСНУ МОДЕЛЬ

(21) Номер заявки: <b>u 2013 10534</b>	(72) Винахідник(и): <b>Індріксон Євгеній Валерійович (UA), Лазорик Михайло Іванович (UA)</b>
(22) Дата подання заявки: <b>30.08.2013</b>	(73) Власник(и): <b>Індріксон Євгеній Валерійович, вул. Яна Гуса, 25, м. Ужгород, 88017 (UA)</b>
(24) Дата, з якої є чинними права на корисну модель: <b>10.02.2014</b>	
(46) Публікація відомостей про видачу патенту: <b>10.02.2014, Бюл.№ 3</b>	

## (54) СПОСІБ ЛІКУВАННЯ ГІПЕРПІГМЕНТАЦІЇ ШКІРИ ЗА ІНДРІКСОНОМ

### (57) Реферат:

Спосіб лікування гіперпігментації шкіри включає клінічне обстеження, постановку діагнозу, лікування. Додатково на уражену шкіру щоденно протягом 14-30 днів наносять пензлем піну-розчин, який готують *ex tempore* з 3,0-10,0 нейтрального білого кольору без барвників мила фірми dove, натертого на мілкій терці, додають 1,5-15 мл 3 % розчину перекису водню та 1,0-8,0 мл розчину спиртового аміаку, суміш у чашці перемішують пензлем до утворення піни. Пензлем наносять піну на уражену шкіру на 20 хвилин, змивають залишки піни водою. Через кілька годин оцінюють результат і при необхідності повторюють процедуру до одержання клінічного ефекту.



1

2

Фіг. 1

UA 87529 U



Спосіб належить до медицини, зокрема до дерматології, і може бути застосований для лікування гіперпігментації шкіри.

Відомі способи лікування пігментних плям на шкірі, в тому числі на обличчі, обличчя, які включають застосування різноманітних кремів, фізичних впливів (лазерне опромінення, ультразвуковий пілінг) та мікродермабразії (так звана "шовкова шліфовка"). Але таке лікування є недешевим та не завжди ефективними [1].

Найближчим аналогом є лікування пігментних плям шкіри обличчя за допомогою крему Біокон БелоСнежка Крем-Актив відбілюючий [2].

Але використання крему, виготовленого за найближчим аналогом, не дає стійкого результату [3].

В основу корисної моделі поставлено задачу розробити спосіб лікування гіперпігментації шкіри без застосування неефективних кремів та фізичних впливів.

Поставлена задача вирішується тим, що у спосіб лікування гіперпігментації шкіри за Індіксоном, який включає клінічне обстеження, постановку діагнозу та лікування, який відрізняється тим, що додатково на уражену шкіру щоденно протягом 14-30 днів наносять пензлем піну-розчин, який готують *ex tempore* з 3,0-10,0 нейтрального білого кольору без барвників мила фірми dove, натертого на мілкій терці, додають 1,5-15 мл 3 % розчину перекису водню та 1,0-8,0 мл розчину спиртового аміаку, суміш у чашці перемішують пензлем до утворення піни, потім пензлем наносять піну на уражену шкіру на 20 хвилин, далі змивають залишки піни водою, а через кілька годин оцінюють результат і при необхідності повторюють процедуру до одержання клінічного ефекту.

Застосування запропонованого способу дасть змогу зменшити косметичні дефекти шкіри.

Між запропонованим способом лікування гіперпігментацій і їх патогенезом існує взаємозв'язок.

Пігментні плями - поява на шкірі плоских, овальних ділянок більш темного кольору від світлого до темно-коричневого в результаті старіння, інсоляції шкіри, гормональних змін в організмі, прийому деяких ліків та від застосування косметичних засобів. Пігментні плями, особливо множинні, являють собою косметичний недолік, часто супроводжуються сухістю, огрубінням шкіри, зморшками, підсиленням судинного рисунка. Під пігментні плями можуть маскуватися злоякісні новоутворення шкіри.

За забарвлення шкіри людини відповідають пігменти, яких у здоровій шкірі є п'ять: меланін, каротин, меланоїди, оксигемоглобін і відновлений гемоглобін. При порушенні їх концентрації або при відсутності будь-якого з пігментів на шкірі утворюються пігментні плями різного розміру. Основну роль в забарвленні шкірних покривів грає меланін. Він служить бар'єром на шляху ультрафіолетового випромінювання. В результаті скупчення меланіну у великих кількостях на шкірі і утворюються пігментні плями. Ці плями можуть бути як вродженими так і набутими.

Основною причиною появи пігментних плям є тривалий і інтенсивний вплив ультрафіолетових променів на шкіру. Ультрафіолет активізує вироблення меланіну. Порушення процесів метаболізму, захворювання органів травлення, зокрема патології з боку печінки, досить часто приводять до появи пігментних плям. Захворювання ендокринної системи - пухлини гіпофіза, гіпофізарна недостатність, базедова хвороба часто супроводжуються появою пігментних плям з ділянками гіпо- і гіперпігментації. Нервово-психічні розлади, часті стреси, нестача вітаміну С, гінекологічні захворювання та розлади психіки за типом істероїдних неврозів теж можуть спровокувати порушення пігментації, і, як результат на шкірі з'являються пігментні плями. Пігментні плями, пов'язані з вагітністю, після пологів частіше зникають, але іноді вони залишаються протягом тривалого часу.

Лентиго (*lentigiles seniles*) - є пігментними плямами, які з'являються в людей похилого віку. Як правило, вікові пігментні плями з'являються на місцях, які піддавалися інтенсивному сонячному опроміненню. Іноді вікові пігментні плями лентиго з'являються на місцях веснянок. Улюблена локалізація - шкіра обличчя, шкіра кистей і передпліч, зона декольте і верхньої частини спини. Так як перші прояви лентиго виникають вже після сорока років і вони є явним косметичним дефектом, що візуально старить жінок. У період менопаузи через зміни гормонального фону інтенсивність пігментних плям і їх кількість збільшуються. Лентиго погано піддаються маскуванню за допомогою декоративної косметики, спрямованої на відшарування епідермісу і не зменшують їх інтенсивність. Застосування ароматичних ретиноїдів оздоровлює клітини шкіри і нормалізує їх діяльність. Великі пігментні плями, які називають хлоазма або мелазма (*chloasma*) виникають на шкірі обличчя переважно в молодих жінок. Плями мають неправильні обриси і схильні до злиття, утворюючи одну велику пляму химерної форми. Процес частково може переходити на шкіру шиї і вух, але плечі і область декольте практично ніколи не уражаються. Основною причиною появи на шкірі пігментних плям типу *chloasma* є порушення

гормонального фону (початок менструального циклу, період вагітності і лактації, менопауза, прийом оральних контрацептивів і прийом будь-яких гормональних препаратів).

Косметологічні процедури, спрямовані на відбілювання і на відлущування, здатні прискорити процес позбавлення від пігментних плям [4].

5 Слід вказати на механізми дії запропонованих у способі лікувальних засобів.

10 Перекис водню (hydrogen peroxide) застосовують у способі 3 % розчин. Під впливом ферментів клітин шкіри, зокрема пероксидази та каталази, перекис водню розкладається з виділенням атомарного кисню, який виявляє антимікробні, дезодораційні та депігментуючі властивості. При контакті з кров'ю та детритом клітин перекис водню утворює піну. Вона проникає в усі щілини, де може бути гній та клітинний детрит і механічно вимиває їх. Порожнини очищаються від мікрофлори, аерація попереджує розвиток анаеробної мікрофлори. Крім цього перекис водню дає місцевий гемостатичний ефект, а в високих концентраціях - припікає уражені тканини. При зовнішньому застосуванні препарат не потрапляє до кров'яного русла [5].

15 10 % розчин аміаку (Solutio Ammonii caustici 10 %) - це прозора безбарвна дуже летка рідина з гострим запахом і сильною лужною реакцією. Змішується з водою і спиртом у всіх співвідношеннях. Препарат стимулює і подразнює рецептори слизових оболонок, шкіри та підшкірних тканин. Має антимікробну дію і добре чистить шкіру. Препарат при зовнішньому нанесенні на шкіру не попадає до кров'яного русла [6]. Його використовують для відбілення волосся та тканини [7, 8].

20 Мило Dove (Дав) - марка унікальної формули крем-мила, яке на 1/4 складається із зволожуючого крему і не містить луѓу. Dove розроблялося спеціально для догляду за шкірою після опіку, для очищення шкіри опікових хворих. Клінічні випробування показали, що Dove - м'який очищаючий засіб, який не сушить і не подразнює шкіру. У 85 % випадків Dove покращує стан сухої, схильної до лущення, чутливої, а також запаленої шкіри. На відміну від лужного мила Dove (Дав) має нейтральний рН і м'яко впливає на шкіру і підтримує її природний рівень вологості. Волога постійно випаровується з поверхні шкіри, навіть при нормальному стані епідермісу, оскільки це природний і неминучий процес. При змиванні природного жирового мастила відбувається пошкодження захисного шару епідермісу. Тому кількість рідини, що випаровується, збільшується у декілька разів, з'являється сухість і лущення шкіри. Розробники мила стверджують, що рівень втрати вологи поверхневими шарами епідермісу істотно нижче при використанні Dove в порівнянні із звичайними сортами мила [9].

Використання вище описаних компонентів в комплексі дає позитивний клінічний ефект.

Спосіб здійснюється поетапно.

35 Спочатку проводять клінічне обстеження: збирають скарги та анамнез, проводять обстеження шкіри та органів, які можуть мати відношення до появи гіперпігментації. Далі виставляють діагноз і пропонують провести лікування запропонованим способом. При згоді пацієнта один раз на добу в область наявних пігментних плям наносять приготовлений ex tempore розчин-піну тонким шаром на шкіру за допомогою пензля на 15-20 хв. Після змивають піну і через деякий час оцінюють результат. При необхідності процедуру повторюють до одержання позитивного і стійкого ефекту.

Можливість здійснення способу ілюструється виписками з медичної документації.

45 Приклад 1. Пацієнтка К.М.В., 29 років, звернулася зі скаргами на наявність пігментних плям на шкірі обличчя протягом 3 років. Вони виникли після відпочинку на морі. Користувалася відбілюючими та сонцезахисними кремами, але плями як були так і є наявні. Об'єктивно: на шкірі обличчя наявні пігментні плями від 3 см до 5 см, овальної форми, світлокоричневого кольору, чітко візуалізуються, різної величини великі на всіх областях обличчя, окрім лобної зони.

Діагноз: гіперпігментація шкіри обличчя викликана ультрафіолетом.

Згодилася провести лікування пігментних плям шкіри обличчя запропонованим способом.

50 Проведено 6 сеансів протягом 6 днів, пігментні плями стали менш помітними, а дрібні плями розміром до 3 см, практично зникли. Відмітила явне покращення стану шкіри, стала менше використовувати камуфляж (декоративну косметику - тональний крем).

На фіг. 1 наведено фото хворої К.М.В., 29 років: 1 - до лікування, 2-17 день лікування. На фото відмічаються позитивні зміни шкіри.

55 Катанамнез: оглянута повторно через 8 місяців, пігментні плями відсутні, користується захисними кремами від ультрафіолету для запобігання повторного виникнення гіперпігментації.

Висновок: У пацієнтки К.М.В., 29 років, з наявністю пігментних плям на обличчі проведено за запропонованим способом лікування дало позитивний стійкий ефект. Результатом лікування задоволена.

Приклад 2. Пацієнт К.В.С., 27 років звернувся зі скаргами на пігментацію шкіри обличчя протягом 2 останніх років. Не користувався жодними засобами для запобігання та профілактики пігментації. Пігментація шкіри виникла після відпочинку в Єгипті.

5 Об'єктивно: на шкірі обличчя чітко візуалізуються плями коричневого кольору, різні за розмірами, які не перевищують 3 см. Вони розміщені на щоках та шкірі носа. Діагноз: пігментація шкіри обличчя від дії ультрафіолету.

Згодився провести лікування запропонованим способом.

10 Проведено 12 сеансів протягом 14 днів, плями помітно поменшали і фактично не візуалізуються.

На фіг. 2 наведено фото хворого К.В.С. 1 - до лікування, 2 - після лікування. Відмічається позитивна динаміка шкіри пацієнта.

Катанамнез: оглянутий повторно через 6 місяців, рецидиву не відмічається.

15 Висновок: У пацієнта К.В.С, 27 років, з пігментацією шкіри обличчя лікування запропонованим способом дало стійкий косметичний ефект. Користується для профілактики сонцезахисними кремами.

З метою перевірки ефективності запропонованого способу лікування пігментації шкіри обличчя проведено обстеження і лікування 12 жінок та 4 чоловіків. У всіх пролікованих одержано стійкий результат.

20 Спосіб може бути рекомендований для лікування пігментації шкіри обличчя як простий та доступний та ефективний.

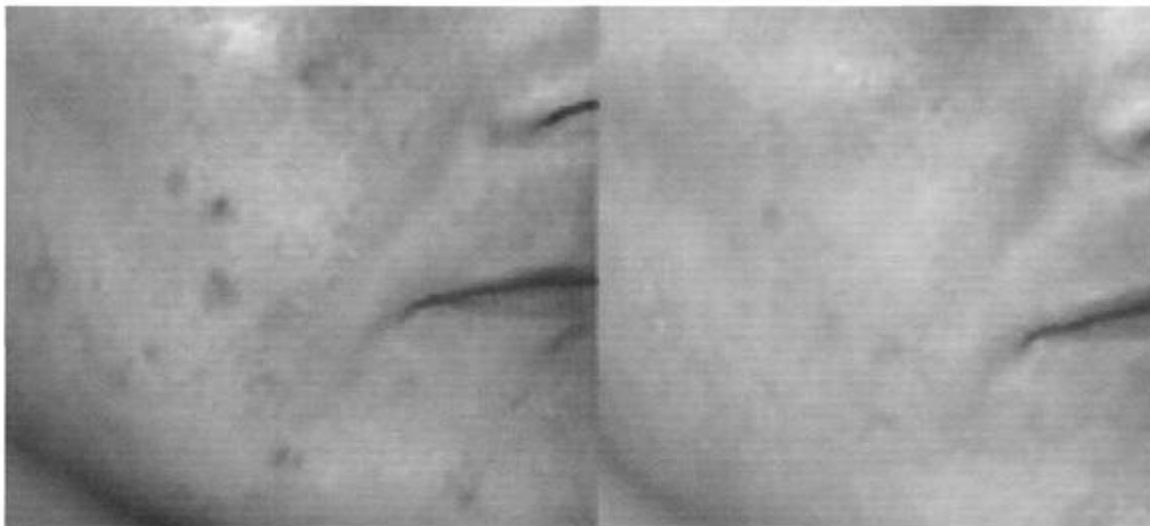Джерела інформації:

1. [http://kosmetolog.lviv.ua/ua/problemi\\_i\\_rishennya/gipepigmentaciya.html](http://kosmetolog.lviv.ua/ua/problemi_i_rishennya/gipepigmentaciya.html)
2. [hnp://irecommend.ru/content/krem-otbelivayushchii-biokon](http://irecommend.ru/content/krem-otbelivayushchii-biokon)
3. <http://womenworld.com.ua/otbelivayushhij-dnevnoj-krem-belosnezhka-ot-biokon-otzyv>
- 25 4. <http://mdovidka.com/pigmentni-pljami.html>
5. <http://mozdocs.kiev.ua/likiview.php?id=570>
6. <http://mozdocs.kiev.ua/likiview.php?id=7368>
7. [www.webfermerstvo.org.ua/ptahivnyctvo/vidbiljuvannja.php](http://www.webfermerstvo.org.ua/ptahivnyctvo/vidbiljuvannja.php)
8. <http://domovyk.com/?mod=news&action=full&root=14&id=885>
- 30 9. <http://cosmetology.com.ua/ua/cosmo016.php>

#### ФОРМУЛА КОРИСНОЇ МОДЕЛІ

35 Спосіб лікування гіперпігментації шкіри, який включає клінічне обстеження, постановку діагнозу та лікування, який **відрізняється** тим, що додатково на уражену шкіру щоденно протягом 14-30 днів наносять пензлем піну-розчин, який готують ex tempore з 3,0-10,0 нейтрального білого кольору без барвників мила фірми dove, натертого на мілкій терці, додають 1,5-15 мл 3 % розчину перекису водню та 1,0-8,0 мл розчину спиртового аміаку, суміш у чашці перемішують пензлем до утворення піни, потім пензлем наносять піну на уражену шкіру на 20 хвилин, далі змивають залишки піни водою, а через кілька годин оцінюють результат і при необхідності повторюють процедуру до одержання клінічного ефекту.

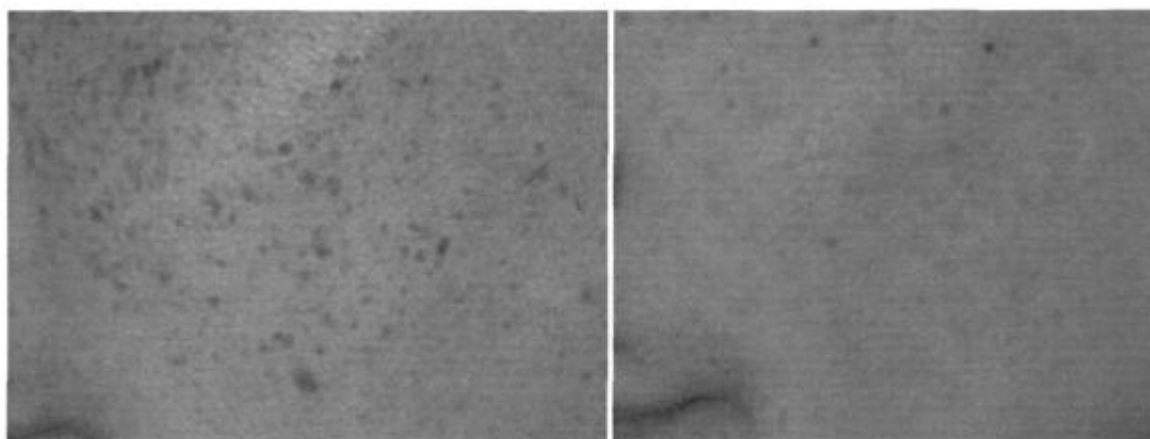
40



1

2

**Fig. 1**



1

2

**Fig. 2**

---

Комп'ютерна верстка Г. Паяльніков

---

Державна служба інтелектуальної власності України, вул. Урицького, 45, м. Київ, МСП, 03680, Україна

---

ДП "Український інститут промислової власності", вул. Глазунова, 1, м. Київ – 42, 01601