



УКРАЇНА

(19) **UA** (11) **105272** (13) **C2**
(51) МПК

A61K 31/585 (2006.01)

A61K 31/5585 (2006.01)

A61P 17/08 (2006.01)

ДЕРЖАВНА СЛУЖБА
ІНТЕЛЕКТУАЛЬНОЇ
ВЛАСНОСТІ
УКРАЇНИ

(12) ОПИС ДО ПАТЕНТУ НА ВИНАХІД

<p>(21) Номер заявки: а 2012 09810</p> <p>(22) Дата подання заявки: 14.08.2012</p> <p>(24) Дата, з якої є чинними права на винахід: 25.04.2014</p> <p>(41) Публікація відомостей про заявку: 13.05.2013, Бюл.№ 9</p> <p>(46) Публікація відомостей про видачу патенту: 25.04.2014, Бюл.№ 8</p>	<p>(72) Винахідник(и): Індріксон Євгеній Валерійович (UA), Лазорик Михайло Іванович (UA)</p> <p>(73) Власник(и): Індріксон Євгеній Валерійович, вул. Яна Гуса, 25, м. Ужгород, 88017 (UA)</p> <p>(56) Перелік документів, взятих до уваги експертизою: Верошпирон (VEROSPIRON). Компендиум. Лекарственные препараты . [Інтернет-публікація], URL:http://compendium.com.ua/info/970 (збережено Way Back Machine 13.05.2012, знайдено 17.03.2014) Масло репейное [Інтернет-публікація], URL:http://dana-ya.com.ua/index.php?p=239 (збережено Way Back Machine 27.09.2011, знайдено 17.03.2014) UA 89461 C2; 25.01.2010 Zouboulis CC, Piquero-Martin J. / Update and future of systemic acne treatment // Dermatology. – 2003. - 206(1). – P.37-53 Califano L, Cannavo S, Siragusa M, Girardi R. / Experience in the therapy of acne with topical administration of spironolactone as an antiandrogen // Clin. Ter. – 1990, Nov 15. - 135(3). – P.193-199 (Реферат) JPH0753383 A; 28.02.1995 (реферат) US 5506222 A; 09.04.1996 RU 2182478 C1; 20.05.2002 RU 2155057 C1; 27.08.2000</p>
---	--

(54) СПОСІБ ЛІКУВАННЯ СЕБОРЕЇ ШКІРИ ГОЛОВИ ЗА ІНДРІКСОНОМ

(57) Реферат:

Винахід належить до медицини, зокрема до способу лікування себореї шкіри голови. Спосіб передбачає змазування ділянок ураження розчином верошпірону у реп'яховій олії та пероральний прийом верошпірону з 18 до 19 години місцевого поясного часу.

UA 105272 C2

Спосіб належить до медицини, зокрема до дерматології, і може бути застосований для лікування себореї шкіри голови.

Відомі способи лікування себореї шкіри, які включають застосування різноманітних засобів для місцевого та загального лікування. Найбільш часто такими засобами є кортикостероїдні препарати місцевого застосування та гормональні препарати для перорального застосування. Але такі способи не завжди дають достатньо стійкий ефект, а інколи і ускладнення [1].

Найближчим до запропонованого способу лікування себореї шкіри волосистої частини голови, за допомогою гормонального препарату Синестерол, який втирають або приймають перорально [2] - прототип.

Лікування цим препаратом веде до розвитку побічних дій особливо у жінок - розвиваються маткові кровотечі, його не застосовують при вагітності. У чоловіків він знижує статеву активність та веде до фемінізації. Не слід давати гормональні препарати під час статевого дозрівання. Частими ускладненнями є нудота та головокружіння [2].

Поставлена задача розробити спосіб лікування себореї шкіри голови без застосування гормональних препаратів.

Поставлена задача вирішується таким чином, що у способі лікування себореї шкіри голови за Індіксоном, який включає клінічне обстеження, встановлення діагнозу та лікування, який відрізняється тим, що додатково ділянки шкіри змазують 1 раз на добу розчином, який містить 300-800 мг верошпірону у 100 мл реп'яхової олії, та перорально з 18 до 19 години місцевого поясного часу приймають 25-85 мг верошпірону протягом 10 днів і клінічно оцінюють результат лікування.

Застосування запропонованого способу дасть змогу виключити негативну дію гормонів і приведе до стійкого позитивного ефекту.

Між запропонованим способом лікування себореї та патогенезом її розвитку існує тісний зв'язок.

Себорея - це хвороба шкіри, яка викликається порушенням роботи її сальних залоз. Себорея уражає ті ділянки тіла, на яких розміщено збільшена кількість сальних залоз. Це зазвичай обличчя, волоссяна частина голови, шкірні складки (пахвові та пахові).

Морфологічним субстратом розвитку себореї є шкіра, сальні залози та волосся - фіг. 1. Кровоносні судини 1 приносять кров до волоссяного мішечка 2, в якому знаходиться цибулина 3. Від цибулини 3 вгору іде стрижень волосини 5. Сальні залози 6 морфологічно прикріплені до волосини особливою трубкою (7), по якій нормальний секрет обминає цибулину і легко рухається вгору до шкіри, змащуючи шкіру і волосся. Тестостерон у цибулині 3, з'єднуючись з водою, холестерином та 5 α -редуктазою, утворює дегідротестостерон. Секрет сальних залоз є тонким чистим маслом. Дегідротестостерон впливає на секрет і робить його в'язким і густим. В результаті цього утворюється пробка, яка містить ущільнене шкірне сало з брудом, яке називається себум. Себум закупорює протоки і порушує її нормальне функціонування. Дегідротестостерон також проникає до цибулини і блокує рецептори, які дають імпульси для відтворення волосся. Під впливом дегідротестостерону волоссяні фолікули на голові перероджуються і починають продукувати коротке і тонке волосся, а згодом фолікули взагалі атрофуються і волосся не росте, утворюється лисина [3].

Велику роль в патогенезі утворення себореї відіграють андрогени та стрес. Андрогени стимулюють секрецію шкірного жиру. При стресі в крові появляються гормони, які викликають активацію та дегрануляцію тучних клітин. Це веде до посилення запалення, збільшення вмісту андрогенів, які в свою чергу стимулюють секрецію шкірного жиру. Навколо сальної залози розташовані нервові закінчення, які при дії агресивних речовин (хімічні пілінги, ацетон, спирт) викликають нейрогенне запалення, виділяючи при цьому нейропептиди, які в свою чергу підсилюють перебіг запальної реакції [6].

Як правило себореєю хворіють молоді люди та діти в фазі статевої зрілості.

При себореї залози підсилено виділяють шкірне сало. Тому шкіра виглядає блискучою та сальною, шкірні пори розширені, в них наявні пробки, які складаються з жиру, рогових лусочок та пилу, - так звані чорні цятки.

Основним патогенетичним фактором є порушення фізіологічного рівня між андрогенами (тестостероном) та естрогенами в сторону відносного збільшення вмісту андрогенів.

Розрізняють суху та жирну себорею. Хвороба частіше розпочинається в період статевої зрілості, у дівчат виникає дещо раніше, ніж у хлопців.

Якщо надавити пальцем на шкіру і провести по ній деяким надавленням, то залишається жирний слід. Така клінічна картина характерна для так званої жирної різновидності себореї (фіг. 2). В інших випадках шкірне сало може ставати дуже густим, виникає його перемішування зі злущеними шкірними лусочками, воно стає щільним. При цьому спостерігається сухість шкірних

покривів. Такий різновид себореї називається сухою. Шкіра в тих місцях, де вона має невелику товщину, легко обвітряється, на ній появляється велика кількість тріщин. Волосиста частина голови внаслідок цього густо вкривається лупою (фіг. 3, фіг. 4). Волога лупа та волосся сприяють росту грибків.

5 Більшість спеціалістів розглядають жирну та суху себорею не як окремі різновиди, а як стадії одного і того ж захворювання. Під час себореї хворого практично завжди турбує підвищена пітливість долонь та підшви, підпахвових та підпахвинних складок.

Себорея служить фоном для розвитку таких хвороб, як вугрова хвороба, розацеа, себорейна різновидність екземи [5].

10 Запропонований для лікування сечогінний препарат верошпірон подавляє утворення дегідротестостерону з тестостерону у волоссяних фолікулах і сальних залозах шкіри. Це веде до зниження агресивної дії гормонів на волоссяний фолікул. Нейропептиди при цьому не утворюються в великій кількості.

15 Верошпірон не знижує рівня гонадотропного та кортикотропного гормонів, а так як він є калійзберігаючим препаратом, то при застосуванні він не порушує кислотно-лужної рівноваги. Верошпірон зв'язується з рецепторами тестостерону і цим призводить до його блокування, чим зменшує патогенний вплив тестостерону на сальні залози [7].

Виділення тестостерону в організмі має чіткий добовий біоритм з максимумом з 18 до 19 години місцевого поясного часу. Тому прийом препарату в ці години є науково обґрунтованим.

20 Реп'яхова олія - екстракт кореневища реп'яха (лопуха) - давно відомий засіб, що прекрасно зарекомендував себе, для лікування і профілактики захворювань волосся і волоссяної частини голови. Вона містить унікальний комплекс природних біологічно активних речовин, які блокують дію ферментів, що викликають випадання волосся та сприяють посиленню кровопостачання і живлення волоссяних фолікулів [4].

25 Тому комбінація прийому верошпірону з реп'яховою олією місцево на місці ураження шкіри та прийомом препарату додатково під час максимуму викиду тестостерону в кров'яне русло є науково обґрунтованим.

Спосіб здійснюють поетапно.

30 Проводять об'єктивне обстеження шкіри обличчя, голови та тіла, встановлюють діагноз і потім призначають лікування за згодою хворого. Далі готують розчин верошпірону у реп'яховій олії, змазують ним місця ураження, протягом 40 хвилин триває контакт розчину з волоссям, потім змивають розчин шампунем і сушать волосся. Від 18 до 19 години приймають верошпірон перорально. Після сеансу лікування приводять клінічний контроль за результатами лікування.

Можливість здійснення способу ілюструється виписками з медичної документації.

35 Приклад 1. Хворий І.Б.М., 27 років, звернувся зі скаргами на почервоніння та масивну лупу на волосистій частині голови та на бровах. Лікувався в Німеччині 5 років з приводу жирної себореї гормональними мазями, але стійкого ефекту не одержав.

40 Огляд волосистої частини голови: вся голова покрита лупою ніби "снігова буря", масна на дотик, все волосся масне. На потиличній та лобній зоні чіткі червоні плями з лусочками - себорейний дерматит-екзема (seborrhea crustosa). При огляді тіла - на грудях себорейний дерматит, шкіра на дотик масна, на спині по хребту рівний себорейний дерматит, шкіра масна, засалена.

Встановлено діагноз: себорейний дерматит-екзема голови, себорея шкіри грудної клітки та області хребта.

45 Згодився провести лікування запропонованим методом.

Згідно зі способом приготуванню суміш верошпірону та реп'яхової олії втирали в усі ділянки ураженої поверхні голови та тіла, з 18 до 19 години приймав верошпірон перорально.

50 Після 3 сеансу почервоніння на голові зникли, зменшилась кількість лупи, на шкірі грудної клітки та шкірі значне покращення. Після 10 сеансів змащування шкіри та волосистої частини голови та прийому перорально верошпірону хворий став практично здоровим.

Катанамнез: оглянутий через півроку. Зміни на волосистій частині голови та шкірі тулуба відсутні, хворий дуже задоволений лікуванням.

55 Висновок: У хворого І.Б.М., 27 років, з лікованою і запущеною себорейною дерматит-екземою голови, себореєю шкіри грудної клітки та області хребта проведено лікування за запропонованим способом з вираженим та стійким клінічним ефектом.

Приклад 2. Хвора К.В.М., 42 років, звернулася з скаргами на наявність почервоніння та масивного засалення волосся голови. Зверталася до лікарів з юності, прописували різні бовтушки, мазі, але таке лікування було неефективним.

При огляді волосиста частина голови масна, засалена, є лупа та почервоніння потиличної та лобної зони. Встановлено діагноз себореї голови з дерматитом. Згодилася провести лікування запропонованим методом.

5 Втирала протягом 5 днів приготовлений розчин верошпірону у реп'яховій олії та приймала верошпірон перорально з 18 до 19 години. Після 5 сеансу шкіра і волосся голови чисті.

Катанамнез: оглянута через півроку. Зміни на волосистій частині голови відсутні, хвора задоволена лікуванням.

Висновок: У хворої К.В.М, 42 років з себореєю голови та дерматитом проведено лікування за запропонованим способом з вираженим та стійким клінічним ефектом.

10 З метою перевірки ефективності запропонованого способу було проліковано 24 хворих, з них 18 чоловіків та 6 жінок. У більшості пацієнтів було досягнуто хорошого клінічного ефекту після 4-6 сеансів.

Лише у кількох пацієнтів для досягнення яскравого клінічного ефекту було потрібно 10-12 сеансів.

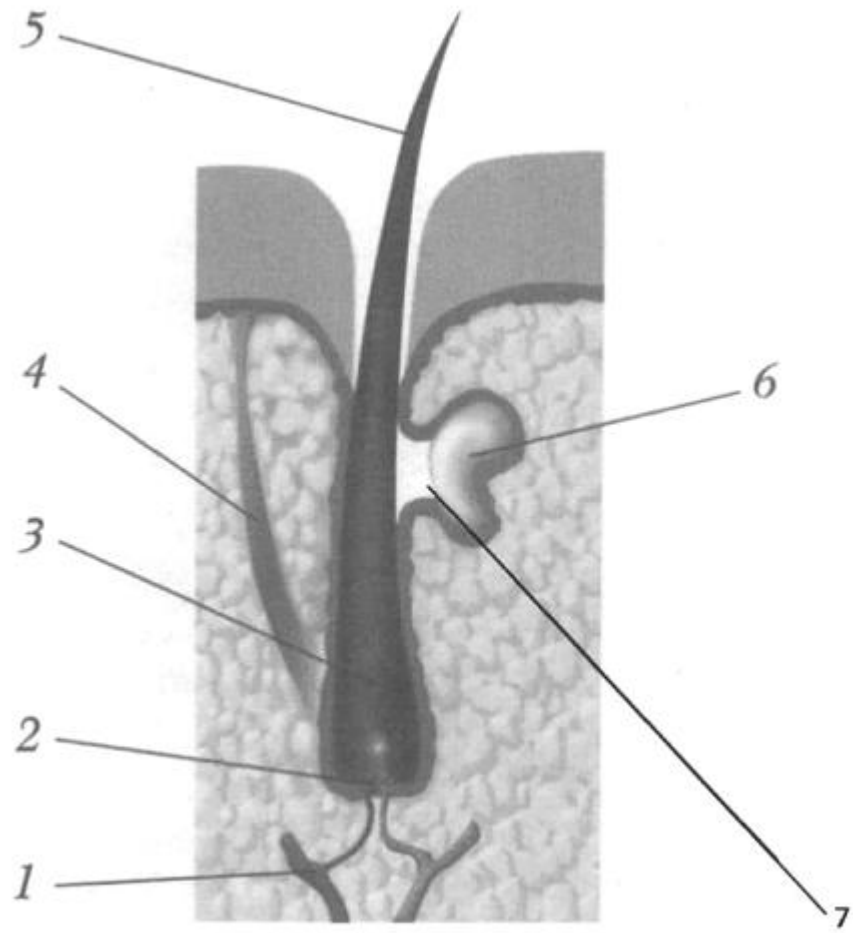
15 Запропонований спосіб лікування себореї виявився ефективним і доступним для поліклінічного лікування і може бути рекомендований для широкого застосування у медичних закладах.

Джерела інформації:

- 20 1. Скрипкин Ю.К. Кожные и венерические болезни. - М.: Медицина, 1980. - 380 с.
 2. www.piluli.kharkov.ua/drugs/
 3. Справочник по продукции Newaes. Под редакцией Л. и А. Шамовых (издание 7-е, исправленное и дополненное). - Киев, 2005. - 208 с.
 4. www.dana-va.com.ua
 25 5. www.eurolab.ua.
 6. www.medlinks.ru
 7 www.apteka.pl.ua/921-veroshpiron-verospiron

ФОРМУЛА ВИНАХОДУ

30 Спосіб лікування себореї шкіри голови, який включає клінічне обстеження, встановлення діагнозу та лікування, який **відрізняється** тим, що додатково ділянки шкіри змащують 1 раз на добу розчином, який містить 300-800 мг верошпірону у 100 мл реп'яхової олії, та перорально з 18 до 19 години місцевого поясного часу приймають 25-85 мг верошпірону протягом 10 днів і
 35 клінічно оцінюють результат лікування.



Фиг. 1

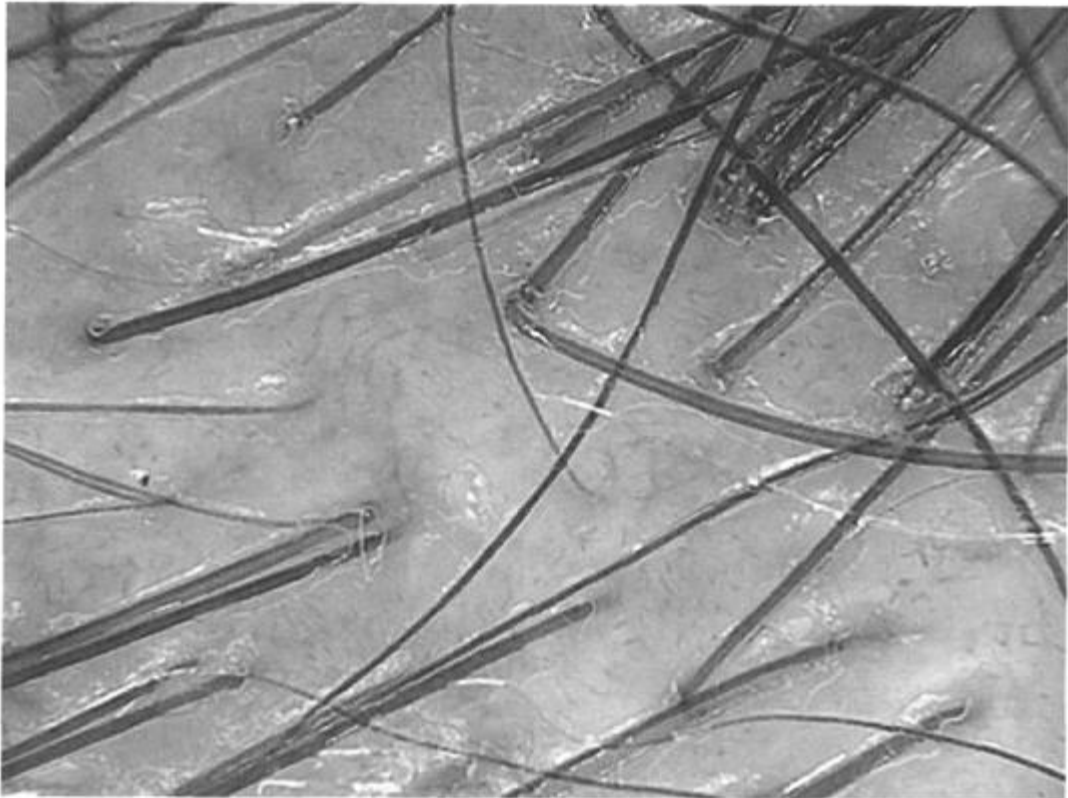


Fig. 2

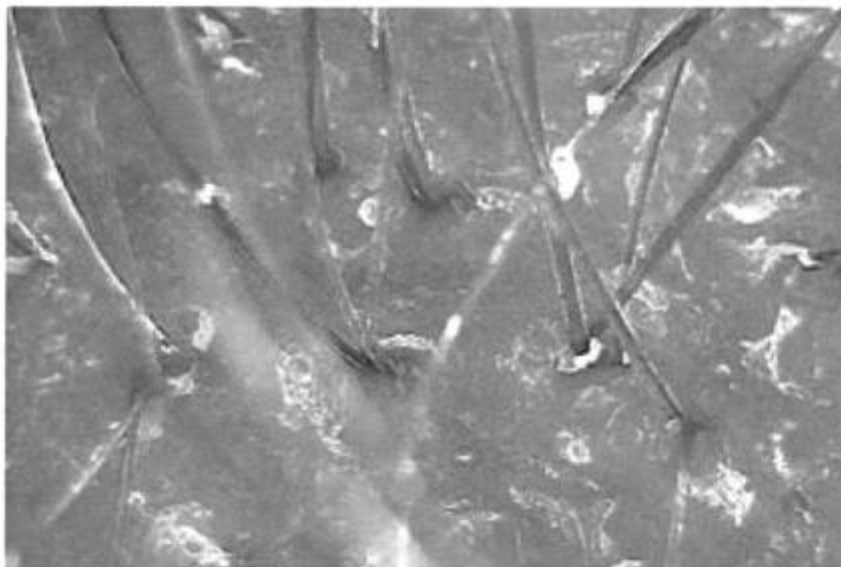


Fig. 3

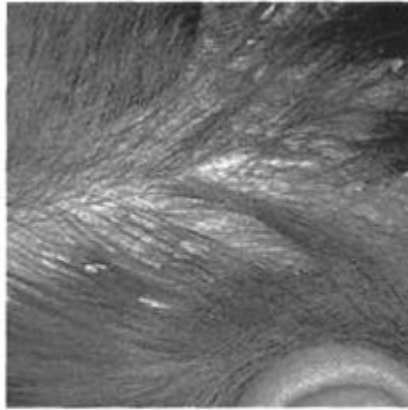


Fig. 4

Комп'ютерна верстка М. Мацело

Державна служба інтелектуальної власності України, вул. Урицького, 45, м. Київ, МСП, 03680, Україна

ДП "Український інститут промислової власності", вул. Глазунова, 1, м. Київ – 42, 01601