



УКРАЇНА

(19) **UA** (11) **107504** (13) **C2**

(51) МПК (2015.01)

A61K 35/36 (2006.01)

A61K 35/06 (2006.01)

A61K 31/195 (2006.01)

A61K 9/06 (2006.01)

A61P 19/00

ДЕРЖАВНА СЛУЖБА
ІНТЕЛЕКТУАЛЬНОЇ
ВЛАСНОСТІ
УКРАЇНИ

(12) ОПИС ДО ПАТЕНТУ НА ВИНАХІД

<p>(21) Номер заявки: а 2013 01078</p> <p>(22) Дата подання заявки: 29.01.2013</p> <p>(24) Дата, з якої є чинними права на винахід: 12.01.2015</p> <p>(41) Публікація відомостей про заявку: 25.06.2013, Бюл.№ 12</p> <p>(46) Публікація відомостей про видачу патенту: 12.01.2015, Бюл.№ 1</p>	<p>(72) Винахідник(и): Індріксон Євгеній Валерійович (UA), Лазорик Михайло Іванович (UA)</p> <p>(73) Власник(и): Індріксон Євгеній Валерійович, вул. Яна Гуса, 25, м. Ужгород, 88017 (UA)</p> <p>(56) Перелік документів, взятих до уваги експертизою: Медикаментозное лечение пяточной шпоры: мази, крема, лекарства, пластыри. [Інтернет-публікація], URL: http://www.ploskostopiya.net/medikamentoznoe-lechenie-pyatochnoy-shpory/ Пяточная шпора – лечение. [Інтернет-публікація], URL: http://enures.dacha-dom.ru/foot.html (збережено WayBack Machine 03.03.2009, знайдено 07.08.2014) Пяточная шпора как лечить. [Інтернет-публікація], URL: http://jenskisait.ru/index.php/zdorove/medikamenty/258-pyatochnaya-shpora-simptomy.html (збережено WayBack Machine 28.08.2012, знайдено 07.08.2014) UA 27258 U, 25.10.2007 UA 55064 A, 17.03.2003 SU 1790411 A3, 23.01.1993</p>
--	---

(54) СПОСІБ ЛІКУВАННЯ П'ЯТКОВОЇ ШПОРИ ЗА ІНДРІКСОНОМ

(57) Реферат:

Спосіб належить до медицини, зокрема до терапії, фізіотерапії та травматології, і може бути застосований для лікування п'яркової шпори. Запропоновано втирати в місце ураження суміш борсукового жиру, мумійо та гелю Диклак® протягом 30-60 днів.

UA 107504 C2

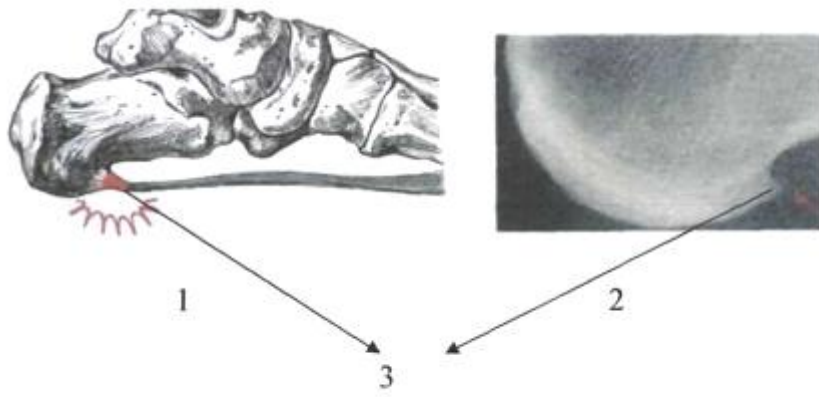


Fig. 1

Спосіб належить до медицини, зокрема до терапії, фізіотерапії та травматології, і може бути застосований для лікування п'яtkової шпори.

Відомі способи лікування п'яtkової шпори, які включають застосування різноманітних засобів, таких як протизапальні мазі, електрофорез, прикладання міді, ультразвуку [1].

5 Найближчим до запропонованого методу лікування п'яtkової шпори за допомогою застосування мазі є [2] - прототип.

Але у прототипі використання мазі на основі протизапальних препаратів, не завжди дає позитивний результат, оскільки знімає тільки больовий симптом [3].

10 Поставлена задача розробити спосіб зменшення п'яtkового болю без застосування електрофорезів та ультразвуку.

Поставлена задача вирішується таким чином, що у способі лікування п'яtkової шпори за Індріксоном, що включає клінічне обстеження стопи та п'ятки, їх рентгенологічне обстеження, встановлення діагнозу та лікування з виключенням зайвої ваги та дотриманням безм'ясної дієти, який відрізняється тим, що додатково на шкіру п'яти в місці больового відчуття на ніч щоденно протягом 2-5 хвилин безперервно втирають протягом 30-60 днів суміш борсукового жиру 0,005-0,5 г, розведеного у воді до сметаноподібної консистенції 1,0-15,0 г мумію та 5,0-25,0 г 5 % гелю Диклак®, після чого надають на ногу вовняну шкарпетку, і в процесі лікування та після його закінчення клінічно оцінюють результат.

20 Застосування запропонованого способу дасть змогу виключити біль та досягти стійкого ефекту.

Між запропонованим способом лікування п'яtkової шпори та патогенезом виникнення болю при цьому існує патогенетичний зв'язок.

25 П'яtkова шпора утворюється в результаті накопичення змертвілих клітин на місці кріплення суглобових зв'язок. На фіг. 1 зображено схематично п'яtkову шпору або плантарний фасциїт схематично - 1 та на рентгенограмі - 2. Сама шпора позначена на обох зображеннях цифрою 3 [4].

Іноді п'яtkова шпора може утворюватися на верхньому краї п'яtkового горба на місці прикріплення сухожилля триголового м'яза гомілки. Зовні п'яtkова шпора нічим не проявляється, її неможливо визначити при обмацуванні стопи. При натисканні з'являється біль на обмеженій ділянці п'яти. За допомогою рентгенографії можна уточнити діагноз. П'яtkова шпора найчастіше виникає у хворих з різко вираженою плоскостопістю. Це зумовлено травматизацією окістя п'яtkового горба м'язами і зв'язками, які прикріплюються до нього. Іноді шпори п'ят виникають в результаті перенесеного захворювання: грипу, ангіни, подагри, ревматичної, гонорейної та хламідійної інфекції та інших чинників. Важливим є те, що болі починають турбувати безпосередньо при навантаженні на підшовову поверхню п'яти. Тільки тоді шпори п'яти починають завдавати сильні страждання хворому. У спокійному стані хворобливих відчуттів у хворого не виникає. Болі можуть виникати відразу ж при опорі на п'яту або через деякий час. Хворобливі відчуття можуть бути настільки сильними, що хворий, шкодуючи себе, починає наступати тільки на носок або на зовнішній край стопи, щоб полегшити собі страждання при ходьбі. Щоб полегшити страждання при ходьбі хворі п'яtkової шпорою використовують милиці або тростини. Суттю процесу є запалення та формування там грубих наростів на кістках та ущільнення сухожилів.

45 Для лікування п'яtkової шпори рекомендують теплі ножні ванни, масаж, грязьові аплікації. Хворим рекомендують виконувати вправи, які зміцнюють м'язи підшви стопи і гомілки. Рекомендують застосовувати спеціальні устілки з поглибленнями або отворами в місцях, де розташовуються шпори п'ят. Устілки прості в експлуатації, так як вкладаються в звичайне взуття [5].

Борсуковий жир широко застосовують у народній медицині, є безліч рецептів застосування його. Борсуковий жир містить речовини, які при зовнішньому застосуванні швидко всмоктуються через шкіру і активізують обмін речовин, покращують кровообіг. Олеїнова, ліноленова та лінолева кислоти борсукового жиру розсмоктують старі клітини на місці шпор. У борсуковому жирі міститься багато жиророзчинного вітаміну А (ретинолу), який міститься виключно в тваринних жирах і впливає на структуру і функції мембран клітин шкіри, суглобів. Він є активним антиоксидантом і блокує токсичну дію на клітини вільних радикалів, що утворюються в результаті окисно-відновних реакцій. У борсуковому жирі є також багато вітамінів групи В, які називають енергетиками - вони постачають енергію, необхідну для проведення будь-яких біохімічних реакцій у клітині. Крім того, борсуковий жир має протизапальні властивості [6].

60 Мумію є специфічним препаратом, що зумовлено комплексом біологічно активних речовин органічної природи (похідні оксикумарину, бензоламіноцтова (гіпурова) та бензойна кислоти, стероїди, фосфоліпіди, альбуміни, камеді, гумінові речовини, смоли і смолоподібні речовини,

амінокислоти, органічні кислоти - адипінова, бурштинова, лимонна, щавлева). У складі мумію є вітаміни Р та групи В та неорганічні мікро- і макроелементи (мідь, залізо, марганець, цинк, кобальт, калій, кальцій, загальний фосфор, магній, алюміній, кадмій, хром, вісмут, нікель, титан, молібден, ванадій, кремній, свинець, натрій, бор, берилій та ін.). Препарат регулює обмінні процеси в організмі, має репаративну та адаптогенну дію, імунокорегуючі властивості, нормалізує клітинні, гуморальні ланки імунітету і фактори специфічного захисту організму, виявляє антиоксидантну та мембранозахисну дію, має антибактеріальні та протизапальні властивості [7].

Диклак гель - нестероїдний протизапальний засіб для зовнішнього застосування групи похідних фенілоцтової кислоти. Препарат має виражені місцеві протиревматичну, аналгетичну та протизапальну властивості, що зумовлено пригніченням синтезу простагландинів - медіаторів болю та запалення. Застосування диклофенаку сприяє збільшенню об'єму рухів в уражених суглобах, зменшенню болю у спокої і при рухах. Його застосовують для симптоматичного лікування болю, запалення й набряку при захворюваннях суглобів, м'яких тканин, зв'язок [8].

Виходячи зі здатності вищенаведених компонентів запропонованої суміші впливати на обмінні процеси клітин, кісток, тканин, зв'язок і сухожилів, які мають пряме відношення до розвитку п'яркової шпори, його слід застосовувати для лікування цієї хвороби.

Спосіб здійснюється поетапно:

Спочатку проводять клінічне обстеження - збирають скарги, проводять зовнішній огляд стоп і п'ят хворого, проводять рентгенологічне обстеження, далі встановлюють діагноз і пропонують провести лікування запропонованим способом.

При приготуванні крем-суміші враховують те, що мумію має різну твердість. Тому взятую кількість препарату в грамах розводять водою до сметаноподібної консистенції і додають інші компоненти згідно з формулою.

При згоді пацієнта один раз на добу в область п'яти наносять приготовлений крем-суміш, втирають щоденно протягом 30-60 днів безперервно. Обов'язково на ногу надівають вовняну шкарпетку. Після лікування оцінюють результат.

Приклад 1. Пацієнтка П.А.П., 57 років, звернулася зі скаргами на біль в області правої п'яти при ходьбі. Болі турбують протягом останніх 4 років, хода порушена, намагається полегшити ходу, кульгавить. Зверталася за допомогою до лікарів, було запропоновано ввести ін'єкцію преднізолону в п'яту, але відмовилась. Прикладала мідні копійки до п'яти для зменшення болю. Об'єктивно: має лишню вагу, шкіра п'ят огрубіла суха, наявні малі тріщини, при пальпуванні тверда, з наявністю больового синдрому. Хода порушена больовим синдромом. Взуття на підборах вже не носить. На фіг. 2 наведено рентгенограму пацієнтки до лікування - 1, де цифрою 3 позначена шпора.

Діагноз: плантарний фасциїт (п'ятова шпора) правої ступні. Згодилася провести лікування запропонованим способом.

Запропоновано протягом лікування не вживати в їжу надлишок м'ясних продуктів, краще лише куряче. Проведено 58 сеансів, на 15 сеанс застосування болі зникли, змогла спокійно навантажувати праву ногу, ознаки больового синдрому зникли. Після 58 днів застосування відмітила, що болі зникли повністю.

Катанамнез: оглянута через 6 місяців після закінчення лікування. Почуває себе добре, прояви хвороби зникли. На фіг. 2 наведена рентгенограма стопи після лікування - 2. Шпора на п'яті зникла.

Висновок: У пацієнтки П.А.П., 57 років, з плантарним фасциїтом (п'ятовою шпорою) правої ступні лікування запропонованим способом дало стійкий клінічний та рентгенологічний ефект.

Приклад 2. Пацієнтка К.М.А., 52 років, звернулася зі скаргами на наявність гострого болю в лівій п'яті, ніби коле булавою при навантаженні і ході. Втирала різноманітні мазі для знеболення, приймала перорально таблетки диклофенаку, займалася самолікуванням. Але таке лікування не допомогло. Болі турбують протягом 2 років. Об'єктивно: шкіра ступні тверда, при пальпуванні відмічає біль на лівій п'яті. Хода порушена. На фіг. 3 наведено рентгенограму стопи до лікування - 1, де видно шпору - 3.

Діагноз: плантарний фасциїт (п'ятова шпора) лівої ступні. Згодилася провести лікування запропонованим способом.

Проведено 60 сеансів, втирала в область лівої ступні запроповану суміш, надягала на ногу вовняну шкарпетку. На 20 день болі повністю пройшли, але продовжила повним курсом лікування. Після застосування повного циклу лікування відмітила повне покращення свого стану, може навантажувати повністю ліву ногу.

Катанамнез: оглянута повторно через 8 місяців. Почуває себе практично здоровою. На фіг. 3 наведена рентенограма стопи після лікування - 2. Шпора на п'яті зникла.

Висновок: У пацієнтки К.М.А., 52 років, з плантарним фасциїтом (п'ятковою шпорою) лівої ступні проведено запропонованим способом лікування дало хороший стійкий позитивний ефект.

3 5 З метою перевірки ефективності запропонованого способу лікування п'яткових шпор проліковано 11 хворих, жінок. У всіх пролікованих одержано позитивний результат. У більшості хворих для досягнення вираженого ефекту проводився повний курс лікування 60 днів.

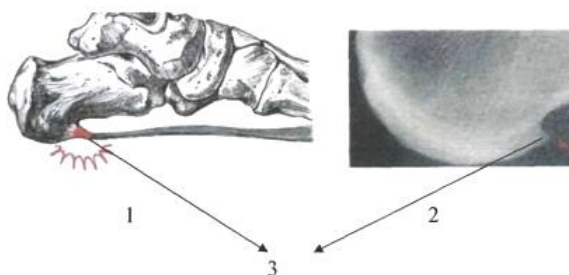
Спосіб може бути рекомендований для амбулаторного лікування п'яткових шпор, як простий і доступний.

10 Джерела інформації:

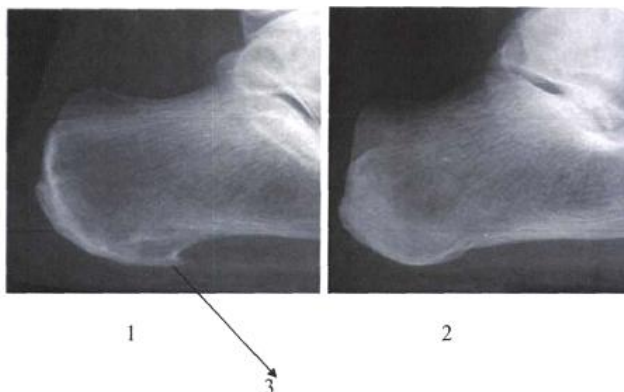
1. <http://www.vsegdazdorov.ru/articles>
2. <http://www.ploskostopiya.net/medikamentoznoe-lechenie-pyatochnoy-shpory/> - прототип
3. <http://tebea.ru/medicine/medik-63.htm>
4. <http://www.vsegdazdorov.ru/articles.html?id=2115481323&gid=159657104>
- 15 5. <http://www.zdorovya.in.ua/news/2408-bil-pri-hodbi-simptom-serjznoyi-hvorobi.html>
6. <http://vinorobctvo.org.ua/page472.html>
7. <http://mozdocs.kiev.ua/likiview.php?id=8498>
8. <http://apteka24h.com.ua/>

20 ФОРМУЛА ВИНАХОДУ

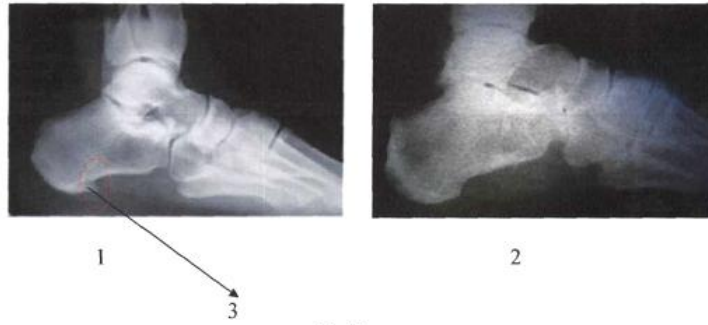
Спосіб лікування п'яткової шпори, що включає клінічне обстеження стопи та п'ятки, їх рентгенологічне обстеження, встановлення діагнозу та лікування з виключенням зайвої ваги та дотримання безм'ясної дієти, який **відрізняється** тим, що додатково на шкіру п'яти в місце 25 більового відчуття на ніч щоденно протягом 2-5 хвилин безперервно втирають протягом 30-60 днів суміш борсукового жиру 0,005-0,5 г, розведеного у воді до сметаноподібної консистенції 1,0-15,0 г мумію та 5,0-25,0 г 5% гелю Диклак®, після чого надівають на ногу вовняну шкарпетку, і в процесі лікування та після його закінчення клінічно оцінюють результат.



Фіг. 1



Фіг. 2



Фиг. 3

Комп'ютерна верстка Л. Бурлак

Державна служба інтелектуальної власності України, вул. Урицького, 45, м. Київ, МСП, 03680, Україна

ДП "Український інститут промислової власності", вул. Глазунова, 1, м. Київ – 42, 01601