



УКРАЇНА

(19) **UA** (11) **108444** (13) **C2**
(51) МПК

A61K 31/192 (2006.01)

A61K 31/727 (2006.01)

A61P 17/10 (2006.01)

ДЕРЖАВНА СЛУЖБА
ІНТЕЛЕКТУАЛЬНОЇ
ВЛАСНОСТІ
УКРАЇНИ

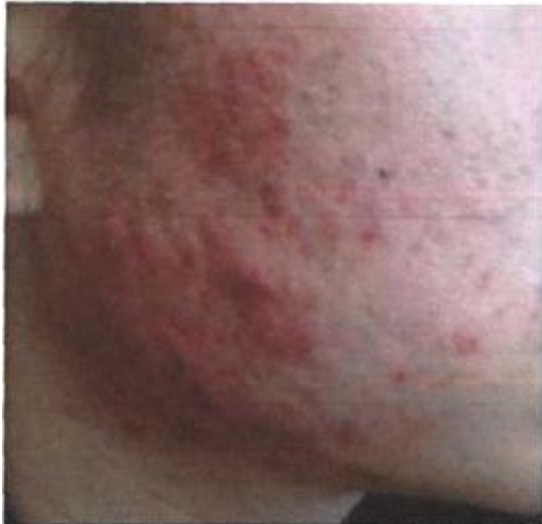(12) ОПИС ДО ПАТЕНТУ НА ВІНАХІД

<p>(21) Номер заявки: а 2014 02074</p> <p>(22) Дата подання заявки: 28.02.2014</p> <p>(24) Дата, з якої є чинними права на винахід: 27.04.2015</p> <p>(41) Публікація відомостей про заявку: 12.05.2014, Бюл.№ 9</p> <p>(46) Публікація відомостей про видачу патенту: 27.04.2015, Бюл.№ 8</p>	<p>(72) Винахідник(и): Індріксон Євгеній Валерійович (UA), Лазорик Михайло Іванович (UA)</p> <p>(73) Власник(и): Індріксон Євгеній Валерійович, вул. Яна Гуса, 25, м. Ужгород, 88017 (UA)</p> <p>(56) Перелік документів, взятих до уваги експертизою: UA 100655 C2, 10.01.2013 UA 24863 U, 10.07.2007 RU 2453842 C1, 20.06.2012 GB 2493041 A, 23.01.2013</p>
---	---

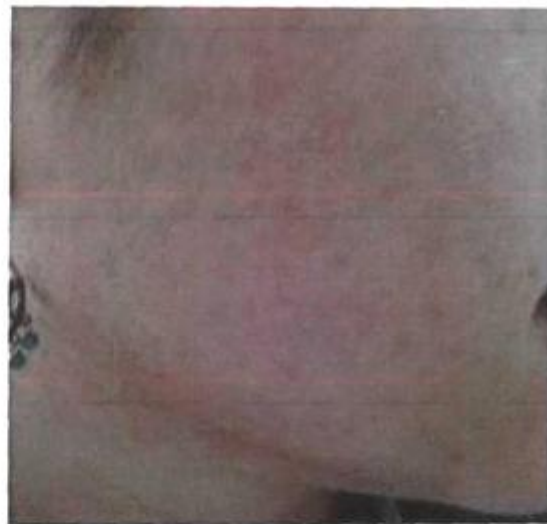(54) СПОСІБ ЛІКУВАННЯ ВУГРОВОЇ ХВОРОБИ ШКІРИ ОБЛИЧЧЯ ЗА ІНДРІКСОНОМ

(57) Реферат:

Винахід належить до медицини, зокрема до дерматології та естетичної медицини, і може бути застосований для лікування вугрової хвороби шкіри обличчя (акне), де на уражені ділянки шкіри наносять суміш Фастум гелю та ліотону.



1.



2.

Fig. 2

UA 108444 C2

Винахід належить до медицини, зокрема до дерматології та естетичної медицини, і може бути застосований для лікування вугрової хвороби шкіри обличчя (акне).

Відомі способи лікування вугрової хвороби шкіри обличчя включають застосування різноманітних засобів для зовнішнього застосування, зокрема кремів, лосьйонів, масок, лазера, ін'єкцій та таблетованих гормональних препаратів [1, 2].

Найближчим до запропонованого способу є застосування зовнішнього засобу крему Скінорен [3] - прототип.

Але використання цього препарату є дорогим і не завжди дає швидкий та стійкий ефект.

Поставлено задачу розробити спосіб ефективного і стійкого терапевтичного ефекту.

Поставлена задача вирішується таким чином, що у способі лікування вугрової хвороби шкіри обличчя, який включає клінічне обстеження шкіри з визначенням ступеня тяжкості перебігу хвороби, встановлення діагнозу, який відрізняється тим, що додатково готують суміш фастум гелю з літоном 1:2, протирають шкіру обличчя хлоргексидином для знезараження, далі наносять на шкіру 1 раз на добу протягом 2 тижнів приготувану суміш, візуально оцінюють результат і при потребі через 10 днів повторюють курс ще 2 тижні і повторно оцінюють ефект від лікування.

Застосування запропонованого способу дасть стійкий косметичний ефект.

Між запропонованим способом лікування та патогенезом вугрової хвороби існує чіткий взаємозв'язок.

На фіг. 1 показано епідерміс 4, сальну залозу 2, закупорений волосяний фолікул 3, які при запаленні ведуть до розвитку папуло-пустульозних вугрів 1.

Папульозні вугри (лат. "papula" - вузлик, прищ) - піднесення, щільний горбок над шкірою розміром до горошини червонувато-синюшного кольору. Множинні папули надають нерівний вид шкірі. Папули можуть розсмоктуватися переходити в пустули.

Пустульозні вугри (лат. "pustula" - гнійничок) - болючий мішечок з гнійним вмістом більш м'якої, ніж папула, консистенції. Невеликі, до 5 мм в діаметрі, пустули зазвичай гояться безслідно, після великих пустул часто залишаються рубцеві дефекти.

Подальший розвиток запальних елементів акне веде до появи вузлів і кістозних порожнин. Вузли - це великі інфільтрати (діаметром більше 5 мм), розташовані в дермі і підшкірно-жировій клітковині. При зворотному розвитку вузли розпадаються, утворюючи виразки, і гояться рубцем. Кісти - це порожнинні просвіти, заповнені гноем, багряно-синюшного кольору. Загоєння кіст також відбувається з утворенням рубця.

У виникненні акне велику роль відіграють інфекції, порушення в генетичному, ендокринному та імунному апаратах, нервово-психічні розлади та розлади травлення.

Вугровий висип зустрічається практично в будь-якому віці: від періоду новонародженості до старості. Раніше акне вважалось суто підлітковою проблемою, однак протягом останніх десятиліть почастішали випадки акне у пацієнтів 25-35 років. Найпоширенішою формою акне є юнацькі вугри, які спостерігаються у пацієнтів 12-24 років майже в 90 % випадків. Вугровий висип приносить чимало переживань з приводу своєї зовнішності людям будь-якої статі і віку. Ознаки, симптоми акне елементи, які висипають при акне, представлені закритими і відкритими комедонами, папульозними і пустульозними вуграми, вузловими і кістозними утвореннями. Закриті комедони являють собою незапальні вузликові утворення білого кольору, не мають виходу на поверхню шкіри. Подальше накопичення в порах секрету сальної залози, клітин епітелію, пігменту, пилу призводить до утворення відкритих комедонів, що мають чорну, виступаючу над поверхню шкіри, верхівку. Типові місця локалізації комедонів - шкіра чола і підборіддя.

Механізм виникнення акне обумовлений комплексною взаємною дією кількох факторів.

Гіперсекреція шкірного сала веде до зниження його бактерицидних властивостей і зміни консистенції. Секрет сальних залоз стає щільним, утворюючи пробки в протоках і перекриваючи їх. Часто спостерігається в період бурхливого статевого дозрівання у підлітків і в останній тиждень менструального циклу у жінок.

В основі розвитку фолікулярного гіперкератозу лежить порушення нормального процесу постійного оновлення клітин волосяних фолікулів. Потовщення поверхневого рогового шару волосяних фолікул поряд з сальними пробками створює додаткову перешкоду для відтоку секрету сальних залоз.

Мікроорганізми, у великій кількості живуть на шкірі здорових людей і при певних умовах здатні викликати розвиток гострих запальних реакцій. Сально-рогові пробки волосяних фолікул є сприятливим середовищем для їх посиленого розмноження та активної життєдіяльності. Провідна роль у появі акне належить пропіоновим бактеріям акне.

Активне розмноження пропіонових бактерій акне веде до відповідної реакції тканин і розвитку в них запалення.

Одна з найпоширеніших причин вугрового висипу в підлітковому періоді - гормональна перебудова організму. Активний викид стероїдних гормонів, особливо андрогенів - чоловічих статевих гормонів, і у дівчат і в юнаків викликає посилену секрецію сальних залоз. Шкірне сало змінює свої властивості, перетворюючись з рідкого в щільне і в'язке.

Особливості гормонального фону і шкірних реакцій можуть передаватися у спадок. Тому ймовірність виникнення підліткових вугрів у молодих людей, батьки яких страждали акне, набагато вище, ніж у їхніх однолітків з необтяженою спадковістю.

Рівень стероїдних гормонів у жінок коливається протягом менструального циклу і підвищується в його заключну фазу. З цією обставиною пов'язана поява вугрових висипань приблизно за тиждень до менструації у 70 % жінок. Навіть ті, хто не страждає від акне, часто відзначають появу поодиноких прищів на підборідді напередодні місячних.

У жінок, так звані гормональні прищі можуть бути викликані полікістозом яєчників, вагітністю або абортom, тобто станами, пов'язаними з різкими змінами гормонального фону.

Потовщення поверхнього рогового шару шкіри - гіперкератоз - може розвиватися під впливом ряду факторів: гормонального фону, дефіциту вітаміну А, впливу на шкіру шкідливих хімічних речовин (наприклад, мастильні масла) або механічних факторів (тертя, тиск). Потовщені рогові лусочки поряд зі зміненим шкірним салом закупорюють пори, стаючи сприятливим середовищем для розвитку мікробного процесу.

Багато дослідників появу акне ставлять у пряму залежність від характеру харчування і стану шлунково-кишкового тракту пацієнта. Дійсно, переважання в раціоні вуглеводної їжі і дефіцит незамінних амінокислот і корисних жирів призводять до гіперфункції сальних залоз. В деяких випадках корекція харчування дозволяє нормалізувати секрецію шкірного сала і позбутися від акне.

Згідно з медичною статистикою, у більш ніж 50 % людей акне виникає на фоні вже наявного гастриту і дисбактеріозу, ще у 30 % - на тлі патологічних станів кишечника.

Місця локалізації висипань залежать від ураження того чи іншого відділу травного тракту. Висипання в області перенісся, щік, куточків рота можуть вказувати на зміни в підшлунковій залозі, в скроневої області - жовчного міхура, над верхньою губою - товстого, а на лобі - тонкого кишечника. Тому стан травного тракту відіграє важливу роль у підтримці здоров'я шкіри. Нормальна кишкова мікрофлора, на 70 % забезпечує імунітет людини, перешкоджає утворенню нових прищів і забезпечує загоєння вже наявних.

"Провокатором" виникнення акне може служити так звана комедогенна косметика, від якої закупорюються пори і pojawiaються прищі - креми, пудра, лосьйони, рум'яна і т. д. До речовин-комедогенів відносяться масла (кукурудзяні, кокосові, мінеральні, персикові, мигдальні, соєві), ланолін, вазелін, олеїнова кислота, сірка, сквален, сорбітанолеат, лаурилсульфат натрію, міристиллактат та ін. Маскування прищів за допомогою косметики ще більше ускладнює перебіг акне. Тому при купівлі засобів по догляду за шкірою та декоративної косметики слід вибирати продукцію з написом: "не комедогенне" (non comedogenic).

Залежно від тяжкості перебігу акне виділяють 4 стадії процесу.

1 стадія. Легка форма прояву акне. Характеризується наявністю на шкірі закритих і відкритих комедонів без ознак запалення, одиничними папулами. Лікування акне на цій стадії не представляє складнощів.

2 стадія. Помірне проявлення акне. Елементи акне на шкірі представлені великою кількістю закритих і відкритих комедонів, прищами (10-20 папул) з ознаками запалення. Прогноз лікування на цій стадії тривалий (6-8 тижнів), але сприятливий.

3 стадія. Тяжка форма прояву акне. Відзначаються ті ж ознаки, що і на другій стадії, але кількість запальних елементів на шкірі зростає до 20-40 штук. Потрібно призначення спеціалізованої терапії.

4 стадія. Вкрай тяжка форма прояву акне. Характеризується великим числом папул, пустул, вузлів (більше 40 елементів). Вимагає серйозного спеціалізованого лікування [4].

Оскільки в патогенезі розвитку акне велике значення надають запальним реакціям, тому застосування протизапальних препаратів є абсолютно показаним для боротьби з акне.

Фастум гель (Ketoprofen) - це нестероїдний протизапальний препарат для місцевого застосування. Діюча речовина кетопрофен сприяє швидкому зменшенню поверхневих запальних процесів. Препарат містить носій, який забезпечує глибоке проникнення лікарського засобу до зони ураження без виникнення генералізованих побічних явищ. Всмоктується препарат дуже повільно. Навіть нанесення від 50 до 150 мг кетопрофену на шкіру призводить

до того, що концентрація діючої речовини в плазмі крові досягає лише 0,08-0,15 мкг/мл через 5-8 годин [5].

Ліотон (Heparin sodium) - це препарат на основі гепарину у формі гелю для зовнішнього застосування. Він має протинабрякову, антиексудативну і протизапальну дію [6].

5 Позитивний вплив вище вказаних компонентів дасть можливість ефективно зменшити запальні явища та набряк шкіри при вугровій хворобі.

Спосіб здійснюється поетапно.

Спочатку проводять зовнішній огляд шкіри обличчя, оцінюють ступінь тяжкості перебігу хвороби, встановлюють діагноз і пропонують провести лікування запропонованим способом.

10 Спочатку перед застосуванням приготовленого гелю ретельно протирають шкіру обличчя хлоргексидином для знезараження, щоденно 1 раз на добу наносять суміш на уражені місця шкіри протягом 14 днів не змиваючи, після оцінюють результат лікування і при потребі повторюють сеанс лікування ще протягом 14 днів. Результат оцінюють візуально.

15 Можливість і ефективність запропонованого способу лікування вугрової хвороби підтверджується виписками з медичної документації та ілюстрацією фото пацієнтів до і після лікування.

Приклад 1.

20 Пацієнтка М.О.Д., 21 рік, звернулася зі скаргами на наявність висипань шкіри обличчя, особливо на щоках. Користується різноманітними засобами по догляду за шкірою. Зверталася до косметолога, але стійкого результату не помічає. Особливо турбують червоні сліди після видавлювання прищика - pojawiaються набряки, які, не сходять протягом місяця. Об'єктивно: шкіра обличчя з запальними явищами, відмічаються набряки від висипань на обох щоках, подразнена, виснажена, масна. Діагноз: Помірні прояви акне.

25 Згодилася провести лікування запропонованим способом. Протирала обличчя розчином хлоргексидину для знезараження шкіри від жиру, наносила запроповану суміш щоденно протягом 14 днів. Відмітила явне покращення стану шкіри обличчя - запальні явища зменшилися, набряки зникли. Побічний дій не виявлено. Ефектом задоволена.

На фіг. 2 наведено фото пацієнтки М.О.Д., 21 рік, 1 - до лікування, 2 - після лікування.

Катанамнез: оглянута повторно через 2 місяці, шкіра обличчя без ознак запалення.

30 Висновок: У пацієнтки М.О.Д., 21 рік, явними ознаками вугрової хвороби, лікування запропонованим способом дало позитивний стійкий ефект.

Приклад 2.

35 Пацієнт К.А.А., 23 роки, звернувся зі скаргами на наявність висипань шкіри обличчя. Користується різними лосьйонами для проблемної шкіри, але до косметологів не звертався. Самостійно видавлював пустули. Страждає протягом 1,5 року. Об'єктивно: шкіра обличчя з запальними явищами, відмічаються набряки від висипань на обох щоках, подразнена, виснажена, масна. Діагноз: Помірні прояви акне.

40 Згодився провести лікування запропонованим способом. Протирив шкіру обличчя розчином хлоргексидину для знезараження шкіри від жиру, наносив запроповану суміш щоденно протягом 14 днів. Відмітив явне покращення стану шкіри обличчя. Запальні явища зменшилися, набряки зникли. Побічний дій не виявлено.

На фіг. 3. Наведено фото пацієнта К.А.А., 23 роки, 1 - до лікування, 2-10 день лікування.

Катанамнез: оглянутий повторно через 2 місяці, шкіра обличчя без ознак запалення.

45 Висновок: у пацієнта К.А.А., 23 роки, з явними ознаками вугрової хвороби лікування запропонованим способом дало позитивний стійкий ефект.

З метою перевірки ефективності запропонованого способу лікування проведено у 26 хворих, 7 з них чоловіки. У всіх випадках досягнуто позитивного стійкого ефекту.

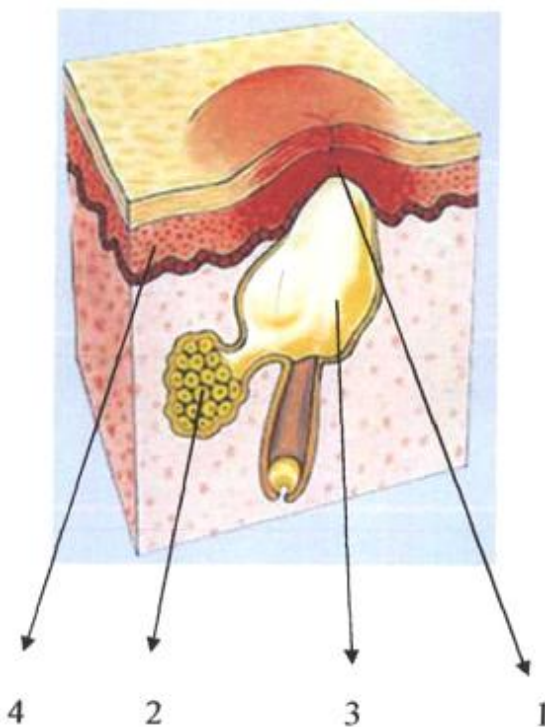
Джерела інформації:

1. <http://www.goravsky.ua/ra/ugrevaya>
2. www.linline.ua/ru/pryshchi-ugri-akne.html
3. <http://www.piluli.kharkov.ua/drugs/drug/skinoren/>
4. <http://mdovidka.com/akne.html>
5. <http://mozdocs.kiev.ua/likiview.php?id=7162>
6. <http://mozdocs.kiev.ua/likiview.php?id=7236>

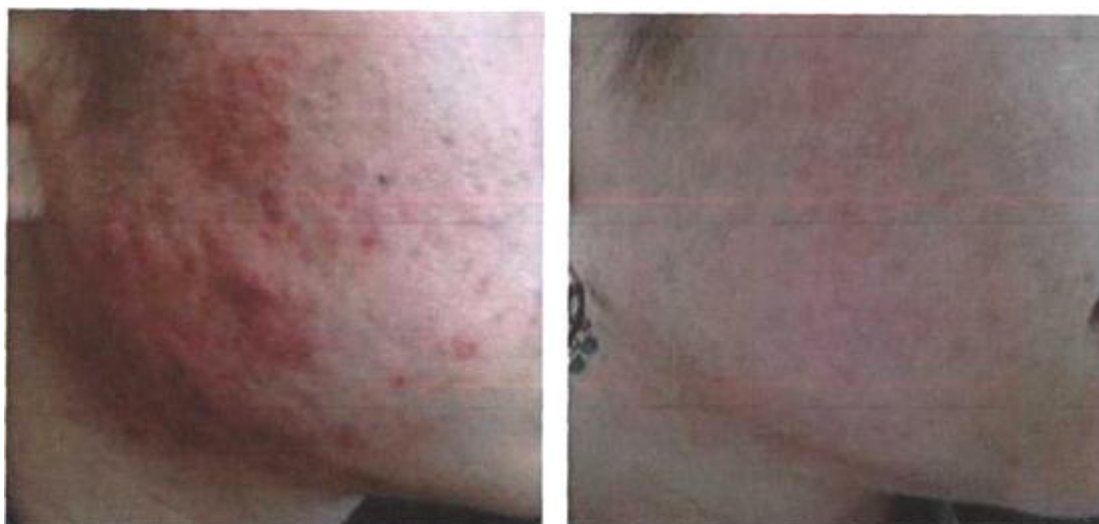55

ФОРМУЛА ВИНАХОДУ

5 Спосіб лікування вугрової хвороби шкіри обличчя, який включає клінічне обстеження шкіри з визначенням ступеня тяжкості перебігу хвороби, постановку діагнозу, який **відрізняється** тим, що додатково готують суміш Фастум гелю з літоном 1:2, протирають шкіру обличчя для обезжирення і знезараження хлоргексидином, далі наносять на шкіру 1 раз на добу протягом 2 тижнів приготвлену суміш, візуально оцінюють результат і при потребі через 10 днів повторюють курс ще 2 тижні і повторно оцінюють ефект від лікування.



Фіг. 1



1.

2.

Фіг. 2

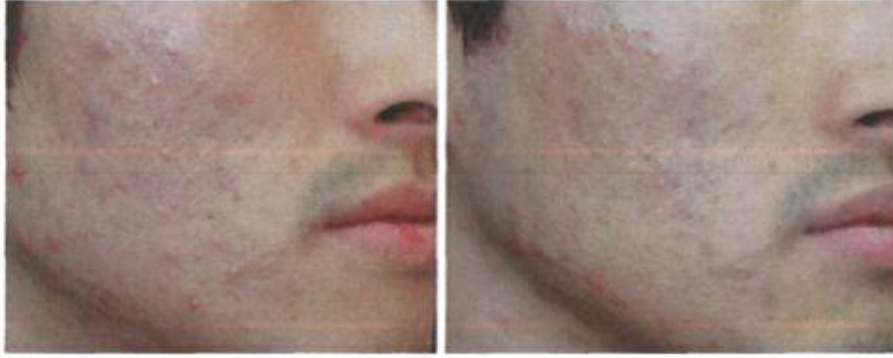

Fig. 3

Комп'ютерна верстка Л. Литвиненко

Державна служба інтелектуальної власності України, вул. Василя Липківського, 45, м. Київ, МСП, 03680, Україна

ДП "Український інститут промислової власності", вул. Глазунова, 1, м. Київ – 42, 01601