



УКРАЇНА

(19) **UA** (11) **109727** (13) **C2**
(51) МПК (2015.01)
A61B 5/00
A61P 17/14 (2006.01)
A61Q 7/00
A61K 31/51 (2006.01)

ДЕРЖАВНА СЛУЖБА
ІНТЕЛЕКТУАЛЬНОЇ
ВЛАСНОСТІ
УКРАЇНИ

(12) ОПИС ДО ПАТЕНТУ НА ВИНАХІД

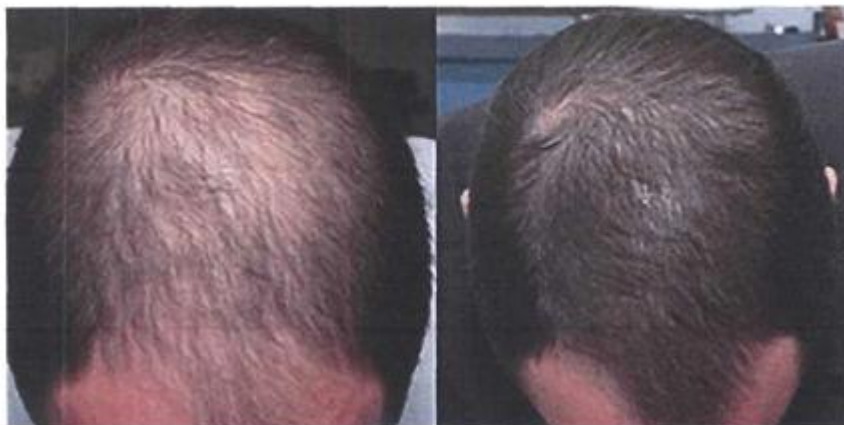<p>(21) Номер заявки: а 2014 01161</p> <p>(22) Дата подання заявки: 06.02.2014</p> <p>(24) Дата, з якої є чинними права на винахід: 25.09.2015</p> <p>(41) Публікація відомостей про заявку: 12.05.2014, Бюл.№ 9</p> <p>(46) Публікація відомостей про видачу патенту: 25.09.2015, Бюл.№ 18</p>	<p>(72) Винахідник(и): Індріксон Євгеній Валерійович (UA), Лазорик Михайло Іванович (UA)</p> <p>(73) Власник(и): Індріксон Євгеній Валерійович, вул. Яна Гуса, 25, м. Ужгород, 88017 (UA)</p> <p>(56) Перелік документів, взятих до уваги експертизою: SU 1769419 A1, 09.02.1995 Гусарова А.С. Наружное применение синэстрола для лечения женщин, страдающих себорейным выпадением волос/А.С.Гусарова// Советская медицина.-1969.- №7.- С.125-130 Алоpecia (облысение, плешивость)//Медицинская энциклопедия. [Интернет-публікація], URL: http://web.archive.org/web/20120605152309/http://www.medical-enc.ru/1/alopecia.shtml (збережено WayBack Machine 05.06.2012 , знайдено 10.04.2015) Биологически активные вещества в косметологии. [Интернет-публікація], URL:http://web.archive.org/web/20070304081632/http://medinfo.ru/sovety/kos/02.shtml (збережено WayBack Machine 04.03.2007 , знайдено 10.04.2015)</p>
--	---

(54) СПОСІБ ЛІКУВАННЯ ВИПАДІННЯ ВОЛОССЯ ЗА ІНДРІКСОНОМ

(57) Реферат:

Винахід належить до галузі медицини, зокрема до дерматології та трибології, і може бути застосований для лікування випадіння волосся.
Запропоновано втирати в ділянки ураження суміш синестролу та вітаміну В₁ протягом 3 місяців.

UA 109727 C2



1.

2.

Fig. 3

Винахід належить до медицини, зокрема до дерматології та трихології, і може бути застосований для лікування випадіння волосся - алопеції.

Відомі способи лікування випадіння волосся, які включають харчові біологічні добавки (БАДи), внутрішній прийом гормональних препаратів, мазі, шампуні для зовнішнього застосування, дарсонвалізація [1].

Найближчим до запропонованого способу є внутрішній прийом гормональних медикаментозних препаратів [2] - прототип.

Але використання гормональних препаратів прийому внутрішньо не завжди дає стійкий результат та має ряд побічних дій.

Поставлено задачу розробити спосіб ефективного лікування випадіння волосся без прийому препаратів внутрішньо.

Поставлена задача вирішується таким чином, що у способі лікування випадіння волосся, який включає клінічне обстеження, в тому числі волосистої частини голови з визначенням ступеня втрати волосся, постановку діагнозу, який відрізняється тим, що додатково проводять 3 курси лікування по 30 днів втирання у ділянки випадіння або прорідження волосся суміші 2-4 мл синестролу та 1-2 мл вітаміну В₁, а результат оцінюють візуально в процесі та в кінці лікування.

Застосування запропонованого способу дасть змогу виключити дорогі косметологічні процедури та мазі і відновити волосся на голові.

Між запропонованим способом лікування та патогенезом випадіння волосся існує тісний взаємозв'язок.

Волосся - це продовження шкіри. Шкіра містить фолікул, з якого росте волосок - фіг. 1.

Фолікули розташовуються в шкірі на різній глибині (2-2,5 см на бровах, 3 мм на руках, 3-3,5 мм під пахвами, 3-4 мм в паху, 2-3 мм на ногах), складаються з трьох основних частин, нижньої, середньої і верхньої. Найбільш активною частиною фолікула є нижня частина, де зароджується волосина. Ця частина, у свою чергу, складається з трьох основних частин: дермальний волосяний сосочок (а), матрикс (б), внутрішня (с) і зовнішня (d) кореневі піхви.

а. Дермальний волосяний сосочок за своїм зовнішнім нагадує яйце, яке вдається в волосяну цибулину і вкрите клітинами матриксу (в). Сюди надходять перші сигнали, необхідні для початку утворення волосся. Ці сигнали передаються цитокінами через комплекс Гольджи і зв'язуються з рецепторами у відповідних фолікулах. Цитокіни - це білки, які стимулюють чи пригнічують поділ клітин, залежно від типу клітин-мішеней. Наприклад, під дією андрогенів цитокіни, які передають сигнали, спричинюють утворення волосся, зв'язуючись з відповідними рецепторами. Рецептори, окуповані іншими речовинами, впливають на цитокіни і функцію відповідної клітини.

б. Клітини матриксу охоплюють волосяний сосочок і містять велику кількість рибосом і мітохондрій в цитоплазмі. Ці клітини відіграють важливу роль в процесі утворення волосся завдяки здатності до швидкого поділу.

с. Внутрішня коренева піхва має клітини, які не містять меланін і не кератинізовані. Вона складається з двох шарів - шару Гекслі та шару Генле.

д. Зовнішня коренева піхва складається з кількох шарів клітин і оточує волосяний фолікул як рукавичка, простягаючись від нижніх рівнів волосяної цибулини догори до протоки сальної залози. На ранніх етапах фази анагену вона видовжується завдяки поділу, але в подальшому цей поділ припиняється. [3].

Фолікул містить у собі волос. Його утворює сосочок а, який тягнеться від центру фолікула до нижньої частини кореня волосу (власно цибулини). У сосочку утворюються клітини волосся. Він синтезує протеїни, необхідні для побудови клітин тканини волосу. Для цього його слід забезпечити достатнім набором "будівельних матеріалів" - амінокислот, мінеральних речовин, вітамінів та інші компонентів. Шкіра голови має надзвичайно розгалужену мережу кровоносних судин. Якщо просвіт капілярів, що доставляють кров до сосочка, звужується, або циркуляція крові там порушується, то сосочки не можуть вирощувати нове волосся. При наявності несприятливої комбінації "тестостерон+ген облісіння" повноцінне відновлення волосся утруднено.

Алопеція - патологічне випадіння волосся, яке веде до порідіння або повного зникнення його на певних частинах голови та тіла.

Виділяють дифузну та вогнищеву або гніздову алопеції, а за патогенезом - андрогенетичну, рубцеву та симптоматичну.

Причини розвитку андрогенетичної алопеції лежать на генетичному рівні і полягають у впливі на волосяні фолікули активної форми чоловічого статевого гормону тестостерону.

У кожного третього чоловіка є підвищена чутливість волосся до одного з різновидів тестостерону - дегідротестостерону (ДГТ). Підвищена чутливість до ДГТ викликає витончення і

випадіння волосся. На фіг. 2 зображена волосяна цибулина уражена дією тестостерону - 1, здорова цибулина - 2. Дегідротестостерон, проникаючи в клітини фолікулів, викликає дистрофію останніх і, відповідно, дистрофію виробленого ними волосся. Волосся на голові залишається, але стає тонким, коротким, безбарвним (пушкове волосся), і вже не може прикрити шкіру голови - утворюється лисина. Через 10-12 років після прояву алопеції гирла фолікулів заростають і вони вже не можуть виробляти навіть пушкове волосся.

Дифузна алопеція характеризується сильним рівномірним випадінням волосся по всій поверхні волосистої частини голови у чоловіків і жінок в результаті збою циклів розвитку волосся. Так як дифузна алопеція є наслідком порушень у роботі всього організму, її іноді називають симптоматичною. За поширеністю дифузна алопеція займає друге місце після андрогенетичної алопеції. Жінки схильні до неї в більшій мірі, ніж чоловіки.

Вогнищева (гніздова) алопеція - це одно або декілька округлих вогнищ облісіння різних розмірів, розташованих на волосистій частині голови, в зоні брів, бороди, вії або тулуба. Якщо в результаті прогресування хвороби на волосистій частині голови відбувається повне її облісіння, алопеція називається тотальною. Іноді відбувається повне випадання волосся на всьому тілі - тоді алопеція називається універсальною.

Рубцева форма алопеції характеризується незворотним пошкодженням волосяних фолікулів і появою на їх місці сполучної (рубцевої) тканини в результаті інфекційного ураження шкіри навколо волосяних фолікулів. Рубцева алопеція часто виникає в результаті фізичних травм - поранень, теплових або хімічних опіків.

Варто відзначити, що коли захворювання виникає після завершення статевого дозрівання, то у 80 % ріст волосся відновлюється. Коли захворювання виникає до або під час статевого дозрівання, то прогноз не такий сприятливий [4].

Виходячи з патогенезу виникнення випадіння волосся, слід лікування направити на подолання порушених механізмів.

Оскільки естроген є гормоном росту волосся і являється антагоністом тестостерону [5, 6], то його доцільно застосувати при лікуванні випадіння волосся.

Синестрол (Synoestrol) - міжнародна назва hexestrol. Це прозора олійста рідина від світло-жовтого до золотисто-жовтого кольору. 1 мл розчину містить гексестролу 1 або 20 мг з оливковою олією у вигляді ін'єкцій. Гексестрол - синтетичний естрогенний препарат нестероїдної будови. Виявляє специфічну лікувальну дію - активізує процеси у жіночих статевих органах та запобігає розвитку остеопорозу [7].

Як антагоніст дегідротестостерону він усуває та пом'якшує прояви дії останнього на ріст волосся.

Вітамін В₁ - перший відкритий та синтезований вітамін. Він бере активну участь у багатьох метаболічних процесах, сприяє нормалізації роботи багатьох органів і систем. Вітамін В1 (тіамін) безпосередньо бере участь в метаболізмі жирів вуглеводів і білків. Він також покращує кровопостачання до сосочка фолікула, чим сприяє росту волосся. Через нестачу вітаміну в організмі волосини стають тьмяними і можуть ламатися [8,9]. Хоча цей вітамін працює разом з іншими вітамінами [10], його роль є важливою і необхідною. Крім того його зручно доставляти через шкіру до місця росту волосся.

Позитивний вплив вище вказаних компонентів суміші і простота доведення компонентів до волосся дасть можливість ефективно лікувати випадіння волосся.

Спосіб здійснюється поетапно.

Спочатку проводять зовнішній огляд волосистої частини голови, оцінюють ступінь втрати волосся, виставляють діагноз і пропонують провести лікування запропонованим способом. Спочатку рекомендують замінити простий шампунь, на менш агресивний, з позначкою "від випадіння волосся". Далі готують суміш синестролу та вітамінну В₁. При згоді пацієнта щоденно протягом 90 днів ретельно змазують ділянки порідіння або лисини приготовленою сумішшю, не змиваючи. Результат оцінюють візуально.

Можливість і ефективність запропонованого способу підтверджується виписками з медичної документації.

Приклад 1

Пацієнт Ш.О.А., 43 роки, звернувся зі скаргами на випадіння волосся на голові та його порідіння. Відмічає випадіння волосся протягом 4 останніх років. До лікарів не звертався - використовував інколи народні методи лікування випадіння волосся, але результату не помітив. Об'єктивно: шкіра голови чиста, негіперемована, лупа відсутня, на тім'яній зоні відмічається різке зменшення об'єму волосся, просвічується шкіра голови, волосся слабке. При проведенні пальцями випадають декілька волосин, що свідчить про слабкі волосяні цибулини. Діагноз: випадіння волосся середнього ступеня (алопеція).

Згодився провести лікування запропонованим способом. Змінив шампунь. Проведено лікування протягом 91 дня, відмічає наявне покращення, волосся практично відновило свій ріст. Побічних дій не відмічав.

На фіг. 3 наведено фото пацієнта Ш.О.А., 1 - до лікування, 2 - після лікування.

Катанамнез: оглянутий повторно через 1 рік, облісіння та випадіння волосся не відмічає.

Висновок: У пацієнта Ш.О.А., 43 роки, з наявним випадінням волосся лікування запропонованим способом дало позитивний стійкий ефект.

Приклад 2

10 Пацієнт К.А.М., 33 роки, звернувся зі скаргами на випадіння волосся протягом 2 останніх років. Пов'язує виникнення хвороби з нервовою працею. До лікарів не звертався, допоміжними засобами не користувався.

Об'єктивно: шкіра голови чиста, не гіперемована, лупи нема, волосся на дотик слабке, тонке, випадає, що свідчить про ослаблені волосяні цибулини. В тім'яній зоні відмічається інтенсивне прорідження волосся візуально. Діагноз: випадіння волосся (алопеція).

15 Згодився провести лікування запропонованим способом. Змінив шампунь для миття голови на менш агресивний з позначкою від виробника "від випадіння волосся". Проведено 90 сеансів лікування запропонованим способом, Відмічає покращення - волосся стало міцнішим, змінило колір і виглядає здоровим.

На фіг. 4 наведено фото пацієнта К.А.М. 1 - до лікування, 2 - після лікування.

20 Катанамнез: оглянутий повторно через 7 місяців, явищ випадіння та порідіння волосся не відмічено.

Висновок: у пацієнта К.А.М., 33 років з наявним випадінням волосся, лікування запропонованим способом дало позитивний стійкий результат.

Приклад 3

25 Пацієнтка П.Л.В., 57 років, звернулася зі скаргами на випадіння та порідшення волосся на голові. Помітила погіршення стану свого волосся протягом останнього року. До лікаря не зверталась і не лікувалася. Об'єктивно: шкіра голови чиста, негіперемована, суха, волосся тонке, ослаблене, ламке, залишається на пальцях рук, в тім'яній зоні відмічається випадіння волосся. Діагноз: випадіння волосся, легка ступінь (алопеція).

30 Згодилася провести лікування запропонованим способом. Замінила звичайний шампунь, на шампунь з позначкою від випадіння волосся. Проведено 89 сеансів лікування запропонованим способом, відмічає покращення - зменшилися прояви випадіння волосся, волосся стало здоровим.

На фіг. 5 наведено фото пацієнтки П.Л.В., 57 років. 1 - до лікування, 2 - після лікування.

35 Катанамнез: оглянута повторно через 6 місяців, випадіння волосся не відмічається.

Висновок: у пацієнтки П.Л.В., 57 років, з наявними явищами випадіння волосся, лікування запропонованим способом дало стійкий позитивний ефект.

З метою перевірки ефективності запропонованого способу лікування проведено у 33 хворих. У всіх випадках досягнуто позитивного терапевтичного стійкого ефекту.

40 Джерела інформації:

1. <http://www.ama.dp.ua/info/booklets/b48.asp>

2. <http://ru.wikipedia.org/wiki/фінастерид>

3. http://www.bioxsine.org/uk/structura_volos/

4. <http://oxford-med.com.ua/ua/services/dermatology/alopecia/>

45 5. <http://www.bad.if.ua/articles/male-hair-loss-l.shtml>

6. <http://vigrx.sells.com.ua/profollica-novej-shij-amerikanskij-preparat-boryuschij-sya-s-prichinoy-muzhskogo-oblyiseniya-dlya-lech/p17>

7. <http://mozdocs.kiev.ua/likiview.php?id=l6291>

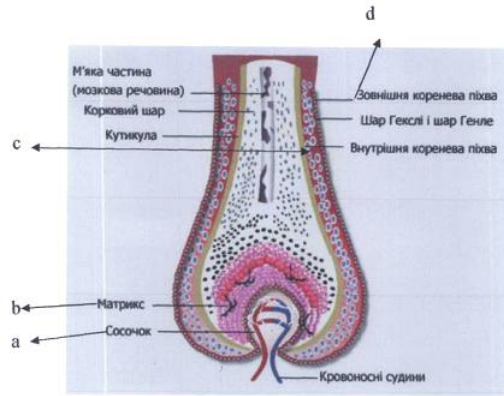
8. <http://ukrhealth.net/vitamin-bl-tiamin/>

50 9. <http://uhid.ru/Vitamini/vitamini-grupi-v-dlya-volosya.html>

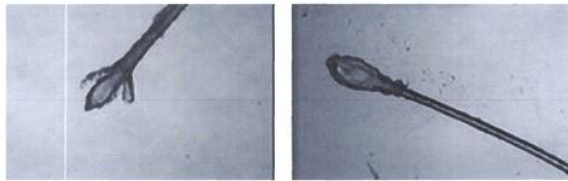
10. <http://www.cmakyvdoma.org.ua/page245.html>

ФОРМУЛА ВИНАХОДУ

55 Спосіб лікування випадіння волосся, який включає клінічне обстеження, в тому числі волосистої частини голови з визначенням ступеня втрати волосся, постановку діагнозу, який **відрізняється** тим, що додатково проводять 3 курси лікування по 30 днів втиранням у ділянки випадіння або прорідження волосся суміші 2-4 мл синестролу та 1-2 мл вітаміну В₁, а результат оцінюють візуально в процесі та в кінці лікування.



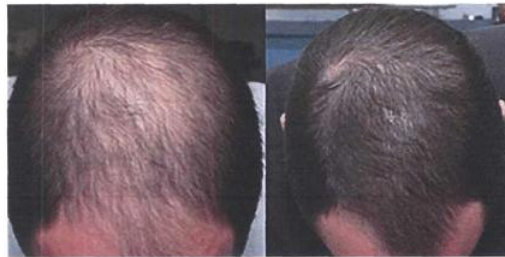Фіг. 1



1.

2.

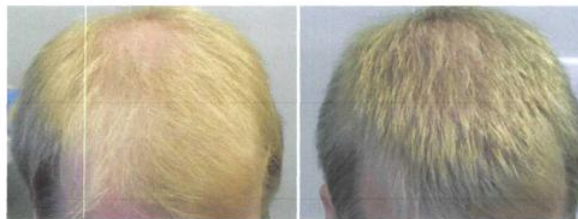
Фіг. 2



1.

2.

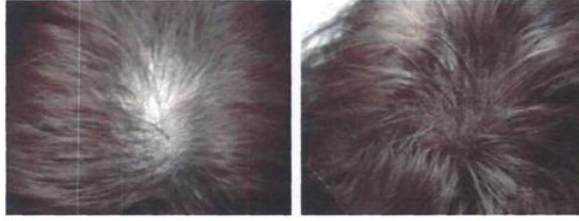
Фіг. 3



1.

2.

Фіг. 4



1.

2.

Фіг. 5

Комп'ютерна верстка Л. Бурлак

Державна служба інтелектуальної власності України, вул. Василя Липківського, 45, м. Київ, МСП, 03680, Україна

ДП "Український інститут інтелектуальної власності", вул. Глазунова, 1, м. Київ – 42, 01601