



УКРАЇНА

(19) **UA** (11) **101380** (13) **U**
(51) МПК (2015.01)
A61B 5/00
A61P 17/00

ДЕРЖАВНА СЛУЖБА
ІНТЕЛЕКТУАЛЬНОЇ
ВЛАСНОСТІ
УКРАЇНИ

(12) ОПИС ДО ПАТЕНТУ НА КОРИСНУ МОДЕЛЬ

(21) Номер заявки: u 2015 02240	(72) Винахідник(и): Індріксон Євгеній Валерійович (UA), Лазорик Михайло Іванович (UA)
(22) Дата подання заявки: 13.03.2015	(73) Власник(и): Індріксон Євгеній Валерійович, вул. Яна Гуса, 25, м. Ужгород, 88017 (UA)
(24) Дата, з якої є чинними права на корисну модель: 10.09.2015	
(46) Публікація відомостей про видачу патенту: 10.09.2015, Бюл.№ 17	

(54) СПОСІБ ЛІКУВАННЯ ВУГРОВОЇ ХВОРОБИ ШКІРИ ОБЛИЧЧЯ ТА СПИНИ ЗА ІНДРІКСОНОМ

(57) Реферат:

Спосіб лікування вугрової хвороби шкіри обличчя та спини включає обстеження шкіри обличчя, грудної клітини та спини, встановлення діагнозу та лікування. Додатково 20-30 днів щоденно за допомогою ватного диску або тампону на ніч протирають уражену шкіру сумішшю 10-50 мл корвалолу та 0,5-1,0 граму цефтріаксону і оцінюють результат візуально.

UA 101380 U

Корисна модель належить до медицини, зокрема до дерматології та клінічної косметології і може бути застосована для лікування акне шкіри.

Відомі способи лікування вугрової хвороби (акне), які включають застосування різноманітних косметологічних засобів для зовнішнього застосування - креми, різноманітні тоніки-лосьйони.

5 Але такі способи є мало ефективними, бо містять спирт у своєму складі, що веде до пересушування шкіри [1].

Найближчим аналогом до запропонованого способу лікування вугрової хвороби є спосіб, у якому використовують мазь Скінорен [2].

Але найближчий аналог не дає швидкого та стійкого ефекту.

10 В основу корисної моделі поставлена задача розробити спосіб лікування вугрової хвороби шкіри обличчя та спини без застосування мазі, який дасть позитивний стійкий та швидкий ефект.

Поставлена задача вирішується таким чином, що у способі лікування вугрової хвороби шкіри обличчя та спини, що включає обстеження шкіри обличчя, грудної клітини та спини, встановлення діагнозу та лікування, згідно з корисною моделлю, додатково 20-30 днів щоденно за допомогою ватного диску або тампону на ніч протирають уражену шкіру сумішшю 10-50 мл корвалолу та 0,5-1,0 граму цефтріаксону і оцінюють результат візуально.

Застосування запропонованих препаратів для лікування вугрової хвороби шкіри обличчя та спини дасть можливість досягти клінічного ефекту.

20 Між патогенезом виникнення вугрової хвороби шкіри обличчя та спини і запропонованим лікуванням існує чіткий взаємозв'язок.

Вугрова хвороба шкіри (акне) являє собою запальне захворювання сальних залоз шкіри як результату закупорки їх протоків підвищеним виділенням шкірного сала.

25 За статистикою, від 65 до 80 % людей у віці від 12-25 років страдають тією або іншою стадією вугрової хвороби, переважна більшість з яких потребує серйозного лікування кваліфікованим фахівцем.

Процес утворення вугра має кілька етапів.

30 Спочатку: виробляючи у великій кількості секрет сальна залоза поступово розширюється, тоді як її протоки ущільнюються і звужуються. Закупорене шкірне сало накопичується, формується закрита для кисню порожнина, що веде до активного розмноження бактерій *Propionibacterium asne*, які є невід'ємним компонентом мікрофлори сальної залози.

35 Такі явища найчастіше виникають у певних областях шкіри, які містять найбільшу кількість сальних залоз, що підвищує ймовірність утворення вугрової висипки. До таких зон відноситься волосиста частина голови, носо-губна частина, лоб, підборіддя, пахви, спина, груди, промежина.

Фіг. 1 наведена схема вугра, де а) сальна залоза, б) - секрет, шкірне сало, в) - гній, г) - сальна протока.

Виділяють кілька видів вугрів.

40 Комедони - це початкова форма розвитку вугрової хвороби. Це ороговілі клітини шкіри разом з виділеним салом, яке під дією кисню окислюється, і на поверхні утворюється чорна точка.

Папульозні вугри - це червоні вузлики. Причина появи - запальна реакція навколо комедона.

Пустульозні вугри - наростає запальна реакція, відбувається посилене розмноження бактерій всередині сальної залози і утворюється гній.

45 Кулясті вугри - розташовуються в глибоких шарах шкіри, з великою кількістю гною, після їх вирішення завжди формуються рубці.

Рожеві вугри - запалення ускладнюється розширенням кровоносних судин. Як правило вони формуються частіше після 30 років.

До атипичних форм відносять дитячі вугри, некротичні акне, блискавичні форми [3].

50 У хворих вугровою хворобою часто має місце нервозність та неадекватна оцінка зовнішності.

Запропоновані препарати для лікування вугрової хвороби шкіри обличчя та спини і заспокоєння нервової системи.

55 Карвалол (CORVALOLUM®) - суміш етилового ефіру а-бромізовалеріанової кислоти, фенобарбіталу та олії м'яти перцевої, в якій 1 мл розчину (26 крапель) містить етилового ефіру а-бромізовалеріанової кислоти - 20 мг, фенобарбіталу -18,26 мг, олії м'яти перцевої - 1,42 мг.

Це прозора безбарвна рідина зі специфічним запахом, яка має снодійні, седативні та антисептичні і спазмолітичні властивості.

60 Олія м'яти перцевої містить велику кількість ефірних олій, у тому числі приблизно 50 % ментолу та 4-9 % ефірів ментолу. Вона має антисептичну дію [5].

В косметології препарат не застосовувався.

Цефтріаксон (Ceftriaxolum) - це бета-лактамний антибіотик з групи цефалоспоринів для системного застосування. Він широко застосовується в клінічній практиці [6].

5 Суміш названих компонентів діє антибактеріально, антисептично і седативно, що в сукупності дає виражений клінічний ефект.

Спосіб здійснюють поетапно.

Спочатку проводять зовнішній огляд шкіри і виявляють типові клінічні прояви хвороби у вказаних вище місцях. Далі встановлюють діагноз і пропонують провести лікування запропонованим способом.

10 При згоді пацієнта два рази на тиждень протягом місяця пропонують змазувати уражену акне шкіру щоденно на ніч, результат оцінюють клінічно.

Придатність запропонованого способу лікування підтверджується виписками з медичної документації.

Приклад 1.

15 Пацієнтка В.І.О., 23 років, звернулася зі скаргами на наявність вугрів в області обличчя та спини, які турбують її протягом 2 останніх років. Користувалася різноманітними кремами та лосьйонами але ефекту не було. Об'єктивно: шкіра обличчя, лобної ділянки та спини гіперемована, є множинні висипи-пустули та поодинокі пустули на щоках. Діагноз: вугрова хвороба шкіри обличчя та спини середньої тяжкості.

20 Згодилася провести лікування запропонованим способом. Проведено лікування протягом 3-х тижнів, вугрі стали менш помітними, шкіра не гіперемована, пустул нема. Пацієнтка сама відмітила наявне покращення стану своєї шкіри.

На фіг. 2 наведено фото хворої В.І.О., 23 років де А - шкіра до лікування, Б - після лікування протягом 3 тижнів.

25 Катанамнез: оглянута повторно через 3 міс., вугрова хвороба відсутня.

Висновок: у пацієнтки В.І.О., 23 років, з вугровою хворобою шкіри обличчя та спини середньої тяжкості лікування запропонованим способом дало стійкий позитивний ефект. Результатом задоволена.

Приклад 2.

30 Пацієнт І.І.В., 27 років, звернувся зі скаргами на наявність висипки на обличчі. Лікувався різними кремами та тоніками, але результату не було.

Об'єктивно: шкіра обличчя гіперемована, наявні пустульозні висипи, набряки від самостійного видавлювання пустул.

35 Діагноз: вугрова хвороба шкіри обличчя середньої тяжкості. Згодився провести лікування запропонованим способом.

Протягом 4 тижнів змазував ділянки шкіри запропонованим способом. Після лікування прояви на шкірі значно зменшилися, шкіра, не гіперемована, пустули відсутні.

На фіг. 3 наведено фото шкіри хворого І.І.В., 27 років, де А - до лікування, Б - після 4 тижнів лікування.

40 Катанамнез: оглянутий повторно через 2 місяці, рецидиву хвороби нема.

Висновок: у пацієнта І.І.В., 27 років, з вугровою хворобою шкіри обличчя середньої важкості лікування запропонованим способом дало хороший стійкий ефект. Результатом лікування задоволений.

Приклад 3.

45 Пацієнт К.К.Ф., 30 років, звернувся зі скаргами на наявність висипки на спині. Лікувався різноманітними кремами та тоніками, але результату не було. Об'єктивно: шкіра спини гіперемована, наявні пустульозні висипи, набряки від самостійного видавлювання пустул.

Діагноз: вугрова хвороба шкіри спини середньої тяжкості. Згодився провести лікування запропонованим способом.

50 Протягом 4 тижнів змазував уражені ділянки шкіри запропонованим способом. Після лікування прояви вугрової хвороби значно зменшилися, шкіра спини не гіперемована, пустули відсутні.

На фіг. 4 наведено фото шкіри спини хворого К.К.Ф., 30 років, де А - до лікування, Б - після 4 тижнів лікування.

55 Катанамнез: оглянутий повторно через 2 місяці, рецидиву хвороби нема.

Висновок: у пацієнта К.К.Ф., 30 років, з вугровою хворобою шкіри спини середньої важкості лікування запропонованим способом дало хороший стійкий ефект. Результатом лікування задоволений.

Для перевірки ефективності запропонованого способу лікування вугрової хвороби обстежено і проліковано 19 хворих, як жінок так і чоловіків. У всіх пролікованих одержано позитивний ефект.

Запропонований спосіб лікування вугрової хвороби є новим, доступним, ефективним і може бути рекомендований для амбулаторного лікування.

Джерела інформації:

1. <http://prishey.net.ru/sredstva-po-uxodu-za-kozhej/toniki-dlya-lica>

2. <http://mozdocs.kiev.ua/likiview.php?id=1183>

3. <http://medicetest.net/dermatologiya/134-vugrova-hvoroba.html>

10 4. <http://mdovidka.com/akne.html>

5. <http://mozdocs.kiev.ua/likiview.php?id=14765>

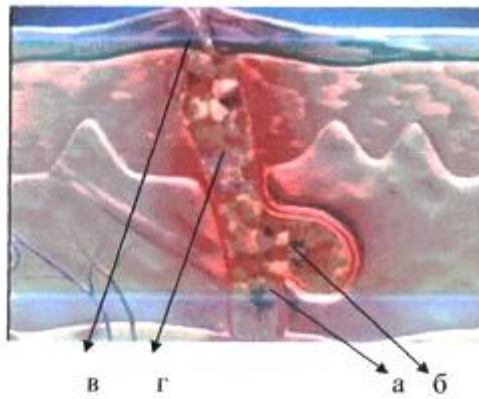
6. <http://mozdocs.kiev.ua/likiview.php?id=14672>

ФОРМУЛА КОРИСНОЇ МОДЕЛІ

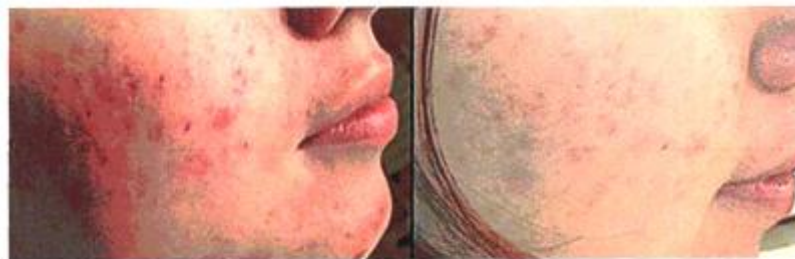15

Спосіб лікування вугрової хвороби шкіри обличчя та спини, що включає обстеження шкіри обличчя, грудної клітини та спини, встановлення діагнозу та лікування, який **відрізняється** тим, що додатково 20-30 днів щоденно за допомогою ватного диску або тампону на ніч протирають уражену шкіру сумішшю 10-50 мл корвалолу та 0,5-1,0 граму цефтріаксону і оцінюють результат візуально.

20



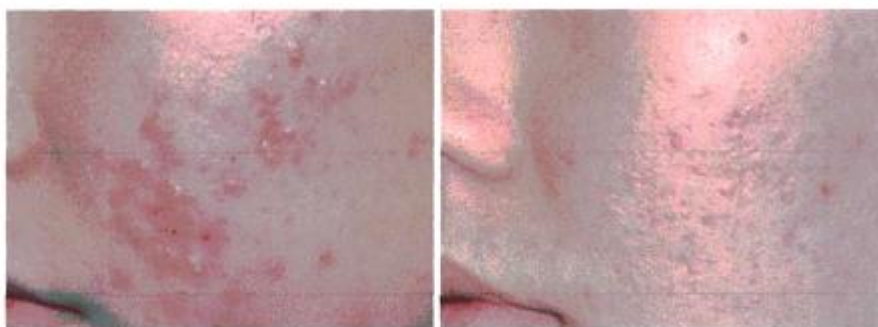Фіг. 1



А

Б

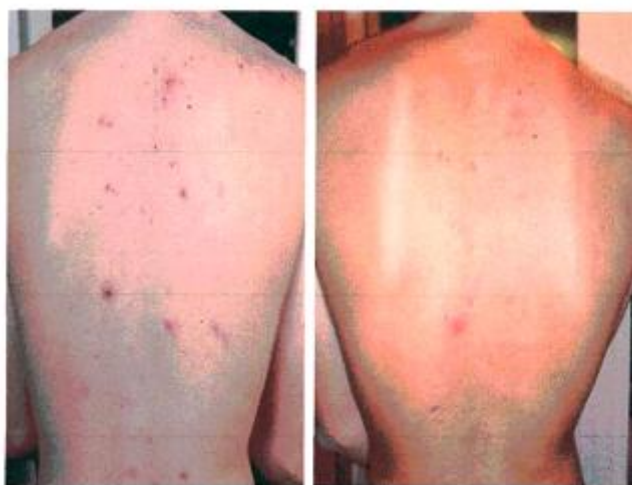Фіг. 2



А

Fig. 3

Б



А

Fig. 4

Б

Комп'ютерна верстка Л. Литвиненко

Державна служба інтелектуальної власності України, вул. Василя Липківського, 45, м. Київ, МСП, 03680, Україна

ДП "Український інститут інтелектуальної власності", вул. Глазунова, 1, м. Київ – 42, 01601