

© М.І. Городиловська, С.Л. Няньковський, 2014

УДК 616.329 – 002 – 056.3 – 053.5 – 08

М.І. ГОРОДИЛОВСЬКА, С.Л. НЯНЬКОВСЬКИЙ

Львівський національний медичний університет імені Данила Галицького, медичний факультет, кафедра педіатрії, Львів

ОСОБЛИВОСТІ ДІАГНОСТИКИ ТА ЛІКУВАННЯ ЕОЗИНОФІЛЬНИХ ЕЗОФАГІТІВ У ДІТЕЙ ШКІЛЬНОГО ВІКУ

У статті розглянуто особливості клінічного перебігу та сучасні підходи до діагностики і лікування еозинофільного езофагіту у дітей шкільного віку. Обстежено 63 дитини з підозрою на еозинофільний езофагіт, ендоскопічно та морфологічно діагноз підтверджено лише у 40. Діти з еозинофільним езофагітом розподілені на дві групи по 20 осіб залежно від схеми лікування. Діти основної групи отримували елімінаційну дієту, левоцетиризин та пробіотик на основі *L. reuteri* протягом одного місяця, контрольної – лише елімінаційну дієту та левоцетиризин. Встановлено, що включення у комплекс терапії еозинофільного езофагіту пробіотичного препарату істотно покращує результати лікування дітей.

Ключові слова: діти шкільного віку, еозинофільний езофагіт, елімінаційна дієта, пробіотики

Вступ. Однією з актуальних проблем сучасної медицини, яка привертає пильну увагу педіатрів та дитячих гастроентерологів, є захворювання верхніх відділів шлунково-кишкового тракту (ШКТ), що зумовлено значною розповсюдженістю зазначеної патології і тенденцією до її зростання серед дитячого населення [1].

Езофагіт – досить поширена патологія, яка може спостерігатися як окреме захворювання, а також при захворюваннях внутрішніх органів та травмах стравоходу [2]. Проте цій проблемі приділяється незаслужено мало уваги. Обговорення питань хронічного езофагіту (ХЕ) обмежується, як правило, рамками гастроєзофагеальної рефлюксної хвороби (ГЕРХ) [5].

Незважаючи на те, що ознаки патологічних рефлюксів спостерігаються у 2/3 дітей з хронічною патологією верхніх відділів ШКТ, результати добової рН-метрії у дітей з ХЕ не завжди підтверджують наявність гастроєзофагеального рефлюксу (ГЕР). Відомий і той факт, що проведення антисекреторної терапії у дітей з ХЕ є не завжди ефективним. Ці дані свідчать про те, що, окрім патологічного ГЕР, існують ще й інші механізми розвитку хронічних езофагітів [3, 6].

В останні роки у наукових роботах обговорюється роль інших можливих причин ХЕ, зокрема таких як алергія та персистуюча вірусна інфекція [3, 6], медикаментозна та променева ураження, системні захворювання сполучної тканини тощо.

Сьогодні лікарі зіткнулися з новою клінічною формою ураження стравоходу – еозинофільним езофагітом (ЕоЕ). В Україні та Росії цей термін з'явився зовсім недавно, тоді як у США та Європі ця патологія вже декілька десятиріч займає одне з провідних місць у структурі гастроентерологічних захворювань [7].

В останні десятиліття спостерігається значне зростання поширеності ЕоЕ, що пов'язано як зі збільшенням захворюваності, так і з удосконаленням методів діагностики та ступеня інформованості лікарів щодо даного захворювання [6, 8].

Еозинофільний езофагіт – це захворювання, яке характеризується вираженою ізольованою еозинофільною інфільтрацією стравоходу, клінічно проявляється симптомами, схожими у хворих з ГЕРХ, трапляється у дітей та дорослих. ЕоЕ не відповідає на інтенсивну антисекреторну терапію, але його симптоми, як правило, зникають при виключенні специфічних харчових алергенів [4].

Вчені висловлюють думку про те, що еозинофільний езофагіт є одним із проявів загальної atopічної реакції організму (разом з atopічним дерматитом, бронхіальною астмою, харчовою алергією та іншими захворюваннями) [10].

На сьогодні в Україні проблема еозинофільного езофагіту, зокрема у дітей, вивчена недостатньо. Досить часто помилковим діагнозом при наявності езофагіту є ГЕРХ. На думку про еозинофільний езофагіт наводить відсутність позитивної динаміки гастроєзофагеальних симптомів на фоні традиційної медикаментозної терапії [5]. Для практикуючого лікаря досить складною є проблема диференційної діагностики ЕоЕ та ГЕРХ [7]. Немає уніфікованого алгоритму діагностики та лікування дітей з ЕоЕ. При ендоскопічній фіброгастроскопії немає вірогідної різниці між макроскопічними особливостями ЕоЕ та рефлюкс-езофагіту. Тому без біопсії говорити навіть про початкову діагностику ЕоЕ неможливо [7]. Основним діагностичним критерієм ЕоЕ є інтраепітеліальна інфільтрація з кількістю еозинофілів не менше 15 в полі зору мікроскопу високого розширення ($\times 400$) [12]. Для ЕоЕ характерні також еозинофілія слизової оболонки (СО), утворення еозинофільних мікроабсцесів, розміщення еозинофілів у поверхневих шарах епітелію, екстрацелюлярні еозинофільні гранули, десквамація епітелію, гіперплазія базального шару епітелію, розширені міжклітинні простори, фіброз/склероз власної пластинки СО, мастоцитоз і дегрануляція тучних клітин, виявлення CD8 Т-лімфоцитів та В-лімфоцитів [11]. Ось чому перед клініцистами та морфологами поставлено досить складне завдання – навчитись правильно

діагностувати ЕоЕ та диференціювати його від інших захворювань.

Мета дослідження. Удосконалити діагностику алергічних езофагітів шляхом визначення їх поширеності серед школярів, вивчення ролі харчової алергії у їх виникненні та покращити ефективність комплексного лікування еозинофільних езофагітів у дітей шкільного віку.

Матеріали та методи. Під нашим спостереженням було 63 дитини віком 6–17 років, які лікувалися у відділенні дитячої гастроентерології міської дитячої клінічної лікарні міста Львова, у них за клініко-інструментальними даними можна було запідозрити алергічний езофагіт. Усім дітям проведена ендоскопічна фіброезофагогастродуоденоскопія (ФЕГДС), під час якої у разі підозри на еозинофільний езофагіт брали біопсійний матеріал зі СО проксимального, середнього та дистального відділів стравоходу.

Для підтвердження або виключення ймовірної ролі харчової алергії у розвитку цієї патології усім дітям визначали загальний рівень сироваткового IgE та проводили шкірні прик-тести зі стандартними наборами харчових алергенів виробництва МП «Імунолог» (Вінниця, Україна). Визначення загального IgE у сироватці крові проводилося методом імуно-ферментного аналізу з набором реактивів ЗАТ «Вектор-Бест» (Росія).

Після проведення морфологічного дослідження діагноз ЕоЕ підтвердився у 40 дітей, а у 23 – морфологічно було встановлено пептичний рефлюкс-езофагіт. Діти з верифікованим діагнозом ЕоЕ були розподілені на 2 групи.

Основну групу склали 20 дітей, яким були призначені елімінаційна або гіпоалергенна дієта (залежно від результатів шкірних алергопроб), левоцетиризин у дозі 5 мг 1 раз/добу вранці натще, пробіотичні бактерії *Lactobacillus reuteri* Protectis в дозі 10^8 життєздатних бактерій/таблетці 1 раз/добу незалежно від прийому їжі. Контрольну групу склали 20 дітей, які отримували елімінаційну або гіпоалергенну дієту (залежно від результатів шкірних алергопроб) та левоцетиризин в дозі 5 мг 1 раз/добу вранці натще. Курс лікування тривав протягом одного місяця, після чого проводилась повторна оцінка клінічної симптоматики, ФЕГДС з біопсією слизової оболонки стравоходу для визначення ефективності проведеного лікування.

Результати досліджень та їх обговорення. Після проведення ФЕГДС у 63 дітей віком 6–17 років, у яких за клініко-анамнестичними даними можна було запідозрити ЕоЕ, ми отримали його підтвердження за результатами ендоскопії і морфологічного дослідження у 40 дітей. Серед них було 29 хлопчиків (72,5%) та 11 (27,5%) дівчат.

Основними скаргами при первинному обстеженні дітей були зниження апетиту (75% дітей обох груп), печія (65% дітей основної та 60% дітей контрольної груп), періодична регургітація (50% та 45% відповідно), біль у надчеревній ділянці різ-

ної інтенсивності (75% та 70% відповідно), блювання (25% та 30% відповідно) та дисфагія (20% та 10% відповідно).

При об'єктивному обстеженні у 100% дітей обох груп спостерігався біль при пальпації у надчеревній ділянці.

Визначення ролі харчової алергії та причинних харчових алергенів проводилось методом шкірного алерготестування. У результаті проведених шкірних прик-тестів ми отримали такі дані: позитивні проби на буряк у 10% дітей основної та 5% дітей контрольної групи, на банан – у 10% та 5% дітей відповідно, на виноград – у 15% та 10% дітей відповідно, на кавун – у 20% та 15% дітей відповідно, на томати – у 30% та 15% дітей відповідно, на куряче м'ясо – у 60% та 55% дітей відповідно, на яловичину – у 20% дітей обох груп, на свинину – у 20% та 10% дітей відповідно, на рибу хек – у 65% та 70% дітей відповідно, на білок курячого яйця – у 80% та 85% дітей відповідно, на апельсини – у 60% та 65% дітей відповідно, на рибу минтай – у 65% та 55% дітей відповідно, на жовток курячого яйця – у 85% дітей обох груп, на казеїн коров'ячого молока – у 75% дітей обох груп, на лимон – у 55% та 60% дітей відповідно, на моркву – у 20% та 5% дітей відповідно, на сою – у 60% та 65% дітей відповідно, на вівсяну крупу – у 10% та 5% дітей відповідно, на мандарини – у 60% та 65% дітей відповідно, на малину – у 35% та 25% дітей відповідно, на рибу короп – у 45% та 60% дітей відповідно, на какао – у 45% та 50% дітей відповідно (рис. 1).

У 4 дітей (20%) основної групи та 5 дітей (25%) групи контролю харчові алергопроби були негативні.

За результатами шкірного алерготестування було встановлено, що усі діти, у яких були позитивні результати, мали чутливість мінімум до 3 харчових алергенів – 15% дітей основної та 10% дітей контрольної групи та максимум до 13 алергенів – 10% та 5% дітей відповідно. Решта дітей була чутлива в середньому до 6-8 харчових алергенів.

Таким чином, можна зробити висновок, що у більшості дітей з алергічним ураженням стравоходу спостерігалась полівалентна харчова алергія.

Для уточнення характеру атопії у дітей ми визначали рівень загального сироваткового IgE. Рівень IgE у сироватці крові був підвищений у 15 дітей (75%) основної групи та у 16 дітей (80%) групи контролю і становив у середньому $168,39 \pm 60,43$ МО/мл та $162,45 \pm 37,8$ МО/мл відповідно.

Верифікація діагнозу ЕоЕ проводилась на підставі морфологічного дослідження біоптатів СО стравоходу. Основним критерієм підтвердження діагнозу було більше 15 еозинофілів у полі зору мікроскопа високого розширення (x400) та наявність еозинофільних мікроабсцесів.

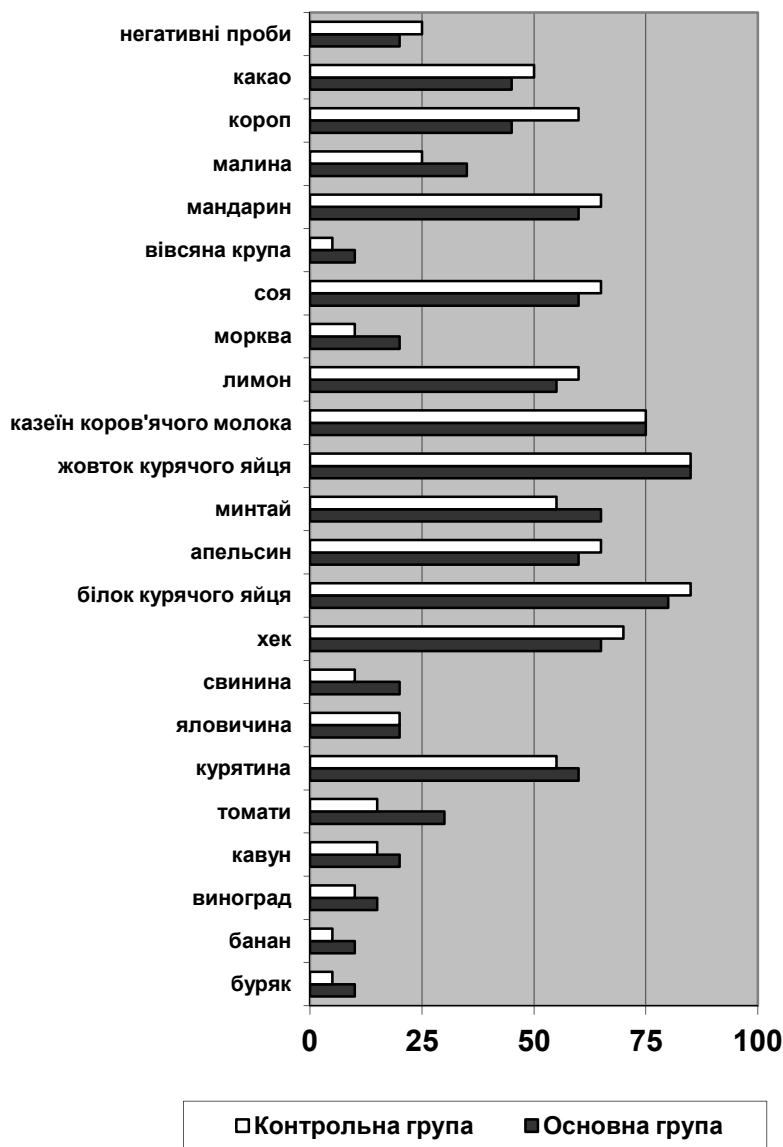


Рис. 1. Частота позитивних шкірних прик-тестів на різні харчові продукти у дітей з алергічним езофагітом

Згідно з отриманими нами даних, у дітей основної групи у біоптатах слизової оболонки стравоходу в середньому було $18,4 \pm 3,27$ еозинофіла у полі зору як у дистальному, так і в середньому відділі стравоходу, а в дітей групи контролю – $17,8 \pm 2,19$ еозинофіла. Еозинофільні мікроабсцеси були виявлені у 45% та 40% біоптатів дітей основної та контрольної групи, дегрануляція еозинофілів – у 25% та 30%, гіперплазія базального шару епітелію (більше 20% товщини епітелію) – у 60% дітей основної та 50% дітей контрольної групи, міжклітинний набряк – у 85% та 75% дітей, відповідно (рис.2).

Після проведеного лікування ми отримали покращення клінічних, ендоскопічних та морфологічних показників в обох групах дітей (табл.1).

Покращення клінічної картини спостерігалось у дітей обох груп, зокрема зниження апетиту утримувалося у 20% дітей обох груп, печія – у 15% дітей основної групи та 20% дітей групи кон-

тролю, регургітація – у 5% дітей контрольної групи, біль у надчеревній ділянці – у 10% та 5% відповідно, а блювання та дисфагія не спостерігалися взагалі як в основній, так і в контрольній групі. В той же час більш швидка динаміка зменшення патологічної симптоматики спостерігалась у дітей основної групи, які у комплексі лікування отримували *Lactobacillus reuteri* Protectis.

Множинні білісуваті налети діаметром 0,1-0,2 см по типу «крипт-абсцесів», які були виявлені при первинній ЕФГДС, повністю регресували у 75% дітей основної та 55% дітей контрольної групи, у 25% та 45% дітей відповідно – частково.

Кількість еозинофілів у біоптатах слизової оболонки стравоходу зменшилась у двох групах, зокрема в основній групі вона становила $4,7 \pm 1,56$ еозинофіла в п/з проти $18,4 \pm 3,267$ еозинофіла в п/з на початку дослідження, а у групі контролю – $9,95 \pm 2,09$ еозинофіла в п/з проти $17,8 \pm 2,19$ відповідно. Істотно краща динаміка спостерігалась у

дітей основної групи ($P < 0,05$). Через місяць лікування у біоптатах СО стравоходу дітей обох груп не було виявлено еозинофільних мікроабсцесів та дегрануляції еозинофілів, утримувалися гіперпла-

зія базального шару епітелію у 10% біоптатів дітей в основній групі та 15% біоптатів дітей контрольної групи, міжклітинний набряк – у 10% та 20% відповідно.

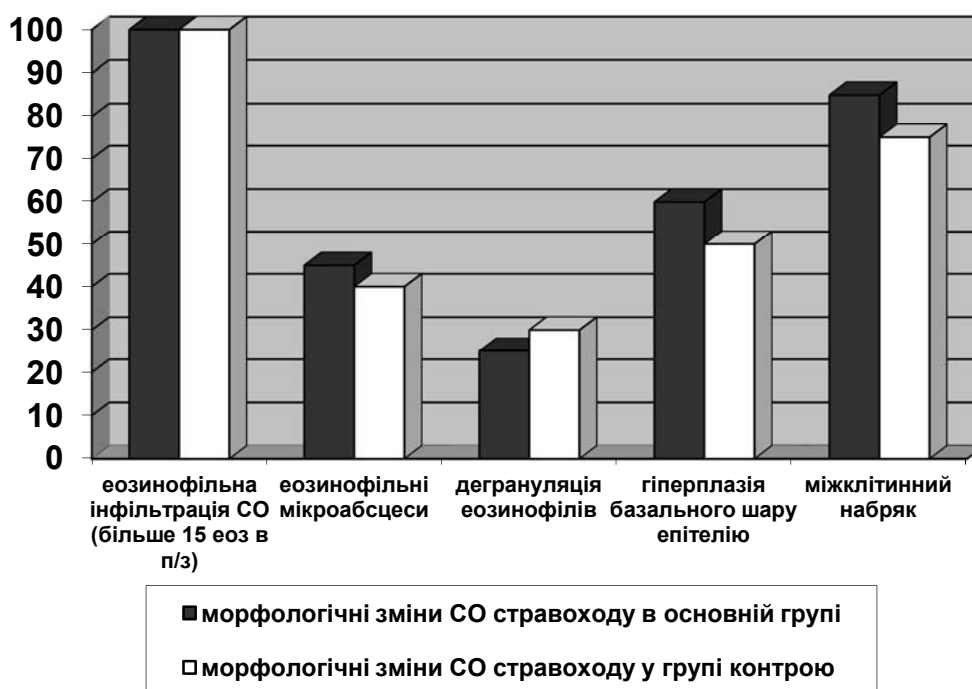


Рис. 2. Частота виявлених морфологічних змін слизової оболонки стравоходу у дітей основної та контрольної групи

Таблиця 1

Ендоскопічні та морфологічні показники слизової оболонки стравоходу у дітей основної та контрольної груп

Ознаки	На початку дослідження		Після проведеного лікування			
	Основна група	Контрольна група	Основна група		Контрольна група	
<i>Ендоскопічні:</i> множинні білісуваті налети діаметром 0,1-0,2 см по типу «крип-абсцесів» (%)	100	100	повний регрес 75	частковий регрес 25	повний регрес 65	частковий регрес 35
<i>Морфологічні:</i> 1) еозинофільна інфільтрація СО (еоз в п/з)	18,4±3,267	17,8±2,19	4,7±1,56*		9,95±2,09*	
2) еозинофільні мікроабсцеси (%)	45	40	0		0	
3) дегрануляція еозинофілів (%)	25	30	0		0	
4) гіперплазія базального шару епітелію (%)	60	50	5		15	
5) міжклітинний набряк (%)	85	75	10		15	

Примітка * – вірогідність відмінностей між показниками основної і контрольної групи при другому дослідженні ($p < 0,05$)

Висновки.

1. Хронічний езофагіт може мати алергічну природу. Симптоматика еозинофільного езофагіту неспецифічна і може бути схожою з такою при ГЕРХ.

2. У більшості дітей еозинофільний езофагіт розвивається на фоні клінічних ознак інших алергічних захворювань.

3. Діагностика еозинофільного езофагіту базується на вивченні анамнезу, уточнення особливос-

тей клінічного перебігу захворювання і ефективності терапії, харчових алергопроб, ендоскопічного та морфологічного обстеження слизової оболонки стравоходу.

4. При лікуванні еозинофільного езофагіту має бути застосована елімінаційна дієта з виключенням харчових продуктів, на які у дитини спостерігається підвищена чутливість (за результатами прик-тестів), антигістамінні та пробіотичні препарати.

СПИСОК ВИКОРИСТАНОЇ ЛІТЕРАТУРИ

1. Белоусов Ю.В. Гастроэнтерология детского вѳку / Ю.В. Белоусов. — К., 2007. — С. 400.
2. Ивашкин В.Т. Болезни пищевода. Патологическая физиология, клиника, диагностика, лечение / В. Т. Ивашкин, А.С. Трухманов. — М.: Триада-Х, 2000. — С. 178.
3. Корниенко Е.А. Гетерогенность хронического эзофагита у детей / Е.А. Корниенко, Е.И. Филюшкина, Р.А. Насыров, П. В. Антонов // Эффективная фармакотерапия. Гастроэнтерология. — 2013. — № 41. — С. 6—11.
4. Мошко Ю.О. Еозинофільний езофагіт / Ю. О. Мошко // КТЖ. — 2009. — №2. — С. 30—32.
5. Соломенцева Т.А. Эзофагит как междисциплинарная проблема / Т.А. Соломенцева // Ліки України. — 2009. — №6. — С. 59—64.
6. Хронический эзофагит у детей с аллергией // Материалы XVIII Конгресса детских гастроэнтерологов. — М. — 2011. — С. 71—73.
7. Эозинофильный эзофагит в современной клинической практике. По итогам XIV Российской гастроэнтерологической недели, 6—8 октября, г. Москва // Здоров'я України. — 2008. — № 19/1. — С. 46—47.
8. Эозинофильный эзофагит: обзор литературы и описание собственного наблюдения / В.Т. Ивашкин, Е.К. Баранская, В.О. Кайбышева [и др.] // РЖГГК. — 2012. — № 1. — С. 71—81.
9. Eosinophilic esophagitis in children: immunopathological analysis and response to fluticasone propionate / J.E. Teitelbaum, V.L. Fox, F.J. Twarog [et al.] // Gastroenterology. — 2002. — Vol.122, №5. — P. 1216—1225.
10. Eosinophilic esophagitis: updated consensus recommendations for children and adults / C. Liacouras, G. Furuta, I. Hirano [et al.] // J. Allergy Clin. Immunol. — 2011. — Vol. 128, №1. — P. 3—20.
11. Furuta G.T. Eosinophilic esophagitis: Update on clinicopathological manifestations and pathophysiology / G.T. Furuta // Curr. Opin. Gastroenterol. — 2011. — Vol. 27, №4. — P. 383—388.

M.I. HORODYLOVSKA, S.L. NYANKOVSKYY

Danylo Halytsky Lviv National Medical University, Medical Faculty, Department of Pediatrics, Lviv

FEATURES OF DIAGNOSIS AND TREATMENT OF EOSINOPHILIC ESOPHAGITIS IN SCHOOL AGE CHILDREN

The article describes the clinical course and current approaches to diagnosis and treatment of eosinophilic esophagitis in school-age children. The study involved 63 children with suspected eosinophilic esophagitis, endoscopic and morphological diagnosis was confirmed only in 40 of them. Children with eosinophilic esophagitis were divided into two groups of 20 pupils, depending on the regimen. Children of the main group received elimination diet, Levocetirizine and probiotic based on *L. reuteri* within one month, control children received just elimination diet and Levocetirizine. It was established that the inclusion of probiotic into the complex therapy of eosinophilic esophagitis significantly affect the outcomes of children.

Key words: school-age children, eosinophilic esophagitis, elimination diet, probiotics

Стаття надійшла до редакції: 22.04.2014