

© А.С. Головацький, В.Й. Палапа, О.І. Гецько, А.О. Гербут, Е.С. Добрянська, Т.А. Александрович, Т.А. Головацький, 2015

УДК 6.12.017.1:576.31:611.42

А.С. ГОЛОВАЦЬКИЙ, В.Й. ПАЛАПА, О.І. ГЕЦЬКО, А.О. ГЕРБУТ, Е.С. ДОБРЯНСЬКА, Т.А. АЛЕКСАНДРОВИЧ, Т.А. ГОЛОВАЦЬКИЙ

Ужгородський національний університет, медичний факультет, кафедра анатомії людини та гістології, Ужгород

ЦИТОАРХІТЕКТОНІКА ДИФУЗНОЇ ЛІМФОЇДНОЇ ТКАНИНИ ТА ЛІМФОЇДНИХ ПЕРЕДВУЗЛИКІВ СЛИЗОВОЇ ОБОЛОНКИ ШЛУНКА НОВОНАРОДЖЕНИХ ДІТЕЙ

Досліджено щільність імункомпетентних клітин дифузної лімфоїдної тканини та лімфоїдних передвузликів у власній пластинці слизової оболонки різних частин шлунка новонароджених дітей. Встановлено закономірності зміни щільності лімфоцитів, плазмоцитів і макрофагів і активності малих і середніх лімфоцитів у різних частинах шлунка.

Ключові слова: шлунок, слизова оболонка, власна пластинка, лімфоїдні клітини, дифузна лімфоїдна тканина, лімфоїдні передвузлики, щільність, активність

Вступ. Слизова оболонка шлунка містить потужний захисний бар'єр, якому належить важлива роль у забезпеченні гомеостазу організму. Важливою структурно-функціональною складовою цього бар'єру є добре розвинений імунний апарат, який міститься в основному у власній пластинці слизової оболонки [1, 4]. Ці захисні елементи реагують на антигени, що потрапляють з їжею в порожнину шлунка. Ці імунні структури складаються з дифузної лімфоїдної тканини, лімфоїдних передвузликів та лімфоїдних вузликів [2, 3, 7, 8, 10]. Найбільше таких утворів міститься у глибоких ділянках власної пластинки слизової оболонки шлунка, особливо у його воротарній частині [4]. Такі лімфоїдні структури побудовані з імункомпетентних клітин, які представлені малими, середніми і великими лімфоцитами, макрофагами і плазмоцитами [1, 2, 4–9].

Дифузно розміщені імункомпетентні клітини розташовані переважно у власній пластинці слизової оболонки шлунка ще в періоді ембріогенезу, і до моменту народження кількість їх поступово зростає. У певних ділянках дифузної лімфоїдної тканини ці клітини скупчуються. Але такі утвори не мають чітких контурів, тому їх називають лімфоїдними передвузликами [2, 4]. З часом лімфоїдні передвузлики перетворюються на лімфоїдні вузлики – найбільш диференційовані структури лімфоїдної тканини, які мають вигляд утворів кулястої форми з чіткими контурами [2, 4]. Нами вже раніше була вивчена цитоархітекtonіка цих структур шлунка у постнатальному онтогенезі [2].

Мета дослідження. Вивчити цитоархітекtonіку дифузної лімфоїдної тканини та лімфоїдних передвузликів у власній пластинці слизової оболонки шлунка новонароджених дітей.

Матеріали та методи. Для дослідження взято фрагменти стінки кардіальної і воротарної частин, дна та тіла шлунка у 10 трупів но-

вонароджених дітей, що загинули від випадкових причин. На забарвлених азур II-еозином гістологічних зрізах вивчали під світловим мікроскопом щільність малих, середніх і великих лімфоцитів, плазмоцитів і макрофагів у дифузній лімфоїдній тканині та лімфоїдних передвузліках у власній пластинці слизової оболонки шлунка на площі 289 мкм^2 за допомогою морфометричної сітки № 3/16 Стефанова С.Б. [5]. Визначали також коефіцієнти відношення «світлих» і «темних» форм малих і середніх лімфоцитів ($K_{\text{мл}}$ і $K_{\text{сл}}$), які є мірилом активності лімфоцитів [10]. Цифрові величини експериментальних даних представлені вибірковими середніми (M) з довірчим інтервалом ($\pm L$) для рівня вірогідності $p = 95\%$ за Стьюдентом.

Результати досліджень та їх обговорення. Нами встановлено (табл. 1), що у новонароджених дітей щільність малих «темних» лімфоцитів у складі дифузної лімфоїдної тканини (рис. 1) на площі 289 мкм^2 найбільша у тілі і воротарній частині шлунка, відповідно $1,57 \pm 0,19$ і $1,49 \pm 0,22$, а найменша ж вона є у його кардіальній частині – $1,07 \pm 0,11$. Щільність «світлих» лімфоцитів найбільша у ділянці тіла шлунка – $0,13 \pm 0,07$, а в дні, кардіальній і воротарній частинах щільність цих клітин поступово зменшується у 2,6 рази – до $0,05 \pm 0,07$. Коефіцієнт відношення «світлих» форм малих лімфоцитів до їх «темних» форм ($K_{\text{мл}}$) у тілі шлунка становить $0,09$, у дні – $0,08$, а у воротарній частині у три рази менший – $0,03$.

У новонароджених дітей найбільша щільність «темних» форм середніх лімфоцитів дітей виявлена у кардіальній частині шлунка – $0,11 \pm 0,07$, а в його воротарній частині, дні та тілі цей показник зменшується відповідно у 1,2, 1,6 і 2,2 рази. Щільність «світлих» форм середніх лімфоцитів найбільша у кардіальній частині шлунка – $0,33 \pm 0,15$. У інших ділянках шлунка вона значно менша: у тілі – $0,13 \pm 0,07$, у дні – $0,08 \pm 0,03$, а у воротарній час-

тині найнижча – $0,07 \pm 0,03$, тобто відповідно у 2,5, 4,0 і 4,7 разу. Коефіцієнт відношення «світлих» і «темних» форм середніх лімфоцитів ($K_{сл}$) найбільший у тілі шлунка – 3,00, у його тіла дорівнює 2,60; у ділянці дна цей коефіцієнт зменшується до 1,14, а у воротарній частині він найменший – всьо-

го 0,78. Отже, співставляючи показники коефіцієнта відношення «світлих» і «темних» форм лімфоцитів ($K_{мл}$) у дифузній лімфоїдній тканині слизової оболонки шлунка, встановлено, що малі лімфоцити є найактивнішими у його тілі і дні, а середні – у кардіальній частині і тілі шлунка.

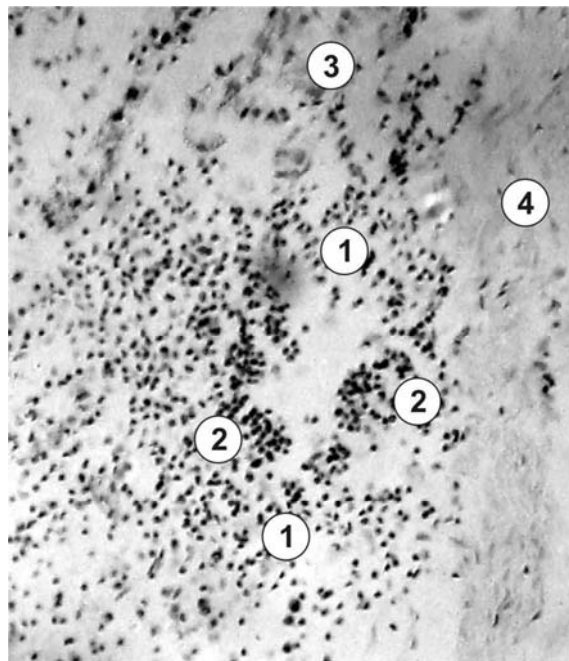


Рис. 1. Фрагмент слизової оболонки шлунка новонародженої дитини.

Забарвлення: азур II-еозином; збільшення: об. $\times 20$, ок. $\times 10$.

1 – дифузна лімфоїдна тканина; 2 – лімфоїдні передвузлики; 3 – шлункові залози; 4 – м'язова пластинка слизової оболонки.

Таблиця 1

Щільність лімфоїдних клітин і коефіцієнт відношення «світлих» і «темних» форм малих і середніх лімфоцитів ($K_{мл}$ і $K_{сл}$) у дифузній лімфоїдній тканині власної пластинки слизової оболонки шлунка новонароджених дітей

Типи клітин	Частини шлунка, кількість клітин на площі 289 мкм^2 , $M \pm L$			
	Дно	Кардіальна частина	Тіло	Воротарна частина
Малі „темні“ лімфоцити	$1,31 \pm 0,22$	$1,07 \pm 0,11$	$1,51 \pm 0,19$	$0,49 \pm 0,22$
Малі „світлі“ лімфоцити	$0,11 \pm 0,11$	$0,08 \pm 0,03$	$0,13 \pm 0,07$	$0,05 \pm 0,07$
$K_{мл}$	0,08	0,07	0,09	0,03
Середні „темні“ лімфоцити	$0,07 \pm 0,11$	$0,11 \pm 0,06$	$0,05 \pm 0,07$	$0,09 \pm 0,07$
Середні „світлі“ лімфоцити	$0,08 \pm 0,03$	$0,33 \pm 0,15$	$0,13 \pm 0,07$	$0,07 \pm 0,03$
$K_{сл}$	0,14	3,00	2,60	0,78
Великі лімфоцити	$0,08 \pm 0,07$	$0,08 \pm 0,07$	$0,08 \pm 0,11$	$0,08 \pm 0,07$
Плазмоцити	$0,21 \pm 0,15$	$0,17 \pm 0,08$	$0,24 \pm 0,11$	$0,24 \pm 0,15$
Макрофаги	$0,92 \pm 0,03$	$0,18 \pm 0,15$	$0,21 \pm 0,14$	$0,15 \pm 0,07$

Великих лімфоцитів у слизовій оболонці небагато, їхня щільність однакова і коливається в межах $0,08 \pm 0,07$. Щільність плазмоцитів у дифузній лімфоїдній тканині слизової оболонки шлунка новонароджених дітей найбільша (див. табл. 1) у його тілі – $0,24 \pm 0,11$, а найменша у кардіальній час-

тині – $0,17 \pm 0,08$. Найбільша щільність макрофагів ($0,92 \pm 0,03$) виявлена у слизовій оболонці дна шлунка.

У власній пластинці слизової оболонки шлунка новонароджених дітей розташовані лімфоїдні передвузлики (див. рис. 1). Найчастіше ці структури

містяться у глибоких ділянках власної пластинки слизової оболонки – між дном шлункових залоз і м'язовою пластинкою та між дном залоз. У новонароджених дітей у лімфоїдних передвузликах слизової оболонки шлунка щільність клітин значно більша у порівнянні з дифузною лімфоїдною тканиною, там переважають малі «темні» лімфоцити. Щільність малих «темних» лімфоцитів (табл. 2) найбільша у воротарній і кардіальній частинах шлунка – відповідно $7,69 \pm 1,83$ і $7,47 \pm 2,12$; у тілі шлунка вона складає $6,65 \pm 2,05$, а в його дні –

$5,24 \pm 1,06$. Щільність малих «світлих» лімфоцитів також найбільша у воротарній частині шлунка – $0,72 \pm 0,25$, а в його дні щільність цих клітин є меншою майже у чотири рази і становить $0,19 \pm 0,08$. Зміни величини коефіцієнта відношення «світлих» і «темних» форм малих лімфоцитів ($K_{мл}$) у лімфоїдних передвузликах слизової оболонки шлунка відповідає закономірності зміни щільності «світлих» форм малих лімфоцитів у воротарній частині, ділянці тіла, кардіальній частині і ділянці дна і становить відповідно $0,09$, $0,07$, $0,04$ і $0,03$.

Таблиця 2

Щільність лімфоїдних клітин і коефіцієнт відношення «світлих» і «темних» форм малих і середніх лімфоцитів ($K_{мл}$ і $K_{сл}$) у лімфоїдних передвузликах власної пластинки слизової оболонки шлунка новонароджених дітей

Типи клітин	Частини шлунка, кількість клітин на площі 289 мкм^2 , $M \pm L$			
	Дно	Кардіальна частина	Тіло	Воротарна частина
Малі «темні» лімфоцити	$5,24 \pm 1,06$	$7,47 \pm 2,12$	$6,65 \pm 2,05$	$7,69 \pm 1,83$
Малі «світлі» лімфоцити	$0,19 \pm 0,08$	$0,32 \pm 0,22$	$0,48 \pm 0,29$	$0,72 \pm 0,25$
$K_{мл}$	0,03	0,04	0,07	0,09
Середні «темні» лімфоцити	$0,25 \pm 0,18$	$0,13 \pm 0,11$	$0,09 \pm 0,15$	$0,17 \pm 0,11$
Середні «світлі» лімфоцити	$0,20 \pm 0,14$	$0,08 \pm 0,15$	$0,15 \pm 0,11$	$0,17 \pm 0,18$
$K_{сл}$	0,80	0,62	1,67	1,00
Великі лімфоцити	$0,11 \pm 0,15$	$0,09 \pm 0,07$	$0,29 \pm 0,11$	$0,19 \pm 0,22$
Плазмоцити	$0,28 \pm 0,13$	$0,37 \pm 0,29$	$0,40 \pm 0,26$	$0,81 \pm 0,18$
Макрофаги	$0,45 \pm 0,11$	$0,44 \pm 0,14$	$0,45 \pm 0,15$	$0,24 \pm 0,18$

Щільність «темних» форм середніх лімфоцитів найбільша у слизовій оболонці дна шлунка – $0,25 \pm 0,18$, у його воротарній і кардіальній частинах і тілі вона менша відповідно у 1,8, 2,0 і 2,8 рази. Щільність середніх «світлих» лімфоцитів також найбільша у дні шлунка – $0,20 \pm 0,14$, дещо меншою вона є у воротарній частині і тілі шлунка, де становить відповідно $0,17 \pm 0,18$ і $0,15 \pm 0,11$, а у кардіальній частині шлунка цих клітин найменше – всього $0,08 \pm 0,15$, тобто у 2,5 рази.

Коефіцієнт відношення «світлих» і «темних» форм малих лімфоцитів ($K_{мл}$) найбільший у тілі шлунка – 1,67, у воротарній частині він дорівнює 1,00, а у дні і кардіальній частині зменшується відповідно до 0,80 і 0,62. Отже, порівнюючи показники коефіцієнта відношення «світлих» форм лімфоцитів до їх «темних» форм ($K_{мл}$) у лімфоїдних передвузликах, виявлено, що малі і середні лімфоцити є найактивнішими у воротарній частині та тілі шлунка.

Аналізуючи показники активності лімфоцитів дифузної лімфоїдної тканини і лімфоїдних передвузликів (див. табл. 1, 2) встановлено таку закономірність. Рівень активності малих лімфоцитів у дифузній лімфоїдній тканині поступово зменшується від дна шлунка до його воротарної частини, а у лімфоїдних передвузликах, навпаки, поступово зростає у цих ділянках. Стосовно середніх лімфо-

цитів такої чіткої закономірності зміни їхньої активності не спостерігається. У дифузній лімфоїдній тканині активність середніх лімфоцитів найбільша у кардіальній частині шлунка, а у лімфоїдних передвузликах найбільша активність цих клітин спостерігається у дні шлунка.

Щільність великих лімфоцитів у лімфоїдних передвузликах найбільша у слизовій оболонці тіла шлунка – $0,29 \pm 0,11$, а найменша, у 4,4 рази, у його кардіальній частині – $0,09 \pm 0,07$. Щільність плазмоцитів найбільша у воротарній частині шлунка – $0,81 \pm 0,18$, а найменша, у 2,9 рази, у його дні $0,28 \pm 0,13$. У ділянках дна, тіла і кардіальній частині шлунка щільність макрофагів однакова і коливається в межах $0,45 \pm 0,15$, а у воротарній частині вона найменша – $0,24 \pm 0,18$.

Висновки.

1. У новонароджених дітей у дифузній лімфоїдній тканині власної пластинки слизової оболонки шлунка щільність малих лімфоцитів найбільша у його тілі – $1,64 \pm 0,19$, а найменша у кардіальній частині – $1,15 \pm 0,11$. Функціональна активність цих клітин також найбільша у тілі шлунка, а найменша – у його воротарній частині. У лімфоїдних передвузликах, навпаки, щільність і активність малих лімфоцитів найбільша у воротарній частині шлунка. Щільність середніх лімфоцитів найбільша у кардіальній частині шлунка – $0,44 \pm 0,15$, у інших

його ділянках вона менша у 2,4–3 рази. Найактивнішими середні лімфоцити є у кардіальній частині шлунка. У лімфоїдних передвузліках щільність середніх лімфоцитів найбільша у дні шлунка – $5,43 \pm 1,06$, а найактивнішими вони є у його тілі.

2. Щільність великих лімфоцитів у дифузній лімфоїдній тканині в усіх частинах шлунка майже однакова і коливається в межах $0,08 \pm 0,11$ – $0,08 \pm 0,07$, а у лімфоїдних передвузліках вона найбільша у його тілі – $0,29 \pm 0,11$. Щільність плазмочитів у дифузній лімфоїдній тканині найбіль-

ша у тілі і воротарній частині шлунка, у його дні і кардіальній частині вона зменшується відповідно у 1,1 і 1,4 разу. У лімфоїдних передвузліках щільність цих клітин найбільша у воротарній частині шлунка – $0,81 \pm 0,18$, в його тілі, кардіальній частині і дні вона зменшується відповідно у 2,0, 2,2 і 3,0 разу. Щільність макрофагів у дифузній лімфоїдній тканині і лімфоїдних передвузліках найбільша у дні шлунка – $0,45 \pm 0,11$, в інших його частинах коливається в межах $0,45 \pm 0,15$ – $0,24 \pm 0,18$.

СПИСОК ВИКОРИСТАНОЇ ЛІТЕРАТУРИ

1. Березина Е.В. Лимфоидная ткань в стенках желудка при гиподинамии / Е.В. Березина, Л.М. Ерофеева // *Морфология*. — 2008. — Т. 133, №4. — С. 55.
2. Головацький А.С. Особливості цитоархітектоники лімфоїдних вузликів шлунка людини у новонароджених / А.С. Головацький, В.Й. Палапа // *Науковий вісник Ужгородського університету, серія "Медицина"*. — 1995. — Вип. 2. — С. 34–39.
3. Мауль Я.Я. Клеточный состав лимфоидных образований в различных отделах прямой кишки плода человека // Я.Я. Мауль, А.Б. Аубакиров, Б.С. Хамидулин [и др.] // *Хирургия, морфология, лимфология*. — Бишкек. — 2009. — Т. 6, №11. — С. 115–117.
4. Сапин М.Р. Лимфатическая система и ее роль в иммунных процессах / М.Р. Сапин // *Морфология*. — 2007. — Т. 131, Вып. 1. — С. 18–22.
5. Стефанов С.Б. Сравнение морфометрических результатов по отношению кумулянт / С.Б. Стефанов // *Архив анат.* — 1982. — Т. 82, № 3. — С. 91–94.
6. Успенский В.М. Функциональная морфология слизистой оболочки желудка / В.М. Успенский. — Л.: Наука, 1986. — 291 с.
7. Guseynowa S.T. Morphology of the lymphoid nodules of the stomach in whit Rats under he influence of mineral woter / S.T. Guseynowa, T.S. Guseynow // *International Journal of Applied And Fundamental Pesearch*. — 2013. — № 2. — P. 125–132.
8. Lee K.S. A case of gastric MALT lymphoma presenting as nodular gastritis in a child / K.S. Lee, H.R. Yang, J.S. Ko [et al.] // *Korean J. Pediatr. Gastroenterol. Nutr.* — 2008. — №3. — P. 87–92.
9. Clinical evaluation of nodular gastritis: follow-up by endoscopy and histopathology / M.K. Sakaguchi, M. Amemoto, T. Hashimoto [et al.] // *Gastroenterol Endosc.* — 2006. — Vol.2. — P. 77–85.
10. Lymphatic system: morphofunkcional considerations / G. Sallustio, C. Giangregorio, L. Cannas [et al.] // *Rays*. — 2000. — Vol. 25, № 3–4. — P. 129–137.

A.S. HOLOVATSKYI, V.Y. PALAPA, O.I. HETSKO, A.O. HERBUT, E.S. DOBRIANSKA,
T.A. ALEKSANDROVYCH, T.A. HOLOVATSKYI

Uzhhorod National Univercity, Medical Faculty, Department of Human Anatomy and Histology, Uzhhorod

THE CYTOARCHITECTURE DIFFUSION OF LYMPHOID TISSUE AND LYMPHOID PRENODULES IN THE MUCOID MEMBRANA IN THE STOMACH OF THE NEWBORN

Investigational the density of lymphoid cells diffusion of lymphoid tissue and lymphoid prenoules in the lamina propria of the mucoid membrana of the different parts in the stomach of the infant. It is proved that the legitimacies of the density of lymphocytes, plasmocytes and macrophages shifts of the action of small and middle lymphocytes in different parts of stomach.

Key words: stomach, mucoid membrane, lamina propria, diffusion lymphoid tissue, lymphoid prenodules, lymphoid cells, density, activity

Стаття надійшла до редакції: 4.12.2014