



В. І. Русин, С. М. Чобей,  
О. О. Дутко

Ужгородський національний  
університет

© Колектив авторів

## ФОРМУВАННЯ ТОВСТОКИШКОВОГО АНАСТОМОЗУ З МЕТОЮ ЗАБЕЗПЕЧЕННЯ ВИСОКОГО РІВНЯ МЕХАНІЧНОЇ МІЦНОСТІ ТА ГЕРМЕТИЧНОСТІ

**Резюме.** *Мета дослідження.* Розпрацювання та впровадження способу створення товсто-товстокишкових анастомозів з метою покращення їхньої механічної міцності та герметичності.

*Матеріали і методи.* Проведено порівняльне морфологічне дослідження оригінального та традиційного двохрядного товстокишкового анастомозів, а також оцінка їх механічної міцності і біологічної непроникності в експерименті на 18 кроликах. Оцінку механічної міцності визначали за допомогою методики пневмопресії. Оцінку біологічної герметичності визначали методом посіву промивних вод з ділянки анастомозу на поживні середовища, видову ідентифікацію виділених мікроорганізмів за допомогою тест-систем та вираховування кількості колонієутворюючих одиниць кількісним методом.

*Результати досліджень та їх обговорення.* Механічна міцність однорядного ручного внутрішньовузлового товстокишкового анастомозу вища на 66,3–85,4 % відповідно першої та сьомої доби спостережень у порівнянні з двохрядним ручним анастомозом. При визначенні біологічної герметичності у дослідній групі, у якій виконували товстокишковий анастомоз в оригінальній методиці, посіви були стерильні в усі терміни забору, тоді як у контрольній групі, де формувався традиційний двохрядний ручний анастомоз, тільки з сьомої доби усі посіви були стерильними.

*Висновки.* Механічна міцність однорядного ручного внутрішньовузлового товстокишкового анастомозу атравматичною ниткою 4/0 без прошивання слизової прогресивно вища на 66,3–85,4 % відповідно першої та сьомої доби спостережень у порівнянні з двохрядним ручним анастомозом. Біологічна герметичність однорядного ручного внутрішньовузлового товстокишкового анастомозу складає 100 % проти двохрядного ручного, виконаного в класичному варіанті (28,5 %).

**Ключові слова:** внутрішньокишковий тиск, анастомоз, механічна міцність, біологічна герметичність, неспроможність анастомозу, товста кишка.

### Вступ

Провідну роль в порушенні загоєння кишкового шва належить внутрішньокишковій гіпертензії (ВКГ), яка виникає в результаті порушень моторно-евакуаторної функції шлунково-кишкового тракту (ШКТ) у післяопераційному періоді [4, 5, 7]. При цьому зниження реальної механічної міцності і біологічної герметичності анастомозу відбувається з плином часу (t) від моменту операції – P(t) [1, 3]. На характер і темп цього процесу впливає рівень внутрішньокишкового тиску (ВКТ), що підвищується при несприятливому поєднанні сприятливих факторів: прогресуючому запаленні, погіршенні мікроциркуляції, інфікуванні лінії анастомозу, зниженні місцевого імунітету. При неефективності і/або відсутності профілактичних заходів

ВКТ досягає критичного рівня і призводить до неспроможності анастомозу та інших ускладнень [1, 2, 6].

Профілактичні заходи щодо порушення загоєння анастомозу складаються із: 1) заходів, спрямованих на зниження рівня ВКТ; 2) заходів, спрямованих на усунення або зниження впливу сприяючих місцевих і загальних факторів (поліпшення якісних характеристик кишкового анастомозу, порушення мікроциркуляції, порушення процесів репарації, корекція важкого преморбідного фону) [2].

Заходи, що забезпечують зниження ВКТ включають в себе прямі (інтубація кишечника, трансанальна декомпресія) і непрямі методи (блокади, застосування лікарських препаратів, фізіолікування) декомпресії. Заходи, що підви-

шують якісні характеристики кишкового шва, заключаються в розробці способу формування товстокишкового анастомозу, який забезпечує високий рівень механічної міцності і біологічної герметичності [2, 6, 7].

#### Мета досліджень

Розпрацювання та впровадження способу створення товсто-товстокишкових анастомозів з метою покращення їхньої механічної міцності та герметичності.

#### Матеріали та методи досліджень

Концепція про визначальну роль ВКГ в розвитку неспроможності кишкового шва послужила підставою для розробки оригінального способу формування товстокишкового анастомозу (ТКА), в основу якого покладено технічне вирішення протидії і нейтралізації ВКГ.

Метою експериментального дослідження було розпрацювання та впровадження в клінічну практику способу анастомозування товстої кишки. В експерименті використано 18 тварин. Дослідження проведено згідно етичних принципів проведення науково-метричних досліджень з участю людини, визначених декларацією Гельсінської Всесвітньої асоціації (1964-2008 рр.), етичних принципів згідно Європейської конвенції про захист хребетних тварин, що використовуються для дослідних та інших наукових цілей (Страсбург, 18 березня, 1986 року) та комісії по етиці Закарпатської обласної клінічної лікарні ім. А. Новака (2008).

Проведено порівняльне морфологічне дослідження оригінального та традиційного двохрядного ТКА, а також оцінка їх механічної міцності і біологічної непроникності.

В якості піддослідних тварин були вибрані кролики обох статей у віці від 8 місяців до 1,5 року, вагою від 2,8 до 4,0 кг. Проводили дві серії дослідів, де тварини розділені на дві групи – дослідну і контрольну.

Напередодні операції тварин не годували. Для премедикації за 20-30 хвилин до операції вводили розчин димедролу (1,5 мг/кг) і анальгін (50 мг/кг). Оперативне втручання проводили в умовах експериментальної операційної з дотриманням асептики під комбінованим наркозом (кетамін 50 мг/кг внутрішньом'язово + масочний ефірний наркоз).

На 1, 3, 5, 7, 14 добу виконували макроскопічну оцінку і забір матеріалу для мікроскопії лінії анастомозу. Макроскопічний опис базувався на протоколах операцій. Отриманий матеріал фіксували в 10 % розчині нейтрального формаліну, проводили в спиртах зростаючої міцності і заливали в парафінові блоки. Депарафіновані зрізи товщиною до 4-5 мкм фарбували гематок-

силіном і еозином для дослідження гістологічної картини в світлі і фотографувалися.

У дослідній групі використовували розроблену методику формування ТКА, у контрольній – традиційний двохрядний вузловий шов.

Оцінку механічної міцності визначали за допомогою оригінальної методики пневмопресії сегмента товстої кишки з анастомозом. Після ревізії перев'язували сегмент товстої кишки з анастомозом, відступивши 5 см в проксимальному і 5 см в дистальному напрямках. Канюлювали проксимальний кінець сегмента товстої кишки катетером з приєднаною до нього грушею для нагнітання повітря, з протилежного дистального краю вводили катетер і підводили до манометру. Черевну порожнину заповнювали фізіологічним розчином. Грушею нагнітали повітря в просвіт сегмента кишки до появи пухирців в зоні анастомозу, що свідчило про розходження країв анастомозу і втрату герметичності. На манометрі фіксували рівень тиску в міліметрах ртутного стовпа, при якому відбувалося виділення бульбашок повітря. Даний рівень тиску був показником реальної механічної міцності анастомозу.

Ступінь біологічної герметичності визначали через 1, 3, 5, 7 діб (16 кроликів). Лінію анастомозу зрощували стерильним фізіологічним розчином, промивні води збирали в стерильні пробірки. Протягом перших двох годин в умовах бактеріологічної лабораторії промивні води сіяли на середовища Ендо, Сабуро, кров'яний агар, жовтково-сольовий агар, тіогліколеве середовище і поміщали в термостат. Видову ідентифікацію виділених мікроорганізмів проводили через дві доби за допомогою тест-систем. Кількість колонієутворюючих одиниць (КУО) вираховували кількісним методом.

Після обробки операційного поля виконували серединну лапаротомію. Після ревізії в рану виводили петлю ободової кишки. Перетинали товсту кишку, досягали гемостазу і після підготовки дистальної і проксимальної кукси приступали до формування анастомозу.

Однорядний внутрішньовузловий шов реалізується застосуванням атравматичного шовного матеріалу (дексон 4/0). Шов виконується за допомогою захоплення підслизового і серозно-м'язового шарів стінки товстої кишки. Вкол голки здійснюється через підслизову основу ділянки кишки, вкол – на його серозній оболонці; після чого виконується прошивання краю анастомозуючої ділянки від серозної оболонки до підслизового шару. Вкол, проведений через підслизовий шар, розташований по лінії розтину, на межі слизового і підслизового шарів. Вкол на серозну оболонку знаходиться на відстані 0,8 см від краю розсіченої кишки і, відповідно, першого вкола. Далі, вкол з боку



дистального відрізка кишки проводиться в 0,8 см від межі розтину. Вкол розташовується на межі слизової та підслизової оболонки. Таким чином, при зав'язуванні, вузли розташовуються в просвіті кишки. Відстань між окремими швами становить близько 0,3 см. Шви зав'язуються після формування задньої губи анастомозу. При формуванні передньої губи вкол і вкол голки з прошиванням вищевказаних шарів здійснюється аналогічно. Останній вузол, серозно-м'язовий, накладається і зав'язується вузликом назовні, зміцнюючи останній по півколу внутрішньовузловий шов, накладений за описаною методикою.

У контрольній групі після резекції сегмента кишки, ТКА формували по типу «кінець в кінець» двохранними вузловими швами. Застосовували атравматичні нитки дексон 4/0. Перший ряд накладали через всі шари стінки кишки, другий ряд – серозно-м'язові шви. Сегмент ободової кишки із сформованим анастомозом занурювали в черевну порожнину. Лапаротому рану пошарово зашивали.

### Результати досліджень та їх обговорення

Динаміку механічної міцності в дослідній і контрольній групах досліджували через добу у 18; три доби – у 17; п'ять діб – у 16; сім діб – у 16 експериментальних тварин (табл. 1).

Таблиця 1

Порівняльна характеристика механічної міцності розробленого і традиційного товстокишкового анастомозів

Термін дослідження	Середні показники пневмопресії (мм рт. ст.)	
	Основна група	Контрольна група
Перша доба	191,5 ± 3,5 p<0,05	115,1 ± 6,5 p<0,05
Третя доба	201,3 ± 9,1 p<0,05	107,3 ± 3,7 p<0,05
П'ята доба	222,5 ± 11,1 p<0,05	126,3 ± 5,5 p<0,05
Сьома доба	311,0 ± 18,5 p<0,05	167,7 ± 7,5 p<0,05

Як видно з таблиці 1, механічна міцність однорядного ручного анастомозу вище на кожному етапі дослідження, на першу добу на 66,3 %, третю – 87,6 %, п'яту – 76,1 %, сьому – 85,4 %.

Оцінка біологічної герметичності у 16 експериментальних тварин: 9 – в дослідній групі і 7 – в контрольній групі. Через добу у – 16; 3 доби – у 14; 5 діб – у 14; 7 діб – у 14 тварин. Виконували релапаротомію, сегмент товстої кишки з анастомозом виводили в рану. У контрольній групі через добу з лінії анастомозів у 5 тварин висіяли колонії *E. coli* від  $3,5 \times 10^5$  до  $4,4 \times 10^5$  КУО. Через три доби в 4 випадках висіяно колонії *E. coli* від  $3,4 \times 10^4$  і  $6,0 \times 10^4$  КУО, у 1 тварини посіви були стерильні; у 2 експериментальних тварин контрольної групи розвинулася неспроможність анастомозу. Визначення біологічної герметичності в даному випадку було недоцільним. Через 5 діб в 4 спостереженнях посіви були стерильні. На сьому добу у всіх семи тварин

контрольної групи посіви були стерильні. У дослідній групі в усі терміни забору матеріалу посіви у всіх 9 тварин були стерильні. Це підтвердило високий ступінь біологічної герметичності при використанні оригінальної методики.

Макроскопічно у контрольній групі через добу після операції в черевній порожнині невелика (до 15–20 мл) кількість серозного випоту, незначний набряк, легка гіперемія очеревинного покрову в зоні втручання, ін'єкція судин. В ділянці анастомозу виражена гіперемія, ін'єкція судин, набряк серозної оболонки кишки. Шви спроможні у всіх спостереженнях. У 2 тварин (28,5 %) в ділянці анастомозу визначався наліт фібрину, що легко знімався.

На 3 добу при ревізії в черевній порожнині зберігався серозний випіт. Середня кількість випоту склала 10–15 мл. Зберігалися гіперемія, набряклість очеревинного покрову, більш виражена в зоні анастомозу. При цьому запальні явища посилювалися в порівнянні з макроскопічною картиною перших післяопераційних діб. В ділянці анастомозу відзначалися значна гіперемія, судинна реакція, набряк і інфільтрація тканин, деформація кишкової трубки, збільшення просвіту за рахунок парезу. У 1 тварини (14,2 %) відмічено часткове прорізування серозно-м'язових швів, у 3 (42,8 %) по лінії анастомозу виявляли фібриновий наліт, що легко видалявся. У двох кроликів розвинулася клінічна неспроможності товстокишкового анастомозу з явищами калового перитоніту. Після ліквідації неспроможності і перитоніту, даних тварин в експерименті не використовували.

На 5–7 добу в обох групах в зоні анастомозу визначався спайковий процес – вісцеро-вісцеральні і вісцеро-парієтальні зрощення. У контрольній групі спайки носили масивний характер, тоді як у дослідній – спайковий процес був представлений одиничними площинними спайками. На п'яту добу в контрольній групі при релапаротомії кількість випоту в черевній порожнині не більше 5–10 мл. Регресували явища запалення. При цьому очеревина незначно гіперемована, помірний набряк і одинична ін'єкція судин. У зоні анастомозу зберігався щільний набряк, незначна гіперемія, судинна реакція. Фібриновий наліт відділявся важко і спостерігався у 3 (60 %) експериментальних тварин. Часткове розходження серозно-м'язових швів відзначено в 1 тварини (20 %). У двох кроликів відзначена неспроможність анастомозу, ускладнена каловим перитонітом. Ліквідація неспроможності. Ці тварини також виведені з експерименту.

На 7 добу при макроскопічній оцінці випіт в черевній порожнині був відсутній, гіперемія, набряк і інфільтрація очеревини незначні, зберігалися тільки в області анастомозу. Анас-

томоз вкритий фібрином у більшості тварин (80 %). Неспроможності анастомозу в цей строк не зазначено.

На 14 добу випоту в черевній порожнині не було, гіперемія, набряк, інфільтрація тканини, ін'єкція судин були відсутні. Анастомоз на 14 добу був добре прохідний, щільна інфільтрація збереглася у 1 кролика (20 %).

У дослідній групі при ревізії черевної порожнини на першу добу після операції до 15–20 мл світлого серозного випоту, легка гіперемія, набряк очеревинного покрову в області втручання. У невеликій кількості нитки фібрину, що легко видалялися. Нашарування фібрину виявлені у 4 тварин (44,4 %). Стінка кишки незначно гіперемована, набрякла, помірна судинна реакція.

На 3 добу в дослідній групі в черевній порожнині до 10-15 мл серозного випоту. Дещо посилились місцеві запальні явища, рівномірно у черевній порожнині та в зоні анастомозу. Більш виражені гіперемія, набряк, інфільтрація очеревини і стінки кишки в ділянці анастомозу. Фібриновий наліт відзначений в 6 (66,6 %).

До 5 доби в дослідній групі неспроможності або ж прорізування швів не виявлено ні в жодному спостереженні. У черевній порожнині близько 5-10 мл серозного випоту. Запальні явища регресували в значній мірі. Ділянки гіперемії, інфільтрації і судинної ін'єкції виявлялися тільки в зоні анастомозу. Анастомоз вільно прохідний, його зона не деформувала кишкову трубку.

На 7 добу в цій групі випіт в черевній порожнині був відсутній. При ревізії в черевній порожнині незначна гіперемія і м'якоеластичний набряк в зоні, яка прилягає до анастомозу, рихлі спайкові зрощення. Неспроможності швів не відзначено. Незначна судинна реакція безпосередньо в зоні анастомозу.

На 14 добу ознаки запалення в черевній порожнині і області оперативного втручання регресували повністю. В області анастомозу деформацій не було. Неспроможності не відзначено в жодному спостереженні.

При дослідженні морфологічної картини анастомозу при використанні оригінальної методики на першу добу виявлялося порушення крово- та лімфообігу, що виражалося набряком підслизової оболонки. Крім цього, спостерігались ознаки початку гнійного запалення. У зоні анастомозу накопичувались сегментоядерні лейкоцити, визначались ділянки некрозу. Серед них виявилась в невеликій кількості лімфоїдно-клітинна інфільтрація. Серозна оболонка вкрита нитками фібрину.

Морфологічна картина анастомозу, виконаного традиційним способом, на третю добу характеризувалася повнокрів'ям кровоносних

і розширенням лімфатичних судин, вираженим набряком стінки кишки. Найявні ознаки гнійного запалення прогресували. У зоні анастомозу тотальна інфільтрація сегментоядерними лейкоцитами і міграцією еозинофільних лейкоцитів в підслизовий і м'язовий шари. Слизова кишки в порівнянні з першими днями не змінена. У кровоносних судинах визначалися тромби, в стінці кишки осередки обмеженого некрозу. На третю добу у анастомозі, сформованого розробленим методом, гнійне запалення значно менш виражене.

Морфологічні зміни на 5 добу (рис. 1) характеризувалися зменшенням набряку стінки кишки, повнокрів'ям кровоносних судин, зниженням кількості сегментоядерних лейкоцитів в стінці кишки. Відзначався початок проліферації сполучної тканини (рис. 2).

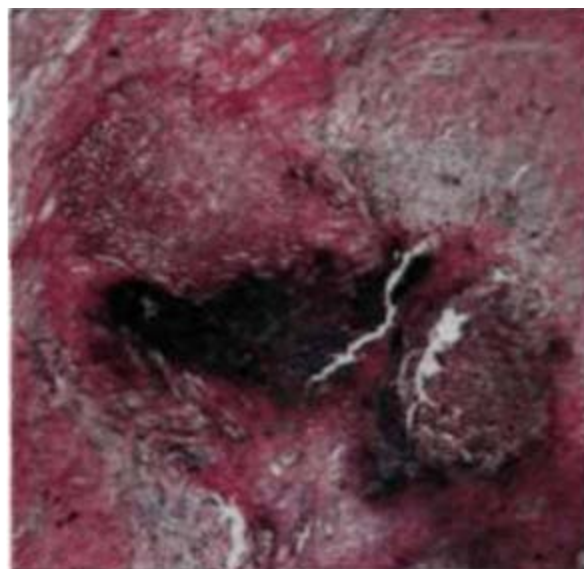


Рис. 1. Ділянка традиційного ТКА через 5 діб після операції. Забарвлення гематоксиліном та еозином. Зб. 200

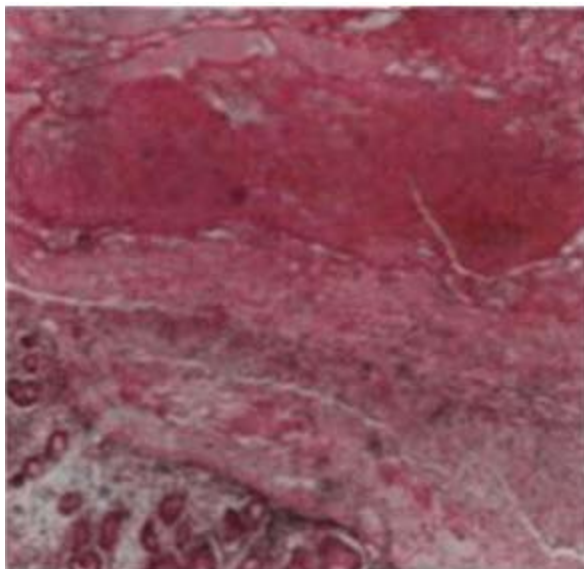


Рис. 2. Ділянка розробленого ТКА через 5 діб після операції. Забарвлення гематоксиліном та еозином. Зб. 200



На 7 добу після операції в стінці кишки, при формуванні анастомозу традиційним способом, переважали продуктивні зміни навколо шовного матеріалу, утворювалися сполучнотканинні волокна. набряк не виражений, лімфоїдноклітинна інфільтрація незначна.

Оригінальний спосіб формування товстокишкового анастомозу дозволив домогтися біологічної герметичності зони анастомозу в усі терміни раннього післяопераційного періоду, тоді як в контрольній групі зона анастомозу стає стерильною, при відсутності порушень загоєння кишкового шва, тільки до 5 діб.

Через добу в обох групах після операції виявлялося порушення крово- та лімфообігу, що виражалось набряком підслизової оболонки, скупченням в зоні анастомозу сегментоядерних лейкоцитів, відмежуванням ділянок некрозу. При цьому кількість сегментоядерних лейкоцитів було значно менше в основній групі, що свідчило про меншу запальну реакцію тканин. На третю добу ознаки гнійного запалення в контрольній групі прогресували, а в зоні анастомозу була відзначена тотальна інфільтрація сегментоядерними лейкоцитами і міграцією еозинофільних лейкоцитів в підслизовий і м'язовий шари. В цей же термін в основній групі запальні явища були значно менш виражені. З 5 доби в обох групах зменшувався набряк стінки кишки, повнокрів'я судин, знижувалася кількість сегментоядерних лейкоци-

тів в стінці кишки і починалася проліферація сполучної тканини. Ці процеси були більш виражені в групі, де застосована оригінальна методика ТКА. Ця тенденція зберігалася до 14 доби: запальні явища регресували в основній групі значно швидше. Таким чином, проведені гістологічне дослідження також підтвердило ефективність розробленого способу товстокишкового анастомозу.

Отримані експериментальні дані можуть бути основою для клінічної апробації розробленого способу формування товстокишкового анастомозу при хірургічному лікуванні пацієнтів, включивши методику в комплекс профілактичних заходів, направлених на збереження цілісності товстокишкових анастомозів при операціях на ободовій кишці.

### Висновки

Механічна міцність однорядного ручного внутрішньовузлового товстокишкового анастомозу атравматичною ниткою 4/0 без прошивання слизової прогресивно вища на 66,3–85,4 % відповідно першої та сьомої доби спостережень у порівнянні з двохранним ручним анастомозом.

Біологічна герметичність однорядного ручного внутрішньовузлового товстокишкового анастомозу складає 100 % проти двохранного ручного, виконаного в класичному варіанті (28,5 %).

### ЛІТЕРАТУРА

1. Барадулин А.А. // Взгляд на механическую прочность кишечного анастомоза / Бюллетень сибирской медицины. – 2003. – №2. – С 89-93.
2. Красильников Д.М. Профилактика несостоятельности швов энтероэнтероанастомоза // Д.М. Красильников, Я.Ю. Николаев, М.М. Миннуллин / Креативная хирургия и онкология. – 2012. – №1 – С. 38-39.
3. Медведева Л. В. Исследование прочностных характеристик швов желудка и тонкокишечного анастомоза у кошек. // Медведева Л. В., Алексенко Н. Б. / Вестник Алтайского государственного аграрного университета. – 2015. – № 2(124). – С. 73-77.
4. Мельник В. М. Хірургічна тактика при неспроможності швів міжкишкових анастомозів // Мельник В. М., О. І. Пойда / Клінічна хірургія. – 2012. – № 6. – С. 8-12.
5. Albatanony. Early detection of anastomotic leakage after hand-sewn colorectal anastomoses // Albatanony, Ayman A., Mahmoud A. Shahin, and Mohamed M. Balpoush / International Surgery Journal. – 2019. – Vol. 6(4). – P.1068-1073.
6. Chadi. Emerging trends in the etiology, prevention, and treatment of gastrointestinal anastomotic leakage // Chadi, Sami A., et al / Journal of Gastrointestinal Surgery. – 2016. – Vol. 20(12). – P. 2035-2051.
7. Shogan B. D. Do we really know why colorectal anastomoses leak? // Shogan B. D. et al / Journal of Gastrointestinal Surgery. – 2013. – Vol. 17(9). – P. 1698-1707.

ФОРМИРОВАНИЕ  
ТОЛСТОКИШЕЧНОГО  
АНАСТОМОЗА С  
ЦЕЛЮ ОБЕСПЕЧЕНИЯ  
ВЫСОКОГО УРОВНЯ  
МЕХАНИЧЕСКОЙ  
ПРОЧНОСТИ И  
ГЕРМЕТИЧНОСТИ

*В. И. Русин, С. М. Чобей,  
А. А. Дутко*

**Резюме.** *Цель исследования.* Разработка и внедрения способа создания толсто-толстокишечных анастомозов с целью улучшения их механической прочности и биологической герметичности.

*Материалы и методы исследования.* Проведено сравнительное морфологическое исследование оригинального и традиционного двухрядного толстокишечных анастомозов, оценка их механической прочности и биологической герметичности в эксперименте на 18 кроликах. Оценку механической прочности определяли с помощью методики пневмопрессии. Оценку биологической герметичности определяли методом посева промывных вод с области анастомоза на питательные среды, видовую идентификацию выделенных микроорганизмов с помощью тест-систем и исчисление количества колониеобразующих единиц количественным методом.

*Результаты исследования и их обсуждение.* Механическая прочность однорядного ручного внутриузелкового толстокишечного анастомоза была выше на 66,3-85,4 % соответственно первой и седьмой суток наблюдений в сравнении с двухрядным ручным анастомозом. При определении биологической герметичности в испытуемой группе, в которой формировали толстокишечный анастомоз в оригинальной методике, посевы были стерильными у все сроки забора, тогда как в контрольной группе, где был использован традиционный двухрядный ручной анастомоз, только с седьмой сутки все посевы были стерильными.

*Выводы.* Механическая прочность однорядного ручного внутриузелкового анастомоза атравматической нитью 4/0 без прошивания слизистой выше на 66,3-85,4 % относительно первой и седьмой суток наблюдений в сравнении с двухрядным ручным анастомозом. Биологическая герметичность однорядного ручного внутриузелкового анастомоза составляет 100 % против двухрядного ручного, исполненного в классическом варианте (28,5 %).

**Ключевые слова:** *внутрикишечное давление, анастомоз, механическая прочность, биологическая герметичность, несостоятельность анастомоза, толстая кишка.*



FORMATION OF THE  
COLON ANASTOMOSIS  
IN ORDER TO PROVIDE  
HIGH LEVEL OF  
MECHANICAL STRENGTH  
AND HERMETICITY

*V. I. Rusyn, S. M. Chobey,  
O. O. Dutko*

**Summary.** *Aim of the study.* Development and implementation of colon anastomoses formation method to improve their mechanical strength and biological hermeticity.

*Materials of the study.* A comparative morphological study of the original and traditional two-row colonic anastomoses was performed in the experiment on 18 rabbits, and an assessment of their mechanical strength and biological hermeticity. The assessment of mechanical strength was defined by using a pneumopression technique. The assessment of biological hermeticity was defined by the method of culturing flushing water from the area of the anastomosis to the growth medium, species identification of isolated microorganisms using test systems and calculating the number of colony-forming units by quantitative method.

*Results of the research.* The mechanical strength of one-row manual intra-nodular colonic anastomosis is higher by 66.3–85.4 %, respectively, of the first and seventh day of observations compared with the two-row manual anastomosis. During biological hermeticity assessment in the experimental group, in which colonic anastomosis was performed in the original method, the cultures were sterile at all stages of the sampling, whereas in the control group, where the traditional two-row manual anastomosis was formed, only from the seventh day all the cultures were sterile.

*Conclusions.* The mechanical strength of one-row manual intra-nodular colonic anastomosis using atraumatic suture 4/0 without suturing the mucosa is higher by 66.3-85.4 %, respectively, of the first and seventh day of observations compared with the two-row manual anastomosis. Biological hermeticity of one-row manual intra-nodular colonic anastomosis is 100 % compared with the two-row manual anastomosis (28,5 %).

**Key words:** *intracolonic pressure, anastomosis, mechanical strength, biological hermeticity, anastomotic leakage, colon.*