

EV 4944/14 ISSN1339-5882 #20221-10021P

VOLUME I (13)/2019

CLINICAL AND  
SCIENTIFIC ISSUES

# INTERMEDICAL JOURNAL



ДО ЮВІЛЕЮ ПРОФЕСОРА  
КАЗАКОВОЇ  
РИММИ ВІКТОРІВНИ

**Interlekársky časopis**  
**Інтермедичний журнал**

Editorial board: Ukraine

Uzhhorod, Universitetska st.,16-a

[journal.intermedical@gmail.com](mailto:journal.intermedical@gmail.com)

## TABLE OF CONTENT

1	<b>АНАЛІЗ ОДОНТОТРОПНИХ ВЛАСТИВОСТЕЙ ПЛОМБУВАЛЬНИХ МАТЕРІАЛІВ</b> Клітинська О.В., Зорівчак Т.І.	5
2	<b>CLINICAL SUBSTANTIATION FOR MAKING AN OPTION OF THE MODE TO OPEN AN IMPACTED TOOTH</b> Flis P.S., Brodetska L.O., Znachkova O.A.	9
3	<b>ОСОБЛИВОСТІ ПАЛЬЦЕВОЇ І ДОЛОННОЇ ДЕРМАТОГЛІФІКИ У ПІДЛІТКІВЗ ЗУБОЩЕЛЕПОВИМИ АНОМАЛІЯМИ</b> Мельник В.С., Горзов Л.Ф.	15
4	<b>САМООЦІНКА СТАНУ ЗДОРОВ'Я НАСЕЛЕННЯМ СІЛЬСЬКОЇ МІСЦЕВОСТІ</b> Гржибовський Я.Л., Миронюк І.С., Любінець О.В.	21
5	<b>ВИСОКОЕСТЕТИЧНА РЕАБІЛІТАЦІЯ ПАЦІЄНТА ІЗ ДИЗГАРМОНІЄЮ ФОРМИ, РОЗМІРІВ ТА КОЛЬОРУ ЗУБІВ У ФРОНТАЛЬНІЙ ДІЛЯНЦІ</b> Бокоч А.В., Бунь Ю.М., Нокашидзе Г., Град І.В.	29
6	<b>ХАРАКТЕРИСТИКА ОПТИМІЗОВАНОЇ СИСТЕМИ ПРИЗНАЧЕННЯ НА ПОСАДУ ТА ПІДГОТОВКИ КЕРІВНИХ КАДРІВ ОХОРОНИ ЗДОРОВ'Я НА РЕГІОНАЛЬНОМУ РІВНІ</b> Слабкий Г.О., Погоріляк Р.Ю.	39
7	<b>ХАРАКТЕРИСТИКА ЗМІН ІНДЕКСНОЇ ОЦІНКИ ТКАНИН ПАРОДОНТА ТА ГІГІЄНИ ПОРОЖНИНИ РОТА В ДИНАМІЦІ КЛІНІЧНИХ СПОСТЕРЕЖЕНЬ У ПАЦІЄНТІВ ІЗ МЕТАЛОКЕРАМІЧНИМИ КОНСТРУКЦІЯМИ ЗУБНИХ ПРОТЕЗІВ ПРИ РІЗНИХ ВИДАХ ОДОНТОПРЕПАРУВАННЯ ТА СТАНУ ПУЛЬПИ ПРЕПАРОВАНІХ ЗУБІВ</b> Радчук В.Б.	47
8	<b>РАДІАЦІЯ ЯК ФІЗИЧНЕ ЯВИЩЕ: ПРИРОДА, ЗАКОНИ ДІЇ, ВПЛИВ, НАСЛІДКИ (ОГЛЯД ЛІТЕРАТУРИ)</b> Стецик М.О., Костенко Є.Я., Юрженко А.В.	54
9	<b>ОСОБЛИВОСТІ СТОМАТОЛОГІЧНОГО ЛІКУВАННЯ ПАЦІЄНТІВ ІЗ НАРКОТИЧНОЮ ЗАЛЕЖНІСТЮ: АНАЛІЗ ІСНУЮЧИХ РЕКОМЕНДАЦІЙ ТА РЕЗУЛЬТАТІВ ПОПЕРЕДНІХ ДОСЛІЖЕНЬ</b> Форос А.І.	58
10	<b>ЗАСТОСУВАННЯ КОМПЛЕКСНОГО ЛІКУВАННЯ ДИСБАКТЕРІОЗУ СЛИЗОВОЇ ОБОЛОНКИ ПОРОЖНИНИ РОТА НА ФОНІ РЕФЛЮКС-ЕЗОФАГІТУ</b> Гелей В.М., Добровольська М.К., Гелей Н.І.	67
11	<b>СТАН ВЕГЕТАТИВНОЇ НЕРВОВОЇ СИСТЕМИ У ХВОРИХ НА ГЛОСОДИНІЮ</b> Кулигіна В.М., Повшенюк А.В., Горай М.А., Дорош І.О., Гелей Н.І.	71

УДК: 615.312-081.37

## ВИСОКОЕСТЕТИЧНА РЕАБІЛІТАЦІЯ ПАЦІЄНТА ІЗ ДИЗГАРМОНІЄЮ ФОРМИ, РОЗМІРІВ ТА КОЛЬОРУ ЗУБІВ У ФРОНТАЛЬНІЙ ДІЛЯНЦІ

Бокоч А.В. \*, Бунь Ю.М. \*\*, Нокашиджє  
Г.\*\*\*, Град І.В. \*\*\*\*

\*кафедра ортопедичної стоматології,  
стоматологічний факультет ДВНЗ  
«Ужгородський національний  
університет», м. Ужгород, Україна.

\*\* кандидат медичних наук, доцент,  
завідувач кафедрою терапевтичної  
стоматології Вишеградськмі медичний  
університет

\*\*\* аспірант кафедри ортопедичної  
стоматології, факультет  
стоматологічний ДВНЗ "Ужгородський  
національний університет", Ужгород,  
Україна

\*\*\*\* Тернопільський національний  
медичний університет, Тернопіль, Україна

**Summary:** Based on clinical case and technical database to conduct retrospective analysis of abilities esthetic and functional rehabilitation with patients which have disproportional and discolored teeth in esthetic area. As a clinical case was considered the situation of correction aesthetic sideview of the smile and also functional characteristics of the 28-years old patient's dentition, who complained with unesthetic view of her teeth. Digital analysis of smile's esthetic options was conducted using application software MS Power Point (Microsoft Office, 2015) and principles of Digital Smile Design. For the purpose of objectivization relevant aesthetic criteria in the same cases we adapted the criteria of a pink and white esthetic PES (pink esthetic score)/WES (white esthetic score). Methodological analysis of the literature was made by using searchal systems (Google Scholar, Pub Med) including the principle of sampling relevant database by the key words. Results. Protocol's implementation of digital graphic analysis the facial and intraoral options by the image processing also using the application software allows not only determine the range of acceptable individual esthetic characteristics, but also it can clearly demonstrate to patient expected results, agreeing with him some moments of medical treatment, and it provides maximal approximate results of the future results. Esthetic rehabilitation of patient with a disproportion and discolorite of the teeth in the esthetic area can be provided by the argumentative orthopedic approach with sufficient explanation of some specific stages of smile's complex correction and the morphofunctional options of some teeth, which are the components of dentoalveolar system.

**Key words:** esthetic rehabilitation, disproportion, digital analysis Digital Smile Design

**Актуальність теми.** Клінічна оцінка стоматологічного статусу та детальний аналіз адекватних методів лікування для відновлення морфофункціональної рівноваги елементів зубощелепового апарату у поєднанні із сучасними можливостями прогнозування результатів ятрогенних втручань за допомогою воскової репродукції та принципів Digital Smile Design забезпечують не тільки найбільш оптимальну, а й естетично очікувану реабілітацію пацієнта [1, 5, 7]. Fradeani M. (2001) [16] в ході ретроспективного дослідження присвяченого верифікації клінічної успішності суцільнокерамічних коронок через 11 років їх використання виявив, що даний показник становить 98,9%, в той же час Pjetursson B. Характеристики сучасних суцільнокерамічних реставрацій забезпечують можливості для максимальної індивідуалізації та адаптації естетичних реставрацій шляхом імітації кольору та відтінку природних структур зубів, їх форми та контуру. Сучасні дослідження, спрямовані на розширення критеріїв об'єктивізації кольоропередачі, адекватності імітованої морфології та повноцінності лабораторних етапів виготовлення суцільнокерамічних конструкцій, передбачають використання новітніх технологій спектрофотометрії, ультразвукової діагностики, формалізованих реєстраційних карт, і навіть специфічно сформульованих параметрів оцінки, проте первинний етап верифікації якості лікування завжди повинен починатись із достатньої аргументації доцільності використання того чи іншого алгоритму ятрогенного втручання [9, 29, 31, 32]. (2007) [38, 39] констатував п'ятирічну клінічну ефективність даних конструкцій у 94,9%. В. S. Segal (2001) [43] провівши диференційоване дослідження визначив, що ефективність суцільнокерамічних конструкцій конкретно у фронтальній області сягає 96,5-97,8%, а відсоток клінічно невдалих реставрацій не перевищує 1,1-1,2%. За тих же умов рівень

клінічно неуспішних суцільнокерамічних реставрацій у жувальній області був дещо нижчим, і не перевищував 0,8-0,9%, що було підтверджено результатами статистичної перевірки даних на достатній кількості досліджуваних об'єктів. Аналогічні результати були отримані Galindo M. (2005) та колегами [20] при повторній оцінці аналогічних ортопедичних коронок (Procera AllCeram) через 55 місяців їх функціонування. Donovan T. (2001) [10] комплексно розглядав аргументацію вибору суцільнокерамічних коронок для відновлення різних груп зубів, резюмуючи, що у фронтальній естетичній області вони є одним із найбільш перспективних для естетичної реабілітації. Дослідниками також було аргументовано, що найчастішими ускладненнями при виготовленні безметалеві керамічні реставрації є виникнення пульпітів (за умови протезування на вітальних зубах) та переломи в області культі [12, 23, 24]. Обидва наслідки можуть бути викликані надмірною редукцією твердих тканин зубів на етапі препарування, або ж недотриманням протоколів відновлення чи формування культі за допомогою скловолоконних штифтових конструкцій та фотокомпозиту. Використання останніх, забезпечує кращі передумови для естетичної мімікрії реставрації, та більш прогнозованого естетичного ефекту при мінімізації ризику виникнення коронального мікропідтікання за чіткого дотримання етапів формування культі та фіксації кінцевої реставрації.

Великої уваги заслугове використання суцільнокерамічних коронок з метою естетичної реабілітації у фронтальній ділянці при клінічних випадках із дизпропорцією зубів ятрогенного походження. Даний підхід, повинен бути попередньо узгоджений з результатами комплексного ортодонтичного дослідження просторових характеристик зубної дуги, оцінкою стану тканин пародонту та згодою пацієнта на запропонований

алгоритм лікування, забезпечує економію часу та матеріальних витрат в ході відновлення параметрів функціонально-та естетично-оптимальної посмішки без додаткової корекції положення окремих зубів чи їх групи, Прогнозованість подібної маніпуляції легше піддається сприйняттю пацієнтом через виконання воскової репродукції та завдяки принципам цифрового дизайну, що в свою чергу дозволяє йому брати безпосередню участь в процесі комплексного ортопедичного лікування [5, 6, 33].

**Мета дослідження.** На основі клінічного випадку та даних клініко-лабораторних досліджень провести ретроспективний аналіз можливостей естетично-функціональної реабілітації пацієнтів із дизколоритом та дизпропорцією зубів ятрогенного походження в естетично значимій зоні. Обґрунтувати доцільність кожного з етапів ятрогенного втручання на основі матеріалів доказової бази рецензованих стоматологічних видань, опублікованих та проіндексованих в пошукових системах.

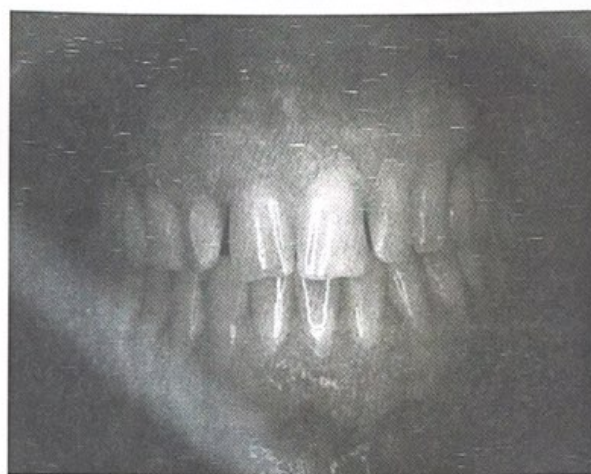
**Матеріали та методи дослідження.** В якості клінічного випадку була розглянута ситуація корекції естетичного профілю посмішки та функціональних характеристик зубного ряду у пацієнтки 28 років, яка звернулась за допомогою в Університетську стоматологічну поліклініку із скаргою на неестетичний вигляд зубів у фронтальній ділянці. Цифровий аналіз естетичних параметрів посмішки проводився з використанням прикладного програмного забезпечення MS Power Point (Microsoft Office, 2015) та принципів Digital Smile Design з адаптованим використанням окремих графічних модулів та рекомендацій E. McLaren, L. Culp (2013). Корекцію ясен проводилась світлодіодним лазером Picasso 810nm межах параметрів біологічної ширини. В якості армуючої конструкції був використаний скловолоконний штифт RelyX™ Fiber Post (3M™), розробка каналу під який проводилась з

адапованими до параметрів штифта розверток RelyX™ Fiber Post (3M™). В якості фіксаційного цементу для штифта використовувався HIGH Q Bond SE (B.J.M Laboratories), відбудову ділянки культі проводили Build-It® F.R.™. В ході лабораторних етапів виготовлення коронок проводилось з польвошпатної кераміки GC Initial (GC), а їх фіксацію – з використанням цементу RelyX® U200 (3M™). Прогнозування можливого ризику ортопедичного лікування проводили шляхом адаптованого графічного алгоритму опрацювання дентальної ортопантограми за методикою дотичних прямих і сталих кутів, запропонованою Асоціацією судової стоматології України (2015). Результати функціональної та естетичної реабілітації опрацьовувались згідно адаптованих критеріїв параметричного аналізу макро- та мікро-естетики посмішки (D. Coachman, 2012). Методологічний аналіз літературних джерел проводився з використанням пошукових систем (Google Scholar, Pub Med) по принципу формування вибірки відповідних даних за ключовими словами.

**Результати дослідження та їх обговорення.** Враховуючи багато досліджень було встановлено, що у вітчизняній стоматологічній практиці близько 55% реставрацій фронтальної групи зубів верхньої щелепи виготовляються із композитів, а 36% із них представлені штучними коронками. А поширеність використання вінірних конструкцій в даній ділянці не перевищує 7-11%, а використання внутрішнього відбілювання з метою естетичної корекції проводиться лиш у 2-4% [29]. При цьому між вибором конструкції в ділянці верхніх різців, віком пацієнта, типом існуючої стертості твердих тканин нижніх антагоністів, їхньою скупченістю та дизпропорцією, аналіз яких дозволяє аргументувати використання того чи іншого протоколу лікування стоматологічного хворого [47].

Пацієнтка 28 років звернулась за допомогою в Університетську

стоматологічну поліклініку із скаргою на неестетичний вигляд зубів у фронтальній ділянці (рис. 1). В ході клінічного обстеження було виявлено незначну дизпропорцію зуба 1.1, 1.2, 2.1, 2.2, 1.3, 2.3, невідповідність контуру ясни, легку форму скупченості зубів у фронтальній ділянці, дисколорит та дефектні реставрації в ділянці 1.1, 1.2, 2.1, 2.2, 1.3, 2.3 та 3.1,3.2,3.3,4.1, 4.2, 4.3



*Рис. 1. Вигляд вихідної клінічної ситуації*

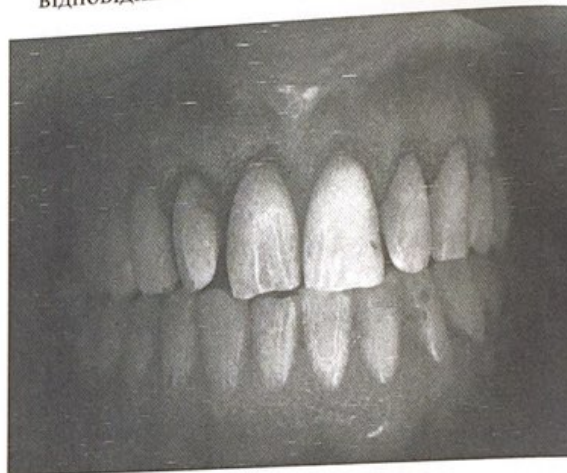Естетична оцінка вихідних клінічних ситуацій проводилась з врахуванням таких загальних критеріїв як: відповідність середньої лінії лица серединній лінії між центральними різцями, відповідність вертикальної та горизонтальної осей зубів аналогічним лицевим орієнтирам, відповідність форми фронтальної групи зубів біометричним параметрам обличчя, збереження показників симетрії, позиції, кольору та відтінку фронтальних зубів в зоні візуалізації, форма ріжучого краю та її відповідність позиції верхньої та нижньої губ, співвідношення параметрів білої та рожевої естетики посмішки, величина лінії посмішки та параметр візуальної глибини щічного коридору, визначення потреби в додатковій фонетичній

корекції. Спроби формалізувати критерії суб'єктивного сприйняття пацієнтом результатів корекції естетичного профілю було широко досліджені A.J. van Waas (1990) [44], D.A. Garber (1996) [21], P. Chen (2009) [1], M.M. Pithon (2000) [27], K. Dannemand (2014) [28]. При цьому в ході ретроспективного аналізу було виявлено, що найчастіше незадоволення пацієнтів виникають із неспівпадінням кольору та форми майбутньої реставрації та профілю посмішки загалом, і лише потім хворі найчастіше скаржаться відносно функціональних невідповідностей, незвичної протрузії при формуванні адекватних оклюзійних схем.

Для максимальної відповідності результатів естетичної та функціональної реабілітації очікуванням пацієнта в даному клінічному випадку були використанні принципи Digital Smile Design. Після отримання зовнішньолицевих фотографій, світлин посмішки та окремо зубних рядів із використанням контрастерів за допомогою прикладного програмного забезпечення [5, 6] була проведена естетичну діагностику патології та заплановано ряд майбутніх маніпуляцій для корекції вихідної ситуації (рис. 2). Майбутній профіль посмішки був попередньо узгоджений з пацієнтом для відповідності та формуванні адекватного бачення результатів майбутньої реабілітації.

Відповідність горизонтальних площин (лінія брів, зиниць, центру носа, ріжучих країв верхніх та нижніх зубів) вертикальній серединній лінії перевірялась за допомогою графічного інструменту Digital Facebow. Після цього внутрішньоротові зображення верхнього зубного ряду із дефектними фронтальними зубами суперімпозиціонувалися на зовнішньолицеву фотографію для контурування дефекту та його візуалізації пацієнту. Аналіз естетичних параметрів посмішки проводився згідно рекомендацій E. McLaren, L. Culp (2013) [32-34] відповідно до симетричності та

горизонтальності ясенного краю, відносної прямолінійності ясенного краю різців та незначного інцизального шифту краю в області бокових різців, симетричності позиції ясеневих сосочків (з середніми показниками висоти 4-5 мм у фронтальній ділянці). На основі проведеного аналізу елементів рожевої естетики було заплановано процедуру лазерну корекції ясенного краю із подовженням висоти клінічної коронки та формуванням адекватного ясенного контуру з відповідним позиціонуванням відповідних естетичних зенітів (рис. 3).



*Рис. 3. Видляд після зняття попередніх реставрацій та корекції ясенного краю*

Достатнє співвідношення параметрів висоти альвеолярної кістки та рівня ясен (наявності 3 мм) диспозицію ясенного краю можна проводити шляхом корекції лише м'яких тканин без втручання у структуру кісткової тканини [2, 45]. При виконанні даної процедури з використанням електрокоагулятора нами також були враховані параметри біологічної ширини. Приєднання епітеліального компоненту до поверхні емалі у межах біологічної ширини відбувається за рахунок десмосомального та інтегринового з'єднання, яке відновлюється у процесі загоєння рани з відновленням середніх параметрів у 0,97 мм епітеліального прикріплення та 1,07 мм сполучнотканинного [22, 30]. Таким

чином, у нашому клінічному випадку був проведений I тип подовження клінічної коронки без альтерації середньостатистичних параметрів біологічної ширини (корекція у межах 1 мм висоти м'яких тканин з резидуальними показниками біологічної ширини у 1,97-2,1 мм), що були визначені шляхом клінічного зондування. Направлена репозиція м'яких тканин в області реставрацій забезпечувались використанням провізорних коронок, контур яких визначив форму ясеневого профілю. Крім того формування адекватного ясеневого профілю та симетричне позиціонування зенітів дозволяє візуально відконтурувати потрібну форму зубів для адекватної естетичної реабілітації.

Для відновлення адекватних параметрів культі зуба 1.2 і 1.3, вони були армовані скловолоконними штифтами RelyX™ Fiber Post (3M™). Глушенко М.А. (2006) [46] встановив, що при використанні штифтових конструкцій для армування культі уражених зубів найбільш поширеними ускладненнями подібного алгоритму лікування є наступні: порушення фіксації штифтової конструкції (24,51%), перелом реставраційного матеріалу (14,71%), перфорація області фуркації коренів або ж безпосередньо стінки кореня (16,67%), порушення фіксації кінцевої реставрації (17,65%). І хоча вченим було математично та клінічно обґрунтовано доцільність використання перфорованого анкерного штифта з метою реставрації фронтальної групи зубів, однак ряд закордонних досліджень свідчать про рекомендоване використання скловолоконних аналогів для забезпечення кращих естетичних параметрів посмішки в ході реабілітації [10, 37, 40]. Скловолоконні штифти, як аналоги металевих та вуглекислотних армуючих конструкцій, відрізняються від останніх своєю еластичністю, модуль якої наближується до модуля дентину, завдяки чому рівні стресових і розклинюючих нагрузок на стінки кореня у порівнянні із нееластичними штифтами значно

зменшуються (більш гомогенний розподіл навантажень), що мінімізує ризик виникнення перелому зуба чи дебондингу конструкції [4, 13]. Крім того, використання скловолоконних штифтів з метою армування культі зуба має також і важливе конструктивно-технічне значення. Рівні полімеризаційного стресу більшості композитів можуть варіювати у діапазоні 3,3-23,5 МПа. При цьому одну з ключових ролей у виникненні подібних напруг відіграє фактор конфігурації порожнини, так званий С-фактор [36]. При використанні лиш композитного матеріалу для відновлення культі ендодонтично пролікованих зубів показник конфігурації може сягати показників 200 і більше в області кореневих каналів. Okuma M. (2010), Ergun G. (2013) та Francescantonio D. (2013) [10, 37] довели, що використання скловолоконних штифтів для заповнення порожнини кореневого каналу зменшує об'єм необхідної порції композиту, тим самим зменшуючи ризик мікропідтікання та рівень напруг при усадці (так званий S-фактор). При цьому важливу роль у повноцінності конверсії мономері композиту відіграє ступінь світлопровідності скловолоконного штифта та рівень аттенуації світлового променя. Ефективність використання композитних надбудов армованих скловолоконним штифтом також була доведена чисельними клінічними та лабораторними дослідженнями, та підсумована у системних оглядах Bitter K. (2006) [3, 4], Goracci C. (2011) [26] та Frydman G. (2013) [19].

Для фіксації скловолокна був обраний стандартний (etch-and-rinse) протокол підготовки кореневого каналу. Простір кореневого каналу після препарування був протравлений Ultra-Etch Etchant (Ultradent), промитий та висушений, після чого у нього нанесли порцію HIGH Q Bond SE (B.J.M Laboratories), в який встановили скловолоконний штифт RelyX™ Fiber Post (3M™). Використання ортофосфорної кислоти дозволило мінімізувати вплив

змазаного шару, а самоадгезивного самопротравлюючого цементу забезпечити достатній бондинг із дентином кореня в умовах обмеженого контролю його вологості та перевірки адекватності попередньої підготовки. Для профілактики надмірного перетравлення дентину аплікація кислоти проводилась строго в межах 20 секунд. Деякі дослідження свідчать про те, що попереднє використання адгезивів та звичайних композитних цементів забезпечує кращі показники зв'язку із структурою кореневого дентину [22, 40], проте кількість існуючих публікацій щодо достатньої клінічної стабільності результатів використання самоадгезивних самопротравлюючих цементів дозволяє прийти до висновку, що подібний підхід також являється клінічно ефективним [12, 41, 17]. Крім того, використання даних матеріалів поряд із процедурою кислотного протравлення дозволяє забезпечити кращу інфільтрацію метакрилатів у структуру твердої тканини, а також враховує дані окремих досліджень щодо обмеженої протравлюючої здатності самопротравлюючих цементів з подальшою корекцією даної характеристики. Крім того, деякі публікації свідчать про нижчий рівень конверсії самоадгезивних цементів, однак рандомізовані 3-річні дослідження свідчать про те, що клінічна ефективність використання скловолоконних конструкцій разом із самоадгезивними цементами залишається достатньо високою [40]. Використання комбінованих матеріалів значно спрощує виконання клінічної маніпуляції, мінімізуючи при цьому необхідність концентрації на кожному кроці поетапного протоколу, як при імплементації стандартного алгоритму бондингу, а дані системного огляду та мета-аналізу чисельних досліджень *in vitro* отримані Sarkis-Onofre R. (2014) [41] свідчать про те, що використання самоадгезивних цементів може навіть покращити ретенцію скловолоконних

штифтів, у порівнянні із використанням звичайних цементів.

Питання силанізації скловолоконного штифта досі залишається відкритим: хоча Bitter (2007) [3, 4] стверджує, що силан ніяк не підвищує силу з'єднання композита із штифтом, оскільки біфункціональна молекула силану взаємодіє саме з цільно-конверсованою епоксидною матрицею штифта, яка не вступає в реакцію, а зв'язок силана може відбуватись лиш з неорганічного матрицею самого скловолокна. Проте дані Monticelli F. (2006) [36] та Oliveira J. (2013) [8] свідчать, що використання силану разом із адгезивом все-таки підвищує силу з'єднання композиту із штифтом, тому у даному клінічному випадку для цієї процедури був використаний Adper Single Bond 2 (3M™) та Prosil Silano (FGM). Аргументовано, що для доказової рекомендації подібного підходу необхідне проведення додаткових рандомізованих досліджень, які дозволять встановити доцільність подібного протоколу фіксації.

Культя зуба 1.2, 1.3 була відновлена з використанням матеріалу *Build-It® F.R.™ (PENTRON)*. Препарування культі та зуба 1.1 під суцільнокерамічні коронки проводилось згідно рекомендацій Goodacre C. (2001) та D. Edelhoff (2002) [11] з максимальною редукцією тканин у межах 0,8 – 1 мм та формування уступу у вигляді плеча.

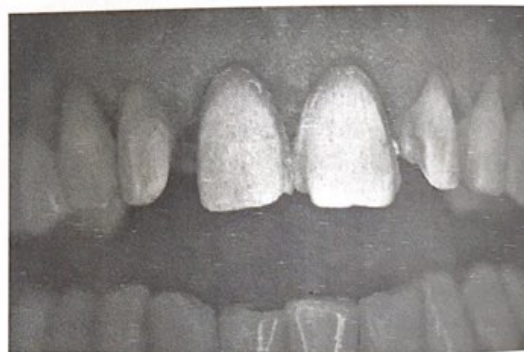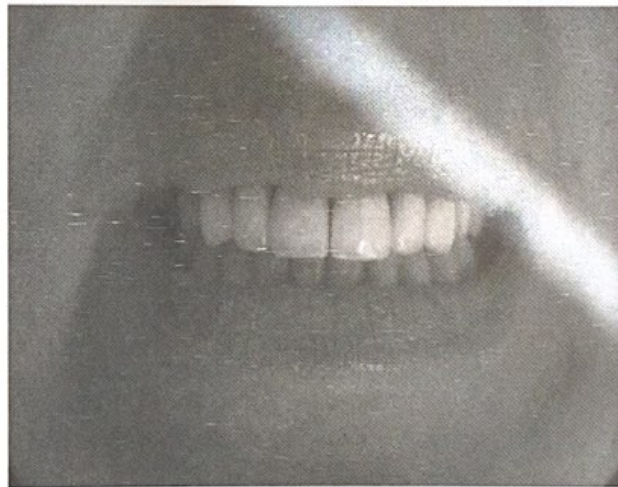
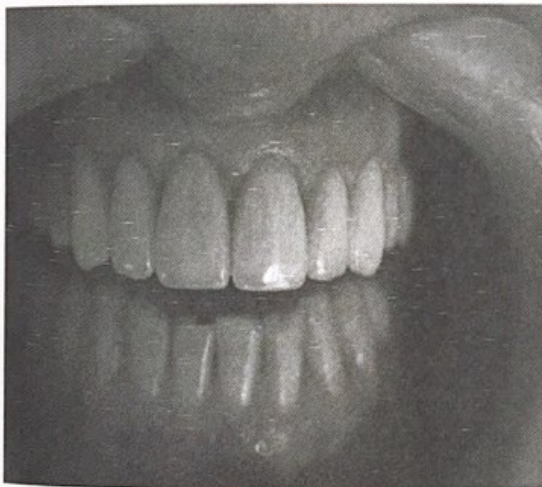


Рис. 4. Вигляд після препарування та відновлення культі



В ході лабораторних етапів виготовлення остаточних коронок проводилось з польовошпатної кераміки GC Initial (GC). Дискolorит зубів був усунений шляхом використання екранної маси GC Initial першого слою, який перекриває та маскує дискolorацію зуба без використання попереднього ендодіблювання, та має хороший прогнозований результат кольоропередачі зуба на вдміну від попереднього. При аналізі тривалих лабораторних цитоморфометричних досліджень за приблизно однакових умов протезування було виявлено, що у групі пацієнтів зпротезованих з використанням металокерамічних коронок запально-деструктивний індекс ясен значно відрізняється від даного показника у пацієнтів з безметалевими коронками, проте аргументовані висновки негативного впливу металокерамічних коронок на пародонт опорних зубів

потребують проведення ряду додаткових уточнюючих досліджень [47, 48]. Фіксацію остаточних протетичних супраструктур проводили з використанням цементу RelyX® U200 (3M™). Михайлиной Н. А. (2010) в ході виконання власних досліджень вдалось встановити, що зміна сприйняття кольору керамічної реставрації залежить від товщини покриття та типу субструктури, в той час як вплив кольору фіксаційного матеріалу коронки практично нівелюється при зазорі у 50 мкм, а фіксація польовошпатних керамічних коронок з товщиною вестибулярної стінки до 2 мм на скловолокні чи діоксидцирконієвій супраструктурі приводить до зміни параметрів відтінку реставрації в більш світлу сторону, що було спрогнозовано в даному клінічному випадку ще на етапі цифрового планування естетичної реабілітації.



*Рис. 5. Остаточний вигляд реставрації після фіксації*

Визначивши на етапах планування за допомогою програмного забезпечення, що прийнятна для форми обличчя пропорційність ширини центральних зубів до їх висоти становить 77%, вона була відтворена за допомогою реставрації.

Для оптимального профілю посмішки конструкції було змодельовано таким чином, що ширина бокового різця становила приблизно 2/3 ширини центрального (68% в даному клінічному

випадку), і ікло 4/5 ширини бокового з врахування його вектору розміщення у зубній дузі (84% у даному клінічному випадку), згідно правила 1-2-3-4-5 [33]

**Висновок.** Естетична реабілітація пацієнта з диспропорціями та дискolorитами зубів у фронтальній ділянці може бути забезпечена аргументованим ортопедичним підходом при достатньому обґрунтуванні специфіки окремих етапів комплексної корекції посмішки та морфо-функціональних параметрів окремих зубів, як складових елементів зубо-щелепового апарату. Використання сучасних стоматологічних матеріалів, по типу скловолоконних штифтів, самоадгезивних та самопротравлюючих цементів, високоестетичних керамік забезпечує можливості для проведення прогнозованого втручання з відновленням оптимальних параметрів профілю посмішки. Імплементція протоколу цифрового графічного аналізу лицевих та внутрішньоротових параметрів шляхом обробки зображень із використанням прикладного програмного забезпечення

дозволяє не тільки визначати діапазон прийнятних індивідуальних естетичних характеристик, а й наочно продемонструвати пацієнту очікувані результатами, узгодивши з ним нюанси ятрогенного втручання, та забезпечивши таким чином максимальне наближення майбутніх результатів корекції очікуваним. Комплексний теоретико-практичний аналіз подібних специфічних клінічних випадків при достатній аргументації кожного з етапів лікування на основі існуючої доказової бази науково-практичних даних, дозволить практикуючим лікарям не тільки впроваджувати відповідні адаптовані протоколи лікування у повсякденну клінічну практику, а й гарантувати ефективність обраного алгоритму реабілітації з точки зору ретроспективного аналізу результатів суміжних досліджень та клінічних ситуацій.

## ЛІТЕРАТУРА

1. Allen E. P. Surgical crown lengthening for function and esthetics //Dental Clinics of North America. – 1993. – Т. 37. – №. 2. – С. 163-179.
2. Bitter K. et al. Effect of silanization on bond strengths of fiber posts to various resin cements //QUINTESSENCE INTERNATIONAL-ENGLISH EDITION-. – 2007. – Т. 38. – №. 2. – С. 121.
3. Bitter K., Kielbassa A. M. Post-endodontic restorations with adhesively luted fiber-reinforced composite post systems: a review //American journal of dentistry. – 2007. – Т. 20. – №. 6. – С. 353.
4. Coachman C., Calamita M. A. Digital Smile Design. – 2012.
5. Coachman C., Calamita M. Digital smile design: A tool for treatment planning and communication in esthetic dentistry //Quintessence Dent Technol. – 2012. – Т. 35. – С. 103-111.
6. Culp L. et al. Selection of ceramic materials aesthetics and function //J Pract Hygiene. – 2002. – Т. 15. – С. 13-18.
7. Donovan T. E. Factors essential for successful all-ceramic restorations //The Journal of the American Dental Association. – 2008. – Т. 139. – С. S14-S18.
8. Donovan T. E., Cho G. C. Predictable aesthetics with metal-ceramic and all-ceramic crowns: the critical importance of soft-tissue management //Periodontology 2000. – 2001. – Т. 27. – №. 1. – С. 121-130.

9. Edelhoff D., Sorensen J. A. Tooth structure removal associated with various preparation designs for anterior teeth //The Journal of Prosthetic Dentistry. – 2002. – T. 87. – №. 5. – C. 503-509.
10. Egilmez F. et al. Influence of cement thickness on the bond strength of tooth-colored posts to root dentin after thermal cycling //Acta Odontologica Scandinavica. – 2013. – T. 71. – №. 1. – C. 175-182.
11. Fradeani M. Esthetic analysis: a systematic approach to prosthetic treatment. – Quintessence Publishing (IL), 2004. – T. 1.
12. Fradeani M. et al. Five-year follow-up with Procera all-ceramic crowns //Quintessence international (Berlin, Germany: 1985). – 2005. – T. 36. – №. 2. – C. 105-113.
13. Fradeani M., Redemagni M. An 11-year clinical evaluation of leucite-reinforced glass-ceramic crowns: A retrospective study //Quintessence international (Berlin, Germany: 1985). – 2001. – T. 33. – №. 7. – C. 503-510.
14. Francescantonio M. D. et al. The effect of viscosity and activation mode on biaxial flexure strength and modulus of dual resin cements //Revista Odonto Ciência. – 2012. – T. 27. – №. 2. – C. 147-151.
15. Frankenberger R. et al. Luting of ceramic inlays in vitro: marginal quality of self-etch and etch-and-rinse adhesives versus self-etch cements //dental materials. – 2008. – T. 24. – №. 2. – C. 185-191.
16. Frydman G., Levatovsky S., Pilo R. [Fiber reinforced composite posts: literature review] //Refu' at ha-peh vaha-shinayim (1993). – 2013. – T. 30. – №. 3. – C. 6-14, 60.
17. Galindo M. L. et al. [Long-term clinical results with Procera AllCeram full-ceramic crowns] //Schweizer Monatsschrift für Zahnmedizin= Revue mensuelle suisse d'odonto-stomatologie= Rivista mensile svizzera di odontologia e stomatologia/SSO. – 2005. – T. 116. – №. 8. – C. 804-809.
18. Gegauff A. G. et al. Effect of crown lengthening and ferrule placement on static load failure of cemented cast post-cores and crowns //The Journal of prosthetic dentistry. – 2000. – T. 84. – №. 2. – C. 169-179.
19. Gemalmaz D., Ergin Ş. Clinical evaluation of all-ceramic crowns //The Journal of prosthetic dentistry. – 2002. – T. 87. – №. 2. – C. 189-196.
20. Goldstein R. E. Esthetics in Dentistry (2 Vols). – PMPH-USA, 2014.
21. Goodacre C. J., Campagni W. V., Aquilino S. A. Tooth preparations for complete crowns: an art form based on scientific principles //The Journal of prosthetic dentistry. – 2001. – T. 85. – №. 4. – C. 363-376.
22. Goracci C. et al. The adhesion between fiber posts and root canal walls: comparison between microtensile and push-out bond strength measurements //European Journal of Oral Sciences. – 2004. – T. 112. – №. 4. – C. 353-361.
23. Gracis S. et al. Biological integration of aesthetic restorations: factors influencing appearance and long-term success //Periodontology 2000. – 2001. – T. 27. – №. 1. – C. 29-44.
24. Gupta S. K., Saxena P. Evaluation of patient satisfaction after non-vital bleaching in traumatized discolored intact anterior teeth //Dental Traumatology. – 2014. – T. 30. – №. 5. – C. 396-399.
25. Hardess J. W., Bultmann M. От временной к постоянной реставрации //Новое в стоматологии. – 2008. – T. 4. – №. 152. – C. 81-87.
26. Hempton T. J., Dominici J. T. Contemporary crown-lengthening therapy: a review //The Journal of the American Dental Association. – 2010. – T. 141. – №. 6. – C. 647-655.
27. McLaren E. A., Culp L. Digital smile design and prototypes: the Photoshop® smile design technique: part I //J Cosmetic Dent. – 2013. – T. 29. – №. 1. – C. 94-108.
28. McLaren E. A., Culp L. Smile analysis: The Photoshop smile design technique: Part I //Journal of Cosmetic Dentistry. – 2013. – T. 29. – №. 1. – C. 94-108.
29. McLaren E. A., Culp L., White S. The evolution of digital dentistry and the digital dental team //Dentistry today. – 2008. – T. 27. – №. 9. – C. 112, 114, 116.
30. Melo M. P. et al. Evaluation of fracture resistance of endodontically treated teeth restored with prefabricated posts and composites with varying quantities of remaining coronal tooth structure //Journal of Applied Oral Science. – 2005. – T. 13. – №. 2. – C. 141-146.
31. Monticelli F. et al. Clinical behavior of translucent-fiber posts: a 2-year prospective study //The International journal of prosthodontics. – 2002. – T. 16. – №. 6. – C. 593-596.

32. Okuma M. et al. Effect of composite post placement on bonding to root canal dentin using 1-step self-etch dual-cure adhesive with chemical activation mode //Dental materials journal. – 2010. – Т. 29. – №. 6. – С. 642-648.
33. Pjetursson B. E. et al. A systematic review of the survival and complication rates of fixed partial dentures (FPDs) after an observation period of at least 5 years //Clinical oral implants research. – 2004. – Т. 15. – №. 6. – С. 625-642.
34. Radovic I. et al. Evaluation of the adhesion of fiber posts cemented using different adhesive approaches //European journal of oral sciences. – 2008. – Т. 116. – №. 6. – С. 557-563.
35. Schmidt J. C. et al. Biologic width dimensions—a systematic review //Journal of clinical periodontology. – 2013. – Т. 40. – №. 5. – С. 493-504.
36. Segal B. S. Retrospective assessment of 546 all-ceramic anterior and posterior crowns in a general practice //The Journal of prosthetic dentistry. – 2001. – Т. 85. – №. 6. – С. 544-550.
37. Van Waas M. A. J. The influence of clinical variables on patients' satisfaction with complete dentures //The Journal of prosthetic dentistry. – 1990. – Т. 63. – №. 3. – С. 307-310.
38. Yeh S., Andreana S. Crown lengthening: basic principles, indications, techniques and clinical case reports //The New York state dental journal. – 2004. – Т. 70. – №. 8. – С. 30-36.
39. Глущенко М.А. Современные методы восстановления коронковой части зуба после эндодонтического лечения. – дис. к.мед.н., - 2006. – Краснодар. – 125 с.
40. Манье П., Беслер У. Сравнение керамических и композитных вкладок и накладок. Влияние механического воздействия на распределение нагрузки, адгезию и сгибание коронок //Дентал Ай Кью. – 2004. – №. 1. – С. 48.
41. Михайлина Н. А. Керамика на основе тетрагонального диоксида циркония для реставрационной стоматологии //Перспективные материалы. – 2010. – №. 3. – С. 44-48.