

УЖГОРОДСЬКИЙ НАЦІОНАЛЬНИЙ УНІВЕРСИТЕТ  
ЗАКАРПАТСЬКЕ ОБЛАСНЕ ТОВАРИСТВО  
ТЕРАПЕВТІВ ТА КАРДІОЛОГІВ

# ПОРУШЕННЯ СЕРЦЕВОГО РИТМУ ТА ПРОВІДНОСТІ

НАВЧАЛЬНИЙ ПОСІБНИК

для самопідготовки  
до клінічного практичного заняття  
з внутрішньої медицини для студентів V, VI курсів  
медичного факультету

Ужгород  
Поліграфцентр «Ліра»  
2022

УДК 616.12–008.318(075.8)

ББК 54.101я73

П 60

Навчальний посібник призначений для самостійної роботи студентів V, VI курсів медичного факультету. В посібнику в стислій формі викладені основні форми аритмій, їх патогенез, клініка, діагностика та лікування. Наведені ситуаційні завдання та тести сприяють оптимальному засвоєнню матеріалу. Також посібник може бути використаний під час практичних занять на терапевтичних кафедрах.

Видання рекомендовано для студентів, лікарів-інтернів, лікарів-терапевтів, лікарів-кардіологів.

Автори: професор Рішко М.В., професор Бичко М.В.,  
професор Кишко М.М., доцент Когутич І.І.,  
доцент Чендей Т.В., к. мед. н. Куцин О.О.

Рецензенти: д. мед. н., професор, завідувач кафедри  
факультетської терапії УжНУ Т.М. Ганич  
д. мед. н., професор кафедри пропедевтики  
внутрішніх хвороб УжНУ Є.С. Сірчак

*Рекомендовано до друку Вченою радою  
медичного факультету УжНУ, протокол № 1 від 15.02.2022  
р., Закарпатським обласним товариством терапевтів та  
кардіологів, протокол № 1 від 22.02.2022 р.*

© Рішко М.В., Бичко М.В.,  
Кишко М.М., Когутич І.І.,  
Чендей Т.В., Куцин О.О., 2022

© Поліграфцентр «Ліра», 2022

ISBN 978-617-596-247-3

## ЗМІСТ

<b>Передмова</b> .....	5
<b>1. Визначення поняття</b> .....	6
<b>2. Класифікація</b> .....	12
<b>3. Етіологія. Електрофізіологічні механізми аритмій</b> .....	15
<b>4. Клініка</b> .....	17
<b>5. ЕКГ-діагностика та диференціальна діагностика</b> .....	18
5.1. Екстрасистолія .....	18
5.2. Пароксизмальна тахікардія .....	27
5.3. Миготлива аритмія .....	30
5.4. Тріпотіння та фібриляція шлуночків .....	34
5.5. С-А блокада .....	35
5.6. Передсердна блокада .....	35
5.7. А-В блокада .....	36
5.8. Блокади правої ніжки пучка Гіса .....	39
5.9. Блокади лівої ніжки, її розгалужень .....	41
<b>6. Лікування порушень ритму</b> .....	44

<b>7. Лікування порушень функції провідності . . . . .</b>	<b>56</b>
<b>8. Тестовий контроль . . . . .</b>	<b>61</b>
<b>9. Набір ЕКГ, рекомендованих для самопідготовки . . . . .</b>	<b>168</b>
<b>10. Список літератури . . . . .</b>	<b>232</b>

## ПЕРЕДМОВА

Проблема серцево-судинних захворювань – питання великої соціальної та медичної важливості. Смертність від захворювань серця і судин складає 64%. За цим показником Україна займає одне з перших місць в Європі. Це спонукає до активної праці з профілактики, діагностики та лікування кардіологічних захворювань.

У кардіології найбільш інтенсивно серед інших галузей охорони здоров'я використовуються результати доказової медицини. Аритмологія є однією з найбільш складних клінічних дисциплін: постійно уточнюються підходи до лікування різних порушень ритму та провідності серця, повновлюються та конкретизуються міжнародні та вітчизняні рекомендації. Активно розвиваються інвазивні методи лікування аритмій.

У даному навчальному посібнику коротко охарактеризовані основні види порушень серцевого ритму та провідності, їх критерії та методи надання хворим першої невідкладної та спеціалізованої медичної допомоги.

Широкий та двоступеневий рівень тестів сприяє більш живому засвоєнню матеріалу, що також закріплюється атласом анованих електрокардіограм. Книга рекомендована студентам медичних вищих навчальних закладів, кардіологам-початківцям та лікарям загальної практики.

Автори будуть вдячні за критичні зауваження, пропозиції читачів і врахують їх у подальшій роботі.

В широкому значенні слова в поняття *«аритмії серця»* можна включати всі порушення, при яких змінюються ті функції серця, які забезпечують ритмічне і послідовне скорочення його відділів. Сюди входять різні порушення автоматизму, збудливості, провідності та їх сполучення.

За відсутності дії зовнішніх подразників у серці автоматично здійснюється фізіологічне управління, що забезпечує хронотропну координацію скорочень. Центром автоматизму I порядку є синоатріальний вузол, клітини якого мають максимальну швидкість діастолічної деполяризації й автоматичної активності завдяки різній проникливості клітинних мембран для  $K^+$ ,  $Na^+$ ,  $Ca^{2+}$ ,  $Cl^-$  тощо. Центрами автоматизму II та III порядку є відповідно передсердно-шлуночкове з'єднання (30–40 за 1 хв.) і нижня частина пучка Гіса з волокнами Пуркінє (15–20 за 1 хв.).

Хвиля збудження, генерована синоатріальним вузлом, поступово охоплює міокард передсердь і шлуночків, поширюючись через провідну систему серця, яку за функціональними та морфологічними особливостями поділяють на:

- 1) синусно-передсердний, синоатріальний вузол (стара назва «синусовий вузол») або вузол Кіса-Флека;
- 2) міжпередсердні та міжвузлові провідні шляхи (міжвузлові: передній – Бахмана, він же і міжпередсердний, середній – Венкенбаха і задній – Тореля);
- 3) передсердно-шлуночковий, або атріовентрикулярний вузол (вузол Ашоффа-Тавара);
- 4) пучок Гіса, його права і ліва ніжки (відповідно до кожного шлуночка), ліва з передньою та задньою гілками;
- 5) субендокардіальні волокна Пуркінє.

Крім зазначених, існують додаткові провідні шляхи: Паладіно-Кента, Джеймса, Махайма та ін. Імпульс із передсердь поширюється ними в обхід атріовентрикулярного

з'єднання (Паладіно-Кета, Джеймса) без фізіологічної затримки в атріовентрикулярному вузлі (у нормі вона дорівнює 0,12–0,18 с), що часто спричинює аритмії. Додаткові провідні шляхи, особливо Паладіно-Кента, можуть бути причиною атріовентрикулярної реципрокної тахікардії (АВРТ) – ортодромної (імпульс для шлуночків «проходить» звичайним шляхом, а ретроградно – через додатковий шлях проведення) або антидромної (до шлуночків імпульс із синусового вузла «добирається» додатковим шляхом проведення, а ретроградно – класичним шляхом).

Синусовий вузол – це маленька (2–6 мм) еліпсоїдна структура, розміщена субепікардіально в місці впадіння верхньої порожнистої вени в праве передсердя. Кровопостачання вузла здійснюється правою коронарною артерією, іннервація – переважно гілками блукаючого нерва.

Атріовентрикулярний вузол розміщується в нижній частині правого передсердя, разом із стовбуром пучка Гіса утворює атріовентрикулярне з'єднання, яке складається із трьох гістологічно різних частин: передсердно-вузлової (перехідної), вузлової (саме вузла) та вузлово-пучкової.

Атріовентрикулярне з'єднання виконує такі функції:

- 1) проведення біоелектричних імпульсів від передсердь до шлуночків;
- 2) затримку імпульсу на час, необхідний для скорочення передсердь і вигнання крові у шлуночки, що на ЕКГ визначається інтервалом P-Q (0,12–0,8 с);
- 3) захист шлуночків від надмірної кількості імпульсів, що утворюються в передсердях у разі передсердних тахіаритмій шляхом функціональної атріовентрикулярної блокади;
- 4) у разі порушення функції синусового вузла атріовентрикулярне з'єднання стає водієм ритму.

Функціонально атріовентрикулярне з'єднання складається із  $\alpha$ - і  $\beta$ -волокон (зон), у яких різна швидкість проведення імпульсів. Ці волокна утворюють два пучки, що відрізняються швидкістю проведення. Рефрактерний період  $\alpha$ -пучка коротший, а швидкість проведення менша, ніж у  $\beta$ -пучка. Рефрактерний період  $\beta$ -пучка довший, ніж  $\alpha$ -пучка, а швидкість проведення імпульсів ним більша, ніж  $\alpha$ -пучком. Така функціональна неоднорідність атріовентрикулярного з'єднання створює можливості для виникнення поздовжньої дисоціації і може бути патофізіологічною основою виникнення атріовентрикулярної вузлової реципрокної тахікардії – АВВРТ (імпульс, пройшовши від передсердь до шлуночків через зону  $\alpha$ , може повернутися ретроградно через зону  $\beta$  і навпаки – slow-fast і fast-slow тахікардії).

Пучок Гіса (довжина 10 мм) і його ніжки (права та ліва) є центром автоматизму III порядку, вони забезпечують проведення імпульсу з дуже високою швидкістю (3–4 м/с), що зумовлює майже одночасне збудження всіх клітин міокарда шлуночків.

Безпосередній зв'язок провідної системи з волокнами робочого міокарда здійснюється численними розгалуженнями волокон Пуркіньє, які розміщується субендокардіально. Поширення збудження відбувається завдяки контактним мембранам (нексусам), які містять щілини (канали), через які вільно проходять йони. Швидкість поширення імпульсів по міокарду в 5 разів менша, ніж по провідній системі серця.

В основі виникнення електричних потенціалів у міокарді лежить процес різноспрямованого руху йонів через протоплазматичну мембрану кардіоміоцитів. У середині клітини у не збудженому стані в період діастолі концентрація  $K^+$  у 30 разів вища, ніж поза клітиною, а  $Na^+$  – у 20 разів вища



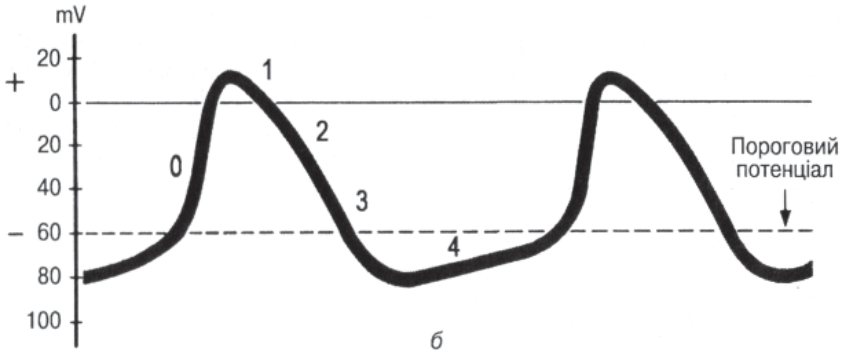
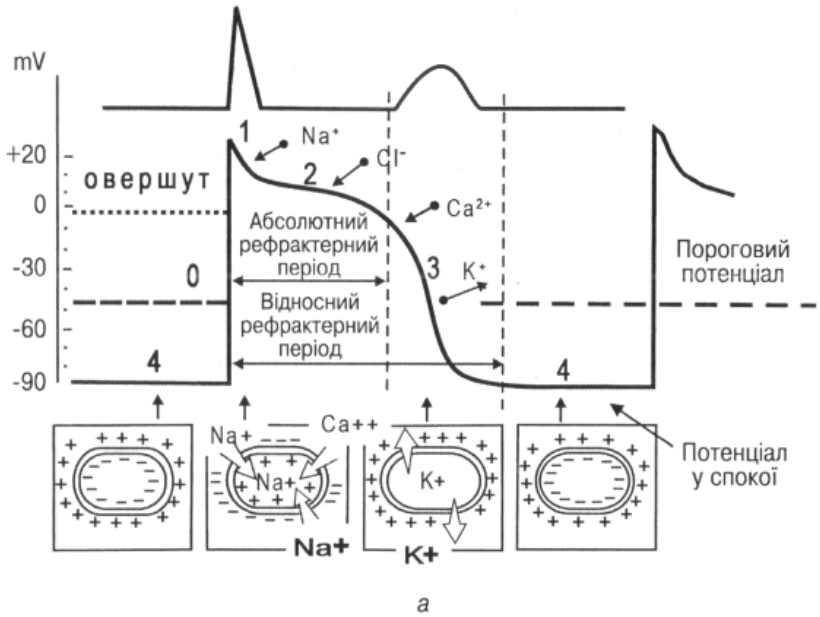
(Ca<sup>2+</sup> – у 25 разів) поза клітиною, ніж у клітині. Різниця у концентраціях підтримується завдяки активній функції йонних каналів, через які в клітину поступають Na<sup>+</sup>, Ca<sup>2+</sup>, Cl<sup>-</sup>, після чого K<sup>+</sup> виходить із неї. Такі процеси здійснюються за допомогою енергії розпаду АТФ за участі Na<sup>+</sup>- і K<sup>+</sup>-АТФ-аз.

У стані спокою трансмембранна різниця потенціалу спокою становить – 90 mV. Здатність клітини спонтанно деполяризуватися називається спонтанною діастолічною деполяризацією. Кардіоміоцити синусового вузла, спонтанно деполяризуючись, циклічно генерують біоелектричні імпульси, які поширюються провідною системою серця. Під час збудження клітини проникність її мембрани для окремих йонів змінюється, при цьому реєструється крива трансмембранного потенціалу дії. Розрізняють кілька фаз трансмембранного потенціалу дії:

Фаза 0. Це фаза деполяризації клітини. Початок збудження характеризується активацією швидких натрієвих каналів сарколеми, Na<sup>+</sup> надходить у середину клітини. Відбувається швидка деполяризація мембрани (10 мс). Електричний заряд її змінюється з -90 до +20 мВ. Період від 0 до +20 мВ має назву овершут – період дуже швидкої деполяризації.

Фаза 1. Це фаза ранньої швидкої реполяризації (відновлення передсердної полярності мембрани), пов'язана із швидким надходженням йонів Cl<sup>-</sup> усередину клітини. Заряд мембрани падає до 0 мВ і нижче.

Фаза 2. Характеризується відносно повільним процесом реполяризації. На кривій трансмембранного потенціалу дії реєструється плато. Постійний рівень потенціалу дії підтримується постійним повільним входженням Ca<sup>2+</sup> і частково Na<sup>+</sup> в клітину. Фаза триває 200 мс, при цьому відбувається скорочення шлуночків і вигнання крові в судини.



### Трансмембранний потенціал

Фази потенціалу дії кардіоміоцитів – пейсмекерів (водіїв ритму серця):

- a* – загальна схема; *б* – із врахуванням спонтанної діастолічної деполаризації; 0 – фаза деполаризації; 1 – фаза ранньої швидкої реполаризації; 2 – плато – фаза ранньої повільної реполаризації; 3 – фаза кінцевої швидкої реполаризації; 4 – фаза спонтанної діастолічної деполаризації

**Рис. 1. Фази потенціалу дії кардіоміоциту**

Фаза 3. Це прикінцева швидка реполяризація міоцитів. Відбувається переміщення  $K^+$  в позаклітинну рідину, що повністю відновлює попередню полярність мембрани.

Фаза 4. Це період діастолі. Рівень потенціалу дії наближується до  $-80 \dots -90$  мВ. У клітинах водія ритму протягом цієї фази потенціал спокою зменшується, що зумовлено виходом з клітини  $K^+$ . Це і є фаза спонтанної діастолічної деполаризації. Крива знижується до початкового рівня, після досягнення якого знову різко зростає проникність мембрани для  $Na^+$ , і серцевий цикл повторюється.

Ця динаміка різниці потенціалів представлена у схемі (рис. №1).

Найпоширенішим і достатньо інформативним дослідженням ритму серця є традиційна ЕКГ в стані спокою. Деякі аритмії і блокади можна діагностувати під час проби з ДФН. Дуже важливими є дані холтерівського моніторингу, коли протягом доби визначається ЧСС і за допомогою якого можна кількісно і якісно охарактеризувати екстрасистолію, тахікардії в стані спокою і під час фізичного навантаження, під впливом лікування.

**КЛАСИФІКАЦІЯ  
ПОРУШЕНЬ СЕРЦЕВОГО РИТМУ  
І ПРОВІДНОСТІ**

*(VI НАЦІОНАЛЬНИЙ КОНГРЕС  
КАРДІОЛОГІВ УКРАЇНИ, 2000 рік)*

***I. Порушення утворення імпульсу.***

1. Синусова тахікардія (більше ніж 90 комплексів за 1 хв.).
2. Синусова брадикардія (менше ніж 60 комплексів за 1 хв.).
3. Синусова аритмія.
4. Зупинка (відмова) синусового вузла.
5. Міграція надшлуночкового водія ритму.
6. Екстрасистолія (синонім – передчасна деполяризація):
  - передсердна (артеріальна);
  - передсердно-шлуночкова (атріо-вентрикулярна);
  - шлуночкова:
    - поодинокі (до 30 за 1 год.);
    - часті (30 і більше за 1 год.);
    - алоритмія (бі-, три-, квадригемінія);
    - поліморфна;
    - парна;
    - рання (R на T).

## 7. Тахікардії:

- надшлуночкові:
  - синопередсердна (синоатріальна);
  - передсердна (атріальна);
  - передсердно-шлуночкова (атріовентрикулярна);
  - з додатковими шляхами проведення:
    - ортодромна;
    - антидромна;
- шлуночкові:
  - нестійка (від 3 шлуночкових комплексів до 30 с);
  - стійка (більше ніж 30с);
  - постійно-зворотна;
  - мономорфна;
  - поліморфна.

## 8. Фібриляція і тріпотіння передсердь:

- пароксизмальна (ритм відновлюється самостійно в межах 48 год.);
- персистуюча (для відновлення синусового ритму не-обхідне втручання);
- постійна (коли синусовий ритм відновити неможливо або недоцільно);
- брадисистолічна (частота шлуночкових скорочень менше ніж 60 за 1хв);
- тахісистолічна (частота шлуночкових скорочень біль-ше ніж 90 за 1 хв.).

## 9. Фібриляція і тріпотіння шлуночків.

## ***II. Порушення проведення імпульсу.***

1. Синоаурикулярні блокади.
2. Атріовентрикулярна блокади (I–III ступенів).

### 3. Внутрішньошлуночкові блокади (постійні, минаючі):

- **однопучкові:**
  - блокада правої ніжки пучка Гіса;
  - блокада передньоверхнього розгалуження лівої ніжки пучка Гіса;
  - блокада задньонижнього розгалуження лівої ніжки пучка Гіса;
- **двопучкові:**
  - блокада лівої ніжки пучка Гіса;
  - блокада правої ніжки пучка Гіса та передньоверхнього розгалуження лівої ніжки пучка Гіса (блокада Бейлі);
  - блокада правої ніжки пучка Гіса та задньонижнього розгалуження лівої ніжки пучка Гіса (блокада Вільсона).

### ***III. Комбіновані порушення утворення і проведення імпульсу.***

Парасистолія:

- передсердна;
- атріовентрикулярного з'єднання;
- шлуночкова.

### ***IV. Захворювання, синдроми і феномени.***

Синдроми та ЕКГ-феномени передчасного збудження шлуночків:

- синдром Вольфа-Паркінсона-Вайта;
- синдром скорочення інтервалу Р-Р (Лауна-Ганонга-Лівайна або Кларк-Леві-Крітеско);
- синдром ранньої реполяризації шлуночків;
- синдром подовженого інтервалу Q-T:
  - природжений (Романо-Уорда);
  - набутий.

- синдром слабкості синусового вузла;
- синдром Морганьї-Адамса-Стокса;
- синдром Фредеріка.

Раптова серцева смерть (аритмічна) – смерть, що настала протягом 1 год. після появи перших симптомів захворювання або суттєвого погіршення стану хворого на тлі стабільного хронічного перебігу захворювання:

- з відновленням серцевої діяльності;
- незворотна.

Зупинка серця (смерть, що настала більше ніж через 1 год. після появи чи посилення симптомів захворювання):

- з відновленням серцевої діяльності;
- незворотна.

Механізми смерті:

- фібриляція шлуночків;
- асистолія;
- електромеханічна дисоціація (вказується за можливості).

## ***V. Аритмії при нормальній або порушеній функції кардіостимуляторів різного типу.***

### **Етіологія аритмій**

1. Захворювання серцево-судинної системи: ІХС (хронічні форми), інфаркт міокарда, нестабільна стенокардія, міокардити, кардіоміопатії, вади серця, пролапс мітрального клапана.

2. Нервово-рефлекторні дії (при холециститі, виразковій хворобі шлунка та 12-палої кишки, діафрагмальній килі, деформуючому остеохондрозі), порушення гуморальної регуляції, електролітного балансу (гіпокаліємія, гіперкаліємія, гіпомагніємія, гіперкальціємія), кислотно-лужної рівноваги, ендокринні порушення.

3. Фізичні, хімічні впливи: куріння, алкоголь, травма, гіпоксія, гіпо- та гіпертермія, медикаментозні засоби (серцеві глікозиди, антиаритмічні засоби, діуретики, симпатоміметики тощо).

4. Ідіопатичні аритмії.

### **Патогенетичні механізми деяких аритмій**

В основі всіх аритмій лежить порушення утворення або проведення імпульсу, або одночасне порушення функцій провідної системи.

Такі аритмії, як синусова тахі- і брадикардія пов'язані відповідно з посиленням та пригніченням автоматизму клітин синусового вузла. В походженні екстрасистолії та пароксизмальних порушень ритму виділяють такі механізми: посилення автоматизму ектопічних вогнищ, повторний вхід збудження (re-entry) та круговий рух імпульсу, тригер-на (наведена) активність спеціалізованих та скоротливих клітин.

Механізм повторного входу збудження (re-entry) полягає у повторному або багатократному збудженні ділянки міокарда одним і тим же імпульсом, що здійснює круговий рух. Для реалізації цього механізму необхідні два шляхи проведення, причому по одному із них проходження імпульсу порушене внаслідок місцевої однонаправленої блокади. Ділянка міокарда, до якої черговий імпульс своєчасно не дійшов, збуджується обхідним шляхом із певним запізненням і стає джерелом позачергового збудження. Воно розповсюджується на сусідні ділянки міокарда.



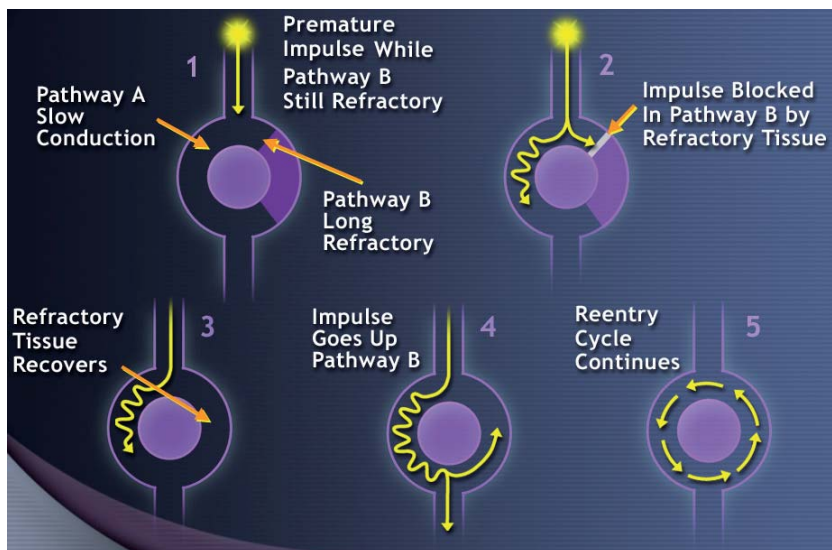


Рис. 2. Механізми розвитку аритмій

## Клініка

Порушення ритму серця можуть бути повністю безсимптомними або приводити до появи різних клінічних симптомів. До основних клінічних симптомів, безпосередньо пов'язаних із порушенням ритму серця, відносяться відчуття серцебиття або перебоїв у роботі серця.

Відчуття перебоїв у роботі серця зазвичай пов'язані з екстрасистолією – передчасним скороченням серця. Перебої в роботі серця хворі описують як несподівані поштовхи в грудній клітці, відчуття короткочасної зупинки чи завмирання серця (нерідко в сполученні з легким головокружінням чи потемнінням в очах). Дехто з хворих відчуває «перевернення серця», раптову необхідність глибоко вдихнути.

Причиною серцебиття в більшості випадків є синусова тахікардія при фізичному навантаженні або хвилюванні, страху, впливі тривожних думок.

Відчуття повністю нерегулярного (неритмічного) серцебиття характерне для нападів пароксизмального миготіння передсердь.

Аритмія може супроводжуватися виникненням стенокардії, задухи, набряку легень, різкої слабкості, головокружіння, переднепритомного стану, епізодів втрати свідомості й навіть кардіогенного шоку.

Як правило, причиною втрати свідомості є тахіаритмії або брадиаритмії.

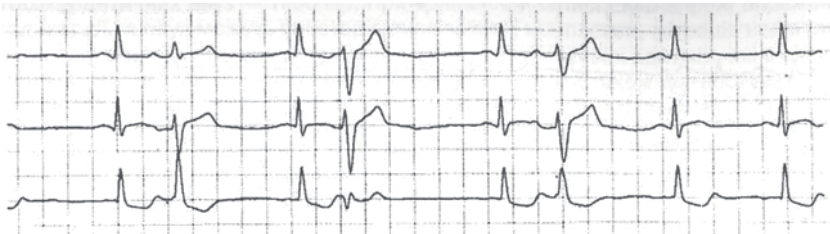
Основною причиною раптової смерті також є аритмії (частіше за все шлуночкова тахікардія, що переходить у фібриляцію шлуночків).

### **Екстрасистолія**

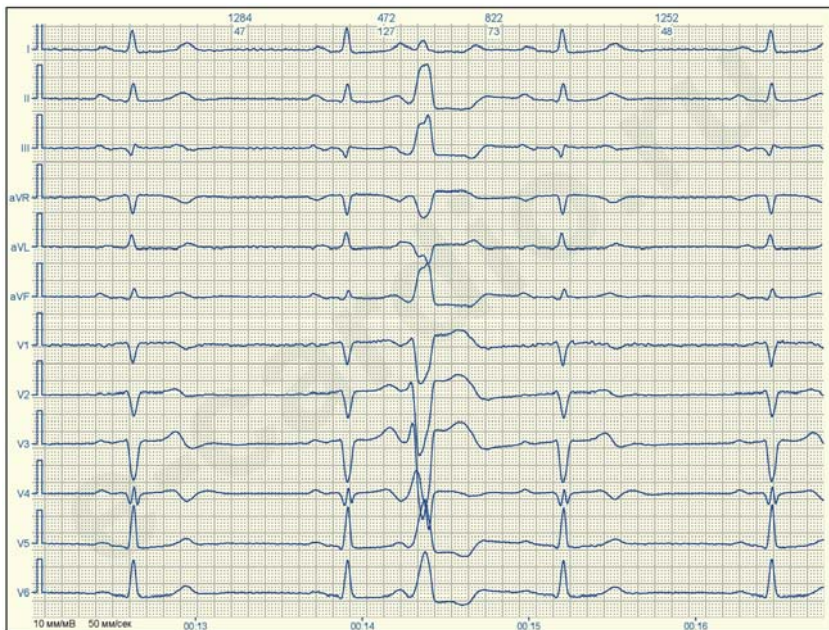
Екстрасистола – це передчасне збудження серця або його відділів під впливом патологічних імпульсів.

Екстрасистола проявляється передчасним скороченням із подальшою паузою. Вона називається постекстрасистолічним інтервалом або компенсаторною паузою. Якщо сума екстрасистолічного і постекстрасистолічного інтервалів дорівнює сумі двох серцевих циклів, то компенсаторна пауза вважається повною. Якщо сума інтервалів коротша, то пауза вважається неповною.

В деяких випадках компенсаторна пауза після екстрасистоли відсутня, тоді екстрасистоли називають інтерпольованими.

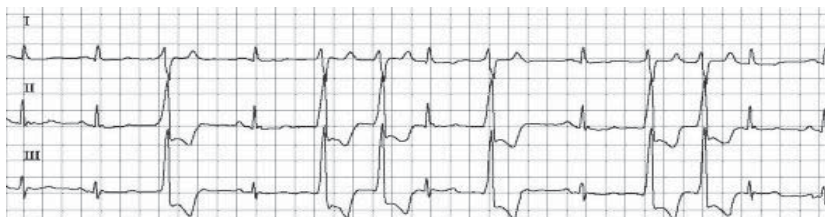

*Аберантні екстрасистоли*

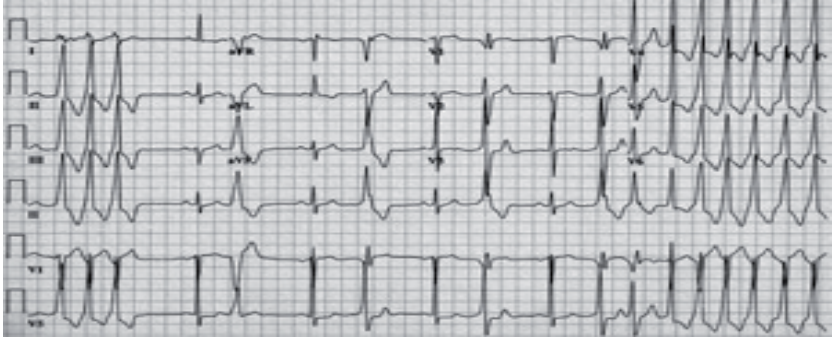

### ***Вставні (інтерпольовані) екстрасистоли***

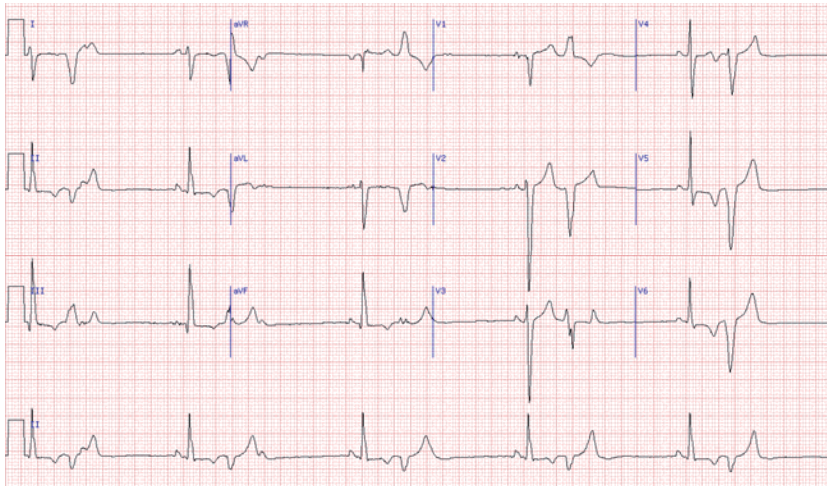
Екстрасистоли можуть бути поодинокими та груповими. Екстрасистолія, що чергується з комплексами у правильній послідовності, називається алоритмічною. Екстрасистоли, які йдуть за кожним черговим комплексом, визначаються як бігемінія, за кожним другим – тригемінія, за кожним третім – кватригемінія і т.д.



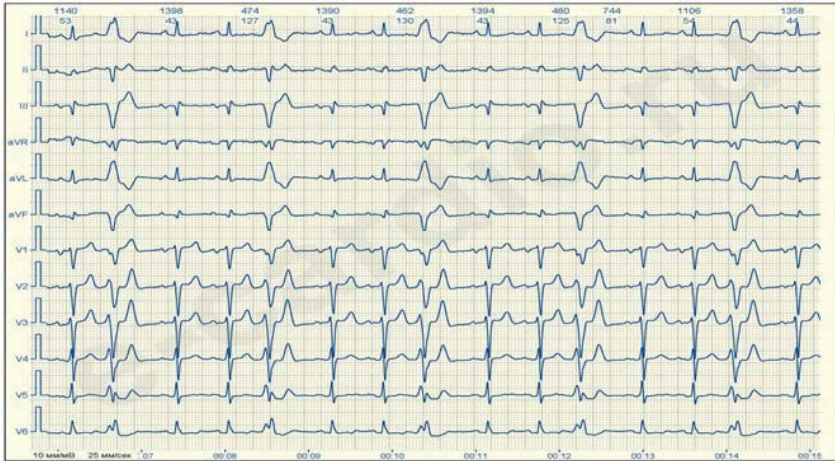
### ***Одиначні та парні екстрасистоли***



***Групова екстрасистолія та пароксизм шлуночкової тахікардії***

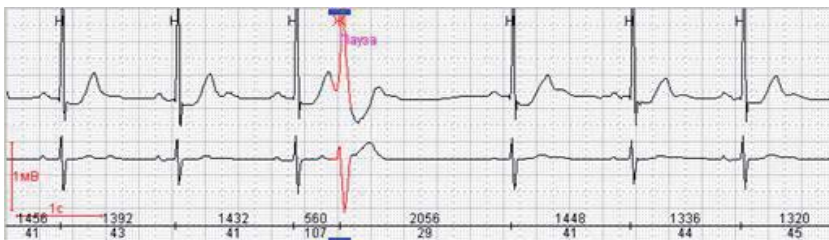


***Алоритмічна екстра-систолія за типом бігемінії (екстрасистолю є кожний другий комплекс)***



***Алоритмічна екстра-систоля за типом тригемінії  
(екстра-систолю є кожний третій комплекс)***

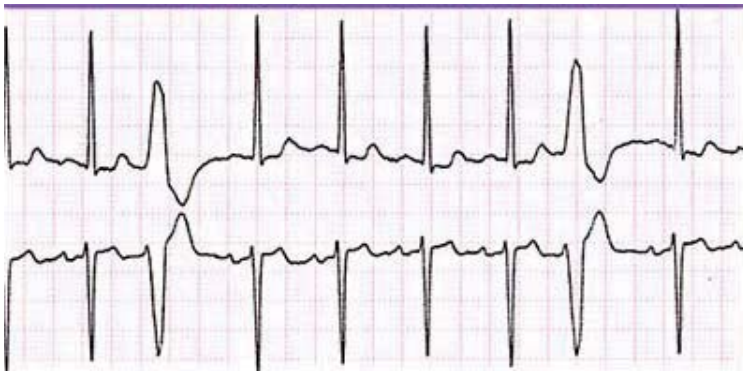
Велике практичне значення має розподіл екстрасистол за часом їх виникнення. При ранніх екстрасистолах екстрасистолічний комплекс нашаровується на зубець Т попереднього комплексу, при середніх він стоїть від зубця Т, виникає в першій половині діастолі, при пізніх – виникає в другій половині діастолі.



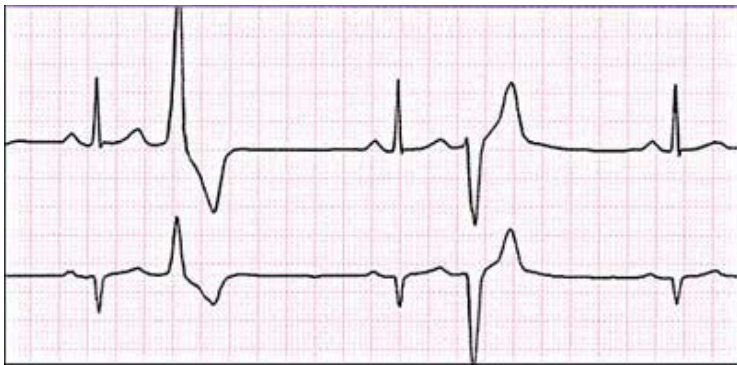***Рання екстрасистола***

Ранні екстрасистоли, як правило, неефективні в гемодинамічному відношенні, ще більш важливо те, що вони можуть викликати загрозливі порушення ритму – миготіння та тріпотіння передсердь, фібриляцію шлуночків.

Екстрасистоли можуть бути моно- або політопними. При монотопних екстрасистолах екстрасистолічний інтервал однаковий, а при політопних – різний. Політопні екстрасистоли прогностично більш неблагочинні, оскільки зазвичай свідчать про більш значне дифузне ураження міокарда.



*Монотопні екстрасистоли*

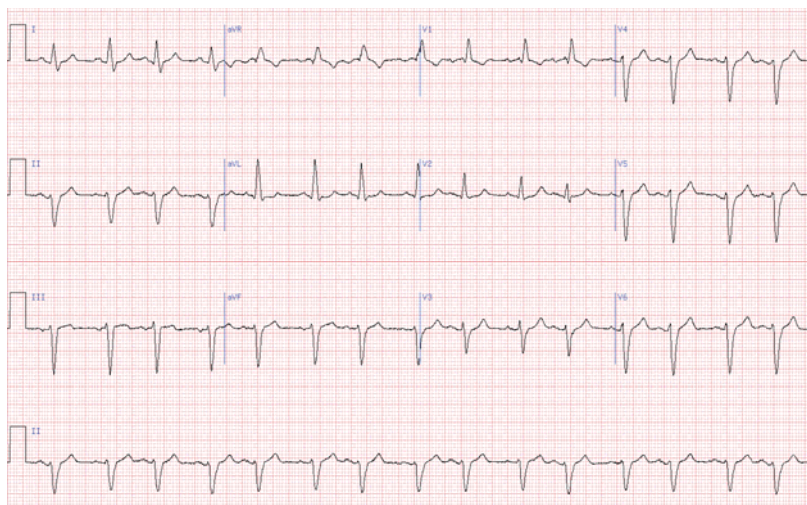


*Політопні екстрасистоли*

За локалізацією вогнища, з якого виникають передчасні імпульси, розрізняють екстрасистоли передсерді, вузлові, шлуночкові.

### **Передсердна екстрасистолія**

Основна ознака – передчасний зубець P, що за формою відрізняється від синусового. Форма шлуночкового комплексу не змінена. Компенсаторна пауза, як правило, неповна.



### ***Передсердна екстрасистолія***

Іноді шлуночкові комплекси змінені внаслідок функціональних порушень внутрішлуночкової провідності (частіше за типом блокади правої ніжки пучка Гіса).

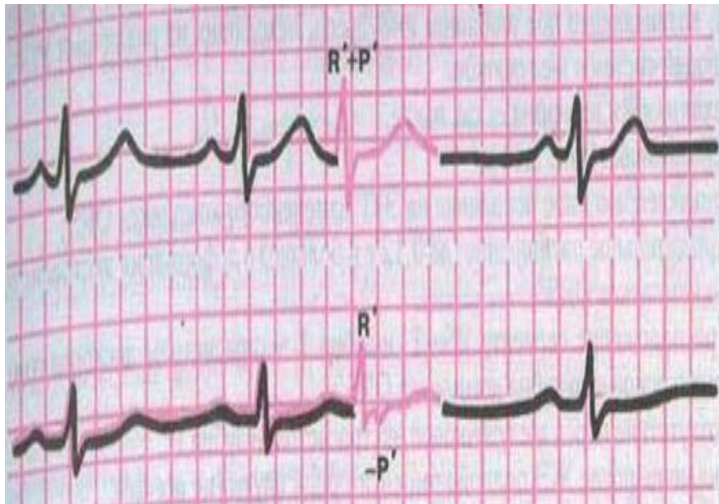
Іноді трапляються блоковані передсердні екстрасистоли (зубець P є, QRST відсутній).

Передсердні екстрасистоли у хворих можуть вказувати на зміни міокарда передсердь. Часті, групові, політопні передсердні екстрасистоли можна вважати передвісниками передсердної тахікардії, тріпотіння та фібриляції передсердь.

## А-В екстрасистолія

А-В екстрасистоли поділяються на: верхньовузлову, середньовузлову та нижньовузлову. Якщо такі екстрасистоли виходять із а-в з'єднання, то в даному випадку передуює збудження передсердь. Але вони можуть виходити і з нижніх відділів передсердь. Їх називають суправентрикулярними.

Якщо в екстрасистолічних комплексах зубці Р не виявляються (нашаровуються на QRS), то мова йде про а-в екстрасистоли з одночасним збудженням передсердь і шлуночків. Якщо зубці Р виявляються після зубців R екстрасистоли і вони (-) у відведеннях II, III, aVF, то говорять про а-в екстрасистоли з наступним збудженням передсердь.



Компенсаторна пауза після а-в екстрасистол буває як повною, так і неповною.

Це найбільш рідкісний різновид екстрасистолії.



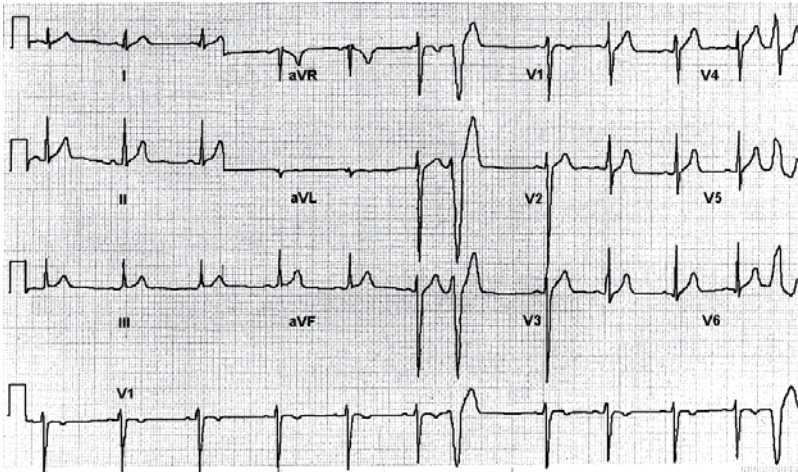
## Шлуночкова екстрасистолія

Шлуночковою називають екстрасистолію, при якій вогнище локалізується в розгалуженнях пучка Гіса.

Відсутній зубець Р. Комплекс QRS деформований,  $>0,12$  с. ST і Т розташовані дискордантно щодо головного зубця комплексу QRS. Компенсаторна пауза, як правило, повна.

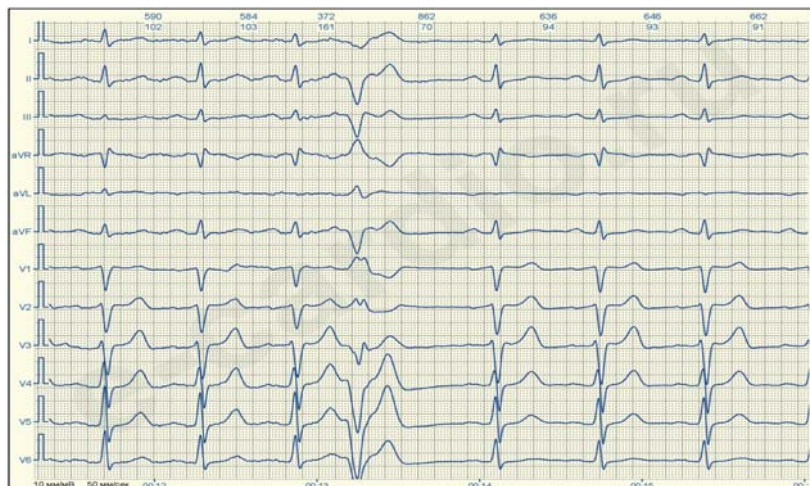
Локалізацію ектопічного вогнища визначають за формою шлуночкового комплексу в різних відведеннях ЕКГ, причому головну роль грають грудні відведення.

У правошлуночкових екстрасистолах форма шлуночкового комплексу нагадує картину блокади лівої ніжки пучка Гіса.



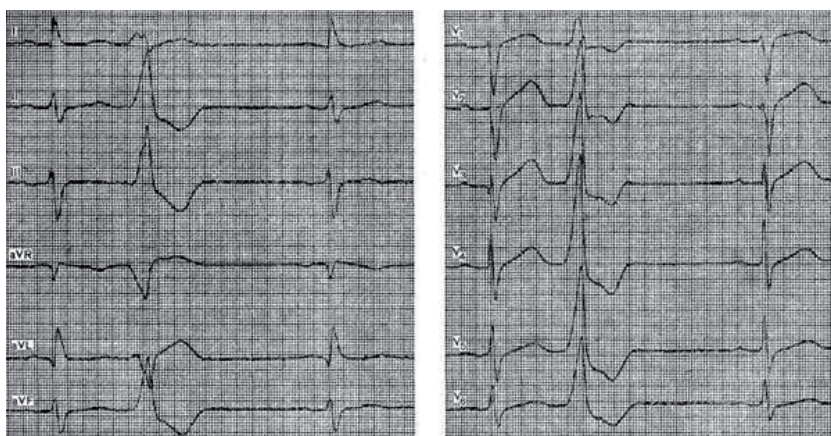
### *Правошлуночкова екстрасистола*

Лівощлуночкові екстрасистоли мають форму шлуночкового комплексу, як при блокаді правої ніжки.



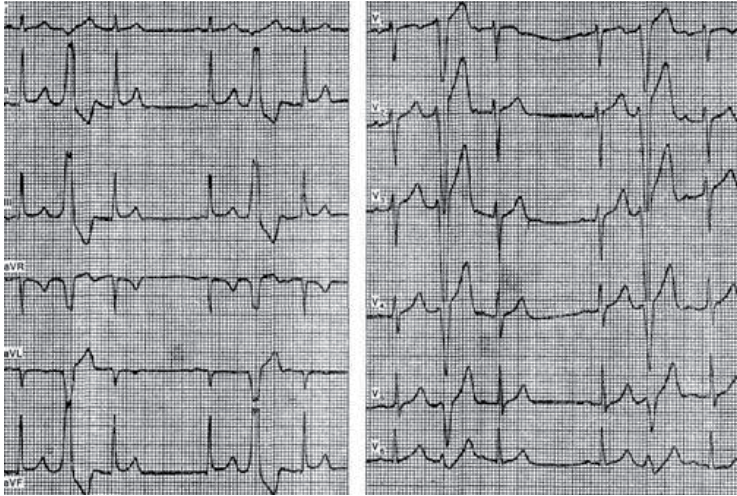
### ***Лівошлуночкова екстрасистола***

При базальних екстрасистолах комплекси QRS розширені, направлені вгору в усіх грудних відведеннях.



### ***Базальні екстрасистоли***

Апікальні (верхівкові) екстрасистоли характеризуються зубцями S, що переважають в усіх грудних відведеннях.



### ***Апікальні екстрасистоли***

В. Lown (1977) класифікував шлуночкову екстрасистолю залежно від частоти виникнення, вогнищ аритмогенезу і прогнозу щодо виникнення тахікардії:

I клас – рідкі монотопні, до 5 за 1 хв.  
або 30 за 1 год.

II клас – часті монотопні, >5 за 1 хв.  
або >30 за 1 год.

III клас – політопні екстрасистоли

IVa клас – парні екстрасистоли (два скорочення поспіль – дуплети)

IVb клас – три (і більше) екстрасистоли поспіль (короткі пароксизми)

V клас – «ранні» екстрасистоли (R на T)

### **Пароксизмальна тахікардія**

Це напади раптового різкого збільшення частоти серцевого ритму.

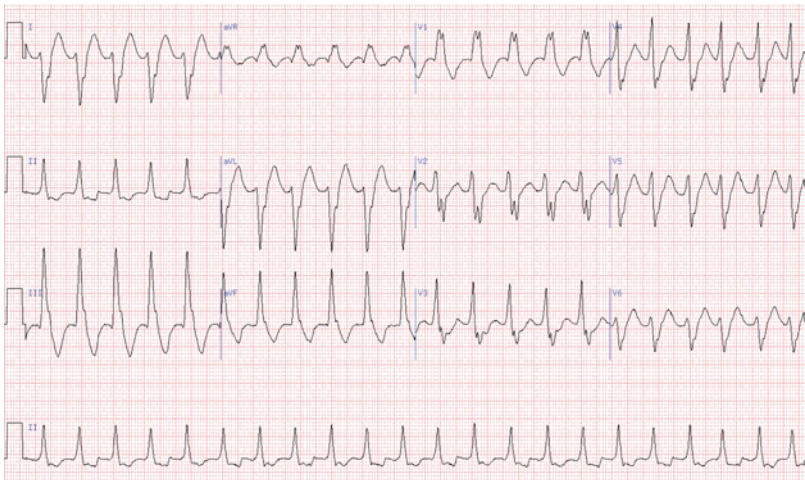
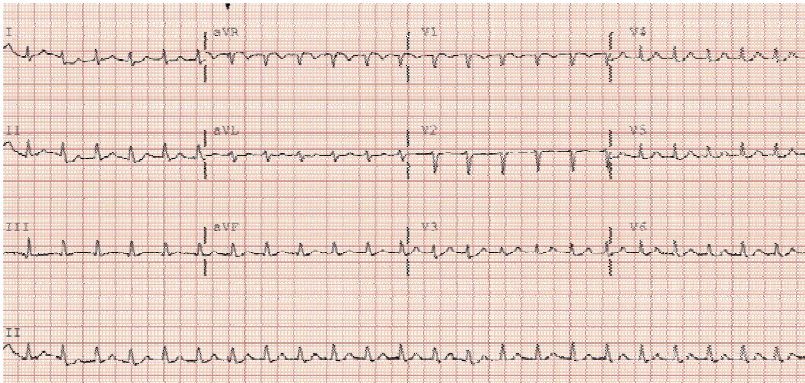
Ознаки: 1) висока частота ритму (зазвичай 160–250 в хв.), 2) правильний ритм, 3) гетеротопність. Ці ознаки неабсолют-

ні. Так, іноді ЧСС може бути 130–150 на хв. У деяких випадках спостерігається дещо неправильний ритм.

Важливо, що напади пароксизмальної тахікардії (на відміну від синусової) раптово починаються та раптово закінчуються.

Напади можуть бути дуже тривалими (декілька днів, тижнів, місяців), дуже короткими (з 5 та більше комплексами).

Також як екстрасистолію, пароксизмальну тахікардію поділяють на суправентрикулярну та шлуночкову.



***Суправентрикулярна пароксизмальна тахікардія***

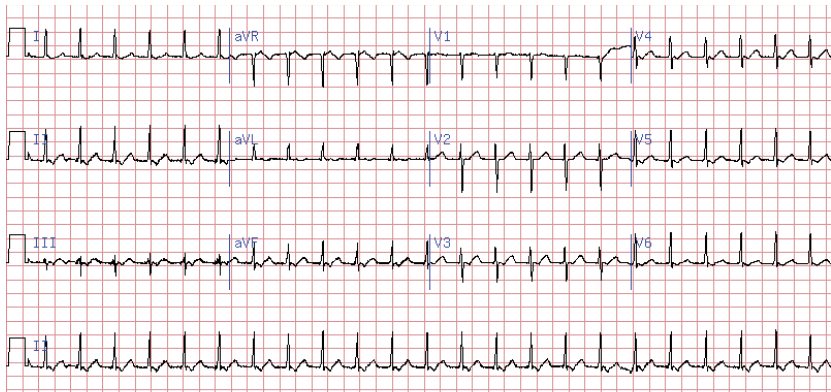
При суправентрикулярній тахікардії в більшості випадків немає деформації шлуночкових комплексів.

Надшлуночкова тахікардія має декілька різновидів. Зокрема, виділяють передсердну та а-в тахікардію.

*Передсердна пароксизмальна тахікардія.* Основна діагностична ознака – наявність зубців Р, пов'язаних із наступними шлуночковими комплексами. Вони мають змінену форму в порівнянні з синусовими Р. Інтервал PQ скорочений чи подовжений.

*А-в пароксизмальна тахікардія.* Різновиди відповідають а-в екстрасистолям. Практично а-в пароксизмальну тахікардію з певністю можна діагностувати лише в тих випадках, коли на ЕКГ виявляються зубці Р, розташовані за комплексами QRS(-) у відведеннях II, III, aVF.

А-в пароксизмальна тахікардія клінічно відрізняється від передсердної більшою стійкістю, більшою резистентністю до вагусних впливів та медикаментозних засобів.



### ***Шлуночкова пароксизмальна тахікардія***

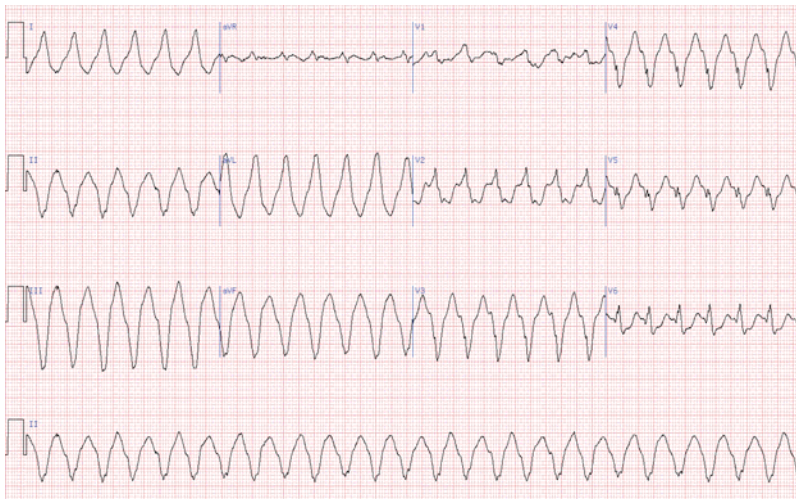
Ознаки: частота ритму 160–220, але може коливатись від 130 до 270 на хв. QRS деформовані, поширені ( $>0,12$  с), ST та T дискордантні основному зубцю (як при шлуночкової екстрасистолії).

Можуть рееструватися не пов'язані із шлуночковими комплексами зубці Р. Автономні зубці Р – не обов'язкова ознака шлуночкової тахікардії.

Певну допомогу в діагностиці шлуночкової тахікардії може створити виявлення у хворого в міжнападковому періоді шлуночкових екстрасистол, що мають аналогічну форму на ЕКГ (виникають із того ж ектопічного вогнища).

Локалізацію ектопічного вогнища при шлуночкової тахікардії визначають на підставі тих же ознак, що при шлуночкової екстрасистолії (по грудних відведеннях ЕКГ).

Шлуночкова тахікардія в більшості випадків трапляється при органічних захворюваннях серця. В деяких випадках дана аритмія може трансформуватися в тріпотіння та фібриляцію шлуночків, що нерідко спостерігається в гострій стадії інфаркту міокарда. Внаслідок цього шлуночкова тахікардія потребує активної терапії.



### ***Миготлива аритмія***

Миготлива аритмія трапляється в двох варіантах: тріпотіння передсердь та миготіння передсердь.

**Тріпотіння передсердь** характеризується ритмічною діяльністю передсердь у дуже частому ритмі: від 250 до 370 на хв.

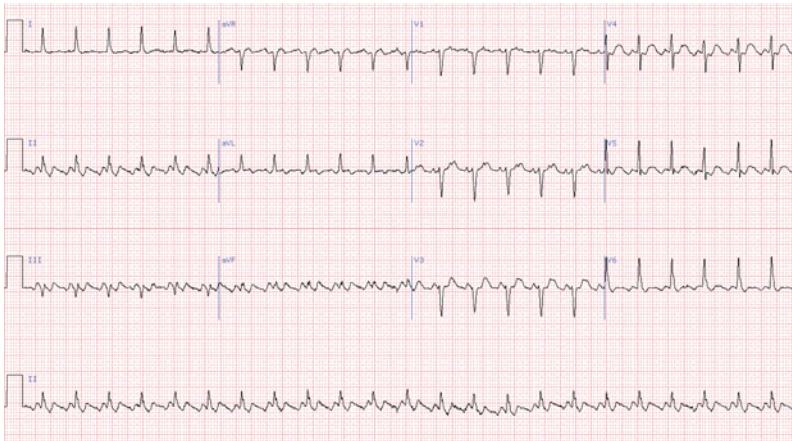
Діагностують на основі ритмічних пилкоподібних передсердних хвиль F на ЕКГ. Ці хвилі в одному і тому ж відведенні мають постійну форму. В типових випадках хвилі широкі, між ними немає ізоелектричного інтервалу. Звичайно хвилі краще видно у відведеннях II, III, aVF і V<sub>1-2</sub>.

Шлуночкові комплекси можуть виникати ритмічно, слідуючи за кожною дугою, третьою, четвертою та так далі передсердною хвилею. В таких випадках говорять про правильну форму тріпотіння передсердь 2:1, 3:1 і т.д.

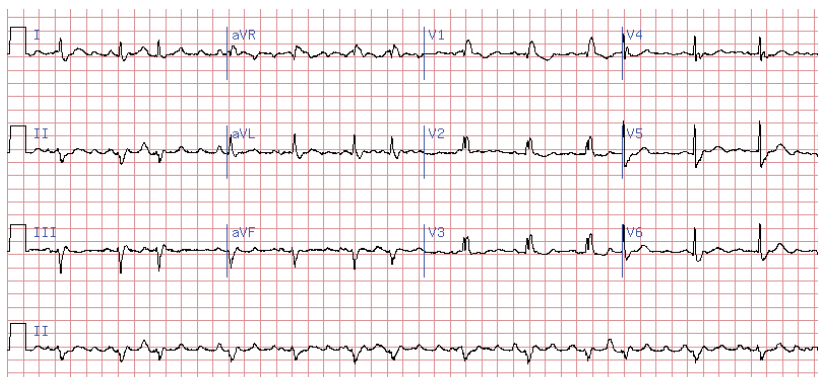
Форму тріпотіння передсердь з нерегулярним ритмом шлуночків називають неправильною. Клінічно цю форму аритмії звичайно важко відрізнити від миготіння передсердь.

Існують пароксизмальна, персистуюча, та стійка, або постійна форма тріпотіння передсердь.

Тріпотіння передсердь зустрічається значно рідше, ніж інша форма миготливої аритмії – фібриляція передсердь. Ці форми можуть переходити одна в другу.



***Тріпотіння передсердь, правильна форма***



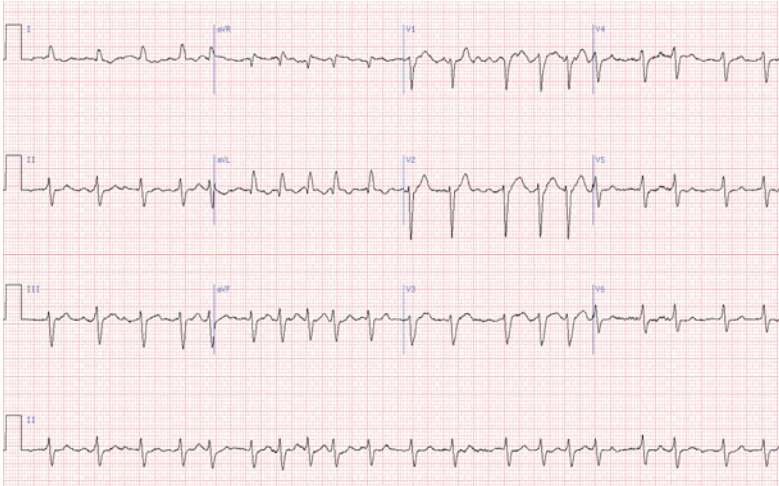
***Трипотіння передсердь, неправильна форма***

**Миготіння (фібриляція) передсердь** – це дуже часте, хаотичне збудження та скорочення окремих груп волокон міокарда передсердь. Частота імпульсів, що виникають у передсердях може коливатися від 370 до 700 на 1 хв. Більша частина цих імпульсів не доходить до шлуночків, затримуючись в а-в вузлі, і лише невелика частина досягає шлуночків, викликаючи їх неритмічне збудження. На ЕКГ відсутні зубці р, замість них виявляються безладні хвилі f, що мають різну форму і виникають з різною частотою. Ці хвилі зазвичай краще видно у відведеннях II, III, aVF і V<sub>1</sub>, а в деяких випадках вони ледве помітні. В залежності від амплітуди хвиль f розрізняють крупно- та дрібнохвильову фібриляцію передсердь. Інтервали R-R мають різну тривалість.

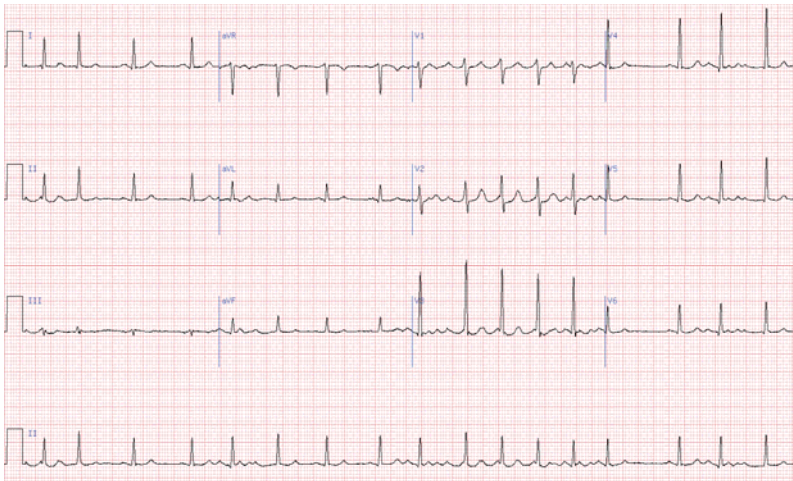
Миготливу аритмію з шлуночковим ритмом 60–90 на хвилину називають нормосистолічною, менше 60 на 1 хв. – брадісистолічною, >90 на хв. – тахісистолічною.

Миготіння передсердь може бути пароксизмальним, персистуючим та стійким.





***Фібриляція передсердь, стійкий епізод***



***Пароксизмальна форма фібриляції передсердь (3, 4, 7, 8, 15-ий комплекси нормальні, всі інші – пароксизми фібриляції передсердь)***

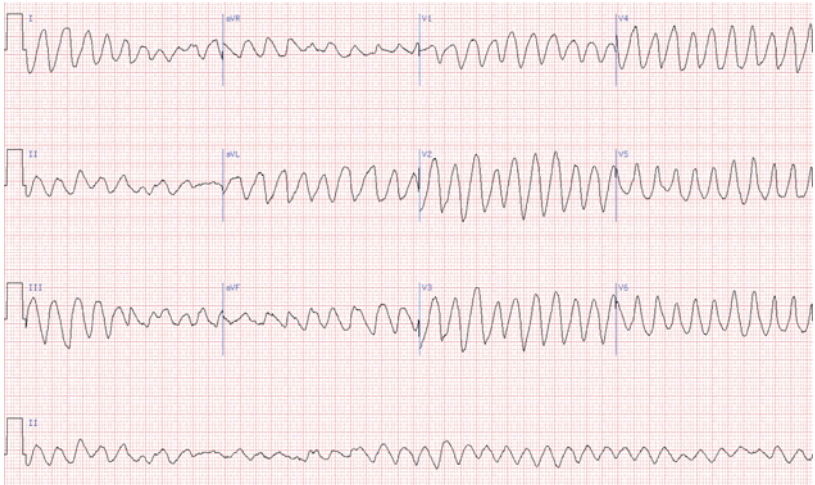
Сполучення миготіння передсердь та повної а-в блокади – це синдром Фредеріка.

## Тріпотіння і фібриляція шлуночків

Тріпотіння і фібриляція шлуночків відносяться до аритмій, що викликають припинення ефективної гемодинаміки, тобто зупинку кровообігу. Ці порушення ритму є найбільш частою причиною раптової смерті кардіологічних хворих (аритмічна смерть).

**Тріпотіння шлуночків** – дуже часта, ритмічна, але не-ефективна діяльність міокарда шлуночків. На ЕКГ виявляється пилкоподібна крива з регулярними, ритмічними, однаковими за формою і амплітудою хвилями, де неможливо розрізнити елементи шлуночкового комплексу і відсутні ізоелектричні інтервали (нагадує синусоїдальну криву).

Частота шлуночкового ритму при цьому 200–300 на хв.



**Тріпотіння шлуночків, яке переходить у фібриляцію**  
(див. ритмограму у II відведенні)

**Фібриляція шлуночків** – хаотичні, нерегулярні некоординовані скорочення волокон міокарда шлуночків. На ЕКГ реєструються часті (від 200 до 500 на хв.), нерегулярні хвилі різної форми і амплітуди. Розрізняють крупно- та дрібно хви-

льову фібриляцію. При крупно хвильовій фібриляції амплітуда хвиль перевищує 0,5 мВ, при дрібнохвильовій – не досягає цієї величини.

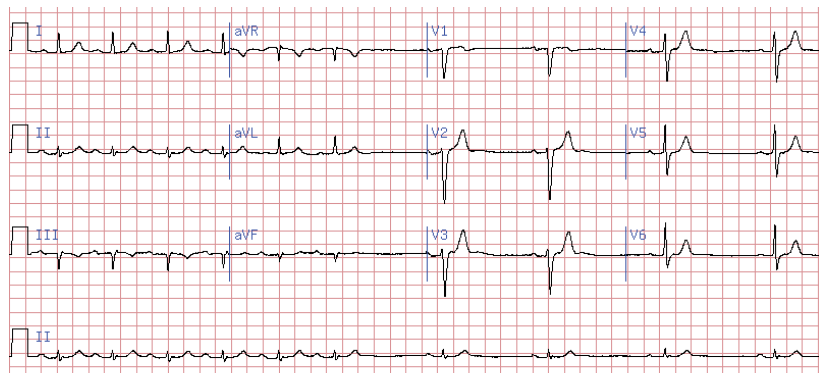
## Блокади серця

Порушення провідності, або блокади серця – це сповільнення або повне припинення проведення імпульсу по якійсь ділянці провідної системи. В залежності від локалізації розрізняють: синоаурикулярну, внутріпередсердну, а-в та внутрішлуночкові блокади.

**Синоаурикулярна (синоатріальна) блокада** – порушення проведення імпульсу від синусового вузла до передсердь.

Розрізняють III ступені.

Частіше виникає СА блокада II ст., коли частина синусових імпульсів не досягає передсердь. Діагностують на основі випадіння частини серцевих циклів на ЕКГ.



**Синоаурикулярна блокада II ступеня тип 2 без періодики Венкебаха (на ритмограмі у II відведенні відстань між 6-им та 7-им комплексами і далі у 2 рази більша, ніж між попередніми комплексами)**

СА блокада II ст. трапляється в двох варіантах (тип I і II).

СА блокада II ст. типу I (з періодами Венкебаха).

Можна вказати такі ЕКГ- критерії «класичного» типу I:

- 1) інтервал R-R, що включає в себе блокований комплекс, коротший за подвоєний попередній інтервал;
- 2) інтервал R-R, що настає за довгою паузою, довше ніж інтервал, що передує їй;
- 3) перед довгими паузами відбувається поступове скорочення інтервалу R-R.

СА блокада II ст. типу II без періодів Венкебаха визначається за довгими паузами, в яких відсутні зубці P та пов'язані з ними комплекси QRST. Якщо відбувається випадіння одного передсердно-шлуночкового комплексу, то подовжений інтервал R-R дорівнює подвоєному основному інтервалу R-R (як брадикардія). Але на відміну від брадикардії pQ не відповідає ЧСС.

Внутрішньопередсердною блокадою називається порушення проведення збудження по передсердних провідних шляхах. При неповній міжпередсердній блокаді I ст. спостерігається розширення зубця P ( $>0,12$ с) та/або його розщеплення (двогорбий зубець P).

Міжпередсердна блокада I ст. є частою електрокардіографічною знахідкою.

### ***Атріовентрикулярна (а-в) блокада***

А-в, або передсердно-шлуночковою блокадою називається розлад проведення збудження від передсердь до шлуночків.

Розрізняють а-в блокаду I, II та III ст.

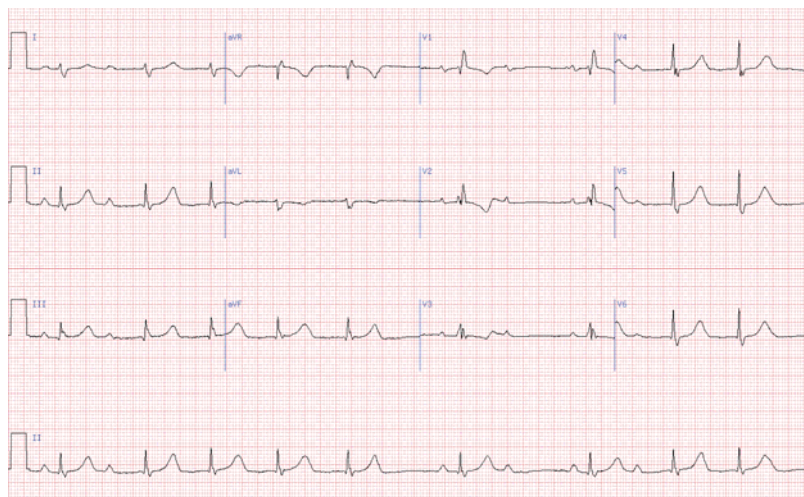
***А-в блокада I ст.*** – сповільнення передсердно-шлуночкової провідності з подовженням інтервалу PQ  $>0,2$  с.

***А-в блокада II ст.*** При даному порушенні провідності деякі імпульси не проводяться від передсердь до шлуночків, що проявляється випадінням частини шлуночкових комплексів на ЕКГ.

Розрізняють 3 типи а-в блокади II ст.

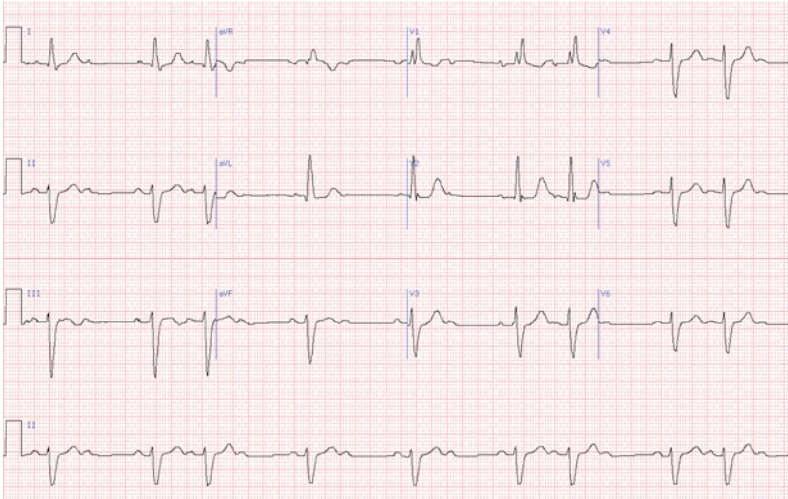
**I тип**, тип Венкебаха, або Мобітц-1 характеризується поступовим подовженням інтервалу pQ з наступним випадінням шлуночкового комплексу. Це явище називається періодами Венкебаха-Самойлова. Від комплексу до комплексу відбувається подовження інтервалу pQ, яке закінчується блокуванням останнього в періодичі зубця Р. Тривалість інтервалів R-R прогресуюче зменшується в міру наближення до довгої паузи (випадіння одного шлуночкового комплексу). Перед довгою паузою розташований найкоротший інтервал R-R. Довга пауза менша за подвоєний найкоротший інтервал R-R.

Якщо періодика відновлюється, то перший після довгої паузи інтервал pQ знову стає найкоротшим і далі все повторюється.



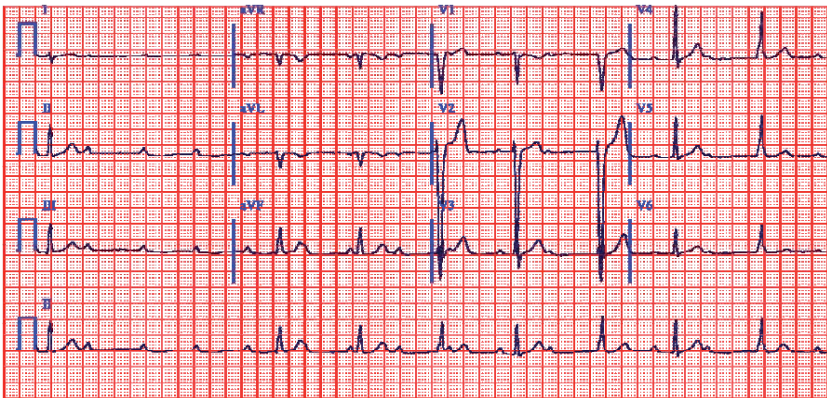
***А-в блокада II ст. II тип (блокада Мобітца) або Мобітц-II***

Вона характеризується випадінням шлуночкових комплексів на ЕКГ без попереднього поступового подовження інтервалу pQ, який залишається постійним.



***А-в блокада II ст. III тип***

Характеризується випадінням двох та більше посліпль шлуночкових комплексів на ЕКГ. Дане порушення називають блокадою високого ступеня, а також такою, що далеко зайшла, або прогресуюча блокада, багаторазова, субтотальна.



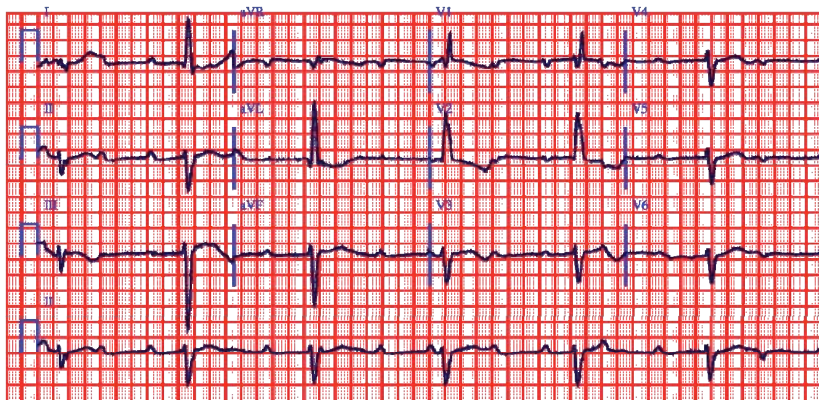
***А-в блокада III ст., або повна а-в блокада***

При повній а-в блокаді імпульси з передсердь зовсім не проводяться до шлуночків, внаслідок чого передсердя і шлу-

ночки функціонують незалежно один від одного. На ЕКГ виявляються зубці р, не пов'язані з шлуночковими комплексами. Шлуночки збуджуються у повільному ритмі.

Повна а-в блокада може бути пов'язана з ураженням проксимальних та дистальних відділів провідної системи. При проксимальній блокаді водій ритму шлуночків знаходиться в а-в з'єднанні, комплекси QRS не поширені, частота ритму шлуночків близько 50 на хв.

Повна а-в блокада дистального типу характеризується розширенням комплексу QRS > 0,12 сек. та його деформацією, а також вираженою брадикардією, оскільки ідіоventрикулярні джерела ритму мають низький автоматизм.



### ***Внутрішньошлуночкові блокади***

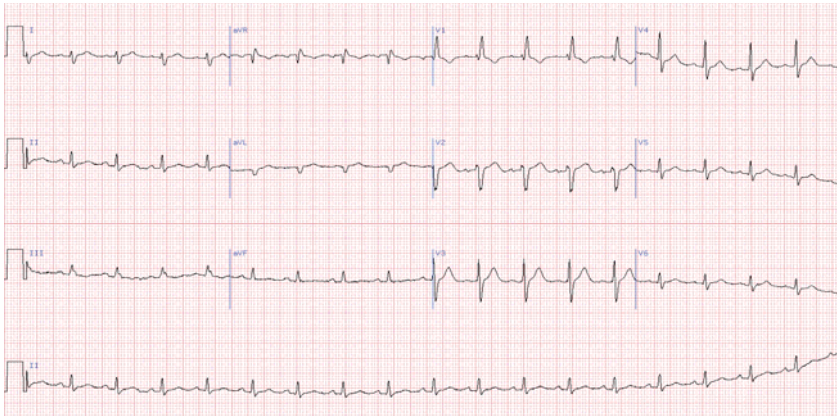
Розрізняють повні та неповні, а також стійкі та такі, що переходять (минуці) блокади гілок пучка Гіса.

### **Блокада правої ніжки пучка Гіса**

У відведеннях  $V_{1-2}$  комплекси QRS мають М-подібну форму: rSR, RSR, rsR, RsR, або широкі та розщеплені зубці R.

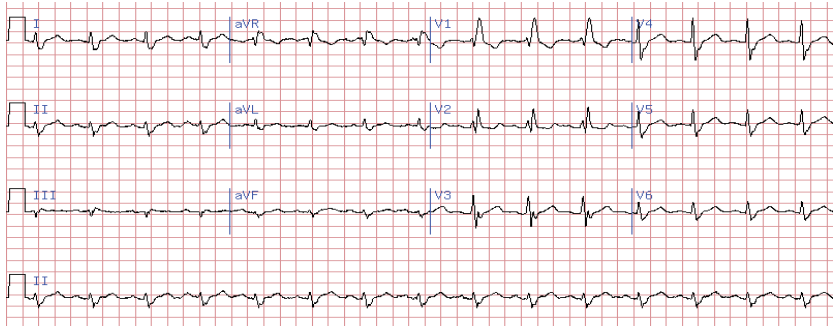
У лівих грудних відведеннях виявляються широкі зубці S, що відбивають деполяризацію правого шлуночка.

Якщо ширина комплексу QRS не перевищує 0,12 с, то мова йде про неповну блокаду.



### ***Неповна блокада правої ніжки пучка Гіса***

Розширення комплексу  $>0,12$  с вказує на повну блокаду.



### ***Повна блокада правої ніжки пучка Гіса***

Сегмент ST та зубець T розташовані дискордантно основному зубцю комплексу QRS. У  $V_1$  – від’ємний зубець T та депресія сегмента ST дискордантно зубцю R, що в даному відведенні є основним.

Форма комплексів QRS у відведеннях від кінцівок залежить від положення електричної осі серця, наявності гіпер-



трофії шлуночків та від провідності по лівих гілках пучка Гіса.

Часто глибокі S у I, II, III, aVL, aVF.

У відведенні aVR реєструється пізній високий та широкий зубець R, в III – комплекс QRS частіше має форму rSr.

### **Блокада лівої ніжки пучка Гіса**

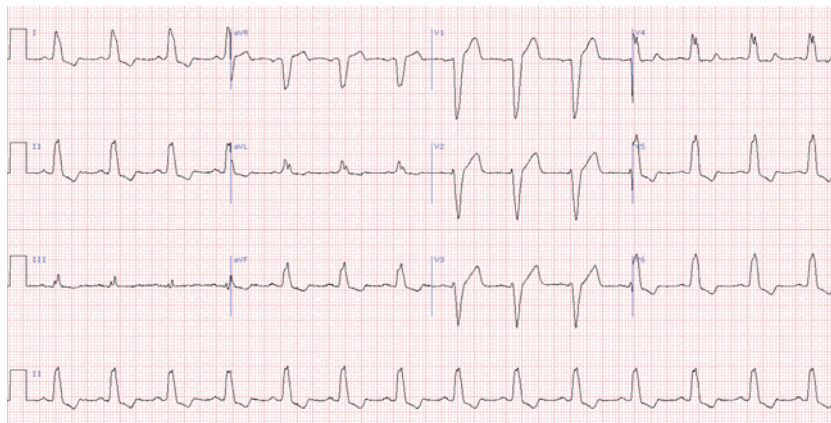
У відведеннях  $V_{1-2}$  реєструється широкий S або rS.

У відведеннях  $V_{5-6}$  – широкий та розщеплений зубець R, відсутній зубець q.

Дискордантне щодо ведучого зубця комплексу положення сегмента ST та зубця T (у  $V_{5-6}$  – вниз).

Електрична вісь серця частіше розташована горизонтально або відхилена вліво.

Ширина комплексу QRS збільшена.

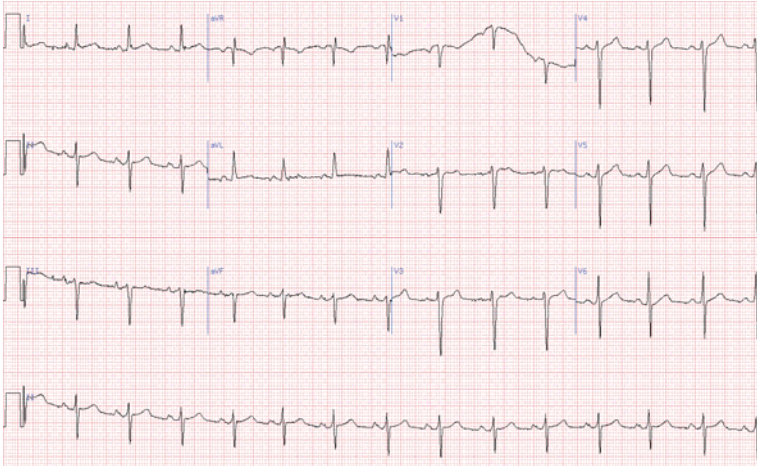


***Повна блокада лівої ніжки пучка Гіса***

## **Блокада лівої передньої гілки (передньо-верхній геміблок)**

Комплекс QRS суттєво не розширений.

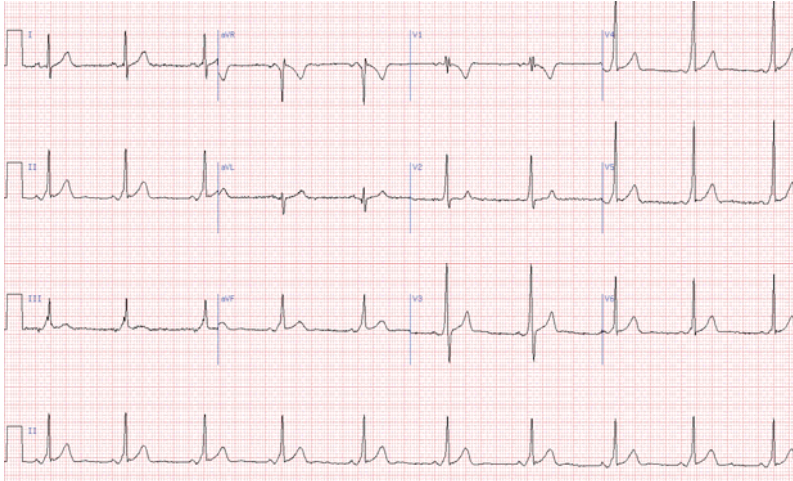
Основною діагностичною ознакою є значне відхилення електричної вісі серця вліво.  $\angle\alpha$  при цьому перевищує  $-30^\circ$ .  
Зубець  $R_{aVL} > R_I$ .



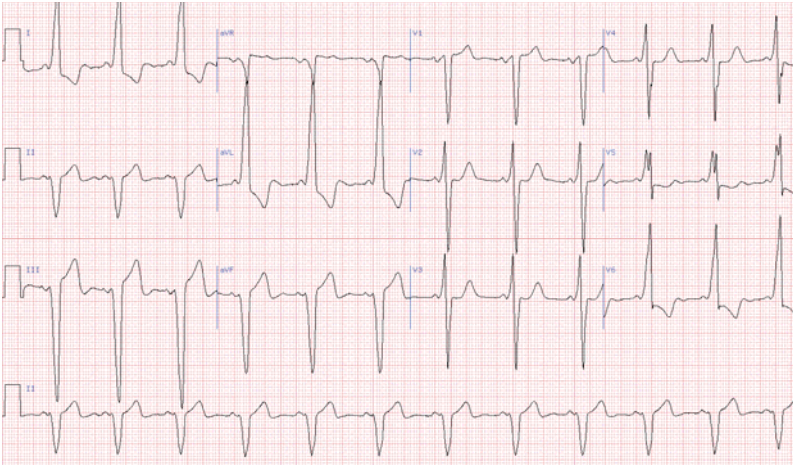
## ***Блокада передньо-верхньої гілки лівої ніжки пучка Гіса***

### **Блокада лівої задньої гілки (задньо-нижній геміблок)**

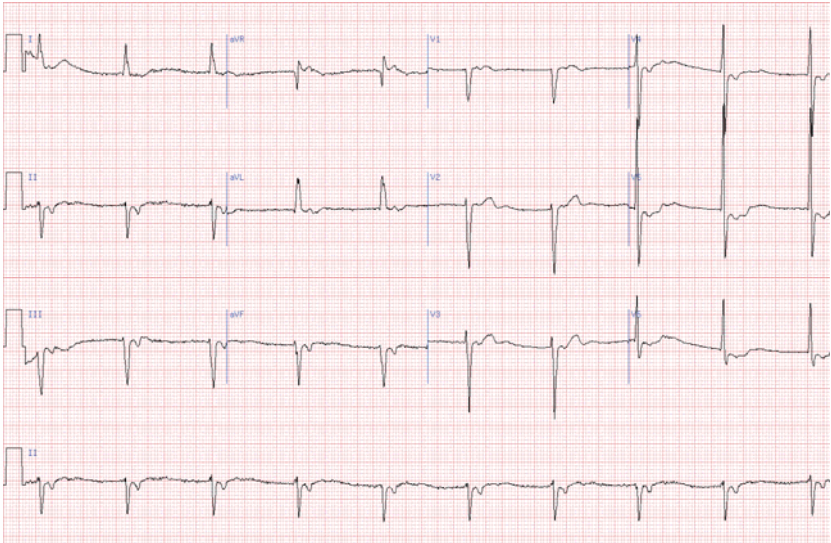
Характерне відхилення електричної осі серця вправо, у відведеннях II, III, aVF основний зубець R, а у I, aVL – S. Ці ознаки неспецифічні й бувають при гіпертрофії правого шлуночка або при гострому легеневому серці, тому дане порушення провідності можна діагностувати лише виключивши вказані стани.



***WPW-синдром***



***WPW-синдром***



### *Лікування порушень ритму*

## **Класифікація антиаритмічних препаратів**

I Блокатори швидких натрієвих каналів

IA – хінідин, новокаїнамід, гілуритмал дизопірамід

IB – лідокаїн, тримекаїн, мексилетин, дифенін

IC – етацизин, етмозин, пропафенон (рітмонорм), флекаїнід, алапінін

II –  $\beta$  – адреноблокатори

III – ті, що збільшують потенціал дії та сповільнюють реполяризацію, блокатори калієвих каналів – аміодарон (кордарон), бретгілій, соталол

IV – блокатори повільних кальцієвих каналів – верапаміл, дилтіазем

Деякі автори виділяють ще 2 групи:

V – специфічні брадикардитичні препарати (алінідин)

VI – препарати, що стимулюють пуринергічні рецептори міокардіоцитів (аденозин, АТФ)

Пропафенон (ритмонорм) має якості ІС підкласу та одночасно є  $\beta$ -адреноблокатором та антагоністом кальцієвих каналів.

### Лікування екстрасистолії

Лікування екстрасистолії залежить від її клінічного і прогностичного значення. При лікуванні екстрасистолії слід мати на увазі:

а) наявність або відсутність структурного захворювання серця, ступінь ризику життєво небезпечних шлуночкових аритмій;

б) суб'єктивну переносимість аритмії.

Показаннями для призначення антиаритмічних препаратів при екстрасистолічній аритмії є:

- 1) значне збільшення кількості екстрасистол на фоні прогресуючого перебігу захворювання;
- 2) часті, політопні, парні, групові та ранні «R» на «T» шлуночкові екстрасистоли, які є загрозливими щодо переходу в пароксизмальну шлуночкову тахікардію і фібриляцію шлуночків;
- 3) алоритмія (бі-, три-, квадригемінія), короткі про-біжки передсердної тахікардії, які супроводжуються СН;
- 4) екстрасистолічна аритмія, яка виникає при захворюваннях, що сприяють розвитку аритмогенних ефектів (пролабування мітрального клапана, синдром подовженого інтервалу Q-T тощо);

- 5) виникнення або збільшення частоти екстрасистол під час нападів стенокардії або гострого інфаркту міокарда;
- 6) шлуночкові екстрасистоли після припинення нападу шлуночкової тахікардії і фібриляції шлуночків;
- 7) екстрасистоли, які виникають на фоні аномальних шляхів проведення (синдромів WPW та CLC).

Хворі з «доброякісною» екстрасистолією спеціальної антиаритмічної терапії не потребують. При екстрасистолії в осіб молодого віку без структурного ураження серця антиаритмічні препарати зазвичай не призначаються. При суб'єктивній непереносимості екстрасистолії показані седативні засоби, транквілізатори або антидепресанти. Хворі з захворюваннями внутрішніх органів і екстрасистолією потребують адекватного лікування основного захворювання та призначення психотропних засобів. При вегетативній дисфункції показані  $\beta$ -адреноблокатори або М-холінолітики (атропін тощо).

Для лікування клінічно вираженої надшлуночкової екстрасистолії препаратами вибору є антагоністи кальцію (верапаміл, дилтіазем), а препаратами резерву –  $\beta$ -адреноблокатори. За відсутності ефекту цих препаратів переходять до призначення препаратів I класу або комбінації антиаритмічних препаратів із різними механізмами дії.

Хворі з прогностично несприятливими аритміями, рефрактерними до антиаритмічної терапії, з вираженими порушеннями гемодинаміки, коронарного кровотоку або в поєднанні з пароксизмами шлуночкової тахікардії і фібриляції шлуночків потребують хірургічного лікування (деструкція ектопічного вогнища, імплантація протитахікардитичних пристроїв або використання інших підходів).

## Лікування суправентрикулярної пароксизмальної тахікардії

*Рефлекторні методи купірування базуються на подразненні блукаючого нерва, підвищенні його тону.*

Проба Вальсальви – затримка дихання з натуженням на висоті вдиху.

Проба Чермака – Геринга – масаж ділянки коритидного синуса.

Проба Ашнера – Данні – тиск великими пальцями на очні яблука нижче надбрівних дуг.

Відтворення рвотного рефлексу.

«Рефлекс пірнання» – занурення обличчя в холодну воду з затримкою дихання.

Проба з надуванням повітряної кулі.

### Фармакотерапія

Препаратами вибору є верапаміл та АТФ.

*Верапаміл* вводиться внутрішньовенно струменево 2 мл 2,5% розчину (5 мг) за 5 хв. або 4 мл (10 мг) за 10 хв. у нерозчиненому вигляді. При відсутності ефекту повторюють введення в тій же дозі.

*АТФ* вводиться в/в струменево без розчинення 1–2 мл 1% розчин протягом 5–10 сек. При відсутності ефекту введення можна повторити в тій же дозі.

*Пропафенон* (рітмонорм) 2 мг/кг (150 мг) в/в за 10 хв., далі в/в крапельно – 2 години.

*Аміодарон* (кордарон) вводиться в/в струменево 6 мл 5% розчину протягом 2–3 хв., потім в/в крапельно 6 мл в 250 мл 5% розчину глюкози протягом 1–2 годин.

*Обзидан* – 5 мл 0,1% розчину розводять у 10 мл ізотонічного розчину NaCl.

Ефективність протиаритмічних препаратів збільшується на фоні введення препаратів K<sup>+</sup> або поляризуючої суміші.

***Електрична кардіоверсія*** робиться при неефективності медикаментозної антиаритмічної терапії.

Показання:

- розвиток гострої лівошлуночкової недостатності
- аритмічний колапс
- гостра коронарна недостатність (розвиток під час нападу пароксизмальної тахікардії
- нестабільної стенокардії або інфаркту міокарда).

***Черезстравохідна електрокардіостимуляція***

Показання:

- порушення гемодинаміки
- неефективність антиаритмічних препаратів або наявність протипоказань до них;
- суправентрикулярна пароксизмальна тахікардія, що обумовлена застосуванням антиаритмічних засобів (тобто їх аритмогенним ефектом).

***Імплантація постійного антитахікардіального електрокардіостимулятора*** проводиться хворим з тяжкими формами суправентрикулярної пароксизмальної тахікардії, рецидивними і рефрактерними до медикаментозної антиаритмічної терапії.



## Хірургічне лікування

Покази:

1. Частота скорочень шлуночків більше 200 за хв. під час тахікардії.
2. Порушення гемодинаміки під час тахікардії.
3. Молодий вік хворого.
4. Вагітність.
5. Наявність у одного хворого додаткового шляху проведення та миготливої аритмії.
6. Неефективність медикаментозної терапії або непереносимість.
7. Інвалідизація хворих.

Хірургічне лікування полягає у видаленні ділянки розташування аритмогенного вогнища, його ізоляції або модифікації.

## Профілактика

Дози:

верапаміл-ретард 240 мг на добу

пропафенон – 10 мг/кг/добу в 3 прийоми через кожні 8 годин

соталол – 3–5 мг/кг/добу в 2 прийоми

кордарон – по 200 мг на добу 5 днів поспіль, 2 дні перерви

обзідан – 240 мг на добу

## Шлуночкова тахікардія

### Пароксизм шлуночкової тахікардії з вираженою гемодинамічною нестабільністю

Показана екстрена електрична кардіоверсія або шлуночкова кардіостимуляція.

#### *Гемодинамічно незначуща шлуночкова тахікардія*

Робиться прекардіальний удар, вирішується питання про в/в ведення препаратів.

- *Новокаїнамід* – 10 мл 10% розчину розводять у 10 мл фізіологічного розчину і вводять в/в струменево під контролем АТ. Препарат ефективний у 70% випадків шлуночкової тахікардії;
- *Аміодарон*. Препарат призначають як при збереженій, так і при зниженій фракції викиду лівого шлуночка в дозі 300–450 мг в/в струменево або в/в крапельно протягом 1 години. Потім 15 мг/кг в/в повільно наступні 23 години;
- *Лідокаїн* призначається для купірування шлуночкової тахікардії при гострому інфаркті міокарда та нестабільній стенокардії. 80–120 мг (4–6 мл 2% розчину), 0,5 мл (10 мг) на кожні 10 кг ваги в/в струменево в 10 мл ізотонічного розчину NaCl протягом 1,5 хв із наступним в/в крапельним введенням 2 мг/кг.

*Підтримуюча антиаритмічна терапія при шлуночковій тахікардії:*

- аміодарон
- антиаритмічні препарати І класу при некоронарогенних шлуночкових тахікардіях
- верапаміл
- β-адреноблокатори

## ***Електрична кардіоверсія***

Покази:

- неефективність медикаментозної антиаритмічної терапії;
- тяжкі клінічні прояви з самого початку нападу пароксизмальної тахікардії (гостра лівошлуночкова недостатність, колапс, гостра коронарна недостатність).

***Електрокардіостимуляція*** (ендокардіальна, через-стравохідна) показана при неефективності медикаментозної антиаритмічної терапії і електричної кардіоверсії.

## ***Хірургічне лікування***

Установка кардіовертера-дефібрилятора.

Радіочастотна абляція.

Аневризмектомія.

Останній метод – пересадка серця.

## **Лікування миготливої аритмії**

### **Купірування пароксизма**

*Електрична кардіоверсія*, якщо напад супроводжується вираженими гемодинамічними порушеннями з розвитком обморочу, колапсу, серцевої астми, набряку легень, стенокардії.

Якщо пароксизм фібриляції передсердь (ФП) триває до 48 годин, то його можна купірувати без повноцінної антикоагулянтної підготовки, проте виправдане введення або нефракціонованого гепарину 4000–5000 Од в/в, або низькомолекулярних гепаринів (надропарину кальція 0,6 або еноксипарину натрія 0,4 п/ш).

Якщо пароксизм ФП триває більше 48 годин, перед відновленням ритму необхідно провести повноцінну антикоагулянтну терапію (варфарин).

Перше в житті хворого в/в введення антиаритмічного препарату проводять під контролем моніторингу ЕКГ. Якщо відома ефективність якогось препарату, перевагу надають йому.

При ФП тривалістю не більше 7 днів рекомендовані: пропafenон аміодарон (доказана ефективність) або новокаїнамід, хінідин (менш ефективні).

При ФП тривалістю більше 7 днів рекомендовані: аміодарон (доведена ефективність), менш ефективні новокаїнамід, пропafenон, хінідин.

Не можна використовувати для купірування пароксизмальної форми ФП серцеві глікозиди та соталол.

### ***Кардіоверсія пропafenоном***

Пропafenон вводиться 2 мг/кг (150 мг) в/в за 10 хв., далі в/в крапельно – 2 години (75 мг).

### ***Кардіоверсія аміодароном***

Аміодарон вводиться 5 мг/кг (300 мг) в 250 мл 5% розчину глюкози впродовж 1 години, далі 15 мг/кг (900 мг) в 500 мл 5% розчину глюкози впродовж наступних 23 годин.

### ***Кардіоверсія новокаїнамідом***

Новокаїнамід вводиться в/в струменево 10 мл 10% розчину в 10 мл ізотонічного розчину NaCl повільно впродовж 8–10 хв. під постійним контролем АТ, ЧСС та ЕКГ.

***Хінідин*** 0,2 – по 1 т. один раз у 6–8 год. (не >0,6 за добу).

### ***Профілактика:***

- хінідин 0,2 г 2–3 рази на добу;
- пропafenон 0,15 по 1 г 3–4 рази на добу;
- соталол 0,08–0,32 (на 2 або 3 прийоми);
- аміодарон 1 г на день.

При неефективності антиаритмічних препаратів, при збереженні частих, погано переносимих пароксизмів ФП необхідно розглянути питання про проведення радіочастотної абляції.

При відсутності ефекту від радіочастотної катетерної абляції показано призначення терапії, що уріжає ритм (дігосин з  $\beta$ -адреноблокатором) для зменшення тахісистоїї під час пароксизму в сполученні з антикоагулянтами) аспірином.

### ***Існують дві принципові стратегії в лікуванні персистоючої та постійної форми ФП:***

- 1) *стратегія контролю ритму*: відновлення синусового ритму з наступною профілактикою рецидивів;
- 2) *стратегія контролю ЧСС*: збереження ФП з досягненням адекватного уріження ЧСС та постійною повноцінною антикоагулянтною терапією.

При рецидивуючій персистоючій формі ФП з успіхом можна використовувати обидві стратегії лікування.

Відновлення синусового ритму слід прагнути, якщо можна розраховувати на безпечність кардіоверсії та достатньо тривале утримання синусового ритму. Додатковою підставою вибирати тактику контролю ритму є молодий та середній вік хворих, погана переносимість аритмії, перша спроба усунення аритмії.

Вибір тактики контролю ЧСС виправданий у осіб старше 65 років, що мають фактори ризику інсульту або транзиторну ішемічну атаку в анамнезі, інші епізоди тромбо-

емболії в анамнезі, не кориговані клапанні вади серця (або термін < 6 міс. з моменту проведення хірургічної корекції вади серця), виражені структурні зміни міокарда лівого шлуночка (фракція викиду < 40%, кардіомегалія, постінфарктний кардіосклероз, хронічна аневризма), виражене збільшення розмірів лівого передсердя (>5,5–6 см), тромб у лівому передсерді за даними черезстравохідної ЕхоКГ, активний ревматизм, міокардит, тиреотоксикоз, ожиріння важкого ступеня, наявність в анамнезі синдрому слабкості синусового вузла, давність ФП більше 3 років, невеликий термін (менше 6 міс.) збереження синусового ритму після попереднього усунення ФП.

*Вибрана тактика контролю ритму.* Перед проведенням кардіоверсії необхідно провести 3–4-тижневу повноцінну антикоагулянтну підготовку (варфарин до досягнення МНС 2,0–3,0).

Після відновлення ритму варфарин призначають упродовж 4 тижнів (мінімум).

Підготовка включає призначення антиаритмічного препарату (аміодарон 0,6–0,8 на добу за 2 тижні до кардіоверсії).

При персистуючій формі ФП перевагу має електрична кардіоверсія.

Її ефективність складає 90–96%.

Підготовка до кардіоверсії може включати призначення панангіна (6–8 т. на добу) за 7–10 днів до електричної кардіоверсії, препарати, що уріжають ЧСС – β-адреноблокатори або верапаміл (відмінюють за добу до кардіоверсії), дігосин (відмінюють за 3–4 доби).

*Контроль ЧСС при хронічній формі ФП.*

- дігосин 0,125–0,25 на добу;
- верапаміл SR 120 мг x 2 рази або 240 мг на добу;

- ділтіазем SR 120 мг х 2 рази або 240 мг;
- $\beta$  – блокатори.

Додатково:

- соталол 40–160 мг на добу;
- аміодарон 100–300 мг на добу.

Найбільш оптимальним є комбіноване призначення серцевих глікозидів із  $\beta$ -блокаторами або антагоністами Са.

### *Нефармакологічне лікування ФП*

- хірургічна абляція;
- катетерна абляція;
- передсердне стимулювання;
- внутрішні передсердні дефібрилятори.

### **Лікування тріпотіння передсердь**

Основний метод – радіочастотна катетерна абляція кава-трикуспідального перешийку (істмуса). Ефективність метода складає 90–95%.

Інші особливості лікування тріпотіння передсердь (ТП) такі:

- для купірування ТП на будь-якому етапі можна використати черезстравохідну стимуляцію серця (особливо при непереносимості / неефективності антиаритмічних препаратів). При пароксизмі ТП приблизно в 2/3 випадків відновлюється синусовий ритм, в 1/3 ТП трансформується у ФП;
- при використанні електроімпульсної терапії для купірування ТП використовують розряд меншої потужності (100–200 Дж);
- при використанні антиаритмічних препаратів І класу є небезпека до уріження частоти хвиль тріпотіння з переходом до проведення 1:1;

- незважаючи на менший ризик тромбоемболічних ускладнень, показання до призначення антикоагулянтів аналогічні таким при ФП;
- при проведенні уріжаючої ритм терапії хворим із постійною формою ТП слід домагатися трансформації тріпотінням у фібриляцію передсердь, яка легше піддається уріженню (дігоксин цьому сприяє, аміодарон, соталол навпаки запобігають). Можливе проведення черезстравохідної стимуляції серця з метою трансформації у ФП (при відповідній підготовці на випадок відновлення синусового ритму).

### **Лікування порушень функції провідності**

Тактика і методи лікування порушень провідності (блокад серця) визначаються основним захворюванням, рівнем і ступінем порушення провідності, вираженістю клінічних проявів.

Якщо блокада не супроводжується вираженими клінічними проявами, то вона не потребує спеціального лікування. Провідність може відновитись при упішному лікуванні основного захворювання (міокардиту, ревматизму, інфаркту міокарда, порушень електролітного балансу), відміні антиаритмічних засобів, що викликають порушення провідності.

#### *Лікування СА блокади*

Невідкладні лікувальні заходи проводяться у хворих СА блокадою II–III ст. у тих випадках, коли вона супроводжується вираженою брадикардією, порушеннями гемодинаміки, повторними епізодами втрати свідомості, синдромом Морганьї-Адамса-Стокса. В цих випадках найбільш ефективним методом є електрична кардіостимуляція.

Хворим із нападами асистолії, з клінікою синдрому Морганьї-Адамса-Стокса, що гостро розвинувся внаслідок



СА блокади, показано застосування тимчасової електрокардіостимуляції.

Може бути використана також черезстравохідна електрокардіостимуляція.

При синдромі Морганьї-Адамса-Стокса, що часто повторюється, необхідна імплантація постійного кардіостимулятора.

При неможливості проведення електрокардіостимуляції назначаються лікарські засоби, що полегшують проведення імпульсу від синусового вузла до передсердь (холінолітики, стимулятори  $\beta$ -адренорецепторів), які збільшують частоту ритму серця.

- атропін – 0,5–1 мл 0,1% розчину п/ш 2–3 рази на день або по 10 крапель 3 рази на день внутрішньо, при необхідності можна ввести в/в;
- настій екстракту беладони – по 20 крапель 3 рази на день, белоїд – по 1–2 др. 3 рази на день (у неважких випадках);
- ефедрин – по 0,025 2–3 рази на день або по 1 мл 5% розчину п/ш 2–3 рази на день;
- ізадрин – по 1 т. (0,005) під язик 3 рази на день;
- алуpent – 0,5–1 мл 0,05% розчину в/м (у важких випадках в/в) 2–3 рази на день, внутрішньо 0,02 (1 т.) 3 рази на день;

Слід пам'ятати, що застосування  $\beta$ -стимуляторів інколи може призвести до виникнення ектопічних аритмій (у цьому випадку необхідно зменшити дозу або відмітити препарат).

### **Лікування а-в блокад**

#### *Лікування а-в блокади I ст.*

Як правило, проводиться лише лікування основного захворювання.

При а-в блокаді I ст. із блокадою ніжки пучка Гіса, що розвинулася у хворих на гострий інфаркт міокарда, показана профілактична ендокардіальна електрокардіостимуляція (трифасцикулярна блокада може перейти в повну а-в блокаду).

*Лікування а-в блокади II ст.*

При а-в блокаді II ст., тип I або Мобітц I (з періодами Самойлова-Венкебаха), коли випадіння рідкі, спеціального лікування не треба. Необхідно спостереження.

При а-в блокаді II ст., тип II і особливо III при рідкому ритмі проводиться таке ж лікування, як при повній а-в блокаді.

*Лікування а-в блокади III ст.*

При а-в блокаді III ст., що гостро розвинулася, хворого необхідно госпіталізувати, визначити вид лікування, з'ясувати, чи потрібно застосовувати тимчасову електрокардіостимуляцію.

При ЧСС > 40 на хв., при відсутності загрозливих симптомів, доброму самопочутті хворого специфічного лікування не проводять.

Показання до тимчасової електрокардіостимуляції:

1. Напади Морганьї-Адамса-Стокса.
2. Рідкий ритм шлуночків (<40 на хв.).
3. Недостатність кровообігу, що розвивається.
4. Повна а-в блокада у хворого на гострий інфаркт міокарда передньої стінки.
5. Необхідність введення препаратів, що сповільнюють а-в провідність.
6. Несправність постійного кардіостимулятора.

При неможливості проведення електрокардіостимуляції призначають препарати, що прискорюють ритм шлуночків (холінолітики, β-адреностимулятори).

При блокаді, що розвинулась гостро внаслідок міокардиту, інфаркту міокарда доцільно призначити лікування преднізолоном у дозі 60–120 мг в/в із наступним переходом на прийом внутрішньо 60 мг на добу з поступовим зниженням дози.

При хронічній а-в блокаді III ст. проводиться медикаментозне лікування або постійна електрокардіостимуляція.

Показання до постійної електрокардіостимуляції:

1. Рідкий шлуночковий ритм (<40 на хв.).
2. Напади Морганьї-Адамса-Стокса або головокружіння.
3. Розвиток хронічної недостатності кровообігу.
4. Розвиток артеріальної гіпертензії.

### **Лікування синдрому Морганьї-Адамса-Стокса**

Синдром Морганьї-Адамса-Стокса – періоди асистолії шлуночків, що приводять до гіпоксії головного мозку і втрати свідомості. Найбільш частими причинами синдрому є повна а-в блокада (особливо момент переходу неповної а-в блокади II ст. в повну), синдром слабкості синусового вузла, шлуночкова тахікардія, тріпотіння і фібриляція шлуночків.

### **Невідкладна допомога при синдромі Морганьї-Адамса-Стокса**

Перші етапи допомоги однакові для фібриляції і асистолії шлуночків:

1. Удар кулаком у ділянку грудини.
2. Зовнішній масаж серця.
3. Штучна вентиляція легень.
4. Електрична дефібриляція (вона купірує фібриляцію шлуночків, але може «запустити» серце і при асистолії).

Одночасно з початком і на фоні реанімаційних заходів налагоджується ЕКГ-дослідження.

5. Екстрена електрокардіостимуляція при діагностиці асистолії шлуночків. Найбільш ефективна ендокардіальна кардіостимуляція, коли активний електрод вводиться через підключичну вену в правий шлуночок.

6. При неможливості або затримці проведення кардіостимуляції проводять медикаментозну терапію: в/в вводять адреналіну гідрохлорид 0,5–1 мл 0,1% розчину в 5 мл ізотонічного розчину натрію хлориду. Алупент вводять в/в краплинно 1–2 мл 0,05% розчину в 200 мл ізотонічного розчину натрію хлориду. При повній а-в блокаді ефективний атропіна сульфат в/в 1 мл 0,1% розчину в 10 мл ізотонічного розчину NaCl.

**СИТУАЦІЙНІ ЗАДАЧІ  
ДЛЯ САМОКОНТРОЛЮ ЗНАНЬ**

## Тестовий контроль №1

### 1. Виберіть:

А, якщо правильно	Б, якщо правильно	В, якщо правильно	Г, якщо правильно	Д, якщо правильно
1, 2, 4	1, 2, 4, 5	2, 4	1, 2, 3, 4	1, 2, 3, 4, 5

Порушеннями ритму, чи аритміями називають:

1. Зміни частоти серцевих скорочень вище або нижче нормальної межі коливань (60–90 на хвилину).
2. Нерегулярність ритму серця (неправильний ритм) будь-якого походження.
3. Зміну локалізації джерела збудника (водія ритму), тобто будь-який несинусовий ритм.
4. Порушення провідності електричного імпульсу по різних ділянках провідної системи серця.
5. Зміну процесів реполяризації в міокарді.

### 2. Аритмія серця – це:

- А. Порушення формування і проведення по міокарду імпульсу збудження.
- Б. Симптом ураження перикарду.
- В. Симптом ураження ендокарду.
- Г. Патогноманічний симптом легеневого серця.
- Д. Все правильно.

### 3. Виберіть:

А, якщо правильно	Б, якщо правильно	В, якщо правильно	Г, якщо правильно	Д, якщо правильно
1, 2, 3	2, 3	2, 3, 4	1, 2, 3, 4	1, 2, 3, 4, 5

Порушення яких функцій серця призводить до виникнення аритмій?

1. Автоматизму.
2. Збудливості.
3. Провідності.
4. Збудливості й провідності.
5. Скоротливої функції міокарда.

**4. Аритмії трапляються при:**

- А. Захворюваннях серцево-судинної системи.
- Б. Патологічних станах, які супроводжуються порушенням нервоворефлекторної, гуморальної і ендокринної регуляції функції серця.
- В. Патологічних станах, які супроводжуються порушенням електролітного балансу, кислотно-лужної рівноваги, метаболізму міокарда.
- Г. Дії на організм фізичних і хімічних факторів.
- Д. Все правильно.

**5. Основні механізми всіх аритмій такі:**

- А. Порушення утворення імпульсу.
- Б. Порушення проведення імпульсу.
- В. Одночасно порушення утворення і проведення імпульсу.
- Г. Все перелічене.
- Д. Все неправильно.

**6. До аритмій, які пов'язані з порушенням утворення імпульсу, належать всі, крім:**

- А. Екстраситолії.
- Б. Синусової брадикардії.
- В. Пароксизмальної тахікардії.
- Г. Асистолії шлуночків.
- Д. Миготіння (фібриляція) передсердь.

**7. До аритмій, які пов'язані з порушенням провідності, належать всі, крім:**

- А. Синусової брадикардії.
- Б. Синоатриальної блокади.
- В. А-в блокади III ст. (повної).
- Г. Асистолії шлуночків.
- Д. Синдрому WPW.

**8. Виберіть:**

А, якщо правильно	Б, якщо правильно	В, якщо правильно	Г, якщо правильно	Д, якщо правильно
1, 2, 3	1, 3	2, 4	5	все

Які з перерахованих аритмій зумовлені порушенням функції автоматизму синусового вузла?

- 1. Екстрасистолія.
- 2. Пароксизмальна тахікардія.
- 3. Миготлива аритмія.
- 4. Парадоксальний пульс.
- 5. Синусова тахікардія.

**9. Механізм синусової тахікардії і брадикардії:**

- А. Посилення автоматизму ектопічних вогнищ.
- Б. Повторний вхід збудження (re-entrі) та круговий рух імпульсу.
- В. Посилення і відповідно пригнічення автоматизму клітин синусового вузла.
- Г. Зменшення потенціалу зміни і потенціалу спокою клітин.
- Д. Подовження періоду рефрактерності (сповільнення Реполяризації).



## 10. Виберіть:

А, якщо правильно	Б, якщо правильно	В, якщо правильно	Г, якщо правильно	Д, якщо правильно
1, 2, 5	2, 3, 4	3, 5	4, 5	1, 2, 3, 4, 5

Основні механізми екстрасистолії і пароксизмальних порушень ритму:

1. Зменшення потенціалу спокою.
2. Подовження періоду рефрактерності.
3. Посилення автоматизму ектопічних вогнищ.
4. Збільшення амплітуди слідових потенціалів.
5. Повторний вхід збудження (re-entrі) та круговий рух імпульсу.

## 11. Синусовою тахікардією називається:

- А. Збільшення ЧСС від 80 на хвилину.
- Б. Збільшення ЧСС від 90 на хвилину.
- В. Збільшення ЧСС від 100 на хвилину.
- Г. Збільшення ЧСС від 110 на хвилину.
- Д. Збільшення ЧСС від 120 на хвилину.

## 12. Синусова тахікардія виникає:

- А. При фізичному навантаженні чи емоційному напруженні.
- Б. При ішемії чи дистрофічних змінах у СА вузлі.
- В. Інфекціях та токсичному впливі на СА вузол.
- Г. При серцевій недостатності.
- Д. При всіх перелічених станах.

**13. При синусовій тахікардії у здорової людини на ЕКГ можлива поява таких змін, крім:**

- А. Скорочення інтервалу PQ.
- Б. Скорочення інтервалу QT.
- В. Депресія сегмента ST.

Г. Нашарування зубців Р на зубці Т попередніх комплексів.

Д. Підйом сегмента ST.

#### 14. Виберіть:

А, якщо правильно	Б, якщо правильно	В, якщо правильно	Г, якщо правильно	Д, якщо правильно
1, 2, 4	1, 3, 4	1, 3, 4, 5	1, 2, 5	1, 2, 4, 5

Основними ЕКГ-ознаками синусової тахікардії є:

1. Збереження правильного синусового ритму.
2. Збільшення частоти серцевих скорочень до 90–160/180/на хвилину.
3. Збільшення частоти серцевих скорочень до 100–160/180/на хвилину.
4. Кососхідна депресія сегмента ST.
5. Скорочення PQ.

**15. Під синусовою брадикардією розуміють зменшення частоти пульсу:**

- А. Менше 40 на хвилину.
- Б. Менше 50 на хвилину.
- В. Менше 60 на хвилину.
- Г. Менше 70 на хвилину.
- Д. Менше 80 на хвилину.

**16. Синусова брадикардія виникає при:**

- А. Жовтяниці.
- Б. Червоному тифі.
- В. Набряку Квінке.
- Г. Внутрішньочерепній гіпертензії.
- Д. Всіх перелічених станах.

### 17. Виберіть:

А, якщо правильно	Б, якщо правильно	В, якщо правильно	Г, якщо правильно	Д, якщо правильно
1, 3	1, 3, 4	2, 3, 4	2, 3, 5	2, 3, 4, 5

Основними ЕКГ-ознаками синусової брадикардії є:

1. Зрідження синусового ритму менше 50 на хвилину.
2. Зрідження синусового ритму менше 60 на хвилину.
3. Подовження інтервалу PQ.
4. Депресія сегмента ST.
5. Зменшення амплітуди зубців P.

### 18. Синусова дихальна аритмія трапляється:

- А. У здорових людей молодого віку.
- Б. В періоді одужання (реконвалестенції) при різних інфекційних захворюваннях.
- В. У хворих на нейроциркуляторну дистонію.
- Г. Все неправильно.
- Д. Все правильно.

### 19. Виберіть:

А, якщо правильно	Б, якщо правильно	В, якщо правильно	Г, якщо правильно	Д, якщо правильно
1, 3	1, 3, 4	1, 3, 5	2, 3	2, 3, 4, 5

Основними ЕКГ-ознаками синусової аритмії є:

1. Коливання тривалості інтервалів R-R, які перевищують 0,15 сек.
2. Коливання тривалості інтервалів R-R, які перевищують 0,30 сек.
3. Наявність ознак синусового ритму.

- 4. Синдром брадикардії-тахікардії.
- 5. Наявність СА-блокади.

**20. В основі синдрому слабості синусового вузла лежить:**

- А. Механізм re-entrі.
- Б. Посилення автоматизму ектопічних вогнищ.
- В. Зниження функції автоматизму СА вузла.
- Г. Порушення функції провідності.
- Д. Все неправильно.

**21. Синдром слабості синусового вузла може спостерігатися у випадках, за винятком:**

- А. Ішемічної хвороби серця.
- Б. Міокардита.
- В. Інтоксикації серцевими глікозидами.
- Г. Передозування В-адреноблокаторів.
- Д. У здорових при фізичному і нервовому перенапруженні.

**22. Найбільш характерними ЕКГ-ознаками синдрому слабості синусового вузла є такі, крім:**

- А. Стійкої синусової брадикардії.
- Б. Синдром.
- В. Періодичної появи ектопічних ритмів.
- Г. Наявність СА-блокади.
- Д. Синдрому брадикардії-тахікардії.

**23. Повільні (замінюючі) висковзуючі ритми – це не-синусові ектопічні ритми, джерелом яких є:**

- А. Передсердя.
- Б. АВ-з'єднання.
- В. Шлуночки.
- Г. Все правильно.
- Д. Все неправильно.

## 24. Виберіть:

А, якщо правильно	Б, якщо правильно	В, якщо правильно	Г, якщо правильно	Д, якщо правильно
1, 2	1, 2, 3	1, 3, 5	3, 4, 5	1, 2, 3, 5

Укажіть основні ЕКГ-ознаки замінюючих (висковзуючих) комплексів:

1. Наявність ознак несинусового (передсердного, АВ-з'єднання або шлуночкового) походження комплексів.
2. Інтервал, що передує комплексу, подовжений.
3. Інтервал, що слідує за комплексом, нормальний або скорочений.
4. Інтервал, що передує комплексу, скорочений.
5. Висока чистота серцевих скорочень.

**25. При прискорених ектопічних ритмах частота серцевих скорочень складає:**

- А. 80–130 на хвилину.
- Б. 90–130 на хвилину.
- В. 90–140 на хвилину.
- Г. 100–140 на хвилину.
- Д. 100–150 на хвилину.

**26. Екстрасистолія – це аритмія, зумовлена порушенням:**

- А. Автоматизму синусового вузла.
- Б. Збудливості міокарда.
- В. Провідності.
- Г. Збудливості й провідності.
- Д. Скоротливості.

**27. Екстрасистолія – це:**

- А. Нерегулярність ритму серця.
- Б. Передчасне позачергове збудження серця чи його відділів.

- В. Порушення провідності електричного імпульсу по різних ділянках провідної системи серця.
- Г. Порушення функції автоматизму.
- Д. Переважання автоматизму ектопічних центрів.

**28. Екстрасистолія може провокуватися:**

- А. Емоційним напруженням.
- Б. Курінням.
- В. Зловживанням кавою.
- Г. Зловживанням алкоголем.
- Д. Все правильно.

**29. Екстрасистолія – це:**

- А. Позачергове скорочення серця.
- Б. Раптові ритмічні скорочення із частотою 150–200 за хв.
- В. Ритмічні скорочення серця із частотою 90–140 за хв.
- Г. Ритмічні скорочення серця із частотою менше 60 за хв.
- Д. Все неправильно.

**30. Причиною виникнення екстрасистол можуть бути:**

- А. Захворювання серця.
- Б. Захворювання органів травлення.
- В. Функціональні захворювання нервової системи.
- Г. Захворювання щитоподібної залози.
- Д. Все правильно.

**31. Клінічно і електрокардіографічно екстрасистола виявляється:**

- А. Паузою.
- Б. Передчасним скороченням із наступною паузою.
- В. Прискоренням ритму.
- Г. Зрідженням ритму.
- Д. Передчасним скороченням.

**32. Найтиповішими проявами екстрасистолії є:**

- А. Постійний ниючий біль у прекардіальній ділянці.
- Б. Напад ядухи.
- В. Напад серцебиття.
- Г. Передчасне серцеве скорочення із наступною паузою.
- Д. Головокружіння.

**33. Екстрасистолії, які походять із синусового вузла, називаються:**

- А. Монотопними.
- Б. Політопними.
- В. Номотопними.
- Г. Гетеротопними.
- Д. Все правильно.

**34. Екстрасистолі, які походять із одного вогнища збудження, називаються:**

- А. Монотопними.
- Б. Політопними.
- В. Номотопними.
- Г. Гетеротопними.
- Д. Все правильно.

**35. Екстрасистолі, які походять із декількох вогнищ, називаються:**

- А. Монотопними.
- Б. Політопними.
- В. Номотопними.
- Г. Гетеротопними.
- Д. Все правильно.

**36. Екстрасистолі, які походять із фізіологічного вогнища збудження, називаються:**

- А. Монотопними.
- Б. Політопними.

- В. Номотопними.
- Г. Гетеротопними.
- Д. Все правильно.

**37. Екстрасистоли, які походять із ектопічного вогнища збудження називаються:**

- А. Монотопними.
- Б. Політопними.
- В. Номотопними.
- Г. Гетеротопними.
- Д. Все правильно.

**38. Компенсаторна пауза вважається повною, якщо:**

- А. Сума передекстрасистолічного та постекстрасистолічного інтервалів більше суми двох серцевих циклів.
- Б. Сума екстрасистолічного та постекстрасистолічного інтервалів дорівнює сумі двох серцевих циклів.
- В. Постекстрасистолічний інтервал дорівнює двом серцевим циклам.
- Г. Постекстрасистолічний інтервал менше двох серцевих циклів.
- Д. Постекстрасистолічний інтервал більше двох серцевих циклів.

**39. Екстрасистоли називаються інтерполірованими:**

- А. При повній компенсаторній паузі.
- Б. При неповній компенсаторній паузі.
- В. При відсутності компенсаторної паузи.
- Г. Якщо підряд слідує дві екстрасистоли.
- Д. Якщо підряд слідує три і більше екстрасистоли.

**40. Аларитмічною називається екстрасистолія, яка:**

- А. Виходить з одного ектопічного джерела.
- Б. Обумовлена функціонуванням декількох ектопічних вогнищ.



В. Чергується з черговими комплексами у правильній послідовності.

Г. Слідує за кожним черговим комплексом.

Д. Нашаровується на зубець Т, що передує комплексам.

#### **41. Бігемінія – це:**

А. Парні екстрасистоли.

Б. Групові екстрасистоли.

В. Екстрасистоли, обумовлені функціонуванням двох ектопічних вогнищ.

Г. Екстрасистоли, що слідують за кожним черговим комплексом.

Д. Екстрасистоли, що слідувають за кожним другим комплексом.

#### **42. Ранніми екстрасистолами називають такі:**

А. Початкова частина яких нашаровується на східну частину зубця Т попереднього комплексу.

Б. Початкова частина яких нашаровується на верхівку зубця Т попереднього комплексу.

В. Початкова частина яких нашаровується на зубець Т попереднього комплексу чи відстає від кінця Т цього комплексу не більше, ніж на 0,04 сек.

Г. Початкова частина, яких нашаровується на сегмент 8Т попереднього комплексу.

Д. Початкова частина яких знаходиться у першій половині діастоли.

#### **43. Як поділяються екстрасистоли за часом їх виникнення?**

А. Ранні, середні, пізні.

Б. Ранні та середні.

В. Ранні та пізні.

Г. Середні та пізні.

Д. Надранні, ранні, середні та пізні.

**44. Яке практичне значення виділення ранніх екстрасистол?**

А. Ранні екстрасистоли можуть викликати миготіння та тремтіння передсердь.

Б. Ранні екстрасистоли можуть викликати миготіння та тремтіння шлуночків.

В. Ранні екстрасистоли – прояв неефективності в гемодинамічному відношенні.

Г. Все неправильно.

Д. Все правильно.

**45. Виберіть:**

А, якщо правильно	Б, якщо правильно	В, якщо правильно	Г, якщо правильно	Д, якщо правильно
1, 3	1, 3, 4	1, 3, 5	2, 3, 5	2, 3, 4, 5

При монотопних екстрасистолах:

1. Передекстрасистолічні інтервали рівні.
2. Передекстрасистолічні інтервали різні.
3. Існує одне ектопічне вогнище.
4. Вогнище, із якого виникають екстрасистоли, знаходяться в синусовому вузлі.
5. Форма комплексів однакова.

**46. Виберіть:**

А, якщо правильно	Б, якщо правильно	В, якщо правильно	Г, якщо правильно	Д, якщо правильно
1, 2, 3	2, 3, 4	2, 3, 5	2, 3, 4, 5	1, 2, 3, 4, 5

При політопних екстрасистолах:

1. Передекстрасистолічні інтервали рівні.
2. Передекстрасистолічні інтервали різні.

3. Існує декілька ектопічних вогнищ.
4. Форма комплексів різна.
5. Форма комплексів однакова.

**47. Які екстрасистоли (моно- чи політопні) прогностично більш несприятливі та чому?**

- А. Політопні, оскільки свідчать про більш значне дифузне ураження міокарда.
- Б. Монотопні, оскільки свідчать про наявність інфаркту міокарда.
- В. Політопні, оскільки свідчать про наявність значної недостатності кровообігу.
- Г. Монотопні, оскільки трапляються при кардіоміопатіях.
- Д. Політопні, оскільки викликають значні зміни в гемодинаміці.

**48. Як розрізняють екстрасистолію за локалізацією вогнища, з якого виникають позачергові імпульси?**

- А. Передсердна, а-в, шлуночкова.
- Б. Передсердна, а-в.
- В. Передсердна, шлуночкова.
- Г. Синусова, а-в, шлуночкова.
- Д. Синусова, передсердна, а-в, шлуночкова.

**49. Виберіть:**

А, якщо правильно	Б, якщо правильно	В, якщо правильно	Г, якщо правильно	Д, якщо правильно
1, 2	1, 2, 3	2, 3	1, 3, 4	1, 2, 3, 4, 5

Ознаки передсердної екстрасистолії:

1. Передчасний зубець Р, який за формою відрізняється від синусового.

2. Компенсаторна пауза, як правило, неповна.
3. Форма шлуночкового комплексу не змінена.
4. Іноді шлуночкові комплекси змінені через функціональні порушення внутрішлуночкової провідності.
5. Можуть бути блоковані передсердні екстрасистоли (зубець Р є, QRST відсутній).

**50. Скільки видів а-в екстрасистол?**

- А. Один.
- Б. Два.
- В. Три.
- Г. Чотири.
- Д. П'ять.

**51. Виберіть:**

А, якщо правильно	Б, якщо правильно	В, якщо правильно	Г, якщо правильно	Д, якщо правильно
1, 2, 4	1, 2, 3, 4	2, 3, 4	3, 4, 5	1, 2, 3, 4, 5

Ознаки а-в екстрасистол із попереднім збудженням передсердь:

1. Позачерговий зубець Р, від'ємний в усіх відведеннях.
2. Незмінений шлуночковий комплекс.
3. Позачерговий зубець Р, від'ємний у відведеннях II, III, aVF.
4. Наявність неповної компенсаторної паузи.
5. Змінений шлуночковий комплекс.

**52. Виберіть:**

А, якщо правильно	Б, якщо правильно	В, якщо правильно	Г, якщо правильно	Д, якщо правильно
1, 2, 3	1, 3, 5	2, 4, 5	1, 3	1, 2, 3, 4, 5

Ознаки а-в екстрасистоли з одночасним збудженням передсердь і шлуночків:

1. Зубець Р відсутній.
2. Зубець Р від'ємний.
3. Комплекс QRS має надшлуночковий вид.
4. Шлуночковий комплекс розширений.
5. Компенсаторна пауза повна.

### 53. Виберіть:

А, якщо правильно	Б, якщо правильно	В, якщо правильно	Г, якщо правильно	Д, якщо правильно
1, 2, 4	1, 3, 5	2, 3, 5	2, 4, 5	1, 2, 3, 4, 5

Ознаки а-в екстрасистол із наступним збудженням передсердь:

1. Зубець Р відсутній.
2. Зубець Р від'ємний у відведеннях II, III, aVF, виявляється після комплексу QRS екстрасистоли.
3. Комплекс QRS розширений.
4. Комплекс QRS не змінений.
5. Компенсаторна пауза неповна.

### 54. Яка із ЕКГ-ознак не трапляється при шлуночковій екстрасистолії?

- А. Наявність передчасного зміненого зубця Р.
- Б. Наявність передчасного позачергового зміненого комплексу QRS.
- В. Значне розширення і деформація екстрасистолічного комплексу QRS.
- Г. Розташування скороченого сегмента ST та зубця Т екстрасистоли дискордантно напрямку основного зубця комплексу QRS.
- Д. Компенсаторна пауза, як правило, повна.

**55. Які екстрасистоли відносяться до «загрозливих»?**

1. Часті. А. Правильно 1.
2. Політопні. Б. Правильно 2, 3.
3. Групові. В. Правильно 1, 4.
4. Ранні. Г. Правильно 1, 2, 3, 4.
5. Пізні. Д. Правильно 1, 2, 3, 5.

**56. Які з перелічених екстрасистол прогностично найбільш сприятливі?**

- А. Спокою.
- Б. Напруги.
- В. Шлуночкові.
- Г. Політопні.
- Д. Ранні.

**57. Укажіть ЕКГ-ознаки лівошлуночкової екстрасистолії:**

1. Збільшення часу внутрішнього відхилення у відведеннях  $V_1$  та  $V_2$ .
2. Збільшення часу внутрішнього відхилення у відведеннях  $V_5$  та  $V_6$ .
3. У відведеннях  $V_{5,6}$ , I, a VL широкі зубці S.
4. У відведеннях  $V_{1,2}$  широкі зубці S.
5. У відведеннях aVR пізній високий та широкий зубець R.
  - А. Правильно 2, 4, 5.
  - Б. Правильно 1, 3.
  - В. Правильно 1, 3, 5.
  - Г. Правильно 1, 4.
  - Д. Правильно 1, 2, 3.

**58. Укажіть ЕКГ-ознаки правошлуночкової екстрасистолії:**

1. Збільшення часу внутрішнього відхилення у відведеннях  $V_{5,6}$ .

2. Збільшення часу внутрішнього відхилення у відведеннях  $V_{1,2}$ .

3. М-подібний комплекс QRS у відведеннях  $V_{1,2}$ .

4. Широкий та розщиплений зубець R у відведеннях  $V_{5,6}$ .

5. Електрична вісь серця розташована горизонтально чи відхилена вліво.

А. Правильно 1, 4.

Б. Правильно 1, 4, 5.

В. Правильно 2, 3.

Г. Правильно 2, 3, 5.

Д. Правильно 2, 3, 4.

**59. Яка із ЕКГ-ознак характеризує базальну екstrasистолу?**

А. Перевага зубців S в усіх грудних відведеннях.

Б. Розширені, направлені вгору комплекси QRS в усіх грудних відведеннях.

В. У відведеннях  $V_{5,6}$ , I, aVL широкі зубці S.

Г. У відведеннях  $V_{1,2}$  – широкі S чи qS.

Д. У відведенні  $V_1$  зубець T від'ємний, депресія сегмента ST (дискордантно основному зубцю комплексу).

**60. Яка із ЕКГ-ознак характеризує апікальну екstrasистолу?**

А. Перевага зубців S в усіх грудних відведеннях.

Б. Розширені, направлені вгору комплекси QRS у всіх відведеннях.

В. У відведеннях I, aVL,  $V_{5,6}$  широкі зубці S.

Г. У відведеннях  $V_{1,2}$  – широкий S чи qS.

Д. У відведенні  $V_1$  зубець T від'ємний, депресія сегмента ST (дискордантно основному зубцю комплексу).

**61. Шлуночкові екстрасистоли за типом бігемії можуть бути проявом інтоксикації:**

- А. Бета-адреноблокаторами.
- Б. Антагоністами кальцію.
- В. Хінідіном.
- Г. Серцевим глікозидом.
- Д. Новокаїнамідом.

**62. Екстрасистоли спокою зумовлені:**

- А. Домінуванням вагусної інервації серця.
- Б. Домінуванням симпатичної інтервації серця.
- В. Впливом катехоламінів.
- Г. Інтоксикацією серцевими глікозидами.
- Д. Інтоксикацією хінідіном.

**63. Порушення вегетативної регуляції серця є частою причиною:**

- А. Пароксизмальної шлуночкової тахікардії.
- Б. Надшлуночкової екстрасистолії і пароксизмальної тахікардії.
- В. Миготливої аритмії.
- Г. Тріпотіння і миготіння шлуночків.
- Д. Фібриляції шлуночків.

**64. Який із перелічених препаратів ефективний при екстрасистолах незалежно від місця їх виникнення?**

- А. Строфантин.
- Б. Дигоксин.
- В. Кордарот.
- Г. Етмозін.
- Д. Анапрілін.

**65. Який із перелічених препаратів може застосовуватися при екстрасистолії на фоні брадикардії?**



- А. Етацизін.
- Б. Рітмілен.
- В. Анапрілін.
- Г. Кордарон.
- Д. Фіноптін.

**66. Який із перерахованих препаратів найбільш показаний при шлуночкових екстрасистолах?**

- А. Строфантин.
- Б. Анапрілін.
- В. Фіноптін.
- Г. Новокаїнамід.
- Д. Тразікор.

**67. Який із перерахованих препаратів найбільш показаний при надшлуночкових екстрасистолах?**

- А. Анапрілін.
- Б. Новокаїнамід.
- В. Етмозін.
- Г. Діфенін.
- Д. Всі перераховані.

**68. При загрозі переходу шлуночкової екстрасистолії у фібриляцію шлуночків найбільш показаним є:**

- А. Строфантин в/венно.
- Б. Дигоксин.
- В. Лідокаїн внутрішньо.
- Г. Лідокаїн в/венно.
- Д. Анапрілін внутрішньо.

**69. Для лікування екстрасистолії спокою можна використати такі препарати, крім:**

- А. Атропіна.
- Б. Препаратів беладонни.

- В. Солей калію.
- Г. Дигоксина.
- Д. Етмозіна.

**70. Для лікування екстрасистолії напруження можна використати препарати, крім:**

- А. Атропіна.
- Б. Обзідана.
- В. Кордарона.
- Г. Ізоптіна.
- Д. Дігоксіна.

**71. Принципи лікування екстрасистолії включають такі, крім:**

- А. Ліквідації провокуючих факторів (куріння, алкоголь, кава, рефлекторні впливи).
- Б. Етіологічного лікування.
- В. Дії на центральну нервову систему.
- Г. На значення антиаритмічних препаратів.
- Д. Назначення глюкокортикоїдів.

**72. Пароксизмальна тахікардія – це:**

- А. Поодинокі позачергові скорочення серця.
- Б. Ритмічні скорочення серця із частотою 90-120 за хвилину.
- В. Ритмічні скорочення серця із частотою менше 60 за хвилину.
- Г. Раптові напади серцебиття із частотою 150–220 за хвилину.
- Д. Все правильно.

**73. Пароксизмальна тахікардія – це аритмія, зумовлена порушенням:**

- А. Автоматизму синусового вузла.
- Б. Провідності.
- В. Збудливості міокарда.
- Г. Збудливості й провідності.
- Д. Скоротливості.

**74. В основі гемодинамічних порушень при пароксизмальній тахікардії лежить:**

- А. Скорочення діастоли, десинхронізація діяльності передсердь і шлуночків.
- Б. Підвищення хвилинного об'єму серця і артеріального тиску.
- В. Спазм артеріол.
- Г. Все неправильно.
- Д. Все правильно.

**75. Причиною задишки при пароксизмальній тахікардії є:**

- А. Анемія.
- Б. Зменшення парціального тиску кисню у альвеолярному повітрі.
- В. Порушення кровообігу у малому колі.
- Г. Все правильно.
- Д. Все неправильно.

**76. Частота серцевих скорочень більше 200 за хвилину є, в більшості випадків, проявом:**

- А. Шлуночкової пароксизмальної тахікардії.
- Б. Надшлуночкової пароксизмальної тахікардії.
- В. Диференціально-діагностичного значення не має.
- Г. Все правильно.
- Д. Все неправильно.

**77. Виберіть:**

А, якщо правильно	Б, якщо правильно	В, якщо правильно	Г, якщо правильно	Д, якщо правильно
1, 2, 3	1, 3	2, 4	5	1, 2, 3, 4, 5

Ознаками надшлункової пароксизмальної тахікардії є:

1. Частота серцевих скорочень більша 200.
2. Ознаки «вегетативної бурі».
3. Однакова частота венозного й артеріального пульсу.
4. Різна частота венозного й артеріального пульсу.
5. Різна інтенсивність тонів серця і пульс різного наповнення.

**78. Укажіть ознаки пароксизмальної тахікардії:**

1. Раптовий початок і закінчення нападу.
2. Поступовість початку і закінчення нападу прискорення серцебиття.
3. Висока частота ритму (140–250 на хвилину).
4. Гетеротопність.
5. Зміна частоти серцевих скорочень після фізичного навантаження, емоційного напруження, при глибокому диханні чи після ін'єкції атропіна.

- А. Правильно 1, 3.
- Б. Правильно 1, 3, 4.
- В. Правильно 1, 3, 4, 5.
- Г. Правильно 2, 3.
- Д. Правильно 2, 3, 4, 5.

**79. Виділіть два основні механізми пароксизмальних тахікардій:**

1. Порушення автоматизму СА вузла.
2. Порушення провідності.

3. Механізм повторного входу хвилі збудження (reentry).
4. Підвищення автоматизму ектопічних вогнищ.
5. Збільшення амплітуди слідових потенціалів.
  - А. Правильно 1, 2.
  - Б. Правильно 1, 3.
  - В. Правильно 3, 4.
  - Г. Правильно 3, 5.
  - Д. Правильно 4, 5.

**80. Найбільш характерними ЕКГ-ознаками передсердної пароксизмальної тахікардії є:**

1. Раптовий початок і закінчення нападу.
2. Наявність перед кожним шлуночковим комплексом зубців Р, які мають змінену форму в порівнянні з синусовим.
3. Наявність хвиль f.
4. Частота 140–250 на хвилину.
5. Частота ритму 120–200 на хвилину.
  - А. Правильно 1, 2, 5.
  - Б. Правильно 1, 2, 4.
  - В. Правильно 1, 2, 3, 4.
  - Г. Правильно 1, 2, 3, 5.
  - Д. Правильно 2, 4.

**81. Найбільш характерними ЕКГ-ознаками а-в пароксизмальної тахікардії є:**

1. Раптовий початок та закінчення нападу.
2. Частота ритму 140–220 на хвилину.
3. Наявність хвиль f.
4. Наявність у відведеннях II, III, aVF негативних зубців Р, розташованих позаду комплексів QRS чи таких, що зливаються з ними і не реєструються на ЕКГ.
5. Деформація і розширення комплексу QRS більше 0,12 сек із дискордантним розташуванням сегмента ST та зубця Т.

- А. Правильно 1, 2, 3, 5.
- Б. Правильно 1, 2, 4, 5.
- В. Правильно 1, 2, 4.
- Г. Правильно 1, 3, 4, 5.
- Д. Правильно 2, 4, 5.

**82. Найбільш характерними ознаками шлуночкової пароксизмальної тахікардії є:**

- 1. Поступовий початок і закінчення нападу.
  - 2. Частота ритму 140–220 на хвилину.
  - 3. Деформація і розширення комплексу QRS більша 0,12 сек із дискордантним розташуванням сегмента ST та зубця T.
  - 4. Раптовий початок та закінчення нападу.
  - 5. Наявність негативного P, розташованих позаду комплексів QRS чи таких, що зливаються з ними.
- А. Правильно 1, 2, 3.
  - Б. Правильно 1, 2, 3, 5.
  - В. Правильно 2, 3, 4.
  - Г. Правильно 2, 3, 4, 5.
  - Д. Правильно 3, 4, 5.

**83. Найбільш характерними ЕКГ-ознаками шлуночкової пароксизмальної тахікардії є:**

- 1. Раптовий початок і закінчення нападу.
- 2. Частота ритму 120–180 на хвилину.
- 3. Деформація і розширення комплексу QRS більша 0,12 сек із дискордантним розташуванням сегмента ST та зубця T.
- 4. Наявність негативного P, розташованих позаду комплексів QRS.
- 5. Наявність а-в дисоціації.

- А. Правильно 1, 2, 3.
- Б. Правильно 1, 2, 3, 4.
- В. Правильно 2, 3, 4.
- Г. Правильно 1, 3, 5.
- Д. Правильно 1, 3, 4.

**84. Виберіть:**

А, якщо правильно	Б, якщо правильно	В, якщо правильно	Г, якщо правильно	Д, якщо правильно
1, 2, 3	1, 3	2, 4	4	всі

Основні принципи, яких необхідно дотримуватися при лікуванні пароксизмальної тахікардії:

1. У всіх випадках назначити седативні й психотропні препарати.
2. При надшлуночковій гіароксизмальній тахікардії медикаментозній терапії повинно передувати механічне подразнення блукаючого нерва.
3. При неефективності механічного подразнення блукаючого нерва починають медикаментозну терапію.
4. При пароксизмальній тахікардії з важкими або коронарними розладами лікування починають з електроімпульсної терапії.
5. При неефективності медикаментозної терапії можливим є використання кардіостимуляції.

**85. Які з перерахованих проб використовують для лікування пароксизмальної тахікардії?**

- А. Проба Ашнера-Даніні.
- Б. Проба Чермака-Герінга.
- В. Проба Вальсальви.
- Г. Проба Ербена.
- Д. Всі.

**86. Виберіть:**

А, якщо правильно	Б, якщо правильно	В, якщо правильно	Г, якщо правильно	Д, якщо правильно
1, 2, 3	1, 3	2, 4	4	всі

Протипоказання до проведення проб із механічним подразненням блукаючого нерва при гіароксизмальній тахікардії:

1. Недостатність коронарного кровообігу.
2. Недостатність мозкового кровообігу.
3. Атеросклероз судин головного мозку.
4. Молодий вік.
5. Надшлуночкова пароксизмальна тахіардія.

**87. Які з перелічених медикаментів протипоказані при суправентрикулярній пароксизмальній тахікардії?**

- А. АТФ.
- Б. Ізоптін (фіноптін).
- В. Строфантін.
- Г. Анапрілін (обзідан).
- Д. Всі показані.

**88. Які з перелічених медикаментів використовують при шлуночковій пароксизмальній тахікардії?**

- А. Строфантин.
- Б. Лідокаїн.
- В. Анапрілін (обзидан).
- Г. АТФ.
- Д. Всі.

**89. Який із перелічених препаратів використовують при шлуночковій пароксизмальній тахікардії?**

- А. Строфантин.
- Б. АТФ.



- В. Ізоптін (фіноптін).
- Г. Анапрілін.
- Д. Новокаїнамід.

**90. Для купірування нападу передсердної пароксизмальної тахікардії можна застосувати такі препарати, крім:**

- А. Ізоптіна.
- Б. Обзідана.
- В. Новокаїнаміда.
- Г. Кордафена.
- Д. Серцевих глікозидів.

**91. Купірувати напад передсердної пароксизмальної тахікардії можуть такі заходи, крім:**

- А. Приймання нітрогліцерина під язик.
- Б. Корекції порушень кислотно-лужного стану.
- В. Усунення гіпокаліємії.
- Г. Проведення вагусних проб.
- Д. При підозрі на передозування глікозидів тимчасова їх відміна.

**92. Для купірування нападу а-в пароксизмальної тахікардії можна застосувати такі препарати, крім:**

- А. Новокаїнаміду.
- Б. Дитоксину.
- В. Норадреналіну.
- Г. Корінфару.
- Д. АТФ.

**93. Для купірування нападу шлуночкової пароксизмальної тахікардії можна застосувати такі препарати, крім:**

- А. Лідокаїна.
- Б. Мекситіла.
- В. Орніда.

Г. Серцевих глікозидів.

Д. Препаратів калію.

**94. Для купірування нападу шлуночкової пароксизмальної тахікардії при набряку легень, серцевій астмі можна призначити, крім:**

А. Лідокаїна.

Б. Орніда.

В. Етмозіна.

Г. Строфантіна.

Д. Електроімпульсного лікування.

**95. Для купірування нападу шлуночкової пароксизмальної тахікардії при кардіогенному шоці можна призначити, крім:**

А. Догіаміна.

Б. Строфантіна.

В. Кисню.

Г. Соди.

Д. Електроімпульсної терапії.

**96. Тріпотіння передсердь – це:**

А. Значне почастішання скорочень передсердь (до 200–370 на хв.) при збереженні правильного регулярного передсердного ритму.

Б. Значне почастішання скорочень передсердь (до 200–450 на хв.) при збереженні правильного регулярного передсердного ритму.

В. Значне почастішання скорочень передсердь (до 200–500 на хв.) при збереженні правильного регулярного передсердного ритму.

Г. Значне почастішання скорочень передсердь (до 200–370 на хв.) при наявності неправильного передсердного ритму.

Д. Значне почастішання скорочень передсердь (до 200–450 на хв.) при наявності неправильного передсердного ритму.

**97. Найбільш характерними ЕКГ-ознаками тріпотіння передсердь є:**

1. Наявність частих (200–370 на хв.) ритмічних пилоподібних передсердних хвиль F.

2. Наявність частих (200–450 на хв.) ритмічних пилоподібних передсердних хвиль F.

3. При правильній формі шлуночкові комплекси виникають ритмічно (R-R рівні), за кожною другою, третьою і т.д. передсердною хвилею.

4. При неправильній формі, R-R різні.

5. Наявність змінених (деформованих та поширених шлуночкових комплексів QRS.

А. Правильно 1, 3, 4.

Б. Правильно 1, 3, 4, 5.

В. Правильно 1, 4, 5.

Г. Правильно 2, 3, 4.

Д. Правильно 2, 3, 4, 5.

**98. Шлуночкові комплекси при тріпотінні передсердь:**

А. Поширені.

Б. Деформовані.

В. Поширені та деформовані.

Г. Поширені та деформовані у відведеннях  $V_{5,6}$ .

Д. Мають нормальну незмінену форму.

**99. Тривалість постійної форми тріпотіння передсердь:**

А. Перевищує 2 дні.

Б. Перевищує 2 тижні.

В. Перевищує 2 місяці.

Г. Перевищує 12 місяців.

Д. Перевищує 2 роки.

**100. Миготіння (фібриляція) передсердь – це дуже часте, хаотичне збудження та скорочення окремих груп волокон міокарда передсердь із частотою:**

- А. Від 200 до 700 на хвилину.
- Б. Від 250 до 700 на хвилину.
- В. Від 300 до 700 на хвилину.
- Г. Від 370 до 700 на хвилину.
- Д. Від 450 до 700 на хвилину.

**101. Миготлива аритмія спостерігається при таких захворюваннях, крім:**

- А. Ішемічної хвороби серця.
- Б. Мітральному стенозі.
- В. Тиреотоксикозі.
- Г. Виразковій хворобі.
- Д. Кардіоміопатії.

**102. Негативними наслідками миготливої аритмії є все, крім:**

- А. Порушення активної скорочувальної діяльності передсердь.
- Б. Збільшення кількості крові, яка переходить із передсердь у шлуночки під час діастоли.
- В. Зниження коронарного кровотоку.
- Г. Тромбоутворення в передсердях.
- Д. Дефіцит пульсу.

**103. Виберіть:**

А, якщо правильно	Б, якщо правильно	В, якщо правильно	Г, якщо правильно	Д, якщо правильно
1, 2, 3, 4	1, 3	2, 4	5	все

Негативні наслідки миготливої аритмії:

1. Припинення активної скорочувальної діяльності передсердь.
2. Тромбоемболії у системі великого і малого кола кровообігу.
3. Схильність до тахікардії.
4. Зниження коронарного кровообігу.
5. Тромбоутворення в передсердях.

**104. В основі патогенезу миготливої аритмії лежить:**

- А. Підвищення тонузу блукаючого нерва.  
Б. Зниження тонузу симпатичного відділу вегетативної нервової системи.  
В. Екстракардіальні фактори.  
Г. Наявність одної хвилі циркуляції (механізм re-entri) або одного гетеротопного центру активності.  
Д. Наявність множинних хвиль кругової циркуляції (механізм re-entri) або множинних вогнищ гетеротопної активності.

**105. Виберіть:**

А, якщо правильно	Б, якщо правильно	В, якщо правильно	Г, якщо правильно	Д, якщо правильно
1, 2, 3, 4	1, 3	2, 4	5	все

Клінічні форми миготливої аритмії:

1. Пароксизмальна.
2. Постійна.
3. Тахісистолічна.
4. Брадисистолічна.
5. Нормосистолічна.

**106. Виділяють такі форми миготіння передсердь, крім:**

- А. Брадисистолічна.
- Б. Тахісистолічна.
- В. Пароксизмальна.
- Г. Постійна.
- Д. Неправильна.

**107. До кожного питання, позначеного цифрою, підберіть відповідь, позначену буквою:**

1. Тахісистолічна форма миготливої аритмії – це :
2. Брадисистолічна форма миготливої аритмії – це:
3. Нормосистолічна форма миготливої аритмії – це:
4. Синдром Фредеріка – це:
  - А. Коли кількість серцевих скорочень коливається у межах 60–90 за 1 хв.
  - Б. Миготіння передсердь у поєднанні з повною передсердно-шлуночковою блокадою.
  - В. Коли кількість серцевих скорочень не більше 90–160 за 1 хв.
  - Г. Коли кількість серцевих скорочень не більше 60 за 1 хв.
  - Д. Раптовий напад серцебиття із частотою 150–200 за 1 хв.

**108. Виберіть:**

А, якщо правильно	Б, якщо правильно	В, якщо правильно	Г, якщо правильно	Д, якщо правильно
1, 2, 3, 4	1, 3	2, 4	5	все

Захворювання, при яких може розвиватися миготлива аритмія:

1. Атеросклеротичний кардіосклероз.
2. Тиреотоксикоз.

3. Стеноз лівого передсердно-шлуночкового отвору.
4. Гострий інфаркт міокарда.
5. Нейроциркуляторна дистонія.

**109. Виберіть:**

А, якщо правильно	Б, якщо правильно	В, якщо правильно	Г, якщо правильно	Д, якщо правильно
1, 2, 3, 4	1, 3	2, 4	5	все

Клінічні ознаки миготливої аритмії:

1. Скарги на серцебиття, задишку, головокружіння.
2. Дефіцит пульсу.
3. Різна звучність I тону серця.
4. Аритмічність пульсу.
5. Пульс різного наповнення й напруження.

**110. ЕКГ-ознаками миготливої аритмії є всі, крім:**

- А. Відсутність зубця Р.
- Б. Різна довжина інтервалів R-R.
- В. Різна амплітуда зубця R.
- Г. Наявність патологічного Q.
- Д. Наявність багаточисельних нерегулярних хвиль f, відображаючих діяльність передсердь.

**111. Найбільш характерними ЕКГ-ознаками миготіння передсердь є такі, крім:**

- А. Відсутності в усіх відведеннях зубців Р.
- Б. Наявності частих (370–700 на хвилину) ритмічних хвиль f.
- В. Наявності безладних хвиль f, які мають різну форму, амплітуду.
- Г. Різної тривалості інтервалів R-R.
- Д. Наявності комплексів QRS, які мають у більшості випадків нормальний вигляд.

**112. Основними ознаками тріпотіння шлуночків є такі, крім:**

А. Наявності регулярних хвиль тріпотіння, які нагадують синусоїдальну криву.

Б. Можливості розрізнення на ЕКГ елементів шлуночкового комплексу.

В. Наявності частих (до 200–300 на хв.) хвиль тріпотіння.

Г. Наявності однакових за формою та амплітудою хвиль тріпотіння.

Д. Припинення ефективної гемодинаміки, тобто зупинка кровообігу.

**113. Основними ознаками миготіння (фібриляції) шлуночків є такі, крім:**

А. Наявності частих (від 200 до 500 на хв.) хвиль миготіння.

Б. Наявності нерегулярних хвиль.

В. Наявності хвиль миготіння, які відрізняються одна від іншої різною формою та амплітудою.

Г. Припинення ефективності гемодинаміки, тобто зупинки кровообігу.

Д. Наявності пауз.

**114. Для купірування нападу миготливої аритмії можна застосувати такі препарати, крім:**

А. Новокаїнаміда.

Б. Серцевих глікозидів.

В. Кордарону.

Г. Лідокаїна.

Д. Кальція глюконата.

**115. Профілактика нападів миготливої аритмії включає такі заходи, крім:**

А. Етіологічного лікування.

Б. Усунення гіпокаліємії.



- В. Усунення токсичної дії алкоголю, тютюну.  
 Г. Призначення глюкокортикоїдів.  
 Д. Призначення антиаритмічних препаратів.

**116. Виберіть:**

А, якщо правильно	Б, якщо правильно	В, якщо правильно	Г, якщо правильно	Д, якщо правильно
1, 2, 3, 4	1, 3	2, 4	5	все

Основні принципи лікування миготливої аритмії:

1. Лікування основного захворювання.
2. Зняття нападу пароксизмальної миготливої аритмії.
3. Радикальне лікування постійної форми миготливої аритмії.
4. Консервативне лікування постійної форми миготливої аритмії.
5. Врахування форм (постійна, пароксизмальна) миготливої аритмії.

**117. Виберіть:**

А, якщо правильно	Б, якщо правильно	В, якщо правильно	Г, якщо правильно	Д, якщо правильно
1, 2, 3, 4	1, 3	2, 4	5	все

Протипоказання для відновлення синусового ритму при постійній формі миготливої аритмії:

1. Існування миготливої аритмії більше 3-х років.
2. Cor bovinum.
3. Тиреотоксикоз.
4. Недостатність кровообігу III стадії.
5. Розміри лівого передсердя 4 см і більше.

**118. Виберіть:**

А, якщо правильно	Б, якщо правильно	В, якщо правильно	Г, якщо правильно	Д, якщо правильно
1, 2, 3	1, 3	2, 4	4	все

Медикаменти і немедикаментозні засоби для радикального лікування (відновлення синусового ритму) постійної форми миготливої аритмії:

1. Строфантин.
2. Хінідін.
3. Верапаміл.
4. Електроімпульсна терапія.

**119. Виберіть:**

А, якщо правильно	Б, якщо правильно	В, якщо правильно	Г, якщо правильно	Д, якщо правильно
1, 2, 3	1, 3	2, 4	4	все

Медикаменти для консервативного лікування (зменшення частоти шлуночкового ритму) постійної форми миготливої аритмії:

1. Хінідін.
2. Лідокаїн.
3. Новокаїнамід.
4. Дігоксин.

**120. Фізіологічним місцем виникнення автоматичного імпульсу серця є:**

- А. Синоатріальний вузол.
- Б. Передсердя.
- В. Атріовентрикулярний вузол.

- Г. Лівий шлуночок.
- Д. Правий шлуночок.

**121. Причинами блокад серця можуть бути:**

- А. Ацидоз.
- Б. Підвищення тонузу блокаючого нерва.
- В. Інтоксикація наперстянкою.
- Г. Гіперкаліємія.
- Д. Все перераховане.

**122. Синоатріальна блокада – це:**

- А. Порушення проведення імпульсу від правого шлуночка до лівого.
- Б. Порушення проведення імпульсу шляхом Бахмана.
- В. Порушення проведення імпульсу шляхом Тореля.
- Г. Порушення проведення імпульсу від синусового вузла до передсердь.
- Д. Порушення проведення імпульсу від синусового вузла до а-в з'єднання.

**123. При СА блокаді I ст.:**

- А. Спостерігається випадіння передсердних зубців (Р).
- Б. Спостерігається змінювання (поширення, деформація) зубця Р.
- В. Спостерігається збільшення інтервалу PQ.
- Г. Спостерігається випадіння комплексів Р, QRST.
- Д. Точна діагностика за ЕКГ неможлива.

**124. Для СА блокади II ст. I тип (із періодами Венкебаха) характерні такі ЕКГ-ознаки, крім:**

- А. Періодично реєструється довга пауза (випадіння серцевого комплексу Р, QRST).
- Б. Перед довгими паузами відбувається поступове скорочення інтервалу Р-Р.

В. Інтервал Р-Р, який включає в себе блокований комплекс, коротший за подвоєний попередній інтервал.

Г. Інтервал Р-Р, що слідує за довгою паузою, довше, ніж інтервал, який передує їй.

Д. З'являються заступаючі ритми.

**125. Для СА блокади II ст. II типу характерно:**

А. Наявність на ЕКГ довгих пауз, в яких відсутні зубці Р та пов'язані з ними комплекси QRS.

Б. Наявність довгих пауз, в яких відсутні зубці Р.

В. Наявність довгих пауз, в яких відсутні комплекси QRS.

Г. Поступове подовження інтервалу Р-Р.

Д. Поступове скорочення інтервалу Р-Р.

**126. При СА блокаді III ст.:**

А. Мають місце випадіння зубця Р.

Б. Деформація зубців Р.

В. Поступове подовження інтервалу Р-Р.

Г. Поступове скорочення інтервалу Р-Р.

Д. З'являються заступаючі ритми.

**127. ЕКГ-ознаками неповної міжпередсердної блокади є:**

1. Розширення зубця Р (більше 0,11 с).

2. Розширення зубця Р (більше 0,20 с).

3. Розщеплення зубця Р.

4. Від'ємний зубець Р.

5. Збільшення тривалості сегмента PQ.

А. Правильно 1, 3.

Б. Правильно 1, 3, 5.

В. Правильно 2, 3, 5.

Г. Правильно 2, 4.

Д. Правильно 2, 3, 5.

**128. Атріовентрикулярною блокадою називається:**

- А. Порушення проведення електричного імпульсу від вузла Кис-Фляка до шлуночків.
- Б. Порушення збудження по шляхах Бахмана.
- В. Порушення проведення збудження по шляхах Тореля.
- Г. Порушення проведення збудження по шляхах Венкебаха.
- Д. Порушення проведення збудження від передсердь до шлуночків.

**129. Основною ЕКГ-ознакою а-в блокади I ст. є:**

- А. Збільшення тривалості інтервалу PQ більше 0,18 сек.
- Б. Збільшення тривалості інтервалу PQ більше 0,20 сек.
- В. Збільшення тривалості інтервалу PQ більше 0,22 сек.
- Г. Розширення зубця Р більше 0,11 сек.
- Д. Розширення зубця Р більше 0,22 сек.

**130. При передсердній формі а-в блокади I ст. простежується:**

- 1. Подовження інтервалу PQ більше 0,20 сек.
- 2. Подовження інтервалу PQ більше 0,24 сек.
- 3. Розширення зубця Р більше 0,11 сек.
- 4. Подовження сегмента PQ.
- 5. Деформація і розширення комплексу QRS.
  - А. Правильно 1, 3.
  - Б. Правильно 1, 3, 4.
  - В. Правильно 1, 3, 5.
  - Г. Правильно 2, 3, 5.

**131. При вузловій формі а-в блокади I ст. спостерігається:**

- 1. Розширення зубця Р.
- 2. Деформація зубця Р.
- 3. Подовження інтервалу PQ більш 0,20 сек.
- 4. Подовження сегмента PQ.
- 5. Деформація та розширення комплексу QRS.

- А. Правильно 1, 2, 3.
- Б. Правильно 1, 3.
- В. Правильно 3, 4.
- Г. Правильно 3, 4, 5.
- Д. Правильно 3, 5.

**132. При дистальній формі а-в блокади І ст. спостерігається:**

- 1. Розширення зубця Р.
- 2. Деформація зубця Р.
- 3. Подовження інтервалу PQ більша 0,20 с.
- 4. Подовження сегмента PQ.
- 5. Розширення і деформація комплексу QRS за типом блокади ніжок пучка Гіса.

- А. Правильно 1, 2, 3.
- Б. Правильно 1, 3.
- В. Правильно 3, 4.
- Г. Правильно 3, 4, 5.
- Д. Правильно 1, 3, 5.

**133. Ознаками а-в блокади ІІ ст. І типу (тип І Мобітца) є такі, крім:**

А. Від комплексу до комплексу відбувається подовження інтервалу PQ, яке закінчується блокуванням другого у періоді зубця Р.

Б. Тривалість інтервалу R-R зменшується в міру наближення до довгої паузи (випадіння одного шлуночкового комплексу).

В. Перед довгою паузою розташований найкоротший інтервал R-R.

Г. Довга пауза менше подвоєного найкоротшого інтервалу R-R.

Д. Перший після паузи інтервал PQ найдовший.

**134. Ознаками а-в блокади II ст. II типу (тип II Мобітца) є такі, крім:**

- А. Інтервал PQ постійний.
- Б. Спостерігаються випадіння шлуночкових комплексів.
- В. На ЕКГ випадіння двох та більше поспіль шлуночкових комплексів.
- Г. Шлуночкові комплекси не змінені.
- Д. Шлуночкові комплекси розширені та деформовані.

**135. Ознаки а-в блокади II ст. III типу такі, крім:**

- А. На ЕКГ випадіння двох і більше підряд шлуночкових комплексів.
- Б. Інтервали P-P постійні.
- В. Комплекс QRS має нормальну форму.
- Г. Комплекс QRS деформований.
- Д. Утворення заступаючих (висковзаючих) комплексів та ритмів.

**136. Ознаками а-в блокади III ст. (повної) є такі, крім:**

- А. На ЕКГ виявляються зубці Р, не зв'язані з шлуночковими комплексами.
- Б. Повільний ритм шлуночків.
- В. Ритм шлуночків нерегулярний.
- Г. Комплекси QRS не розширені.
- Д. Комплекси QRS розширені, деформовані.

**136а. При проксимальній формі а-в блокади:**

- А. Зубець Р розширений.
- Б. Зубець Р деформований.
- В. Зубець Р від'ємний.
- Г. Комплекс QRS не розширений.
- Д. Комплекс QRS розширений, деформований.

**137. При дистальній формі а-в блокади:**

- А. Зубець Р розширений.
- Б. Зубець Р деформований.
- В. Зубець Р від'ємний.
- Г. Комплекс QRS не розширений.
- Д. Комплекс QRS розширений, деформований.

**138. При проксимальній а-в блокаді III ст. простежуються такі ознаки, крім:**

- А. Інтервали Р-Р постійні.
- Б. Інтервали R-R постійні.
- В. Інтервали R-R більші, ніж Р-Р.
- Г. Число шлуночкових скорочень не нижче 40–60.
- Д. Комплекси QRS розширені, деформовані.

**139. При дистальній а-в блокаді III ст. спостерігаються такі ознаки, крім:**

- А. Інтервали Р-Р постійні.
- Б. Інтервали R-R постійні.
- В. Інтервали R-R більші, ніж Р-Р.
- Г. Число шлуночкових скорочень не перебільшує 40–45 на хвилину.
- Д. Комплекси QRS не змінені.

**140. Синдром Фредеріка – це:**

- А. Дистальна форма а-в блокади III ст. (повної).
- Б. Проксимальна форма а-в блокади III ст. (повної).
- В. Сполучення миготіння передсердь із повною а-в блокадою.
- Г. Сполучення миготіння передсердь із блокадою лівої ніжки пучка Гіса.
- Д. Сполучення екстрасистолії та повної а-в блокади.



**141. Для синдрому Фредеріка характерні такі ознаки, крім:**

- А. Наявність від'ємних зубців Р.
- Б. Наявність хвиль f.
- В. Рідкого, правильного ритму шлуночків.
- Г. Комплексів QRS нормальних.
- Д. Комплексів QRS деформованих.

**142. Причини синдрому Морганьї-Адамса-Стокса можуть бути такі, крім:**

- А. А-в блокади II, III ст.
- Б. С-а блокади.
- В. Пароксизмів шлуночкової тахікардії.
- Г. Тріпотіння чи фібриляція шлуночків.
- Д. Блокади лівої ніжки пучка Гіса.

**143. У виникненні нападів Морганьї-Адамса-Стокса мають значення такі фактори, крім:**

- А. А-в блокади II, III ст.
- Б. Асистолії шлуночків.
- В. Зниження хвилинного об'єму крові.
- Г. Гіпоксії головного мозку.
- Д. Гіпертонічного кризу.

**144. Тактика при синдромі Морганьї-Адамса-Стокса включає такі заходи, крім:**

- А. Удара кулаком по грудині в ділянці серця.
- Б. Непрямого масажу серця, штучної вентиляції легень.
- В. Введення строфантину внутрішньовенно.
- Г. Введення адреналіну внутрішньовенно.
- Д. При асистолії – ендокардіальної електростимуляції, при фібриляції шлуночків – електроімпульсної терапії.

**145. Клінічні прояви синдрому Морганьї-Адамса-Стокса такі, крім:**

- А. Серцевої астми.
- Б. Сильного головокружіння.
- В. Втрати свідомості.
- Г. Клонічних, топічних корчів.
- Д. Зупинка серцевої діяльності.

**146. Чим зумовлений синдром Морганьї-Адамса-Стокса?**

- А. Порушення кровопостачання серця.
- Б. Порушення кровопостачання нирок.
- В. Порушення кровопостачання мозку.
- Г. Застійними явищами у малому колі кровообігу.
- Д. Ні одним з перерахованих факторів.

**147. Клінічними проявами синдрому Морганьї-Адамса-Стокса є:**

- А. Напади стенокардії, систолічний шум над аортою, тахікардія.
- Б. Кашель з виділенням харкотиння рожевого кольору, вологі хрипи у нижніх відділах легенів.
- В. Анурія, набряки, артеріальна гіпертензія.
- Г. Раптова втрата свідомості, загальні епілептоїдні корчі, блідість шкірних покривів, набухання шийних вен.
- Д. Нічого із вищеперерахованого.

**148. Передвісниками нападу Морганьї-Адамса-Стокса є:**

- А. Пароксизмальна миготлива аритмія.
- Б. Суправентрикулярні екстрасистоли на тлі синусового ритму.
- В. Шлуночкові екстрасистоли на тлі миготливої аритмії.
- Г. Шлуночкові екстрасистоли на тлі передсердно-шлуночкової блокади.
- Д. Дихальна аритмія.

**149. «Гарматний» тон Стражеско зумовлений:**

- А. Підвищенням тиску у малому колі кровообігу.
- Б. Підвищенням тиску в аорті.
- В. Збігом скорочення передсердь і шлуночків.
- Г. Підвищенням тону папілярних м'язів.
- Д. Усіма переліченими факторами.

**150. ЕКГ-ознаки блокади правої ніжки пучка Гіса такі, крім:**

- А. Збільшення часу внутрішнього відхилення 0,03 сек у відведеннях  $V_1$  і та  $V_2$ .
- Б. Комплекси QRS у відведеннях  $V_1$  і та  $V_2$  мають М-подібну форму чи представлені широкими і розщепленими зубцями Р.
- В. У відведеннях  $V_{5,6}$ , I, aVL широкі та глибокі зубці S.
- Г. У відведенні  $V_1$  зубець Т високий, коронарний, елевація сегмента ST.
- Д. При повній блокаді ширина комплексу QRS більше 0,12 сек.

**151. ЕКГ-ознаки блокади лівої ніжки пучка Гіса такі, крім:**

- А. Збільшення часу внутрішнього ухилення більше 0,05 сек у відведеннях  $V_{5,6}$ .
- Б. Широкий і розщеплений зубець Р у відведеннях  $V_{5,6}$ .
- В. У відведеннях  $V_{1-2}$  – широкий S чи qS.
- Г. У відведеннях  $V_{5-6}$  – високі коронарні зубці Т, елевація сегмента ST.
- Д. Відсутність R у відведеннях  $V_{5,6}$ .

**151а. ЕКГ-ознаки блокади передньо-верхньої гілки лівої ніжки такі, крім:**

- А. Значне відхилення електричної осі серця вліво (кут  $\alpha \leq 30^\circ$ ).
- Б.  $R_{aVL} < R_1$ .

- В. QRS у відведеннях I, aVL типу qR.
- Г. QRS у відведеннях II, III, aVF типу rS.
- Д. Тривалість комплексу QRS 0,08–0,11 с.

**152. ЕКГ-ознаки блокади задньо-нижньої гілки лівої ніжки пучка Гіса такі, крім:**

- А. Значне відхилення електричної осі вправо (кут  $\alpha \geq +120^\circ$ ).
- Б.  $R_{aVL} > R_1$ .
- В. Форма комплексу QRS у відведеннях I, aVL типу rS.
- Г. Форма комплексу QRS у відведеннях III, aVF типу qR.
- Д. Тривалість комплексу QRS у межах 0,08–0,11 сек.

**153. ЕКГ-ознаки трипучкової блокади такі, крім:**

- А. Наявність а-в блокади I ст.
- Б. Наявність а-в блокади II ст.
- В. Комплекс QRS не змінений.
- Г. Наявність а-в блокади III ст.
- Д. Наявність блокади двох гілок пучка Гіса.

**154. Арборізаційна блокада має такі ознаки, крім:**

- А. Ширина комплексу QRS більше 0,1 сек.
- Б. Зазубреність комплексів QRS, причому зубці можуть бути множинними.
- В. Відсутність зубця q у відведеннях  $V_{5,6}$ .
- Г. Малий вольтаж зубця шлуночкового комплексу.
- Д. Відсутність типової для блокади ніжок двофазності шлуночкового комплексу.

**155. Синдром WPW обумовлений наявністю:**

- А. Провідного шляху Бахмана.
- Б. Провідного шляху Гореля.
- В. Провідного шляху Ванкебаха.
- Г. Додаткового аномального пучка Кента.
- Д. Додаткового аномального пучка Джеймса.

**156. Основними ЕКГ-ознаками синдрому WPW є такі, крім:**

- А. Укорочення інтервалу PQ менше 0,12 сек.
- Б. Наявність у складі комплексу QRS додаткової хвиліни збудження - $\Delta$ - хвилі.
- В. Збільшення тривалості й невелика деформація комплексу QRS.
- Г. Зубець S – основний в усіх грудних відведеннях.
- Д. Дискордантне комплексу QRS зміщення сегмента ST та зміна полярності зубця T (непостійні ознаки).

**157. Для синдрому CLC характерно:**

- 1. Скорочення інтервалу PQ менше 0,12 сек.
  - 2. Комплекси QRS нормальні.
  - 3. Збільшення тривалості й деформація комплексу QRS.
  - 4. Наявність у складі комплексу QRS хвилі  $\Delta$ .
  - 5. Напади суправентрікулярної пароксизмальної тахікардії чи миготливої аритмії.
- А. Правильно 1, 2.
  - Б. Правильно 1, 2, 4.
  - В. Правильно 1, 2, 5.
  - Г. Правильно 2, 3, 4.
  - Д. Правильно 1, 3, 4.

**158. До кожного питання, позначеного буквою, підберіть відповідь, позначену цифрою:**

- 1. ЕКГ-ознакою синоатриальної блокади II ст. є:
- 2. ЕКГ-ознакою внутрішньопередсердної блокади є:
- 3. ЕКГ-ознакою передсердно-шлуночкової блокади I ступеня є:
- 4. ЕКГ-ознакою блокади ніжки пучка Гіса є:

- А. Збільшення інтервалу P-Q.
- Б. Збільшення тривалості зубця P.
- В. Збільшення тривалості комплексу QRS.
- Г. Випадіння окремих серцевих комплексів.

**159. До кожного питання, позначеного цифрою, підберіть відповідь, позначену буквою:**

1. При якій блокаді може мати місце синдром Морганьї-Адамса-Стокса?

2. При якій блокаді характерною ЕКГ-ознакою є розширення комплексу QRS?

3. При якій блокаді прослуховується «гарматний» тон Стражеско?

- А. Внутрішньошлуночковій.
- Б. Повній передсердно-шлуночковій.
- В. Неповній передсердно-шлуночковій I ступеня.
- Г. Внутрішньопередсердній.

**160. Для лікування порушень провідності використовують все, крім:**

- А. Верапаміла.
- Б. Ефедрина.
- В. Алупента.
- Г. Атропіна.
- Д. Ізадріна.

**161. Показання до електроімпульсної терапії такі, крім:**

- А. Асистоії.
- Б. Шлуночкові пароксизмальні тахікардії.
- В. Надшлуночкові пароксизмальні тахікардії.
- Г. Миготіння та тріпотіння передсердь.
- Д. Миготіння та тріпотіння шлуночків.

**162. Абсолютне показання до електроімпульсної терапії:**

- А. Асистолія.
- Б. Миготіння та тріпотіння шлуночків.
- В. Миготіння та тріпотіння передсердь.
- Г. Шлуночкова пароксизмальна тахікардія.
- Д. Надшлуночкова пароксизмальна тахікардія.

**163. Відносні показання до електроімпульсної терапії:**

- 1. Асистолія.
- 2. Миготіння і тріпотіння шлуночків.
- 3. Миготіння і тріпотіння передсердь.
- 4. Шлуночкова пароксизмальна тахікардія.
- 5. Надшлуночкова пароксизмальна тахікардія.
  - А. Правильно 1, 2, 3.
  - Б. Правильно 1, 2, 3, 4.
  - В. Правильно 2, 3, 4.
  - Г. Правильно 2, 3, 4, 5.
  - Д. Правильно 3, 4, 5.

**164. Абсолютне протипоказання до електроімпульсного лікування:**

- А. Низький АТ (<100/60 мм рт. ст.).
- Б. Гіпокаліємія.
- В. Тяжка серцева недостатність.
- Г. Кардіомегалія.
- Д. Передозування препаратів групи наперстянки.

**165. Відносними протипоказаннями до електроімпульсного лікування є такі, крім:**

- А. Гіпотонія.
- Б. Насичення організму глікозидами.
- В. Гіпокаліємія.
- Г. Тяжка серцева недостатність.
- Д. Кардіомегалія.

**166. Ускладнення, безпосередньо пов'язані з електроімпульсною терапією:**

- А. Колапс.
- Б. Серцева астма.
- В. набряк легень.
- Г. Фібриляція шлуночків.
- Д. Нормалізаційні емболії.

**167. При проведенні електроімпульсної терапії можуть виникнути ускладнення, які є наслідком основного патологічного процесу, крім:**

- А. Різні порушення ритму.
- Б. Серцева астма.
- В. набряк легень.
- Г. Нормалізаційні емболії.
- Д. Синдром Дреслера.

**168. При фібриляції шлуночків, яка виникла як ускладнення при проведенні електроімпульсної терапії, необхідно:**

- А. Ввести лідокаїн внутрішньовенно.
- Б. Зробити непрямий масаж серця, штучну вентиляцію легень.
- В. Застосувати повторний розряд.
- Г. Застосувати ендокардіальну електростимуляцію.
- Д. Зробити удар кулаком по грудині в ділянці серця.

**169. Показання до кардіостимуляції такі, крім:**

- А. Нападів Морганьї-Адамса-Стокса.
- Б. Постійної форми а-в блокади II чи III ст. при відсутності клінічних проявів.
- В. Частота серцевих скорочень менше 40 на хвилину.



Г. Шлуночкових пароксизмальних тахікардій, що часто повторюються, і з вираженими порушеннями гемодинаміки.

Д. Рецидивів пароксизмів шлуночкової пароксизмальної тахікардії після електроімпульсного лікування.

**170. Напади Морганьї-Адамса-Стокса з показанням для проведення:**

А. Непрямого масажу серця.

Б. Штучного дихання.

В. Дефібриляція або кардіостимуляція.

Г. Введення ізадрину, адреналіну, алупенту, гідрокарбонату натрію.

Д. Усіх перерахованих заходів.

**171. Виберіть:**

А, якщо правильно	Б, якщо правильно	В, якщо правильно	Г, якщо правильно	Д, якщо правильно
1, 2, 3, 4	1, 3	2, 4	5	все

Порушення скоротливої функції міокарда:

1. Синусова брадикардія.

2. Альтернуючий пульс.

3. Парасистолія.

4. Парадоксальний пульс.

5. Дихальна аритмія.

## Тестові завдання №2

### 1. Екстрасистолія – це:

- А. Нерегулярність ритму серця.
- Б. Довгі паузи на ЕКГ.
- В. Передчасне позачергове збудження серця чи його відділів.
- Г. Порушення функції автоматизму.
- Д. Порушення провідності імпульсу по різних ділянках провідності системи серця.

### 2. Екстрасистоли, що походять із одного вогнища збудження, називають:

- А. Номотопні
- Б. Гетеротопні
- В. Монотопні
- Г. Політопні
- Д. Мономорфні

### 3. Алгоритмічною називається екстрасистолія, яка:

- А. Виходить з одного ектопічного джерела.
- Б. Обумовлена функціонуванням декількох ектопічних вогнищ.
- В. Змінюється з черговими синусовими комплексами у правильній послідовності.
- Г. Нашаровується на зубець Т передуючого синусового комплексу.
- Д. Має пост-екстрасистолічний інтервал більше двох серцевих циклів.

#### **4. Ознаки передсердної екстрасистолії, крім:**

- А. Передчасний зубець Р, який за формою відрізняється від синусового
- Б. Шлуночкові комплекси завжди поширені, деформовані
- В. Форма шлуночкових комплексів не змінена
- Г. Іноді шлуночкові комплекси змінені й пов'язані з функціональним порушенням внутрішлуночкової провідності
- Д. Можуть бути блоковані передсерді екстрасистоли (зубець р є, QRST відсутній)

#### **5. Ознаки лівошлуночкової екстрасистолії, крім:**

- А. Збільшення часу внутрішнього відхилення у відведеннях  $V_{1-2}$
- Б. Збільшення часу внутрішнього відхилення у відведеннях  $V_{5-6}$
- В. У відведеннях  $V_{5-6}$  широкі та глибокі зубці S
- Г. М – подібний комплекс у відведеннях  $V_{1-2}$
- Д. У відведенні aVR пізній високий та широкий зубець R

#### **6. Ознаки пароксизмальної тахікардії, крім:**

- А. Раптовий початок та закінчення нападу
- Б. Висока частота ритму (140–250 на хвилину)
- В. Гетеротопність
- Г. Поступовість початку нападу серцебиття
- Д. Правильний ритм

#### **7. Препарат вибору при суправентрикулярній тахікардії:**

- А. АТФ
- Б. Верапаміл
- В. Пропафенон
- Г. Амиодарон
- Д. Обзидан

**8. Який препарат не показаний при шлуночковій пароксизмальній тахікардії?**

- А. Дігоксин
- Б. Новокаїнамід
- В. Аміодарон
- Г. Лідокаїн
- Д. Верапаміл

**9. Для купірування пароксизму шлуночкової тахікардії з вираженою гемодинамічною нестабільністю показано:**

- А. Новокаїн амід
- Б. Аміодарон
- В. Лідокаїн
- Г. Мексилетин
- Д. Екстрена електрична кардіоверсія

**10. Миготлива аритмія спостерігається при таких захворюваннях, крім:**

- А. ІХС
- Б. Мітральний стеноз
- В. Нейроциркуляторна дистонія
- Г. Тиреотоксикоз
- Д. Дилатаційна кардіоміопатія

**11. ЕКГ-ознаки фібриляції передсердь, крім:**

- А. Відсутність зубця Р
- Б. Частота серцевих скорочень більш 120
- В. Різні інтервали RR
- Г. Різна амплітуда зубця R
- Д. Наявність нерегулярних хвиль f

**12. Для купірування пароксизмальної форми фібриляції передсердь не можна використовувати:**

- А. Пропафенон
- Б. Аміодарон
- В. Новокаїн амід
- Г. Соталол
- Д. Хінідін

**13. Для контролю частоти серцевих скорочень при хронічній фібриляції передсердь застосовують препарати, крім:**

- А. Дігосин
- Б. Верапаміл
- В. Дилтіазем
- Г. Хінідін
- Д.  $\beta$ -блокатори

**14. При СА блокаді III ст.:**

- А. Спостерігається випадіння зубця Р
- Б. Деформація зубця Р
- В. Поступове подовження Р-Р
- Г. Поступове скорочення Р-Р
- Д. З'являються заміщаючі комплекси та ритми

**15. Ознаки а-в блокади II ст. I тип (з періодикою Самойлова-Венкебаха) такі, крім:**

- А. Від комплексу до комплексу відбувається подовження інтервалу рQ, яке закінчується блокуванням останнього у періодичі зубця Р
- Б. Тривалість R-R поступово зменшується
- В. Перед довгою паузою розташований найкоротший інтервал R-R
- Г. Довга пауза менше подвоєного найкоротшого інтервалу R-R
- Д. Перший після паузи інтервалу рQ найдовший

**16. Ознаки а-в блокади III ст. (повної) такі, крім:**

- А. Повільний ритм шлуночків
- Б. На ЕКГ виявляються зубці р, не пов'язані зі шлуночковими комплексами
- В. Ритм шлуночків нерегулярний
- Г. Комплекси QRS не розширені
- Д. Комплекси QRS розширені, деформовані

**17. Синдром Фредеріка – це:**

- А. Дистальна форма а-в блокади III ст. (повної)
- Б. Проксимальна форма а-в блокади III ст. (повної)
- В. Сполучення миготіння передсердь із повною а-в блокадою
- Г. Сполучення миготіння передсердь із блокадою лівої ніжки пучка Гіса
- Д. Сполучення миготіння передсердь з екстрасистолією

**18. ЕКГ-ознаки блокади лівої ніжки пучка Гіса, крім:**

- А. Широкий та глибокий зубець S або gS у відведеннях  $V_{1-2}$
- Б. Зубець R малий або відсутній у відведеннях  $V_{1-2}$
- В. Деформований високий R у відведеннях  $V_{5-6}$
- Г. Збільшення часу внутрішнього відхилення у відведеннях  $V_{5-6}$
- Д. Високі зубці T, елевація сегмента ST у відведеннях  $V_{5-6}$

**19. ЕКГ-ознаки блокади передньоверхнього розгалуження лівої ніжки пучка Гіса, крім:**

- А. Значне відхилення електричної осі серця вліво (кут  $\alpha \geq 30^\circ$ )
- Б.  $R_{aVL} < R_1$
- В. Високий R в I відведенні
- Г. Глибокий S в III відведенні
- Д. Тривалість комплексу QRS 0,08–0,11 с

**20. ЕКГ-ознаки блокади задньонижнього розгалуження лівої ніжки пучка Гіса такі, крім:**

А. Значне відхилення електричної осі серця вправо (кут  $\alpha \geq +120^\circ$ )

Б. Високий R у III відведенні

В. Глибокий S у I відведенні

Г.  $R_{aVL} > R_I$

Д. Тривалість комплексу QRS 0,08–0,11 с

### ***ЕТАЛОНИ ВІДПОВІДЕЙ***

1-В; 2-В; 3-В; 4-Б; 5-Б; 6-Г; 7-Б; 8-А; 9-Д; 10-В;  
11-Б; 12-Г; 13-Г; 14-Д; 15-Д; 16-В; 17-В; 18-Д; 19-Б;  
20-Г.

### ***Клінічні задачі***

1. Хворий, 45 років, поступив у клініку із симптоматикою гострого передньоперетинкового інфаркту міокарда. Через 10 годин відчув завмирання у роботі серця, посилилась слабкість, з'явилося головокружіння. На ЕКГ – синусовий ритм, ЧСС 78 уд/хв., періодично з'являються по 2–3 широкі шлуночкові комплекси тривалістю більше 0,12 сек, деформовані, після яких настає повна компенсаторна пауза. Яке ускладнення інфаркту міокарда спостерігається?

А. Повна а-в блокада

Б. Шлуночкова тахікардія

В. Вузлова екстрасистолія

Г. Суправентрикулярна тахікардія

Д. Шлуночкова екстрасистолія

2. Хворий, 68 років, госпіталізований із діагнозом гострий задній інфаркт міокарда. Під час огляду знепритомнів, вкрився холодним потом. Стан важкий, шкіра бліда холодна, тони серця ослаблені, ритмічні, ЧСС 180 уд/хв., АТ 80/40 мм рт. ст. Пульс слабкого наповнення. На ЕКГ – широкі шлуночкові комплекси по 0,18 сек неправильної форми. Яке ускладнення інфаркту міокарда спостерігається?

- А. Фібриляція шлуночків
- Б. Шлуночкова екстрасистолія
- В. Вузлова тахікардія
- Г. Суправентрикулярна пароксизмальна тахікардія з порушеннями внутрішлуночкової провідності
- Д. Шлуночкова тахікардія

3. Хвора, 55 років, поступила в клініку по ШМД із скаргами на біль за грудиною, що не минає після прийому нітрогліцерину. Стан середньої важкості. Шкірні покриви бліді. Тони серця ослаблені, аритмічні. Пульс 96 уд/хв., АТ – 110/70 мм рт. ст. Під час огляду раптово знепритомніла, захрипіла, спостерігалися тонічні судоми, дихання відсутнє, пульс не визначається. На ЕКГ – хвилеподібна крива. Рекомендована терапія:

- А. Введення норадреналіну
- Б. Введення адреналіну та хлористого кальцію внутрішньосерцево
- В. Електроімпульсна терапія
- Г. Ендокардіальна електростимуляція
- Д. Непрямий масаж серця

4. Хвора, 75 років, поступила в клініку зі скаргами на слабкість, головокружіння останні 3 дні. Об'єктивно: стан середньої важкості, шкірні покриви бліді, акроціаноз. Тони



серця ослаблені, ритмічні. ЧСС і пульс 56 уд/хв., АТ – 110/70 мм рт. ст., на ЕКГ ритм синусовий, інтервал  $pQ=0,26$  сек, патологічний зубець Q у відведеннях I, II, депресія сегмента ST та від'ємний зубець T у відведеннях  $V_1-V_3$ . Імовірний діагноз:

А. Гострий передній інфаркт міокарда, ускладнений блокадою передньої гілки лівої ніжки пучка Гіса.

Б. Рубцеві зміни міокарда в передній стінці лівого шлуночка, а-в блокада I ст.

В. Міокардіофіброз, повна а-в блокада з періодами Морганьї-Адамса-Стокса

Г. ІХС, постінфарктний кардіосклероз без порушення а-в провідності

Д. Гострий передньоперетинковий інфаркт міокарда, ускладнений а-в блокадою I ст.

5. Хворий, 65 років, поступив у клініку з діагнозом гострий задньо-діафрагмальний інфаркт міокарда. При моніторингу виявлено, що інтервал  $pQ$  подовжено до 0,4 сек з випадінням комплексу QRS. Відношення передсердних комплексів і комплексу QRS 4:1, ЧСС 40 на хв. Імовірний діагноз:

А. А-в блокада II ст., I тип

Б. А-в блокада II ст., II тип

В. А-в блокада II ст., III тип

Г. Синдром Фредеріка

Д. Синоаурикулярна блокада III ст.

6. Хвора, 80 років, поступила у відділення з діагнозом гострий задній інфаркт міокарда. За час спостереження у хворої періодично виникають епізоди втрати свідомості з епілептиформними судомами та диханням Чейн-Стокса. На

ЕКГ – зубці р не пов'язані з комплексами QRS, тривалість інтервалу рр. 0,8 сек, RR 1,5 сек ЧСС 35 за хв. Імовірний діагноз:

- А. Епілепсія.
- Б. Повна а-в блокада (III ст.)
- В. Синусова брадикардія
- Г. Блоковані передсерді екстрасистоли
- Д. Синдром Фредеріка

7. Хворий, 46 років, скаржиться на часті запаморочення, інколи втрату свідомості. Рік тому був напад інтенсивного болю в надчеревній ділянці та за грудиною. Об'єктивно: шкіра бліда, тони серця ритмічні, періодично відзначається значне посилення I тону, систолічний шум над верхівкою серця, ЧСС – 30 за 1хв., АТ – 190/60 мм рт. ст. ЕКГ: хвилі ff, шлуночкові комплекси деформовані, інтервали R-R однакові:

Імовірний діагноз:

- А. Синусова брадикардія
- Б. Фібриляція передсердь
- В. Тріпотіння передсердь, правильна форма
- Г. Синдром Фредеріка
- Д. Повна а-в блокада (III ст.)

8. Хворий, 43 роки, раптово знепритомнів, посинів, з'явилися судоми. Пульс і АТ не визначаються. Дихання відсутнє. Зіниці широкі. Тони серця не вислуховуються ЕКГ: велика кількість безладних, різної величини і форми хвиль, які лише дещо нагадують комплекси QRS і реєструються одна за одною майже без інтервалів.

Які заходи невідкладної допомоги слід ужити першочергово?

- А. Преднізолон внутрішньовенно
- Б. Інгаляція кисню
- В. Дефібриляція
- Г. Строфантін внутрішньовенно
- Д. Кардіостимуляція

9. У хворого, 75 років, із діагнозом ІХС визначено гострий Q-інфаркт міокарда задньо-діафрагмальний, через 3 години з моменту госпіталізації у відділення реанімації та інтенсивної терапії з'явилися епізоди sinus arrest. АТ – 130/80 мм рт. ст., ЧСС – 60 за хв. Ваша тактика:

- А. Атропін внутрішньовенно
- Б. Ізадрин під язик
- В. Кардіоверсія
- Г. Імплантація штучного водія серцевого ритму типу VVI
- Д. Тимчасова електрокардіостимуляція в режимі «of demand»

10. У хворого, 70 років, із діагнозом ІХС – гострий Q-інфаркт міокарда передньої стінки лівого шлуночка, виникла пароксизмальна надшлуночкова тахікардія (ЧСС – 180 за хв., ритм правильний, АТ – 120/80 мм рт. ст.). Які засоби не слід вводити у такому випадку?

- А. Верапаміл
- Б. АТФ
- В. Атропін
- Г. Дігоксин
- Д. Панангін

11. У хворої, 62 роки, яка поступила в клініку 6 годин тому з діагнозом ІХС, гострий Q-інфаркт міокарда передньо-перетинково-верхівковий розвинувся пароксизм фібриляції

передсердь, що триває 38 годин (ЧСС 160 за хв., АТ – 160/90 мм рт. ст.). Ваша тактика:

- А. Преднізолон внутрішньовенно
- Б. Соталол внутрішньовенно
- В. Дігосин внутрішньовенно
- Г. Кордарон внутрішньовенно
- Д. Хінідін per-os

### ***ЕТАЛОНИ ВІДПОВІДЕЙ***

1-Д; 2-Д; 3-В; 4-Д; 5-В; 6-Б; 7-Г; 8-В; 9-Д; 10-В;  
11-Г.

## Тестові карти-завдання №3

### *Карта №1*

#### **Завдання 1**

Вкажіть, при яких із перелічених порушень функції серця спостерігається пароксизмальна тахікардія:

1. Аритмія, викликана порушенням функції автоматизму
2. Аритмія, викликана порушенням збудливості
3. Аритмія, викликана порушенням функції провідності
4. Аритмія, викликана порушенням функції провідності і збудливості одночасно
5. Аритмія, викликана порушенням функції скоротливості

#### **Завдання 2**

Перелічіть, які з наведених порушень ритму серцевої діяльності виникають при порушеннях функції автоматизму серця:

1. Синусова тахікардія
2. Синусова брадикардія
3. Синусова аритмія
4. Атріовентрикулярний вузловий ритм
5. Екстрасистолія
6. Пароксизмальна тахікардія
7. Альтерніруючий пульс
8. Парадоксальний пульс

### **Завдання 3**

Перелічіть, які з наведених скарг характерні для синусової тахікардії:

1. Серцебиття
2. Біль та неприємні відчуття в ділянці серця
3. Головокружіння
4. Відчуття пульсації в ділянці шиї
5. Періодичне відчуття завмирання в ділянці серця
6. Раптово наростаюче серцебиття
7. Періодичні обморочні стани
8. Перебої в ділянці серця
9. Відчуття «випадання» серцевого скорочення
10. Синдром Морганьї-Адамса-Стокса
11. Скарги відсутні.

### **Завдання 4**

Вкажіть, які з перелічених змін ЕКГ характерні для тахісistolічної форми миготливої аритмії:

1. Відсутність передсерних комплексів перед шлуночковим комплексом
2. Наявність хвилястої ізолінії
3. Неоднакові інтервали між шлуночковими комплексами
4. Частота серцевих скорочень більше 90 уд/хв.
5. Зубці Р слідуєть один за іншим у правильному ритмі, без інтервалів
6. Після передсердних зубців у правильному ритмі в співвідношенні 1:1, 2:1, 3:1 і т.д. слідуєть шлуночкові комплекси.

### **Завдання 5**

Вкажіть, які з перелічених форм порушення ритму відносяться до аритмій, пов'язані з порушенням функції провідності і збудливості одночасно:

1. Синусова тахікардія
2. Синусова брадикардія
3. Миготіння передсердь
4. Внутрішлуночкова блокада
5. Тріпотіння передсердь
6. Альтерніруючий пульс
7. Миготіння шлуночків
8. Атріовентрикулярна блокада
9. Тріпотіння шлуночків

### **Завдання 6**

Перелічіть, які з наведених об'єктивних проявів захворювань серця найбільш характерні для шлуночкової екстрасистолії:

1. Абсолютна аритмія серця
2. Ритм галопу
3. Періодична ондуляція шийних вен
4. Брадикардія
5. «Гарматний тон» Стражеско
6. Напади Морганьї-Адамса-Стокса
7. Періодичні наступаючі передчасні скорочення серця
8. Компенсаторна пауза
9. Посилення I тону після екстрасистолії
10. Аритмія пульсу

### **Завдання 7**

Вкажіть, які зміни ЕКГ спостерігаються при дихальній (синусовій) аритмії:

1. Частота серцевих скорочень більше 90 уд/хв.
2. Ритм синусовий, правильний

3. Ритм синусовий, неправильний
4. Частота серцевих скорочень менше 60 уд/хв.
5. Зубці ЕКГ комплексу не змінені
6. Інтервал ТР подовжений
7. Інтервал ТР скорочений
8. Інтервали ТР неоднакові, залежать від фази дихання

### **Завдання 8**

Напишіть, які зміни ЕКГ спостерагіються при передсердній екстрасистолії:

1. Передсердні й шлуночкові комплекси не змінені
2. Перед екстрасистолічним комплексом інтервал ТР скорочений
3. Компенсаторна пауза після екстрасистолії відсутня
4. Комплексу QRS передує передчасний позитивний чи негативний зубець Р
5. За екстрасистолією настає повна компенсаторна пауза
6. Зубець Р в екстрасистолічному комплексі негативний і передує QRS
7. Зубець Р нашаровується на QRS
8. Зубець Р негативний і знаходиться між QRS і Т

### **Завдання 9**

Вкажіть, які зміни ЕКГ спостерігаються при альтерніруючому пульсі:

1. Частота серцевих скорочень 250 і більше в 1 хв.
2. Розширений, чудернацької форми шлуночків комплекс
3. Відсутність передсердного зубця Р й інтервалів між шлуночковими комплексами
4. ЕКГ-картина не відрізняється від норми
5. Зазубреність, розширення шлуночкового комплексу



6. Зміщення інтервалу ST протилежне шлуночковому комплексу
7. Протилежний напрям початкової і кінцевої частин шлуночкового комплексу

### **Завдання 10**

Розшифруйте ЕКГ, зняту у хворого з порушенням ритму серцевої діяльності (ЕКГ №1).

### **Завдання 11**

Напишіть схему лікування для хворого, який має синусову тахікардію.

## ***Карта №2***

### **Завдання 1**

Вкажіть, при яких із перелічених порушень функції серця спостерігається синусова брадикардія:

1. Аритмія, викликана порушенням функції автоматизму
2. Аритмія, викликана порушенням збудливості
3. Аритмія, викликана порушення функції провідності
4. Аритмія, викликана порушенням функції провідності і збудливості одночасно
5. Аритмія, викликана порушенням функції скоротливості

### **Завдання 2**

Перелічіть, які з перелічених порушень ритму серцевої діяльності виникають при порушеннях функції збудливості серця:

1. Синусова тахікардія
2. Синусова брадикардія

3. Синусова аритмія
4. Атріовентрикулярний вузловий ритм
5. Екстрасистолія
6. Пароксизмальна тахікардія
7. Альтерніруючий пульс
8. Парадоксальний пульс

### **Завдання 3**

Перелічіть, які з наведених скарг характерні для миготіння передсердь:

1. Серцебиття
2. Біль у ділянці серця
3. Головокружіння
4. Відчуття пульсації в ділянці шиї
5. Періодичне відчуття завмирання в ділянці серця
6. Раптово наростаюче серцебиття
7. Періодичні обморочні стани
8. Перебої в ділянці серця
9. Відчуття «випадання» серцевого скорочення
10. Синдром Морганьї-Адамса-Стокса
11. Скарги відсутні.
12. Задишка

### **Завдання 4**

Вкажіть, які з перелічених змін ЕКГ характерні для синусової тахікардії:

1. Частота серцевих скорочень більше 90 уд/хв.
2. Форми передсердного і шлуночкового комплексів не змінені
3. Інтервал TP скорочений
4. Інтервал ST може бути зміщений нижче ізолінії
5. Частота серцевих скорочень менше 60 уд/хв.
6. Ритм синусовий, правильний

7. Форма шлуночкового і передсердного комплексів не змінені
8. Інтервал ТР подовжений
9. Ритм неправильний, синусовий
10. Форми передсердного і шлуночкового комплексів не змінені
11. Інтервали ТР скорочений під час вдиху і подовжений при видиху.

### **Завдання 5**

Вкажіть, які з перелічених форм порушення ритму серцевої діяльності відносяться до аритмій, пов'язаних із порушенням функції провідності й збудливості одночасно:

1. Синусова тахікардія
2. Синусова брадикардія
3. Миготіння передсердь
4. Внутрішлуночкова блокада
5. Тріпотіння передсердь
6. Альтерніруючий пульс
7. Миготіння шлуночків
8. Атріовентрикулярна блокада
9. Тріпотіння шлуночків

### **Завдання 6**

Перелічіть, які з наведених об'єктивних проявів захворювань серця найбільш характерні для шлуночкової екстрасистолії:

1. Абсолютна аритмія серця
2. Ритм галопу
3. Періодична ондуляція шийних вен
4. Брадикардія
5. «Гарматний тон» Стражеско
6. Напади Морганьї-Адамса-Стокса

7. Періодичні наступаючі передчасні скорочення серця
8. Компенсаторна пауза
9. Посилення I тону після екстрасистолії
10. Аритмія пульсу

### **Завдання 7**

Вкажіть, які зміни ЕКГ спостерігаються при синусовій тахікардії:

1. Частота серцевих скорочень більше 90 уд/хв.
2. Ритм синусовий, правильний
3. Ритм синусовий, неправильний, залежить від акту дихання
4. Частота серцевих скорочень менше 60 уд/хв.
5. Зубці ЕКГ комплексу не змінені
6. Інтервал ТР подовжений
7. Інтервал ТР скорочений
8. Інтервали ТР неоднакові, залежать від фази дихання

### **Завдання 8**

Напишіть, які зміни ЕКГ спостерігаються при атріовентрикулярній екстрасистолії, яка виникає із нижньої частини атріовентрикулярного вузла:

1. Передсердні й шлуночкові комплекси не змінені.
2. Перед екстрасистолічним комплексом інтервал ТР скорочений
3. Компенсаторна пауза після екстрасистолії відсутня
4. Комплексу QRS передуює передчасний позитивний чи негативний зубець Р
5. За екстрасистолією настає повна компенсаторна пауза
6. Зубець Р в екстрасистолічному комплексі негативний, передуює QRS

7. Зубець Р нашаровується на QRS
8. Зубець Р негативний і знаходиться між QRS і Т

### **Завдання 9**

Вкажіть, які зміни ЕКГ спостерігаються при внутрішлюночкової блокаді:

1. Частота серцевих скорочень 250 і більше в 1 хв.
2. Розширений, чудернацької форми шлуночків комплекс.
3. Відсутність передсердного зубця Р й інтервалів між шлуночковими комплексами
4. ЕКГ-картина не відрізняється від норми
5. Зазубреність, розширення шлуночкового комплексу
6. Зміщення інтервалу ST протилежне шлуночковому комплексу
7. Протилежний напрямок початкової і кінцевої частин шлуночкового комплексу

### **Завдання 10**

Розшифруйте ЕКГ, зняту у хворого з порушення ритму серцевої діяльності (ЕКГ №2)

### **Завдання 11**

Напишіть схему лікування

1. Для хворого, який має синусову тахікардію
2. Для хворого, який має миготіння шлуночків

## ***Карта №3***

### **Завдання 1**

Вкажіть, при яких із перелічених порушень функції серця спостерігається миготіння та тріпотіння шлуночків:

1. Аритмія, викликана порушенням функції автоматизму
2. Аритмія, викликана порушенням збудливості

3. Аритмія, викликана порушення функції провідності
4. Аритмія, викликана порушенням функції провідності і збудливості одночасно
5. Аритмія, викликана порушенням функції скоротливості

### **Завдання 2**

Перелічіть, які з наведених порушень ритму серцевої діяльності виникають при порушеннях функції автоматизму серця:

1. Синусова тахікардія
2. Синусова брадикардія
3. Синусова аритмія
4. Атріовентрикулярний вузловий ритм
5. Екстрасистолія
6. Пароксизмальна тахікардія
7. Альтерніруючий пульс
8. Парадоксальний пульс

### **Завдання 3**

Перелічіть, які з наведених скарг характерні для синусової брадикардії:

1. Серцебиття
2. Біль у ділянці серця
3. Головокружіння
4. Відчуття пульсації в ділянці шиї
5. Періодичне відчуття завмирання в ділянці серця
6. Раптово наростаюче серцебиття
7. Періодичні обморочні стани
8. Перебої в ділянці серця
9. Періодичні відчуття «випадання» серцевого скорочення

10. Синдром Морганьї-Адамса-Стокса

11. Скарги відсутні

#### **Завдання 4**

Вкажіть, які з перелічених змін ЕКГ характерні для атріо-вентрикулярного вузлового ритму:

1. Передсердний зубець Р негативний і передує шлуночковому комплексу
2. Інтервал PQ скорочений
3. Передсердний зубець Р нашаровується на шлуночковий комплекс
4. Від'ємний передсердний зубець слідує за комплексом QRS
5. Серцеві скорочення з частотою 160 і більше уд/хв.
6. Зубець Р нашаровується на Т попереднього серцевого комплексу
7. ЕКГ комплекси нагадують постійну екстрасистолію, яка виходить з однієї з ділянок провідної системи серця.

#### **Завдання 5**

Вкажіть, які з перелічених форм порушення ритму відносяться до аритмій, пов'язаних із порушенням функції провідності й збудливості одночасно:

1. Синусова тахікардія
2. Синусова брадикардія
3. Миготіння передсердь
4. Внутрішлуночкова блокада
5. Тріпотіння передсердь
6. Альтерніруючий пульс
7. Миготіння шлуночків
8. Атріовентрикулярна блокада
9. Тріпотіння шлуночків

### **Завдання 6**

Перелічіть, які зі згаданих нижче об'єктивних проявів захворювань серця найбільш характерні для повної атріовентрикулярної блокади:

1. Абсолютна аритмія серця
2. Ритм галопу
3. Періодична ондуляція шийних вен
4. Брадикардія
5. «Гарматний тон» Стражеско
6. Напади Морганьї-Адамса-Стокса
7. Періодичні наступаючі передчасні скорочення серця
8. Компенсаторна пауза
9. Посилення I тону після екстрасистолії

### **Завдання 7**

Вкажіть, які зміни ЕКГ спостерігаються при синусовій брадикардії:

1. Частота серцевих скорочень більше 90 уд/хв.
2. Ритм синусовий, правильний
3. Ритм синусовий, неправильний, залежить від акту дихання
4. Частота серцевих скорочень менше 60 уд/хв.
5. Інтервал ТР подовжений
6. Зубці ЕКГ комплексу не змінені
7. Інтервал ТР скорочений
8. Інтервали ТР неоднакові, залежать від фази дихання

### **Завдання 8**

Напишіть, які зміни ЕКГ спостерігаються при атріовентрикулярній екстрасистолії, яка виникає із середньої частини атріовентрикулярного вузла:

1. Передсердні й шлуночкові комплекси не змінені.
2. Перед екстрасистолічним комплексом інтервал ТР скорочений



3. Компенсаторна пауза після екстрасистолії відсутня
4. Комплексу QRS передує передчасний позитивний чи негативний зубець Р
5. За екстрасистолією настає повна компенсаторна пауза
6. Зубець Р в екстрасистолічному комплексі негативний, передує QRS
7. Зубець Р нашаровується на QRS
8. Зубець Р негативний і знаходиться між QRS і Т

### **Завдання 9**

Вкажіть, які зміни ЕКГ спостерігаються при тріпотінні шлуночків:

1. Частота серцевих скорочень 250 і більше в 1хв.
2. Розширений, чудернацької форми шлуночків комплекс
3. Відсутність передсердного зубця Р й інтервалів міжшлуночковими комплексами
4. ЕКГ-картина не відрізняється від норми
5. Зазубреність, розширення шлуночкового комплексу
6. Зміщення інтервалу ST протилежне шлуночковому комплексу
7. Протилежний напрямок початкової і кінцевої частин шлуночкового комплексу

### **Завдання 10**

Розшифруйте ЕКГ, зняту у хворого з порушення ритму серцевої діяльності (ЕКГ №3)

### **Завдання 11**

Напишіть схему лікування для хворого, який має пароксизмальну тахікардію.

## *Карта №4*

### **Завдання 1**

Вкажіть, при яких із перелічених порушень функції серця спостерігається атріовентрикулярний ритм:

1. Аритмія, викликана порушенням функції автоматизму
2. Аритмія, викликана порушенням збудливості
3. Аритмія, викликана порушення функції провідності
4. Аритмія, викликана порушенням функції провідності і збудливості одночасно
5. Аритмія, викликана порушенням функції скоротливості

### **Завдання 2**

Перелічіть, які з наведених порушень ритму серцевої діяльності виникають при порушеннях функції скоротливості серця:

1. Синусова тахікардія
2. Синусова брадикардія
3. Синусова аритмія
4. Атріовентрикулярний вузловий ритм
5. Екстрасистолія
6. Пароксизмальна тахікардія
7. Альтерніруючий пульс
8. Парадоксальний пульс

### **Завдання 3**

Вкажіть, які з наведених скарг характерні для синусової брадикардії:

1. Серцебиття
2. Біль у ділянці серця
3. Головокружіння
4. Відчуття пульсації в ділянці шиї
5. Періодичне відчуття завмирання в ділянці серця
6. Раптово наростаюче серцебиття
7. Періодичні обморочні стани
8. Перебої в ділянці серця
9. Періодичні відчуття «випадання» серцевого скорочення
10. Синдром Морганьї-Адамса-Стокса
11. Скарги відсутні
12. Задишка

#### **Завдання 4**

Вкажіть, які з перелічених змін ЕКГ характерні для синусові тахікардії:

1. Частота серцевих скорочень більше 90 уд/хв.
2. Форми передсердного і шлуночкового комплексів не змінені
3. Інтервал TP скорочений
4. Інтервал ST може бути зміщений нижче ізолінії
5. Частота серцевих скорочень менше 60 уд/хв.
6. Ритм синусовий, правильний
7. Форма шлуночкового і передсердного комплексів не змінені
8. Інтервал TP подовжений
9. Ритм неправильний, синусовий
10. Форми передсердного і шлуночкового комплексів не змінені
11. Інтервали TP скорочений, під час вдиху – подовжений

### **Завдання 5**

Вкажіть, які з перелічених форм порушення ритму відносяться до аритмій, пов'язані з порушенням функції провідності й збудливості одночасно:

1. Синусова тахікардія
2. Синусова брадикардія
3. Миготіння передсердь
4. Внутрішлуночкова блокада
5. Тріпотіння передсердь
6. Альтерніруючий пульс
7. Миготіння шлуночків
8. Атріовентрикулярна блокада
9. Тріпотіння шлуночків

### **Завдання 6**

Вкажіть, які з перелічених об'єктивних проявів захворювань серця найбільш характерні для повної атріовентрикулярної блокади:

1. Абсолютна аритмія серця
2. Ритм галопу
3. Періодична ондуляція шийних вен
4. Брадикардія
5. «Гарматний тон» Стражеско
6. Напади Морганьї-Адамса-Стокса
7. Періодичні наступаючі передчасні скорочення серця
8. Компенсаторна пауза після передчасного скорочення серця
9. Посилення I тону після екстрасистолії

### **Завдання 7**

Вкажіть, які зміни ЕКГ спостерігаються при синусовій брадикардії:

1. Частота серцевих скорочень більше 90 уд/хв.
2. Ритм синусовий, правильний
3. Ритм синусовий, неправильний, залежить від акту дихання
4. Частота серцевих скорочень менше 60 уд/хв.
5. Зубці ЕКГ комплексу не змінені
6. Інтервал ТР подовжений
7. Інтервал ТР скорочений
8. Інтервали ТР неоднакові, залежать від фази дихання

### **Завдання 8**

Напишіть, які зміни ЕКГ спостерегаються при атріовентрикулярній екстрасистолії, яка виникає у верхній частині вузла:

1. Передсердні й шлуночкові комплекси не змінені
2. Перед екстрасистолічним комплексом інтервал ТР скорочений
3. Компенсаторна пауза після екстрасистолії відсутня
4. Комплексу QRS передує передчасний позитивний чи негативний зубець Р
5. За екстрасистолією настає повна компенсаторна пауза
6. Зубець Р в екстрасистолічному комплексі негативний, передує QRS
7. Зубець Р нашаровується на QRS
8. Зубець Р негативний і знаходиться між QRS і Т

### **Завдання 9**

Вкажіть, які зміни ЕКГ спостерегаються при блокаді лівої ніжки п. Гіса:

1. Зазубреність і розширення шлуночкового комплексу
2. Зміщення інтервалу ST протилежне шлуночковому комплексу

3. Протилежний напрям початкової і кінцевої частин шлуночкового комплексу
4. В першому відведенні QRS направлений донизу, в третьому – догори
5. В першому відведенні QRS направлений догори, в третьому – донизу
6. Частота серцевих скорочень 250 і більше в 1хв.
7. Зубець Р розширений, двогорбий.

### **Завдання 10**

Розшифруйте ЕКГ, зняту у хворого з порушенням ритму серцевої діяльності (ЕКГ №4)

### **Завдання 11**

Напишіть схему лікування для хворого, який має екstrasistolію.

## *Карта №5*

### **Завдання 1**

Вкажіть, при яких із перелічених порушень функції серця спостерігається синусова тахікардія:

1. Аритмія, викликана порушенням функції автоматизму
2. Аритмія, викликана порушенням збудливості
3. Аритмія, викликана порушення функції провідності
4. Аритмія, викликана порушенням функції провідності і збудливості одночасно
5. Аритмія, викликана порушенням функції скоротливості

## **Завдання 2**

Перелічіть, які з наведених порушень ритму серцевої діяльності виникають при порушеннях функції збудливості серця:

1. Синусова тахікардія
2. Синусова брадикардія
3. Синусова аритмія
4. Атріовентрикулярний вузловий ритм
5. Екстрасистолія
6. Пароксизмальна тахікардія
7. Альтерніруючий пульс
8. Парадоксальний пульс

## **Завдання 3**

Перелічіть, які з наведених скарг характерні для екстра-систолії:

1. Серцебиття
2. Біль та неприємні відчуття в ділянці серця
3. Головокружіння
4. Відчуття пульсації в ділянці шиї
5. Періодичне відчуття завмирання в ділянці серця
6. Раптово наростаюче серцебиття
7. Періодичні обморочні стани
8. Перебої в ділянці серця
9. Відчуття «випадання» серцевого скорочення
10. Синдром Морганьї-Адамса-Стокса
11. Скарги відсутні.

## **Завдання 4**

Вкажіть, які з перелічених змін ЕКГ характерні для атріовентрикулярної блокади:

1. Подовжений інтервал PQ (більше 0,2 с)
2. Прогресуюче подовження інтервалу PQ з наступним випаданням одного серцевого комплексу (періоди Самойлова-Венкенбаха)
3. Періодичне випадання шлуночкового комплексу в співвідношенні з передсердним 2:1, 3:1, 4:1, 5:1 і т.д.
4. На ЕКГ реєструються 2 ритми – більш частий PP і більше рідкий RR
5. Шлуночковий комплекс розширений, зазубрений дискоугантний у I і III відведеннях
6. QRS і T протилежно направлені
7. Протилежне направлення початкової і кінцевої частин шлуночкового комплексу

### **Завдання 5**

Вкажіть, які з перелічених форм порушення ритму відносяться до аритмій, пов'язані з порушенням функції автоматизму серця:

1. Синусова тахікардія
2. Екстрасистолія
3. Синусова брадикардія
4. Пароксизмальна тахікардія
5. Синусова аритмія.
6. Атріовентрикулярний ритм
7. Міграція джерела серцевого ритму.
8. Інтерферуюча дисоціація

### **Завдання 6**

Вкажіть, які з перелічених об'єктивних проявів захворювань серця найбільш характерні для миготіння і тріпотіння шлуночків:

1. Абсолютна аритмія пульсу
2. Напади Морганьї-Адамса-Стокса



3. Ритм галопу
4. Різка блідість, а потім ціаноз шкірних покривів
5. Непритомний стан
6. Зникнення пульса
7. Виражена глухота тонів
8. «Гарматний тон» Стражеско

### **Завдання 7**

Вкажіть, які зміни ЕКГ спостерігаються при нижньовузловому ритмі:

1. Зубець Р негативний і передує QRS
2. Інтервал PQ подовжений
3. Інтервал Р негативний і слідує за QRS
4. Зубець Р негативний або позитивний, нашаровується на QRS
5. Зубці QRS і Т незмінні

### **Завдання 8**

Напишіть, які зміни ЕКГ спостерігаються при шлуночкової екстрасистолії:

1. Передсердні й шлуночкові комплекси не змінні
2. Перед екстрасистолічним комплексом інтервал TP скорочений
3. Компенсаторна пауза після екстрасистолії відсутня
4. Екстрасистолічний комплекс знаходиться між двома нормальними ЕКГ комплексами
5. Зубець QRS розширений, зазубрений, перед ним відсутній передсердний Р
6. В екстрасистолічному комплексі QRS і Т розташовані дискордантно
7. Після екстрасистолічного комплексу настає повна компенсаторна пауза

### **Завдання 9**

Вкажіть, які зміни ЕКГ спостерігаються при блокаді правої ніжки п. Гіса:

1. Зазубреність і розширення шлуночкового комплексу
2. Зміщення інтервалу ST протилежне шлуночковому комплексу
3. Протилежний напрям початкової і кінцевої частин шлуночкового комплексу
4. В першому відведенні QRS направлений донизу, в третьому – догори
5. В першому відведенні QRS направлений догори, в третьому – донизу
6. Зубець Р розширений, двофазний або двогорбий.

### **Завдання 10**

Розшифруйте ЕКГ, зняту у хворого з порушення ритму серцевої діяльності (ЕКГ №5)

### **Завдання 11**

Напишіть схему лікування для хворого, який має миготливу аритмію.

## *Карта №6*

### **Завдання 1**

Вкажіть, при яких із перелічених порушень функції серця спостерігається миготіння і тріпотіння передсердь:

1. Аритмія, викликана порушенням функції автоматизму
2. Аритмія, викликана порушенням збудливості
3. Аритмія, викликана порушенням функції провідності

4. Аритмія, викликана порушенням функції провідності і збудливості одночасно
5. Аритмія, викликана порушенням функції скоротливості

### **Завдання 2**

Перелічіть, які з наведених порушень ритму серцевої діяльності виникають при порушеннях функції провідності:

1. Синоаурикулярна блокада
2. Внутрішлуночкова блокада
3. Внутріпередсердна блокада
4. Миготіння передсердь
5. Тріпотіння передсердь
6. Миготіння шлуночків
7. Тріпотіння шлуночків
8. Альтерніруючий пульс
9. Парадоксальний пульс

### **Завдання 3**

Вкажіть, які з перелічених об'єктивних проявів захворювань серця найбільш характерні для нападу пароксизмальної тахікардії:

1. Пульс ритмічний, з частотою більше 90 уд/хв.
2. Пульс ритмічний, з частотою менше 60 уд/хв.
3. Прискорення пульсу під час входу і сповільнення під час видиху
4. Пульс ритмічний, з частотою від 150 до 300 уд/хв.
5. Пульсація яремних вен
6. Пульс аритмічний із компенсаторною паузою
7. Періодичне випадання пульсу
8. Абсолютна аритмія пульсу
9. Правильне, регулярне чергування великих і малих пульсових хвиль

#### **Завдання 4**

Вкажіть, які з перелічених змін ЕКГ характерні для синусової аритмії:

1. Частота серцевих скорочень більше 90 уд/хв.
2. Форми передсердного і шлуночкового комплексів не змінені
3. Інтервал TP скорочений
4. Інтервал ST може бути зміщений нижче ізолінії
5. Частота серцевих скорочень менше 60 уд/хв.
6. Ритм синусовий, правильний
7. Форми шлуночкового і передсердного комплексів не змінені
8. Інтервал TP подовжений
9. Ритм неправильний, синусовий
10. Форми передсердного і шлуночкового комплексів не змінені
11. Інтервали TP скорочений під час вдиху, під час видиху – подовжений

#### **Завдання 5**

Вкажіть, які з перелічених форм порушення ритму відносяться до аритмій, пов'язані з порушенням функції автоматизму серця:

1. Інтерферуюча дисоціація.
2. Ідіоventрикулярний ритм
3. Міграція джерела (водія) серцевого ритму
4. Атріовентрикулярний ритм
5. Синусова аритмія.
6. Пароксизмальна тахікардія.
7. Синусова брадикардія
8. Екстрасистолія.
9. Синусова тахікардія

### **Завдання 6**

Перелічіть, які з наведених скарг характерні для миготіння передсердь:

1. Задишка
2. Серцебиття
3. Головокружіння
4. Відчуття пульсації в ділянці шиї
5. Періодичне відчуття завмирання в ділянці серця
6. Синдром Морганьї-Адамса-Стокса
7. Перебої в ділянці серця
8. Біль у ділянці серця

### **Завдання 7**

Вкажіть, які зміни ЕКГ спостерігаються при середньовузловому ритмі:

1. Зубець Р негативний і передує комплексу QRS
2. Інтервал PQ скорочений
3. Інтервал Р негативний і слідує за комплексом QRS
4. Зубець Р двофазний, нашаровується на QRS
5. Зубці QRS і Т незмінені

### **Завдання 8**

Напишіть, які зміни ЕКГ спостерагіються при шлуночкової екстрасистолії:

1. Передсердні й шлуночкові комплекси не змінені
2. Перед екстрасистолічним комплексом інтервал TP скорочений
3. Компенсаторна пауза після екстрасистолії відсутня
4. Екстрасистолічний комплекс знаходиться між двома нормальними ЕКГ-комплексами
5. Зубець QRS уширений, зазубрений, пререкручений, перед ним відсутній передсердний Р

6. В екстрасистолічному QRS і T розміщені дискордантно
7. Після екстрасистолічного комплексу слідує повна компенсаторна пауза.

### **Завдання 9**

Вкажіть, які зміни ЕКГ спостерігаються при внутріпередсердній блокаді:

1. Зазубреність і розширення шлуночкового комплексу
2. Зміщення інтервалу ST протилежно шлуночковому комплексу
3. Протилежний напрям початкової і кінцевої частин шлуночкового комплексу
4. В першому відведенні QRS направлений донизу, в третьому – догори
5. В першому відведенні QRS направлений догори, в третьому – донизу
6. Зубець Р розширений, двофазний, двогорбий.

### **Завдання 10**

Розшифруйте ЕКГ, зняту у хворого з порушення ритму серцевої діяльності (ЕКГ №6)

### **Завдання 11**

Перелічіть, які медикаменти застосовують при атріовентрикулярній блокаді I–II ст.

## *Карта №7*

### **Завдання 1**

Вкажіть, при яких із перелічених порушень функції серця спостерігається екстрасистолічна аритмія:

1. Аритмія, викликана порушенням функції автоматизму
2. Аритмія, викликана порушенням збудливості
3. Аритмія, викликана порушенням функції провідності
4. Аритмія, викликана порушенням функції провідності і збудливості одночасно
5. Аритмія, викликана порушенням функції скоротливості

## **Завдання 2**

Перелічіть, які з наведених порушень ритму серцевої діяльності виникають при порушеннях функції скоротливості міокарда:

1. Синоаурикулярна блокада
2. Внутрішлуночкова блокада
3. Внутріпередсердна блокада
4. Миготіння передсердь
5. Тріпотіння передсердь
6. Миготіння шлуночків
7. Тріпотіння шлуночків
8. Альтерніруючий пульс
9. Парадоксальний пульс

## **Завдання 3**

Вкажіть, які з перелічених об'єктивних проявів захворювань серця найбільш характерні для синусової тахікардії:

1. Пульс ритмічний, з частотою більше 90 уд/хв.
2. Пульс ритмічний, з частотою менше 60 уд/хв.
3. Прискорення пульсу під час вдиху і сповільнення під час видиху
4. Пульс ритмічний, з частотою від 150 до 300 уд/хв.
5. Пульсація яремних вен
6. Пульс аритмічний із компенсаторною паузою
7. Періодичне випадання пульсу

8. Абсолютна аритмія пульсу
9. Правильне, регулярне чергування великих і малих пульсових хвиль

#### **Завдання 4**

Вкажіть, які з перелічених змін ЕКГ характерні для внутрішлуночкової блокади:

1. Подовжений інтервал PQ (більше 0,2 с)
2. Прогресуюче подовження інтервалу PQ з наступним випаданням одного серцевого комплексу (періоди Самойлова-Венкенбаха)
3. Періодичне випадання шлуночкового комплексу в співвідношенні з передсердним 2:1, 3:1, 4:1 і т.д.
4. На ЕКГ реєструються 2 ритми – більш частий PP і більш рідкий RR
5. Шлуночковий комплекс розширений, зазубрений дискогуантний в I і III відведеннях
6. QRS і T протилежно направлені
7. Дискордантність початкової і кінцевої частин шлуночкового комплексу

#### **Завдання 5**

Вкажіть, які з перелічених форм порушення ритму відносяться до аритмій, пов'язані з порушенням функції автоматизму серця:

1. Синусова тахікардія
2. Екстрасистолія
3. Синусова брадикардія
4. Пароксизмальна тахікардія.
5. Атріовентрикулярний ритм
6. Міграція джерела серцевого ритму
7. Інтерферуюча дисоціація
8. Ідіовентрикулярний ритм
9. Інтерференція дисоціацією



### **Завдання 6**

Перелічіть, які з наведених скарг характерні для пароксизмальної тахікардії

1. Задишка
2. Неприємні відчуття в ділянці серця
3. Відчуття пульсації в ділянці ший
4. Раптово наступаюче серцебиття
5. Синдром Морганьї-Адамса-Стокса
6. Періодичне «випадання» серцевих скорочень
7. Головокружіння

### **Завдання 7**

Вкажіть, які зміни ЕКГ спостерігаються при верхньовузловому ритмі:

1. Зубець Р негативний і передує комплексу QRS
2. Інтервал PQ скорочений
3. Інтервал Р негативний і слідує за QRS
4. Зубець Р негативний і позитивний, нашаровується на QRS
5. Комплекс QRS і зубець Т незмінені

### **Завдання 8**

Напишіть, які зміни ЕКГ спостерігаються при передсердній екстрасистолії:

1. Передсердні і шлуночкові комплекси не змінені.
2. Перед екстрасистолічним комплексом інтервал TP скорочений
3. Компенсаторна пауза після екстрасистолії відсутня
4. Екстрасистолічний комплекс знаходиться між двома нормальними ЕКГ-комплексами
5. Зубець QRS розширений, зазубрений, перекручений, перед ним відсутній передсердний Р

6. В екстрасистолічному комплексі QRS і Т розміщені дискордантно
7. Після екстрасистолічного комплексу настає повна компенсаторна пауза

### **Завдання 9**

Вкажіть, які зміни ЕКГ спостерігаються при тріпотінні передсердь:

1. Відсутність передсердного зубця Р
2. Хвиляста ізолінія
3. Інтервали між шлуночковими комплексами неоднакові
4. Зубці Р слідуєть один за одним у правильному ритмі без інтервалів між ними
5. Після передсердних зубців у правильному ритмі (в співвідношенні 2:1, 3:1, 4:1 і т.д.) слідуєть шлуночкові комплекси
6. Частота серцевих скорочень 250 і більше за хв.
7. Шлуночкові комплекси розширені, іншої форми
8. Передсердні зубці Р відсутні
9. Інтервали між шлуночковими комплексами відсутні

### **Завдання 10**

Розшифруйте ЕКГ, зняту у хворого з порушенням ритму серцевої діяльності (ЕКГ №7).

### **Завдання 11**

Напишіть схему лікування повної атріовентрикулярної блокади.

## *Карта №8*

### **Завдання 1**

Вкажіть, при яких із перелічених порушень функції серця спостерігається атріовентрикулярна блокада:

1. Аритмія, викликана порушенням функції автоматизму
2. Аритмія, викликана порушенням збудливості
3. Аритмія, викликана порушення функції провідності
4. Аритмія, викликана порушенням функції провідності і збудливості одночасно
5. Аритмія, викликана порушенням функції скоротливості

### **Завдання 2**

Перелічіть, які з наведених порушень ритму серцевої діяльності виникають при порушеннях функції провідності й збудливості одночасно:

1. Синоаурикулярна блокада
2. Внутрішлуночкова блокада
3. Внутріпередсердна блокада
4. Миготіння передсердь
5. Тріпотіння передсердь
6. Миготіння шлуночків
7. Тріпотіння шлуночків
8. Альтерніруючий пульс
9. Парадоксальний пульс

### **Завдання 3**

Перелічіть, які зі згаданих нижче об'єктивних проявів захворювань серця найбільш характерні для синусової брадикардії:

1. Пульс ритмічний, із частотою більше 90 уд/хв.
2. Пульс ритмічний, із частотою менше 60 уд/хв.

3. Прискорення пульсу під час вдиху і сповільнення під час видиху
4. Пульс ритмічний, із частотою від 150 до 300 уд/хв.
5. Пульсація яремних вен
6. Пульс аритмічний із компенсаторною паузою
7. Періодичне випадання пульсу
8. Абсолютна аритмія пульсу
9. Правильне, регулярне чергування великих і малих пульсових хвиль

#### **Завдання 4**

Вкажіть, які з перелічених змін ЕКГ характерні для атріо-вентрикулярної блокади:

1. Подовжений інтервал PQ (більше 0,2 с)
2. Прогресуюче подовження інтервалу PQ із наступним випаданням одного серцевого комплексу (періоди Самойлова-Венкенбаха)
3. Періодичне випадання шлуночкового комплексу в співвідношенні з передсердним 2:1, 3:1, 4:1 і т.д.
4. На ЕКГ реєструються 2 ритми – більш частий PP і більш рідкий RR
5. Шлуночковий комплекс розширений, зазубрений дискогуантний в I і III відведеннях
6. QRS і T протилежно направлені
7. Протилежний напрям початкової і кінцевої частин шлуночкового комплексу

#### **Завдання 5**

Вкажіть, які з перелічених форм порушення ритму відносяться до аритмій, пов'язані з порушенням функції провідності серця:

1. Екстрасистолія
2. Синусова аритмія

3. Синоаурикулярна блокада
4. Атріовентрикулярний ритм
5. Внутріпередсердна блокада
6. Миготіння передсердь
7. Атріовентрикулярна блокада
8. Внутрішлуночкова блокада
9. Тріпотіння шлуночків

### **Завдання 6**

Перелічіть, які з наведених скарг характерні для пароксизмальної тахікардії:

1. Головокружіння
2. Періодичне відчуття «випадання» серцевих скорочень
3. Синдром Морганьї-Адамса-Стокса
4. Раптове серцебиття
5. Відчуття пульсації в ділянці шиї
6. Неприємні відчуття в ділянці серця
7. Задишка

### **Завдання 7**

Вкажіть, які зміни ЕКГ спостерігаються при атріовентрикулярній пароксизмальній тахікардії:

1. Тахікардія з ЧСС 160–300 уд/хв.
2. ЕКГ-комплекси нагадують передсердну екстрасистолію
3. Зубці Р нашаровуються на зубці Т попереднього комплексу
4. ЕКГ-комплекси нагадують постійну екстрасистолію, яка виходить із верхньої, середньої або нижньої частини атріовентрикулярного вузла
5. ЕКГ комплекси нагадують постійну екстрасистолію, яка виходить із правого чи лівого шлуночка

### **Завдання 8**

Напишіть, які зміни ЕКГ спостерігаються при атріовентрикулярній блокаді I ступеня:

1. Подовження інтервалу PQ (більше 0,2 с)
2. Прогресуюче подовження інтервалу PQ з наступним випадінням одного серцевого комплексу (періоди Самойлова-Венкенбаха)
3. На ЕКГ реєструються 2 ритми:
  - а) більш частий PP;
  - б) більш рідкий RR, зубці P часто нашаровуються на шлуночкові комплекси.

### **Завдання 9**

Вкажіть, які зміни ЕКГ спостерігаються при миготливій аритмії:

1. Відсутність передсердного зубця P
2. Хвиляста ізолінія
3. Інтервали між шлуночковими комплексами неоднакові
4. Зубці P слідуєть один за одним у правильному ритмі без інтервалів між ними
5. Після передсердних зубців у правильному ритмі (в співвідношенні 2:1, 3:1, 4:1 і т.д.) слідуєть шлуночкові комплекси
6. Частота серцевих скорочень 250 і більше за хв.
7. Шлуночкові комплекси розширені, іншої форми
8. Передсерді зубці P відсутні
9. Інтервали між шлуночковими комплексами відсутні

### **Завдання 10**

Розшифруйте ЕКГ, зняту у хворого з порушенням ритму серцевої діяльності.

## **Завдання 11**

Напишіть схему лікування хворого з шлуночковою блокадою.

### *Карта №9*

## **Завдання 1**

Вкажіть, при яких із перелічених порушень функції серця спостерігається альтерніруючий і парадоксальний пульс:

1. Аритмія, викликана порушенням функції автоматизму
2. Аритмія, викликана порушенням збудливості
3. Аритмія, викликана порушення функції провідності
4. Аритмія, викликана порушенням функції провідності і збудливості одночасно
5. Аритмія, викликана порушенням функції скоротливості

## **Завдання 2**

Перелічіть, які з наведених порушень ритму серцевої діяльності виникають при порушеннях функції провідності:

1. Синоаурикулярна блокада
2. Внутрішлуночкова блокада
3. Внутріпередсердна блокада
4. Миготіння передсердь
5. Тріпотіння передсердь
6. Миготіння шлуночків
7. Тріпотіння шлуночків
8. Альтерніруючий пульс
9. Парадоксальний пульс

### **Завдання 3**

Перелічіть, які зі згаданих нижче об'єктивних проявів захворювань серця найбільш характерні для миготливої аритмії:

1. Пульс ритмічний, із частотою більше 90 уд/хв.
2. Пульс ритмічний, із частотою менше 60 уд/хв.
3. Прискорення пульсу під час вдиху і сповільнення під час видиху
4. Пульс ритмічний, з частотою від 150 до 300 уд/хв.
5. Пульсація яремних вен
6. Пульс аритмічний із компенсаторною паузою
7. Періодичне випадання пульсу
8. Абсолютна аритмія пульсу
9. Правильне, регулярне чергування великих і малих пульсових хвиль

### **Завдання 4**

Вкажіть, які з перелічених змін ЕКГ характерні для атріо-вентрикулярного вузлового комплексу:

1. Передсердний зубець Р негативний і передує шлуночковому комплексу
2. Інтервал PQ скорочений або нормальний
3. Зубець Р нашаровується на шлуночковий комплекс
4. Негативний передсердний зубець слідує за комплексом QRS
5. Серцеві скорочення з частотою 160 і більше за хв.
6. Зубець Р нашаровується на Т попереднього серцевого комплексу
7. ЕКГ-комплекси нагадують постійну екстрасистолію, яка виходить із ділянок провідної системи серця



### **Завдання 5**

Вкажіть, які з перелічених порушень ритму серцевої діяльності відносяться до аритмій, пов'язані з порушенням функції провідності серця:

1. Екстрасистолія
2. Синусова аритмія
3. Синоаурикулярна блокада
4. Атріовентрикулярний ритм
5. Внутріпередсердна блокада
6. Миготіння передсердь
7. Атріовентрикулярна блокада
8. Внутрішлуночова блокада
9. Тріпотіння шлуночків

### **Завдання 6**

Перелічіть, які з наведених скарг характерні для атріовентрикулярної блокади II–III ст.:

1. Головокружіння
2. Періодичне відчуття «випадання» серцевих скорочень
3. Синдром Морганьї-Адамса-Стокса
4. Раптове серцебиття
5. Відчуття пульсації в ділянці шиї
6. Неприємні відчуття в ділянці серця
7. Задишка

### **Завдання 7**

Вкажіть, які зміни ЕКГ спостерігаються при атріовентрикулярній пароксизмальній тахікардії:

1. Тахікардія з ЧСС 160–300 уд/хв.
2. ЕКГ-комплекси нагадують передсердну екстрасистолію
3. Зубці Р нашаровуються на зубці Т попереднього комплексу

4. ЕКГ-комплекси нагадують постійну екстрасистолію, яка виходить із верхньої, середньої або нижньої частини атріовентрикулярного вузла
5. ЕКГ-комплекси нагадують постійну екстрасистолію, яка виходить із правого чи лівого шлуночка

### **Завдання 8**

Напишіть, які зміни ЕКГ спостерігаються при атріовентрикулярній блокаді II ступеня:

1. Подовження інтервалу PQ (більше 0,2 с)
2. Прогресуюче подовження інтервалу PQ із наступним випадінням одного серцевого комплексу (періоди Самойлова-Венкенбаха)
3. На ЕКГ реєструються 2 ритми:
  - а) більш частий PP
  - б) більш рідкий RR, зубці P часто нашаровуються на шлуночкові комплекси

### **Завдання 9**

Вкажіть, які зміни ЕКГ спостерігаються при миготливій аритмії:

1. Відсутність передсердного зубця P.
2. Хвиляста ізолінія
3. Інтервали між шлуночковими комплексами неоднакові
4. Зубці P слідуєть один за одним в правильному ритмі без інтервалів між ними
5. Після передсердних зубців у правильному ритмі (в співвідношенні 2:1, 3:1, 4:1 і т.д.) слідуєть шлуночкові комплекси
6. Частота серцевих скорочень 250 і більше за хв.
7. Шлуночкові комплекси розширені, іншої форми

8. Передсерді зубці Р відсутні
9. Інтервали між шлуночковими комплексами відсутні

### **Завдання 10**

Розшифруйте ЕКГ, зняту у хворого з порушенням ритму серцевої діяльності.

### **Завдання 11**

Напишіть схему лікування хворого з пароксизмальною тахікардією.

## ***Карта №10***

### **Завдання 1**

Вкажіть, при яких із перелічених порушень функції серця спостерігається внутрішлуночкова блокада:

1. Аритмія, викликана порушенням функції автоматизму
2. Аритмія, викликана порушенням збудливості
3. Аритмія, викликана порушення функції провідності
4. Аритмія, викликана порушенням функції провідності і збудливості одночасно
5. Аритмія, викликана порушенням функції скоротливості

### **Завдання 2**

Перелічіть, які з наведених порушень ритму серцевої діяльності виникають при порушеннях функції провідності і збудливості одночасно:

1. Синоаурикулярна блокада
2. Внутрішлуночкова блокада
3. Внутріпередсердна блокада

4. Миготіння передсердь
5. Тріпотіння передсердь
6. Миготіння шлуночків
7. Тріпотіння шлуночків
8. Альтерніруючий пульс
9. Парадоксальний пульс

### **Завдання 3**

Перелічіть, які зі згаданих нижче об'єктивних проявів захворювань серця найбільш характерні для дихальної аритмії:

1. Пульс ритмічний, із частотою більше 90 уд/хв.
2. Пульс ритмічний, із частотою менше 60 уд/хв.
3. Прискорення пульсу під час вдиху і сповільнення під час видиху
4. Пульс ритмічний, із частотою від 150 до 300 уд/хв.
5. Пульсація яремних вен
6. Пульс аритмічний з компенсаторною паузою
7. Періодичне випадання пульсу
8. Абсолютна аритмія пульсу
9. Правильне, регулярне чергування великих і малих пульсових хвиль

### **Завдання 4**

Вкажіть, які з перелічених змін ЕКГ характерні для пароксизмальної тахікардії:

1. Передсердний зубець Р негативний і передує шлуночковому комплексу
2. Інтервал PQ скорочений
3. Передсердний зубець Р нашаровується на шлуночковий комплекс
4. Негативний передсердний зубець слідує за комплексом

5. Серцеві скорочення з частотою 160 і більше за хв.
6. Зубець Р нашаровується на Т попереднього серцевого комплексу
7. ЕКГ-комплекси нагадують постійну екстрасистолію, яка виходить із ділянок провідної системи серця

### **Завдання 5**

Вкажіть, які з перелічених форм порушення ритму відносяться до аритмій, пов'язаних з порушенням функції провідності серця:

1. Екстрасистолія.
2. Синусова аритмія
3. Синоаурикулярна блокада
4. Атріовентрикулярний ритм
5. Внутріпередсердна блокада
6. Миготіння передсердь
7. Атріовентрикулярна блокада
8. Внутрішлуночкова блокада
9. Тріпотіння шлуночків

### **Завдання 6**

Перелічіть, які з наведених скарг характерні для атріовентрикулярної блокади II–III ст.:

1. Головокружіння
2. Періодичне відчуття «випадання» серцевих скорочень
3. Синдром Морганьї-Адамса-Стокса
4. Раптове серцебиття
5. Відчуття пульсації в ділянці шиї
6. Неприємні відчуття в ділянці серця
7. Задишка

### **Завдання 7**

Вкажіть, які зміни ЕКГ спостерігаються при шлуночкової пароксизмальній тахікардії:

1. Тахікардія з ЧСС 160–300 уд/хв.
2. ЕКГ-комплекси нагадують передсердну екстрасистолію
3. Зубці Р нашаровуються на зубці Т попереднього комплексу
4. ЕКГ-комплекси нагадують постійну екстрасистолію, яка виходить із верхньої, середньої або нижньої частини атріовентрикулярного вузла
5. ЕКГ-комплекси нагадують постійну екстрасистолію, яка виходить із правого чи лівого шлуночка

### **Завдання 8**

Напишіть, які зміни ЕКГ спостерігаються при атріовентрикулярній блокаді:

1. Подовження інтервалу PQ (більше 0,2 с)
2. Прогресуюче подовження інтервалу PQ із наступним випадінням одного серцевого комплексу (періоди Самойлова-Венкенбаха)
3. На ЕКГ реєструються 2 ритми:
  - а) більш частий РР;
  - б) більш рідкий RR, зубці Р часто нашаровуються на шлуночкові комплекси.

### **Завдання 9**

Вкажіть, які зміни ЕКГ спостерігаються при миготінні шлуночків:

1. Відсутність передсердного зубця Р
2. Хвиляста ізолінія
3. Інтервали між шлуночковими комплексами неоднакові

4. Зубці Р слідуєть один за одним у правильному ритмі без інтервалів між ними
5. Після передсердних зубців у правильному ритмі (в співвідношенні 2:1, 3:1, 4:1 і т.д.) слідуєть шлуночкові комплекси
6. Частота серцевих скорочень 250 і більше за хв.
7. Шлуночкові комплекси розширені, іншої форми
8. Передсерді зубці Р відсутні
9. Інтервали між шлуночковим комплексами відсутні

### **Завдання 10**

Розшифруйте ЕКГ, зняту у хворого з порушенням ритму серцевої діяльності.

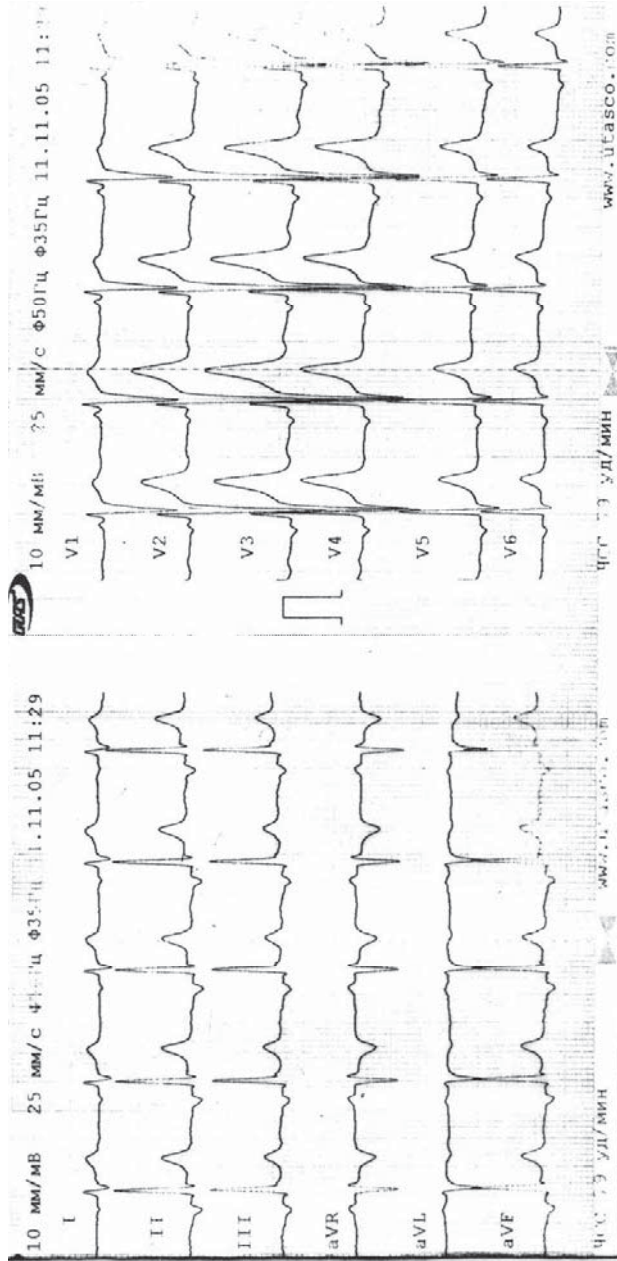
### **Завдання 11**

Напишіть, які препарати застосовують для лікування хворого з миготливою аритмією.

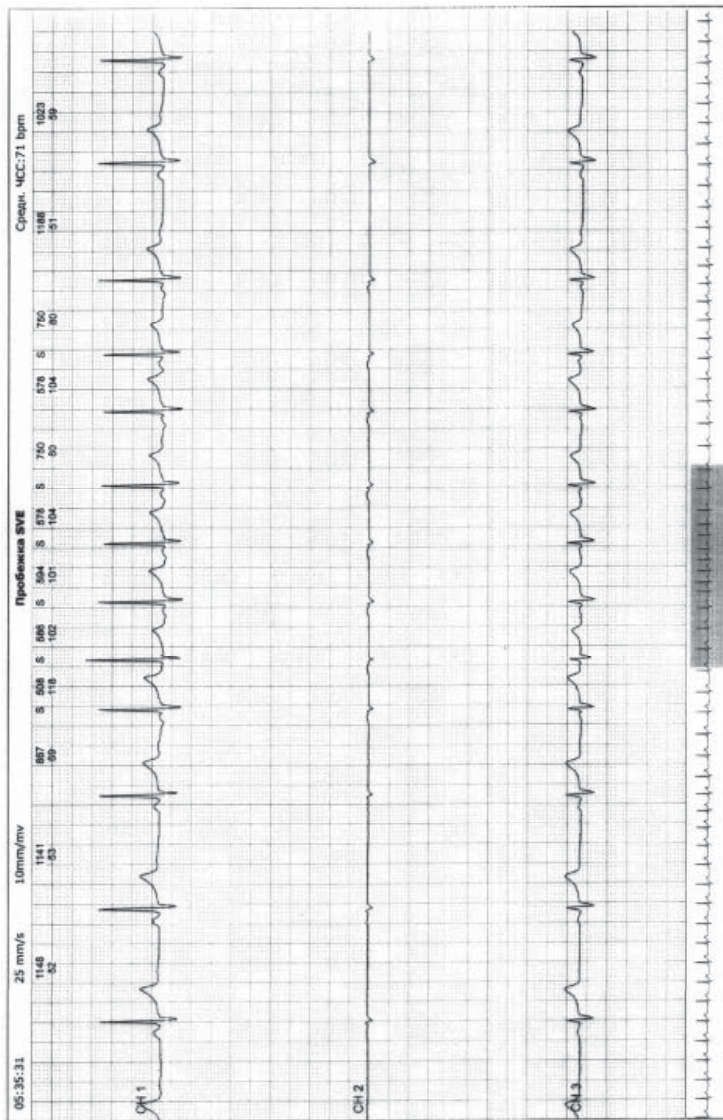
**НАБІР ЕКГ, РЕКОМЕНДОВАНИХ  
ДЛЯ САМОПІДГОТОВКИ**



**ЕКГ №1.** Ектопічний ритм із верхньої частини атріовентрикулярного вузла. Зверніть увагу на інвертований Р у II стандартному відведенні (вказує на активацію передсердь знизу вгору) та скорочений інтервал PR.

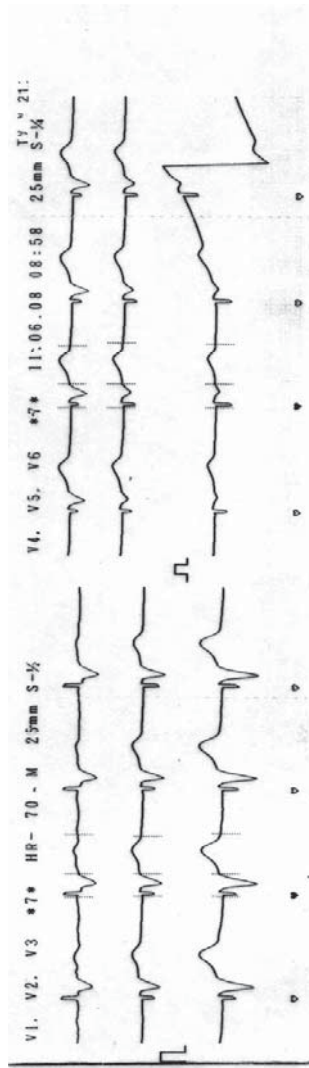
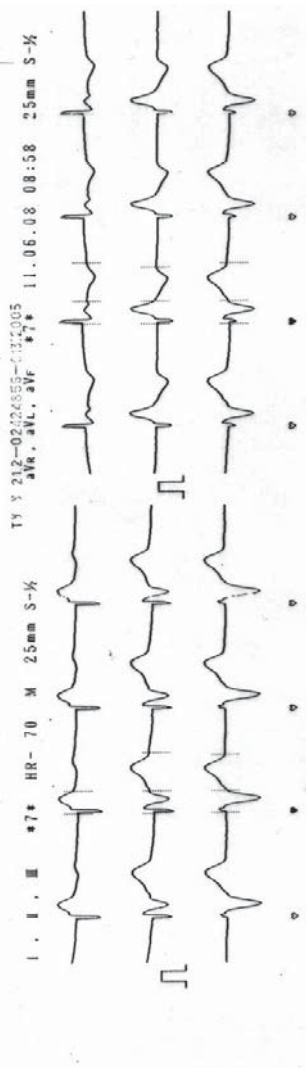


**ЕКГ №2.** Фрагмент холтеровського моніторування ЕКГ. Комплекси з 4 по 11 представляють ектопічний нерегулярний прискорений надшлуночковий ритм (ймовірно передсердний ритм або фібриляція передсердь).



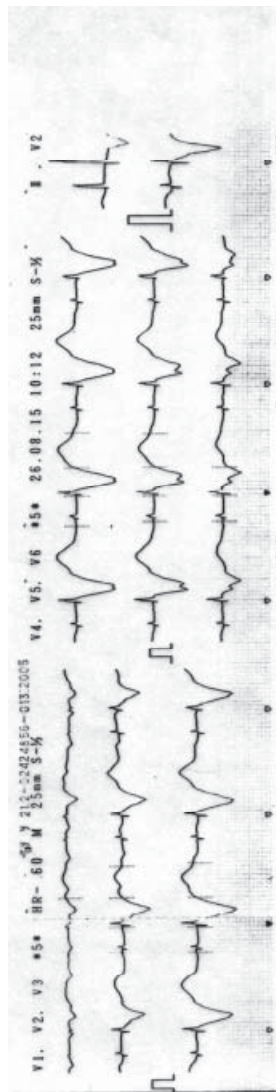
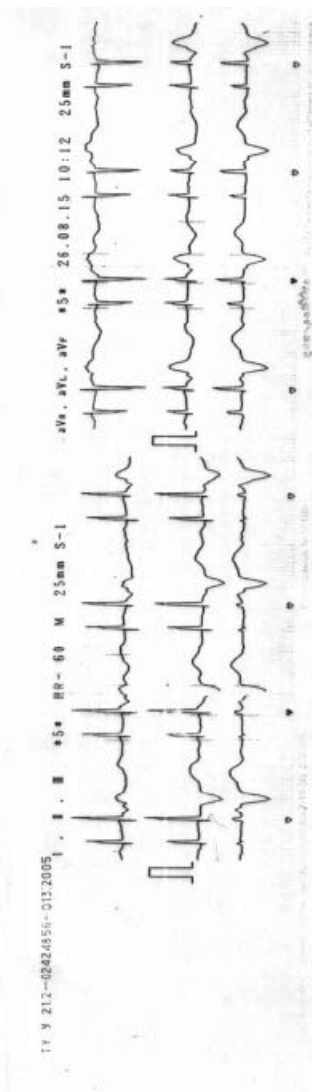
**ЕКГ №3.** Електрокардіостимуляція однокамерним пейсмером у режимі VVI. Кожному шлуночковому комплексу передє вертикальний сигнал – спайк (імпульс) пейсмерка. Морфологія шлуночкових комплексів подібна на блокаду лівої ніжки пучка Гіса.

54-річна жінка. Анамнез невідомий.

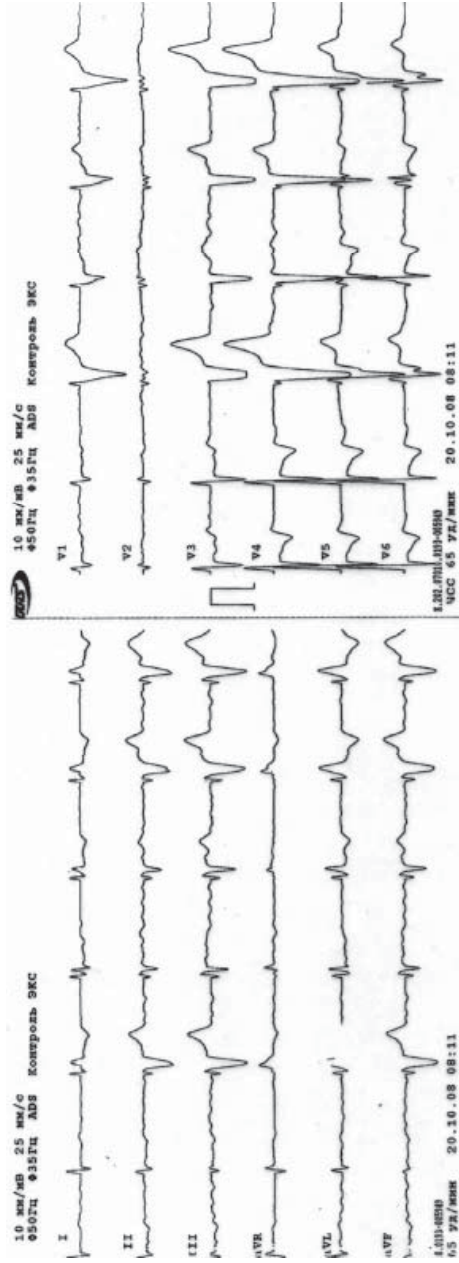


**ЕКГ №4.** Електрокардіостимуляція двокамерним пейсмерком. Кожному шлуночковому комплексу передують два спайки – послідовні імпульси передсердного та шлуночкового електродів пейсмерка. Морфологія шлуночкових комплексів подібна на блокаду лівої ніжки пучка Гіса.

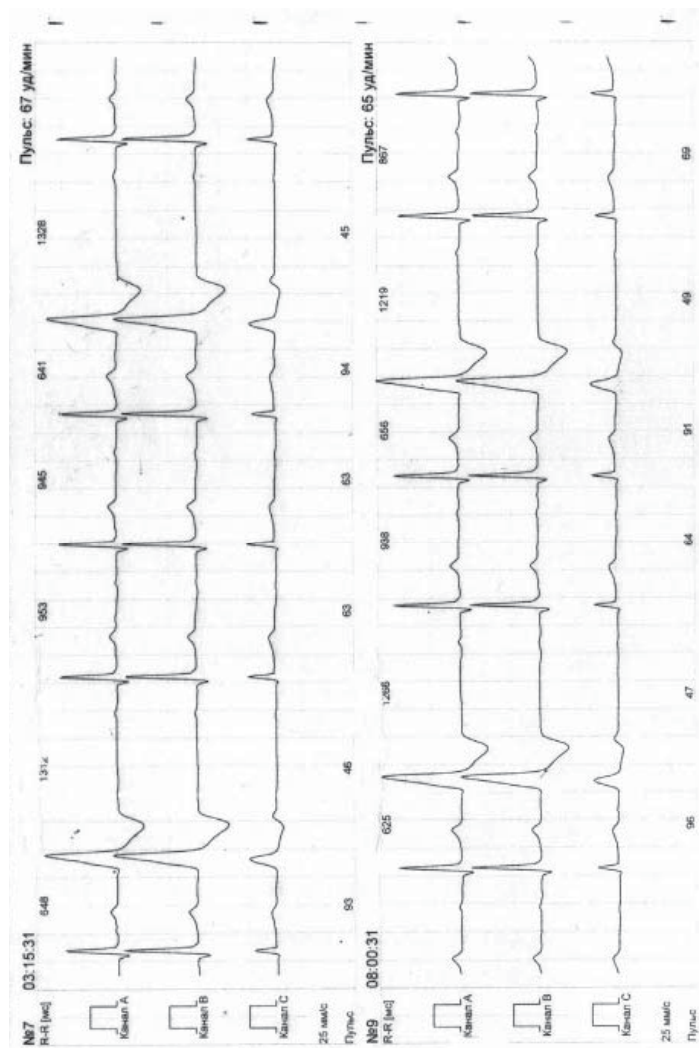
75-річний чоловік з імплантованим електрокардіостимулятором.



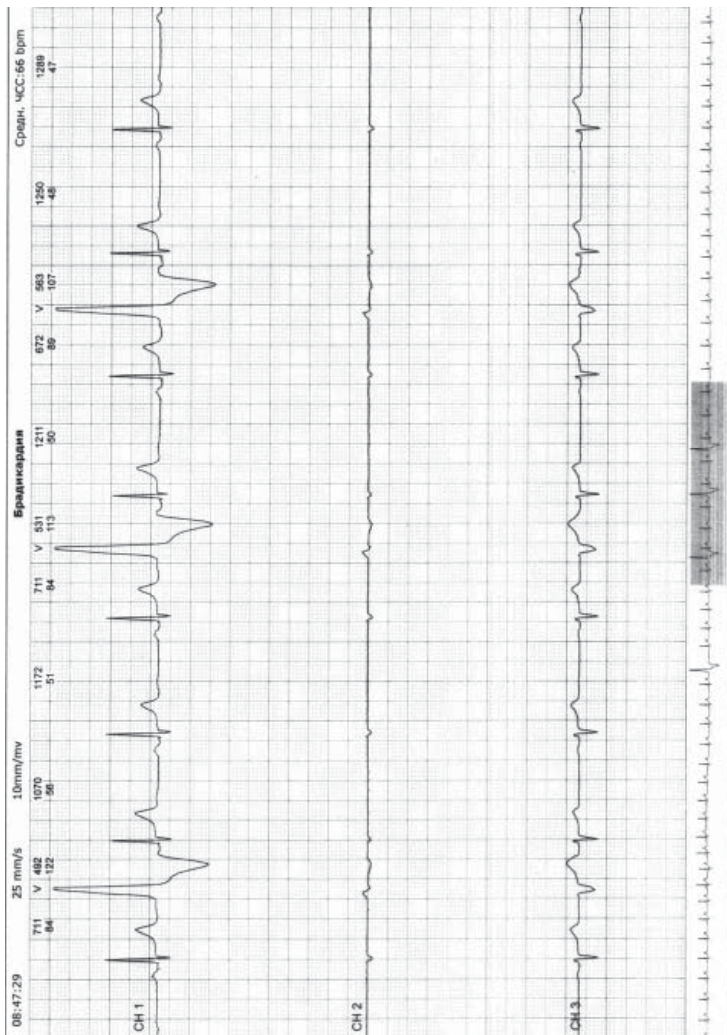
**ЕКГ №5.** Електрокардіостимуляція однокамерним пейсмером у режимі VVI при син-  
дромі Фредеріка. Добре видно хвилі f у відведеннях II, III, aVF та грудних відведеннях. Пер-  
ший комплекс нативний, другий, п'ятий та шостий – стимульовані, третій та четвертий –  
зливні (гібридні).



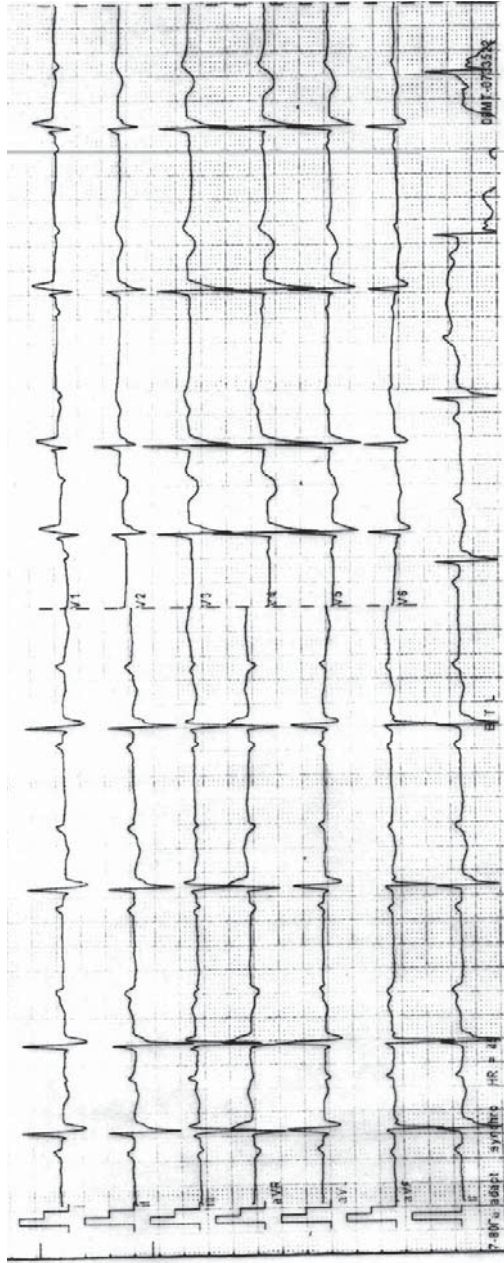
**ЕКГ №6.** Фрагмент холтеровського моніторування ЕКГ. Базовий синусовий ритм, атріо-вентрикулярна блокада I ступеня, шлуночкова екстрасистолія (2-ий, 6-ий, 9-ий, 12-ий комплекси). Інтервал між 5-им і 7-им синусовими комплексами (1969 мсек) приблизно удвічі довший за тривалість попереднього синусового циклу (945 мсек) – повна компенсаторна пауза.



**ЕКГ №7.** Фрагмент холтеровського моніторування ЕКГ. Базовий синусовий ритм, синусова брадикардія. Інтерпольовані (вставні) шлуночкові екстрасистоли (2-й, 6-й, 9-й комплекси). Компенсаторної паузи немає через довгу тривалість синусового циклу при брадикардії.

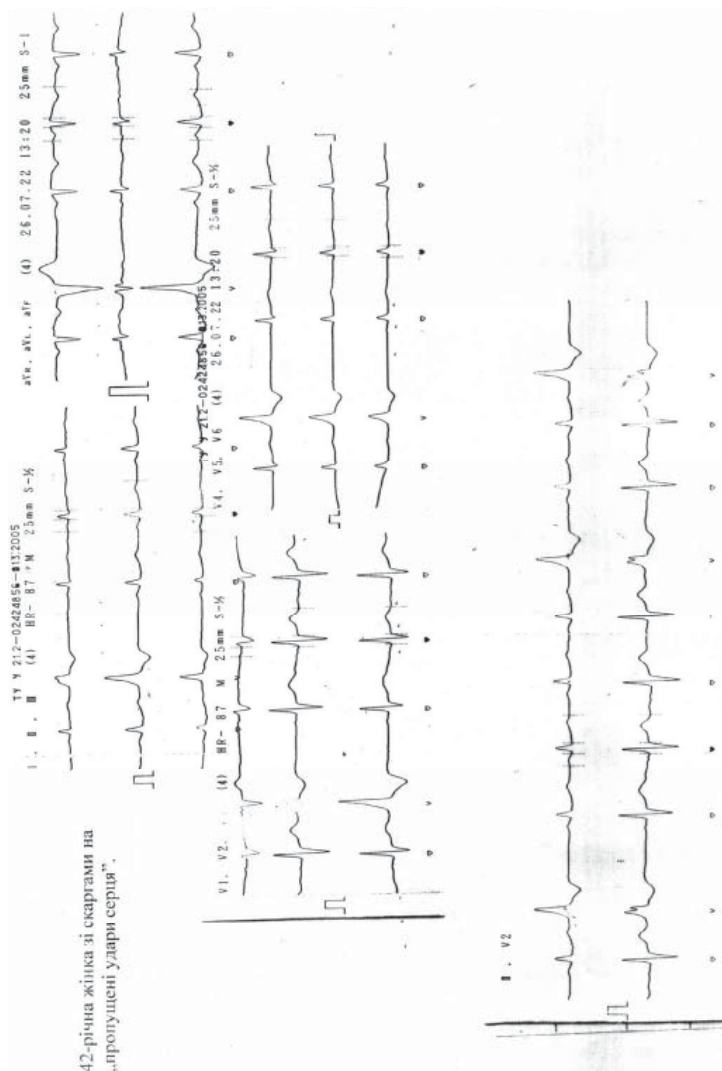


**ЕКГ №8.** Пацієнт із хворобою Лева-Ленегра, стенозом гирла аорти. Синусовий ритм з атріовентрикулярною блокадою II ст. тип Мобітц-III (блокада високого ступеня) і проведеним 2:1. Наявна блокада правої ніжки пучка Гіса. Зверніть увагу на непроведені зубці Р після кожного шлуночкового комплексу. Другий комплекс – передсердна екстрасистола із подовженим інтервалом PR.

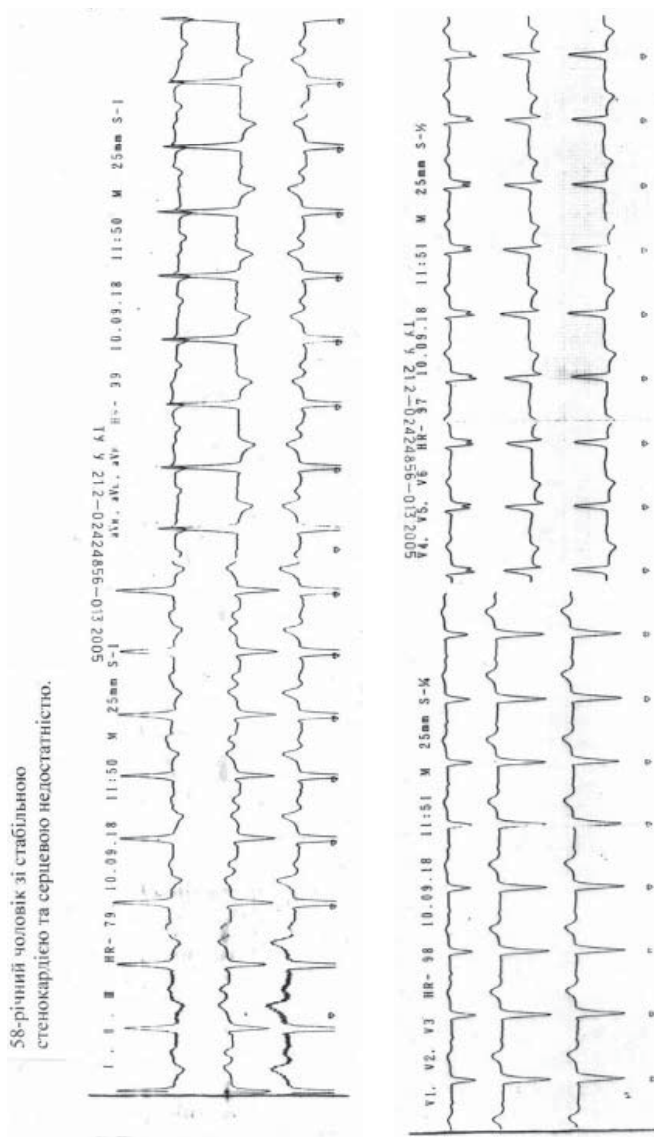




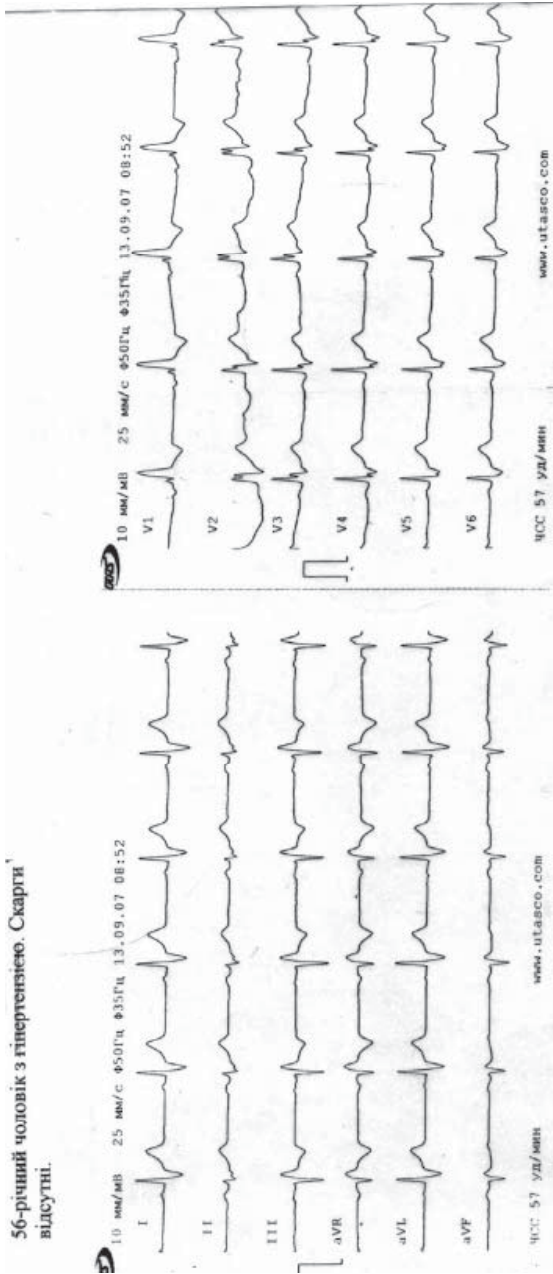
**ЕКГ №9.** Шлуночкова екстрасистоля. Другий, 7-ий і 10-ий комплекси – мономорфні шлуночкові екстрасистоли, морфологія яких не нагадує жодну з блоkad ніжки пучка Гіса, а електрична вісь близька до  $+60^\circ$ .



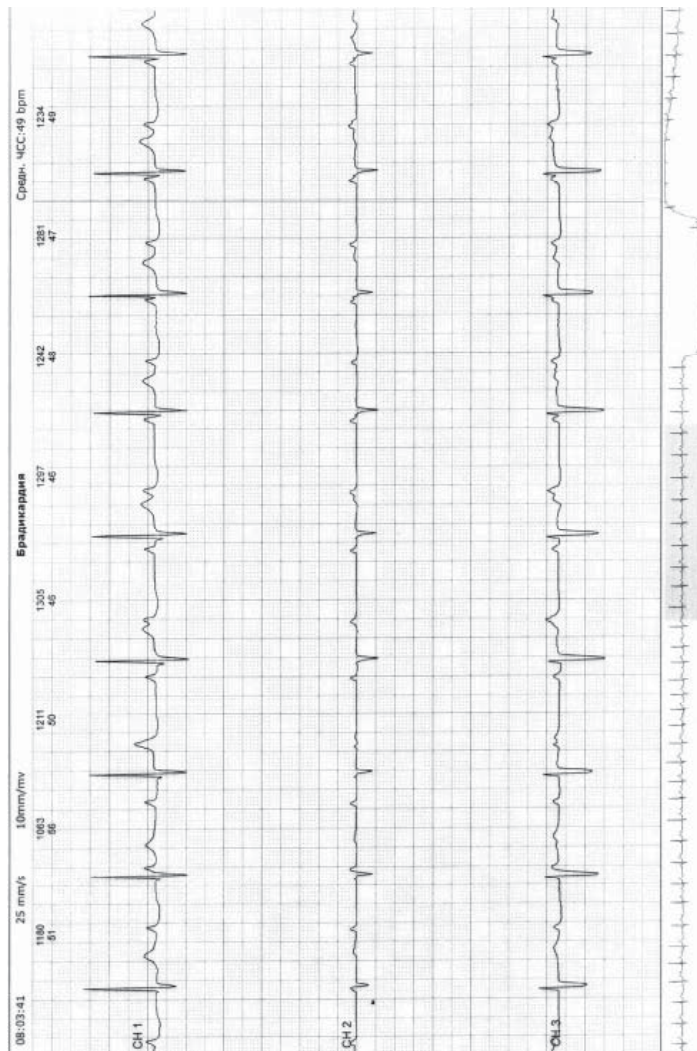
**ЕКГ №10.** Синусова тахікардія з ЧСС 98 уд/хв., атріовентрикулярна блокада І ст., різке відхилення електричної осі серця вліво (кут  $\alpha$  -60°) – блокада передньої гілки лівої ніжки пучка Гіса, рубцеві зміни передньо-перегородкової ділянки лівого шлуночка



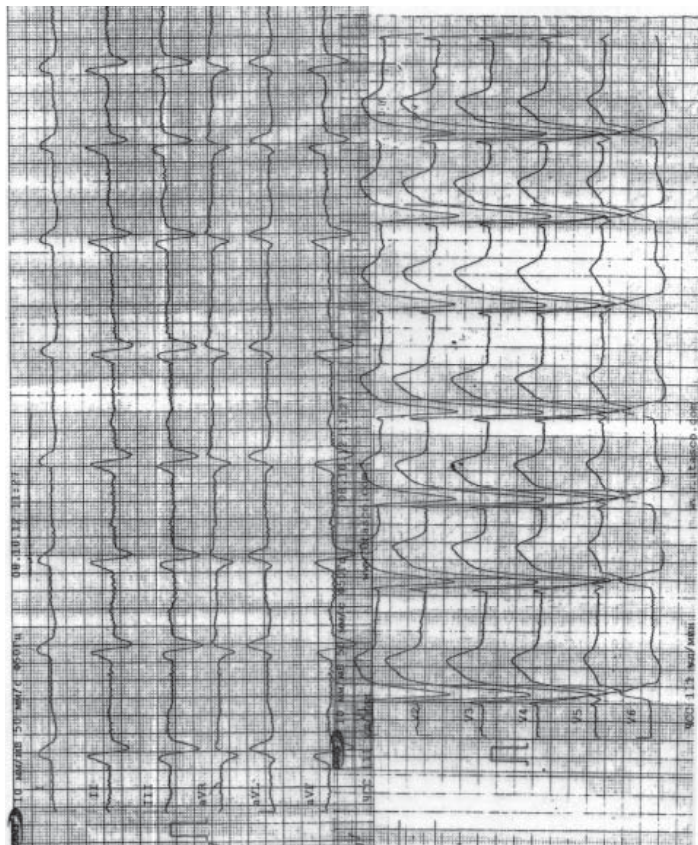
**ЕКГ №11.** Блокада правої ніжки пучка Гіса. Зверніть увагу на глибокi і широкі зубці S у I, aVL, V5-6, деформацію шлуночкового комплексу типу rsR' у V1, розширення шлуночкового комплексу у правих грудних відведеннях.



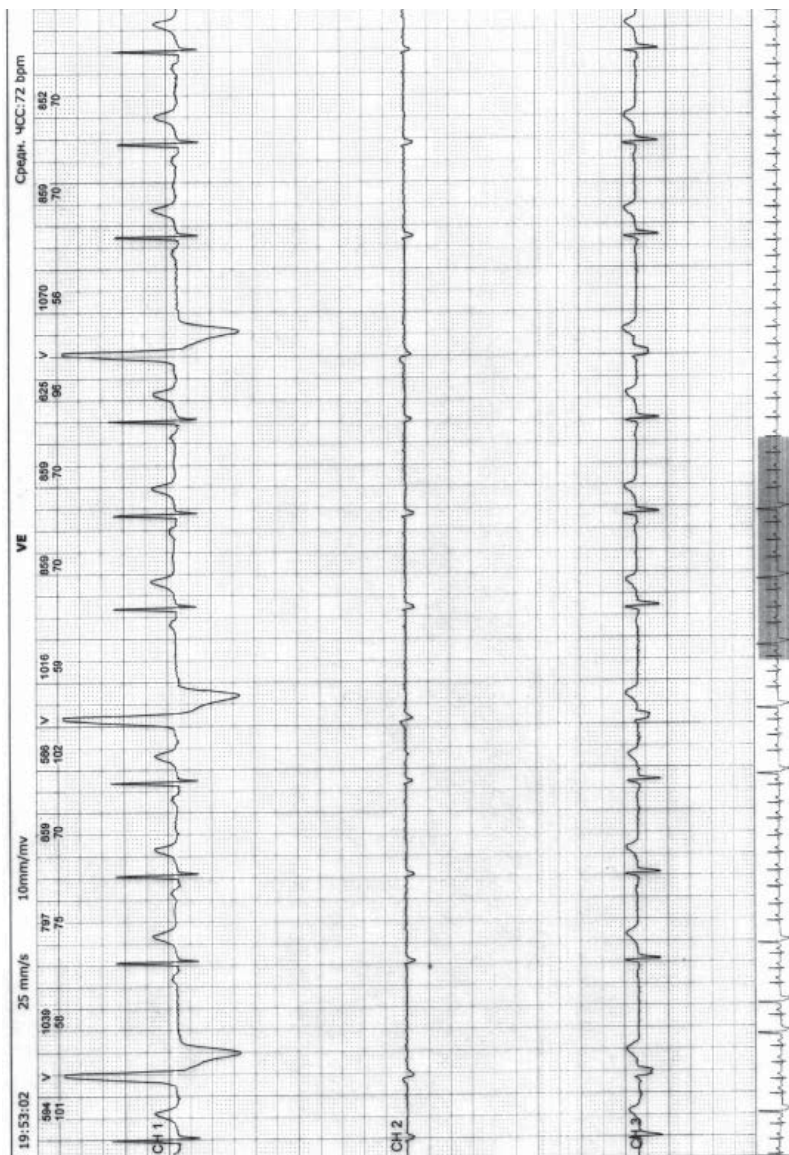
**ЕКГ №12.** Повна агіоventрикулярна блокада, проксимальний тип. Синусовий ритм з ЧСС близько 83 уд/хв., замісний вузловий ритм представлений вузькими шлуночковими комплексами з ЧСС 46-50 уд/хв. Зверніть увагу на агіоventрикулярну дисоціацію – відсутність зв'язку між синусовим і вузловим ритмами.



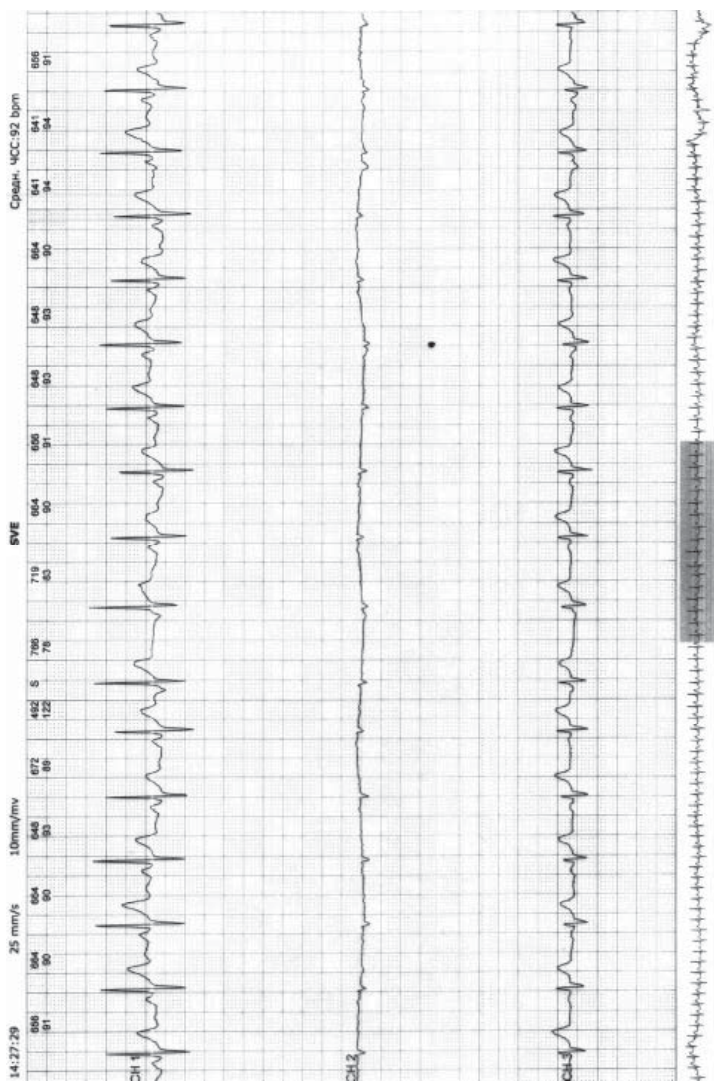
**ЕКГ №13.** 85-річний пацієнт з ішемічною кардіоміопатією. Зверніть увагу на неправильний ритм та відсутність зубців Р – ключові ознаки фібриляції передсердь. Також наявні основні ознаки повної блокади лівой ніжки пучка Гіса: розширений шлуночковий комплекс (близько 160 мсек), монофазна морфологія (R) шлуночкового комплексу у V6, комплекси типу rS у V1-4 та дискордантне зміщення сегменту ST.



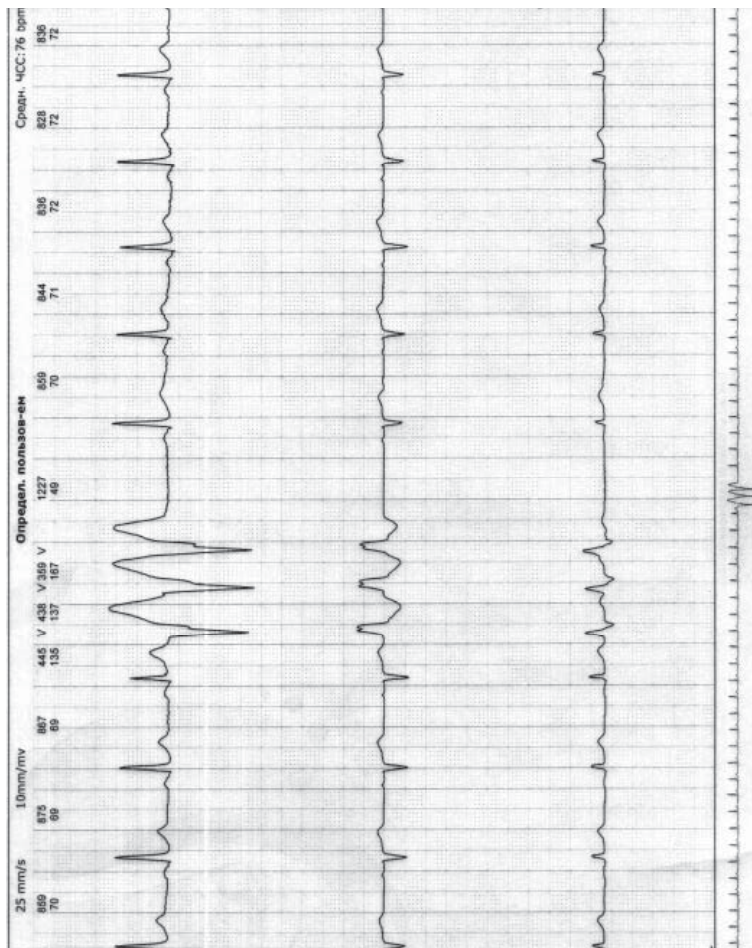
**ЕКГ №14.** Фрагмент холтеровського моніторингування ЕКГ. Шлуночкова квадрігеменія.



**ЕКГ №15.** Фрагмент холтерівського моніторування ЕКГ. Екстрасистола з верхньої частини атріовентрикулярного вузла нижніх відділів передсердь (7-ий комплекс), після якої виникає такий же замісний комплекс.

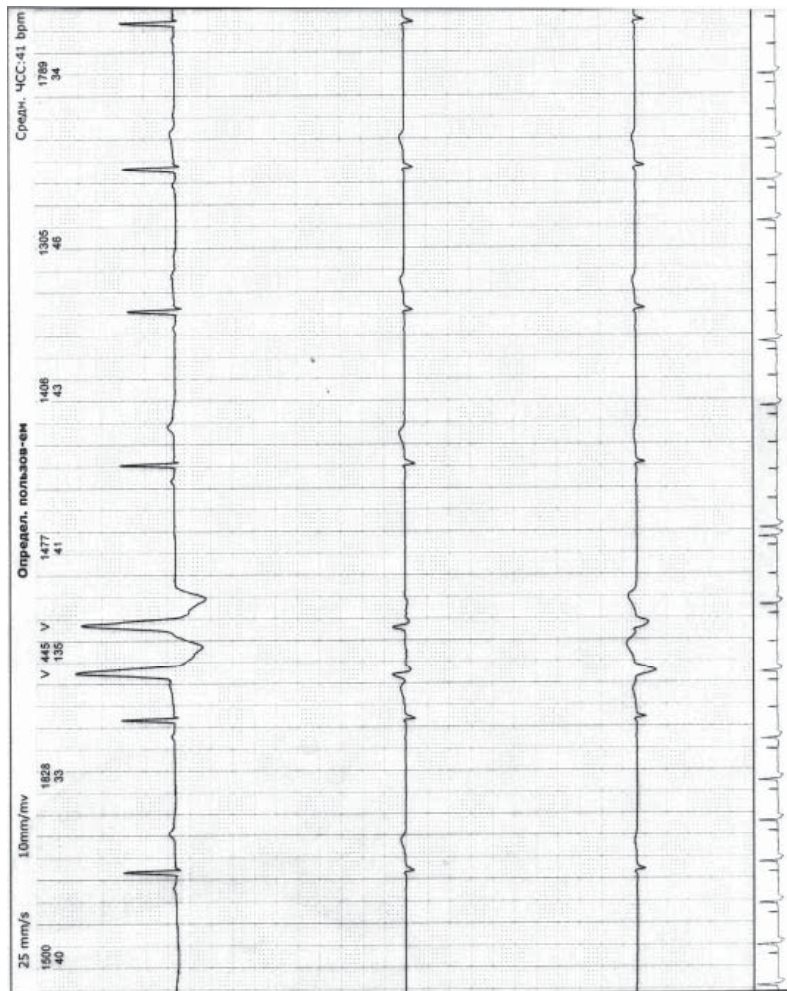


**ЕКГ №16.** Фрагмент холтеровського моніторування ЕКГ. Шлуночковий триплет (комплекси 5-ий, 6-ий і 7-ий).

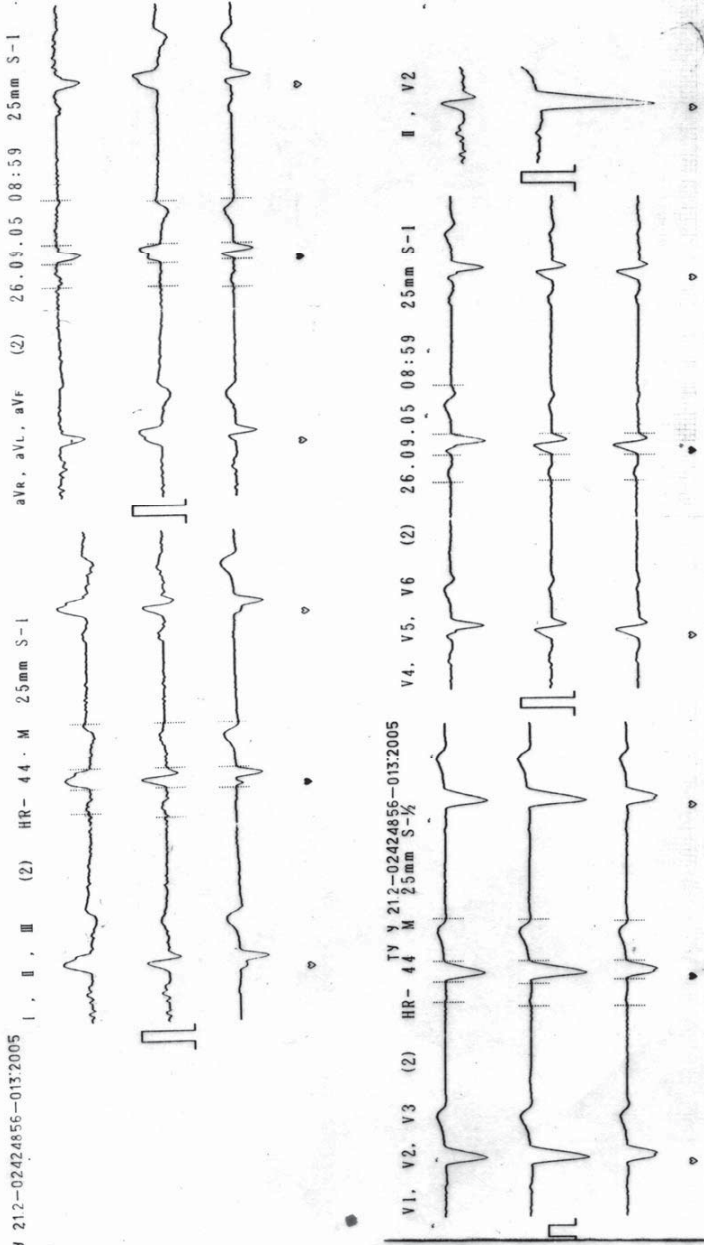




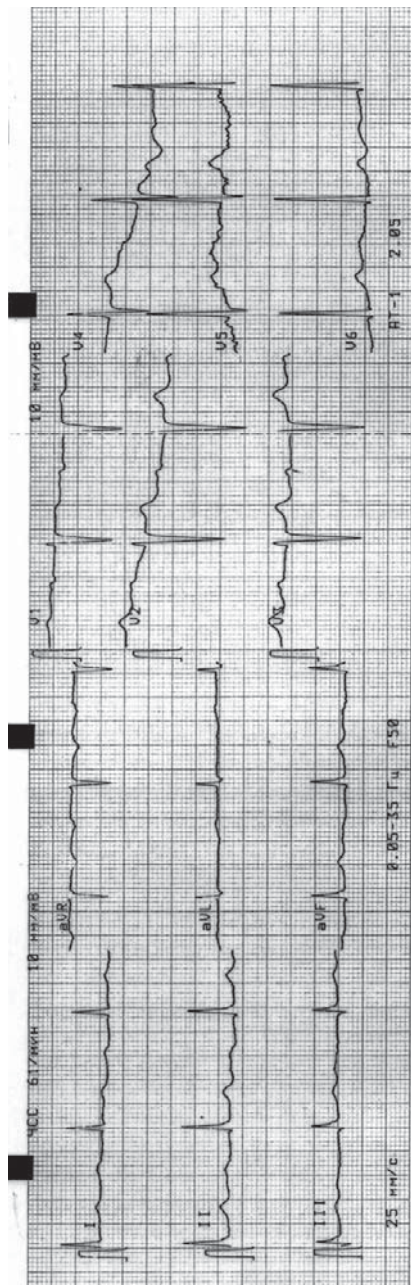
**ЕКГ №17.** Фрагмент холтерівського моніторування ЕКГ. Шлуночковий куплет (комплекси 3-й та 4-й).



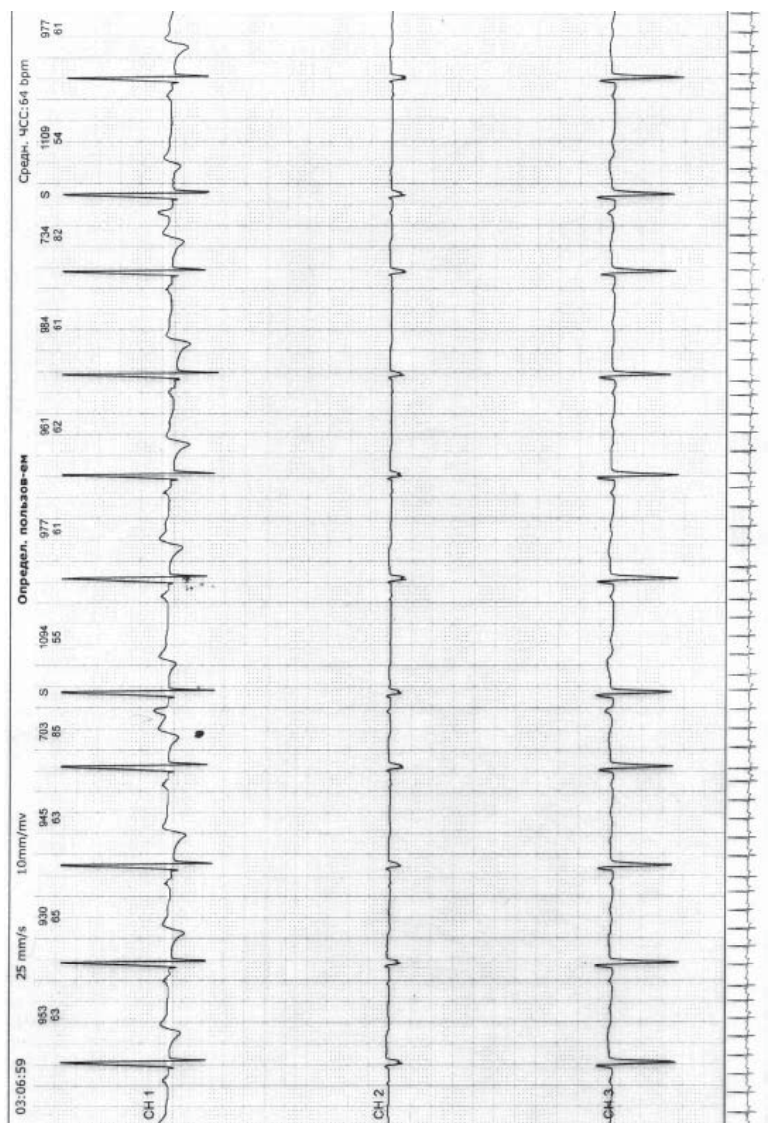
**ЕКГ №18.** Синусова брадикардія (ЧС 44 уд/хв), блокада лівої ніжки пучка Гіса з атиповою реполяризацією у лівих грудних відведеннях.



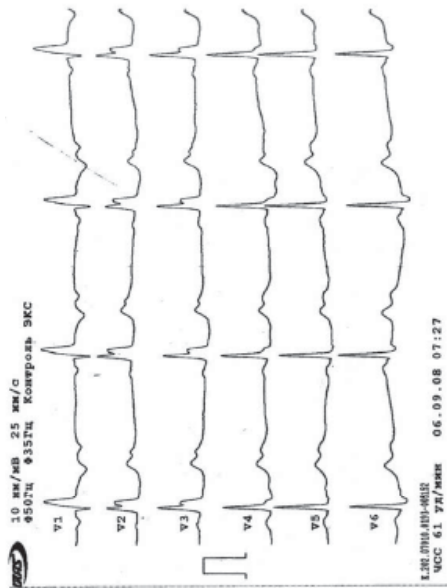
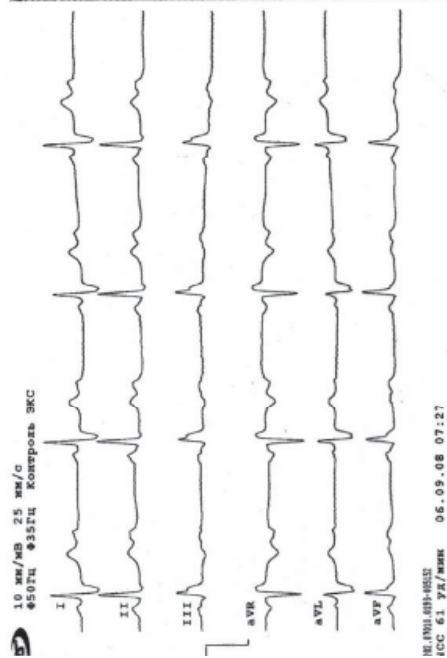
**ЕКГ №19.** 61-річний чоловік після операції протезування аортального клапану з приводу інфекційного ендокардиту, що був ускладнений абсцесом кореня аорти. Синусовий ритм з ЧСС 61 уд/хв., атріо-вентрикулярна блокада I ступеня (інтервал PR 400 мсек). Гіпертрофія лівого шлуночка.



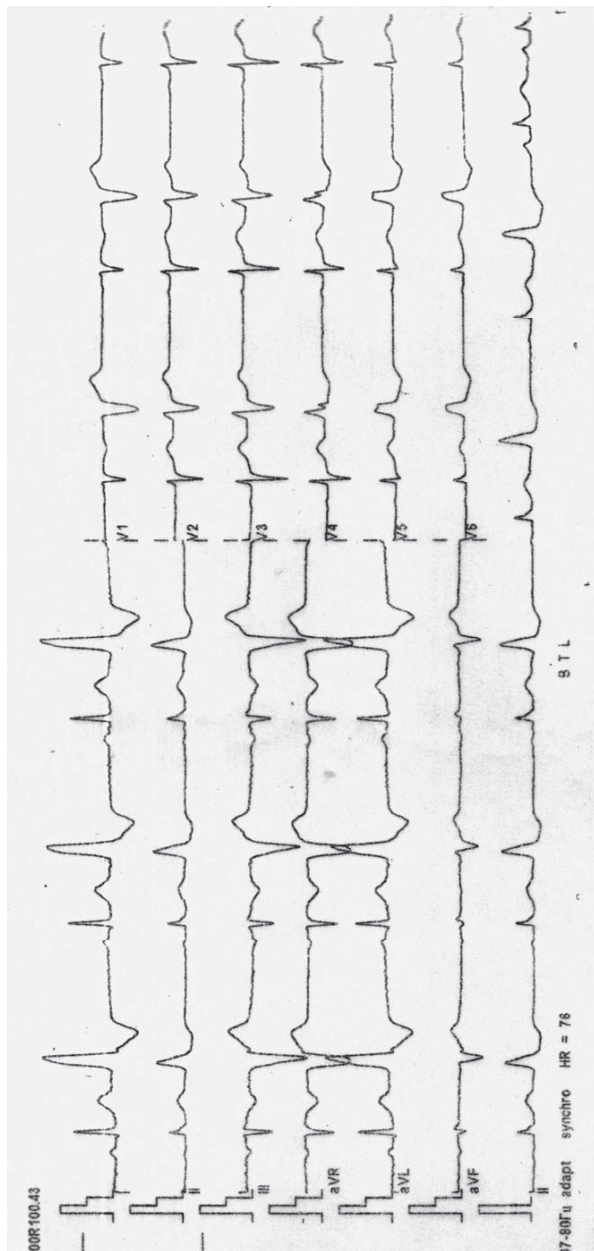
**ЕКГ №20.** Фрагмент холтеровського моніторування ЕКГ. Передсердні екстрасистоли (5-ий та 10-ий комплекси).



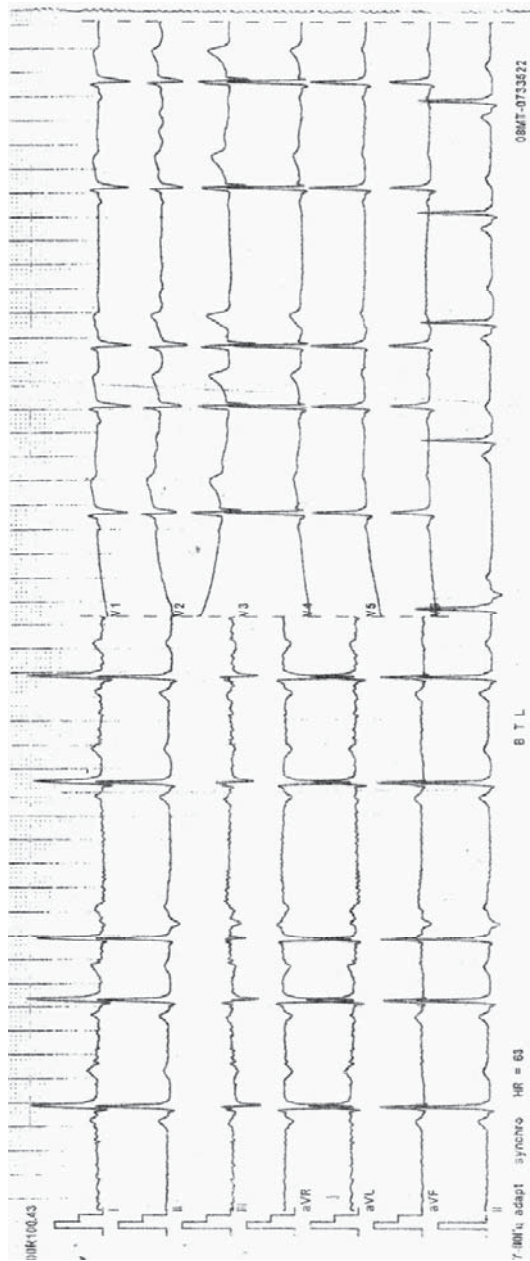
**ЕКГ №21.** Синусовий ритм з агіоventрикулярною блокадою II ст. тип Мобітц-Ш (блокада високого ступеня) і проведенням 2:1. Наявна блокада правої ніжки пучка Гіса (глибокі S у I, aVL, V6, комплекс типу rSR' у V1). Зверніть увагу на непроведені зубці Р після кожного шлуночкового комплексу.



**ЕКГ №22.** Шлуночкова бігемія. Кожен другий комплекс – шлуночкова екстрасистола з морфологією, подібною на блокаду лівої ніжки пучка Гіса і майже горизонтальною чи незначно відхиленою вліво електричною віссю (правошлуночкова бігемія).



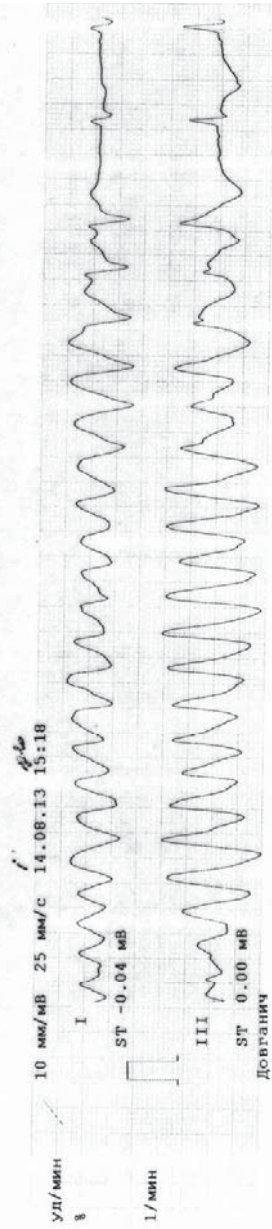
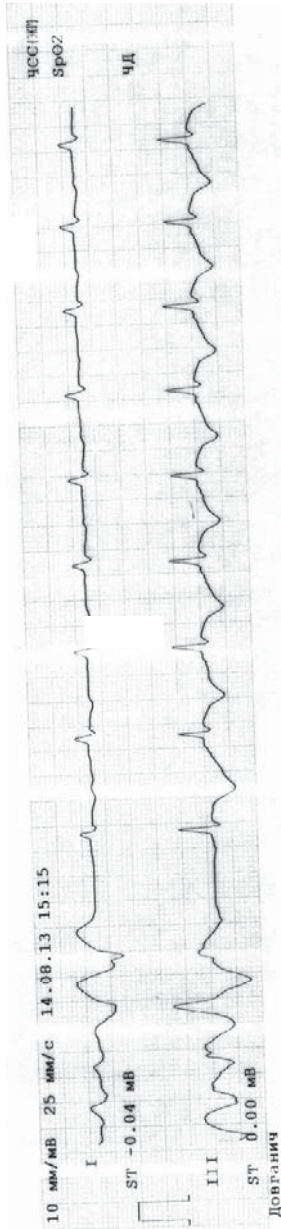
**ЕКГ №23.** Тригемінія із нижнього відділу агіоventрикулярного вузла. У ритмограмі II відведення (нижній рядок) – 3-й та 6-й комплекси – екстрасистоли. Зверніть увагу на інвертований зубець R, що розміщений одразу за шлуночковим комплексом кожної екстрасистоли (на сегменті ST).








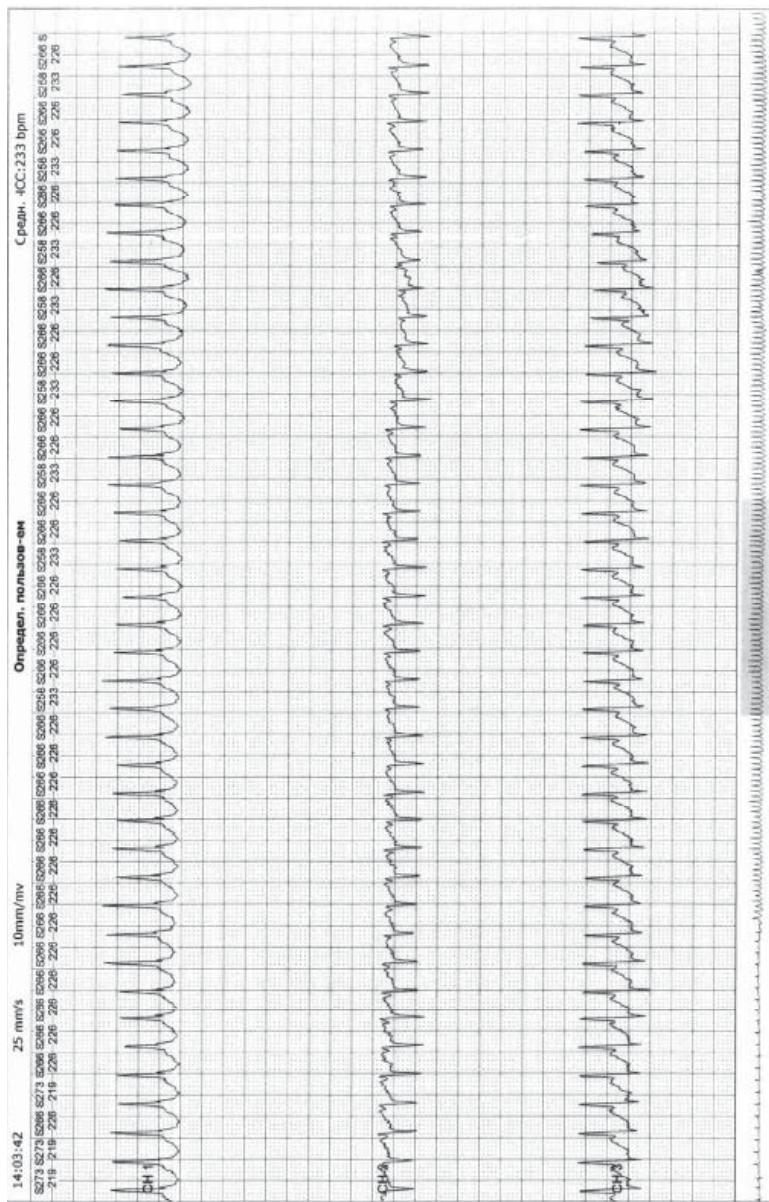
**ЕКГ №25.** Фрагмент ЕКГ, записаний приліжковим монітором у реанімаційному відділенні у пацієнта з гострим інфарктом міокарда. Верхня панель: синусовий ритм з ЧСС 83 уд/хв., значно подовжений QTc (659 мсек за формулою Bazetta). Нижня панель: пароксизм поліморфної шлуночкової тахікардії (torsades des pointes).




**ЕКГ №26.** Фібриляція передсердь, брадисистолія (ЧСС від 42 до 83 уд/хв). Зверніть увагу на неправильний ритм, відсутність зубців P, хвилі f. Комплекс типу QS у V1-2 діагностичні для перенесеного переднього інфаркту міокарда.



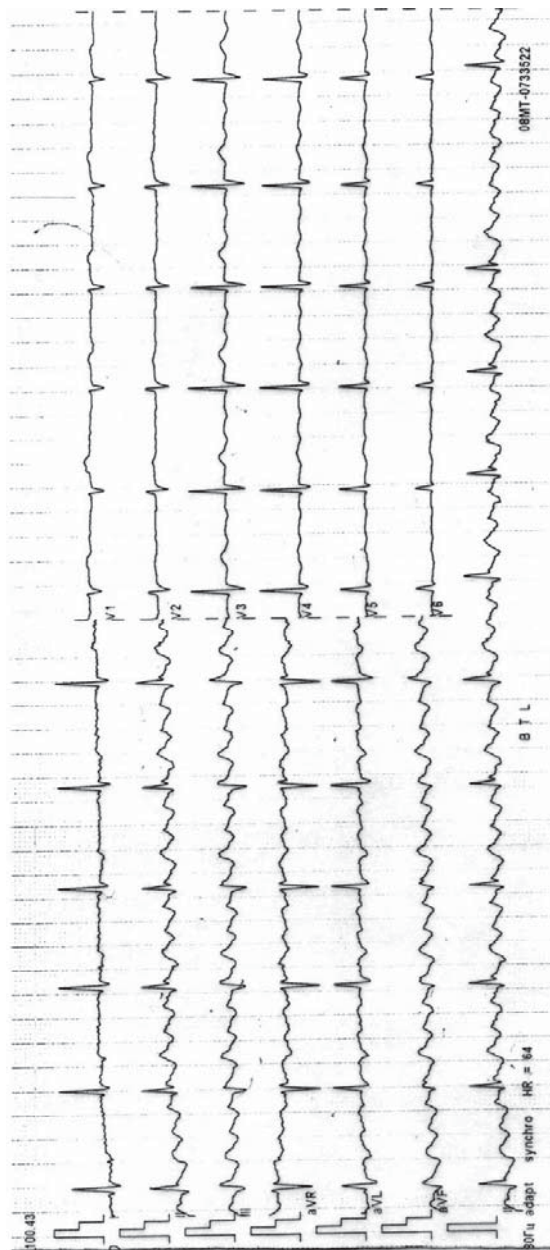
**ЕКГ №27.** Фрагмент холтеровського моніторингу ЕКГ. Пароксизмальна регулярна тахікардія з вузькими шлуночковими комплексами і ЧСС близько 230 уд./хв. – надшлуночкова пароксизмальна тахікардія. Зверніть увагу на тахізалежну депресію сегменту ST на каналі 3 та електричну альтернацію.



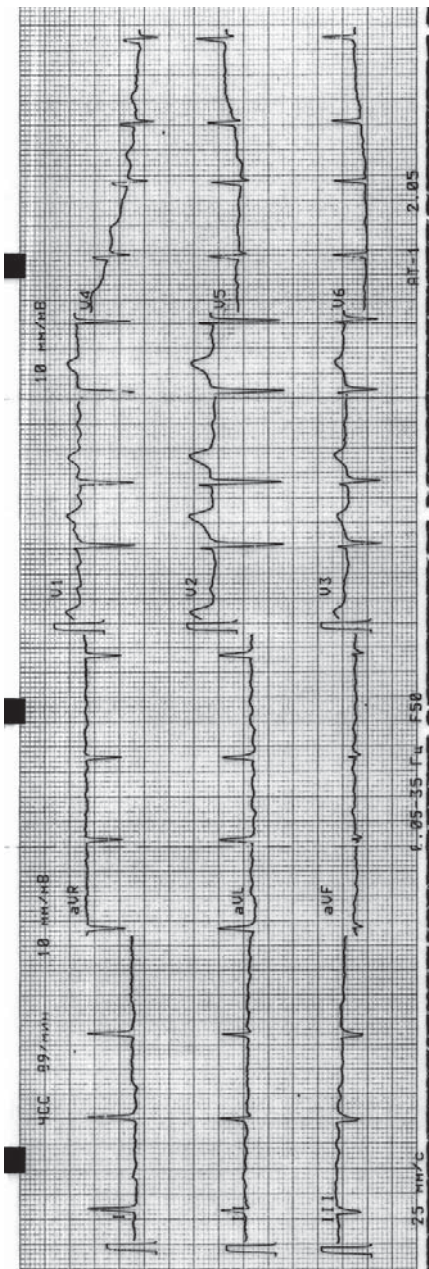
**ЕКГ №28.** Феномен WPW. Синусовий ритм, синусова аритмія з ЧСС близько 79 уд/хв. Зверніть увагу на короткий інтервал PR (менший 100 мсек), дельта-хвилі (позитивні у I, aVL, V5-6, негативні у III, aVF), широкий шлуночковий комплекс (120 мсек), вторинні зміни реполяризації.



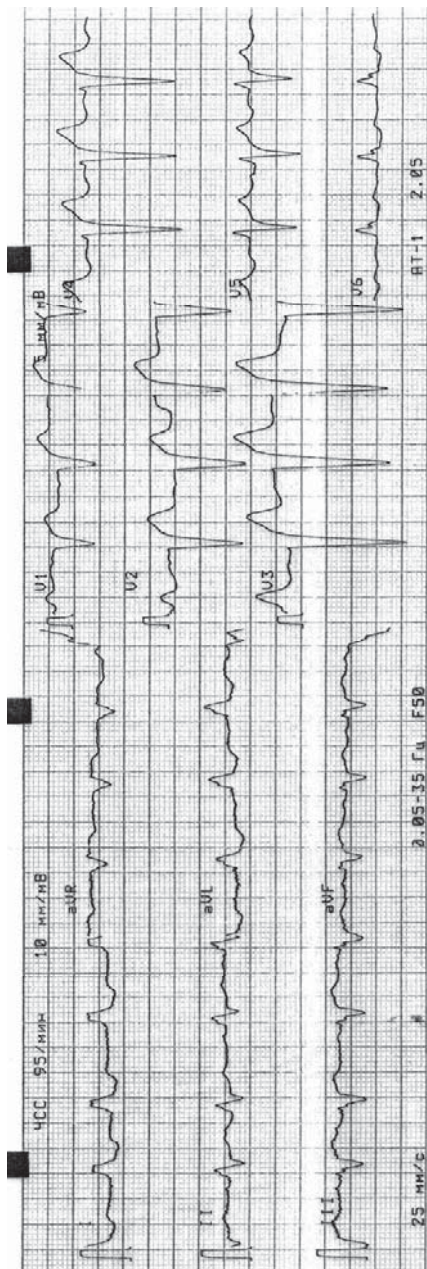
**ЕКГ №29.** Тріпотіння передсердь, ліковане бета-блокатором та дигоксином. Зверніть увагу на хвилі тріпотіння (F), що їх найкраще видно у відведеннях II, III, aVF. Частота хвиль F 300 уд/хв., є агріовентрикулярна блокада II ступеня із проведнням 4:1 (після кожної четвертої хвилі є шлуночковий комплекс), частота скорочень шлуночків 75 уд/хв. Нижній рядок – ритмограма у II відведенні. Зверніть увагу на транзиторне проведення 8:1 після 10 комплексу).



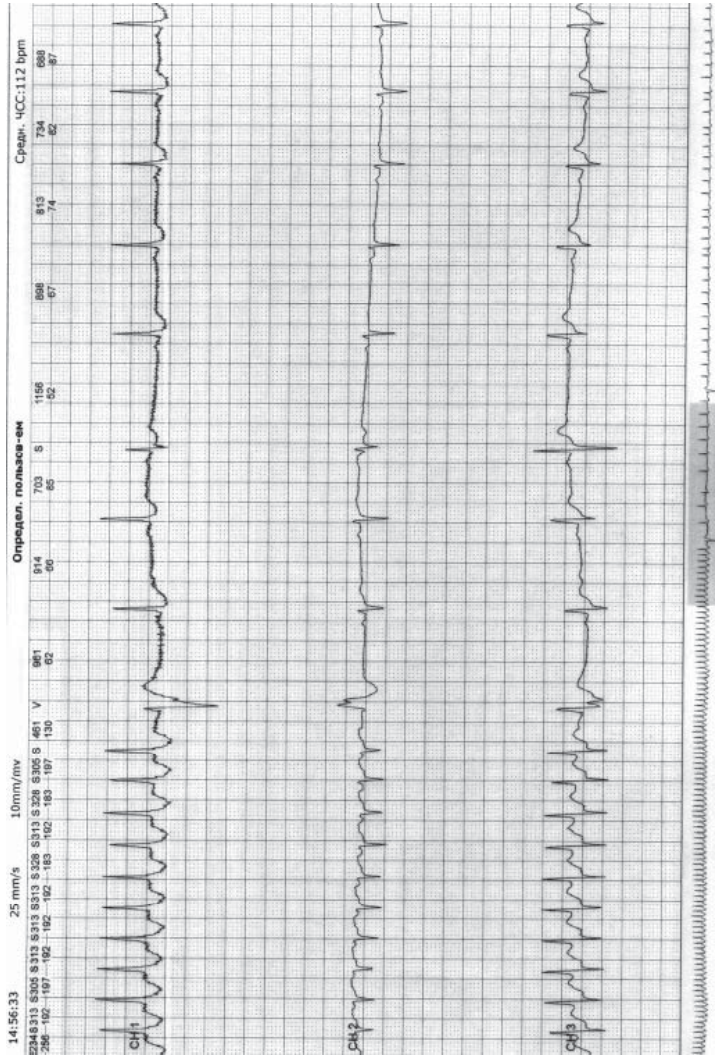
ЕКГ №30. Фібриляція передсердь, нормосistolічна форма.



**ЕКГ №31.** Фібриляція передсердь, блокада лівої ніжки пучка Гіса.

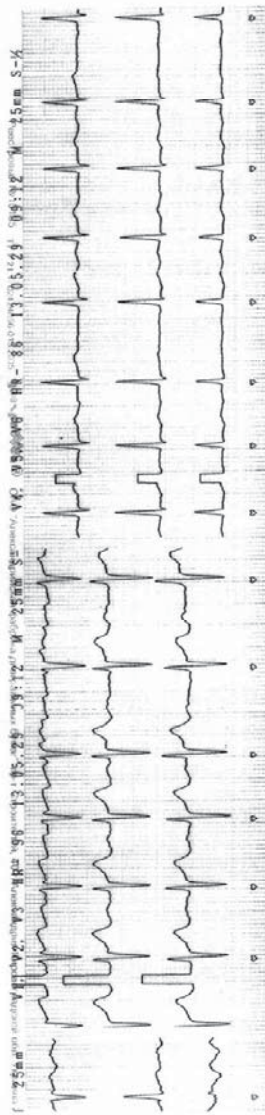
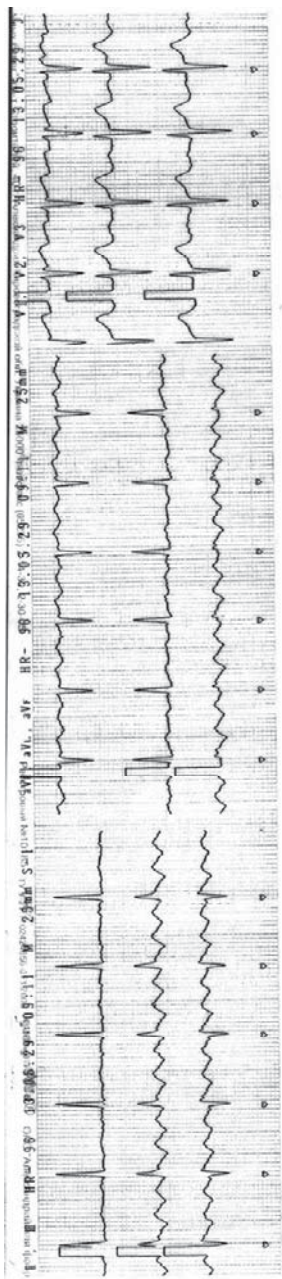


**ЕКГ №32.** Фрагмент холтеровського моніторування ЕКГ, на якому зареєстровано припинення пароксизму надшлуночкової тахікардії шлуночковою екстрасистолюю. Зверніть увагу на посттахікардіальну депресію сегменту ST.

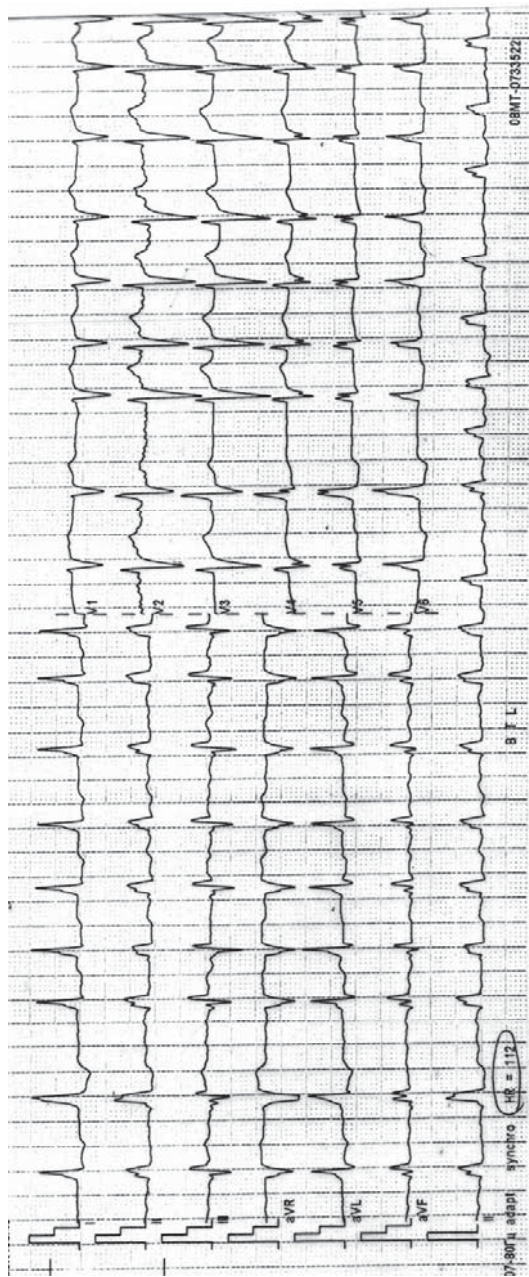




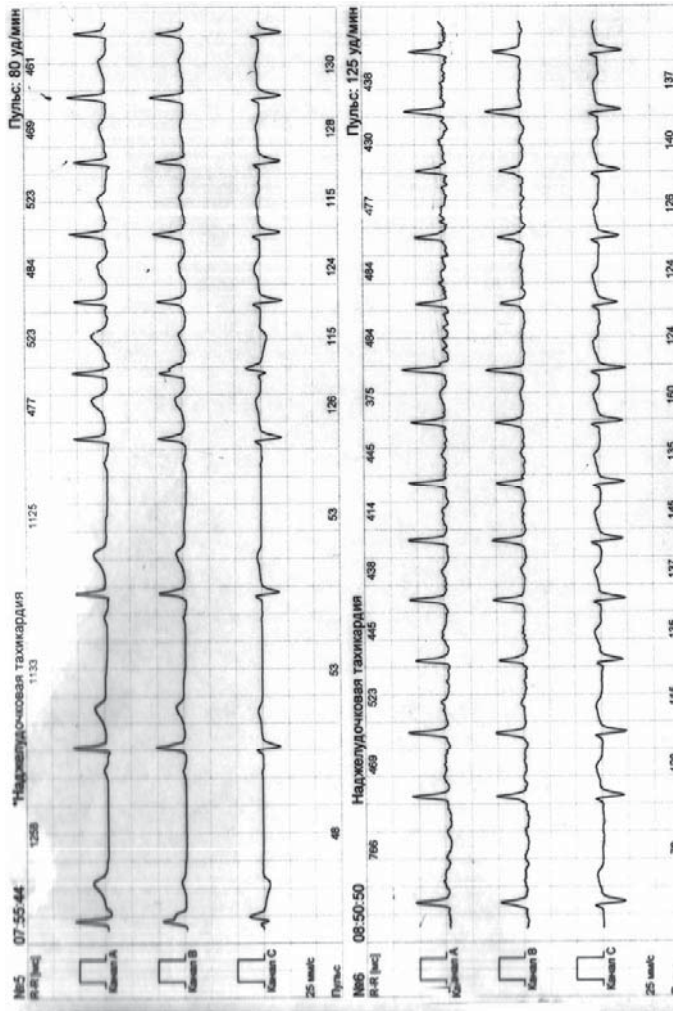
**ЕКГ №33.** Типове тріпотіння передсердь із варіабельною атріовентрикулярною блокадою. Хвилі F з частотою 300 уд./хв. (відведення І, Ш, aVF). Верхня панель показує регулярний шлуночковий ритм з ЧСС 100 уд./хв. і проведеним 3:1 внаслідок АВ-блокади II ступеня типу Мобітц-2. На нижній панелі шлуночковий ритм стає нерегулярним через атріовентрикулярну блокаду II ст. типу Мобітц-1.



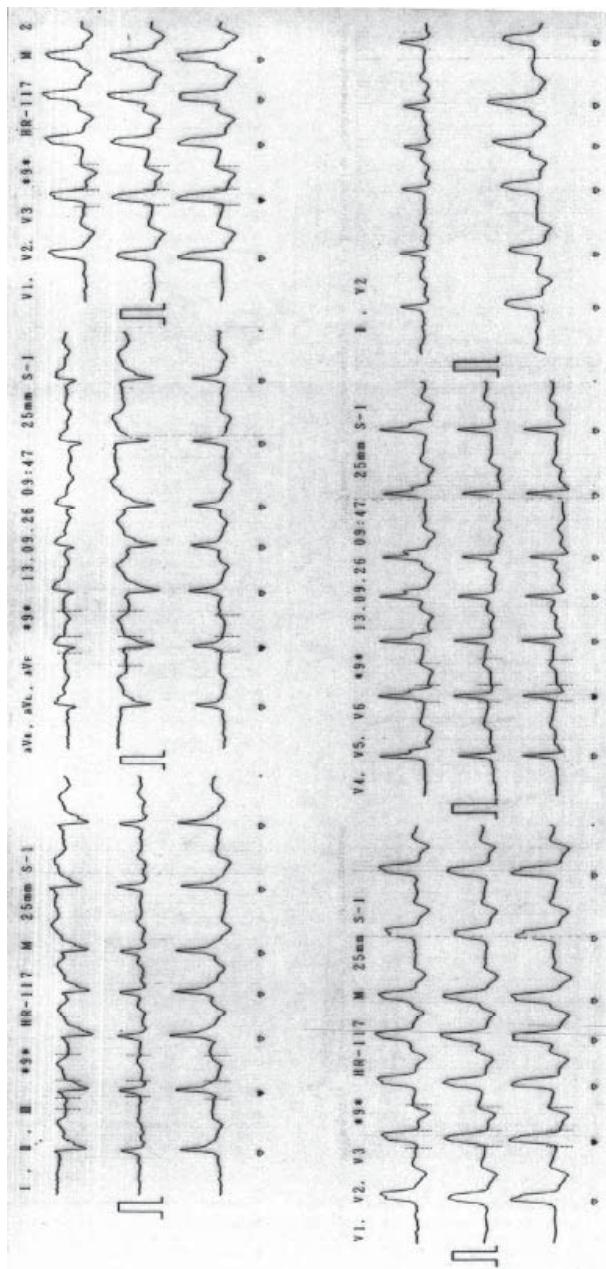
**ЕКГ №34.** 57-річний чоловік із ішемічною кардіоміопатією та цукровим діабетом. Фібриляція передсердь, блокада лівої ніжки пучка Гіса, перенесений нижній інфаркт міокарда.



**ЕКГ №35.** Фрагмент холтеровського моніторингу ЕКГ, на якому зареєстровано початок пароксизму фібриляції передсердь. Перший комплекс – надшлуночкова екстрасистола з аберантним проведенням, потім три синусові комплекси, після яких – надшлуночкова екстрасистола із аберантним проведенням по правій ніжці пучка Гіса, що індукує нерегулярну тахіаритмію без видимого зубця Р і з вузькими шлуночковими комплексами (фібриляція передсердь).

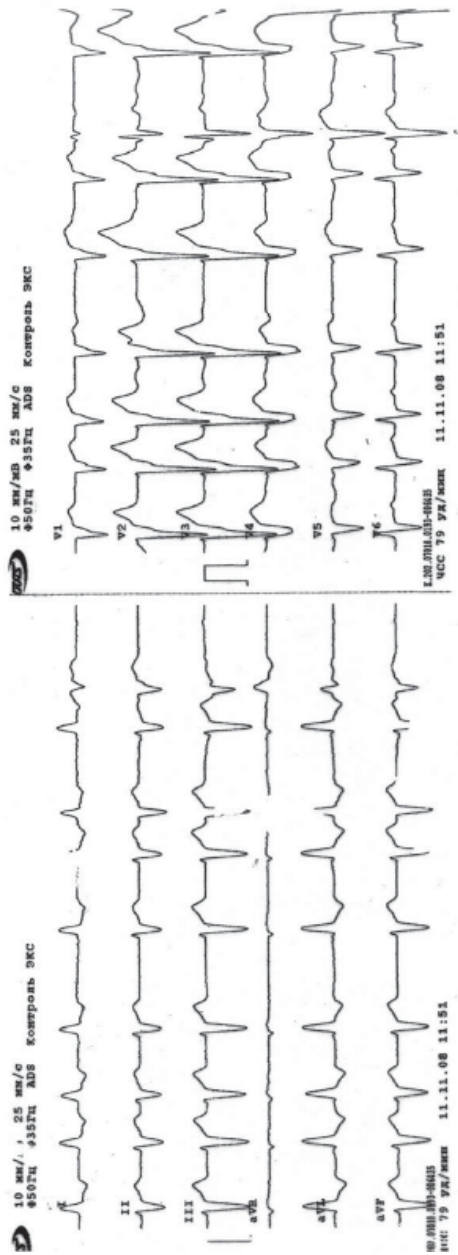


**ЕКГ №36.** Фібриляція передсердь, біфасцикулярна блокада (блокада правої ніжки пучка Гіса та блокада задньої гілки лівої ніжки пучка Гіса).



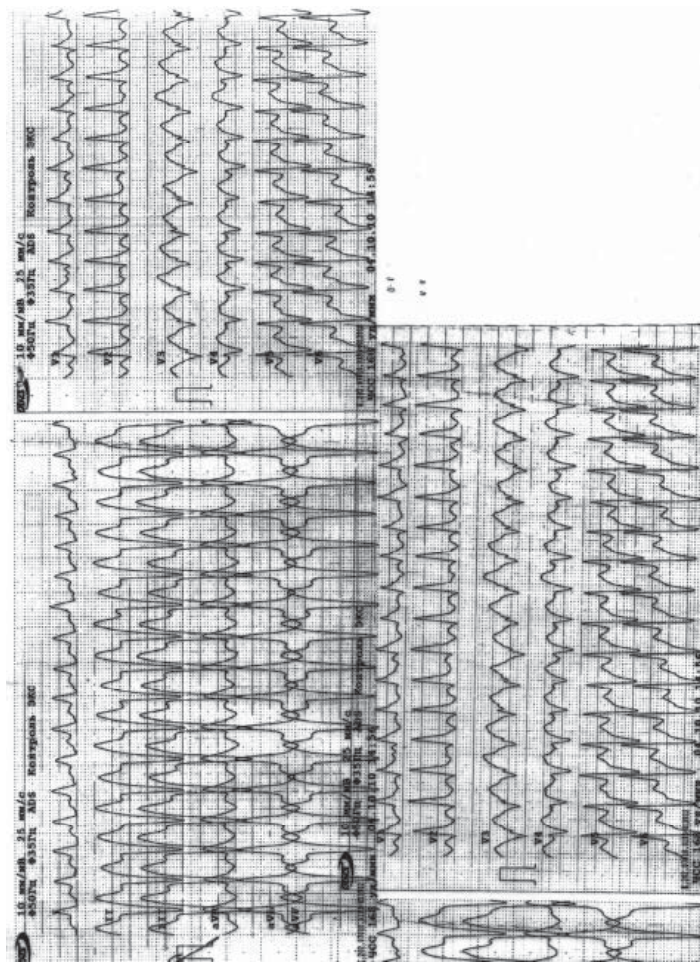


**ЕКГ №38.** Фібриляція передсердь, блокада лівої ніжки пучка Гіса. Дев'ятий комплекс на лівій панелі та сьомий комплекс на правій панелі – шлуночкові екстрасистоли.



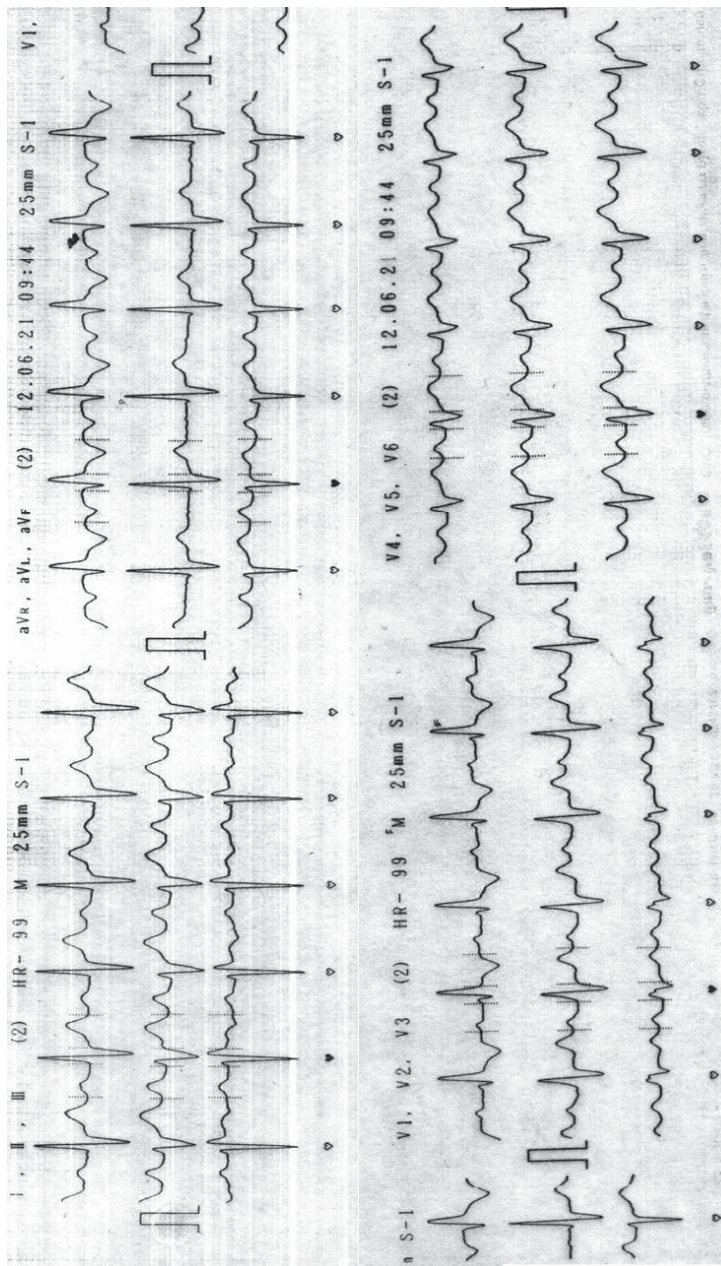


**ЕКГ №40.** Регулярна тахікардія з ЧСС близько 160 уд/хв. і широкими шлуночковими комплексами. Електрична вісь комплексів орієнтована вертикально знизу вгору, а морфологія комплексів нагадує двопучкову блокаду – блокаду правої ніжки пучка Гіса та блокаду передньої гілки лівої ніжки пучка Гіса, що характерно для фасцикулярної тахікардії із задньої гілки лівої ніжки пучка Гіса.

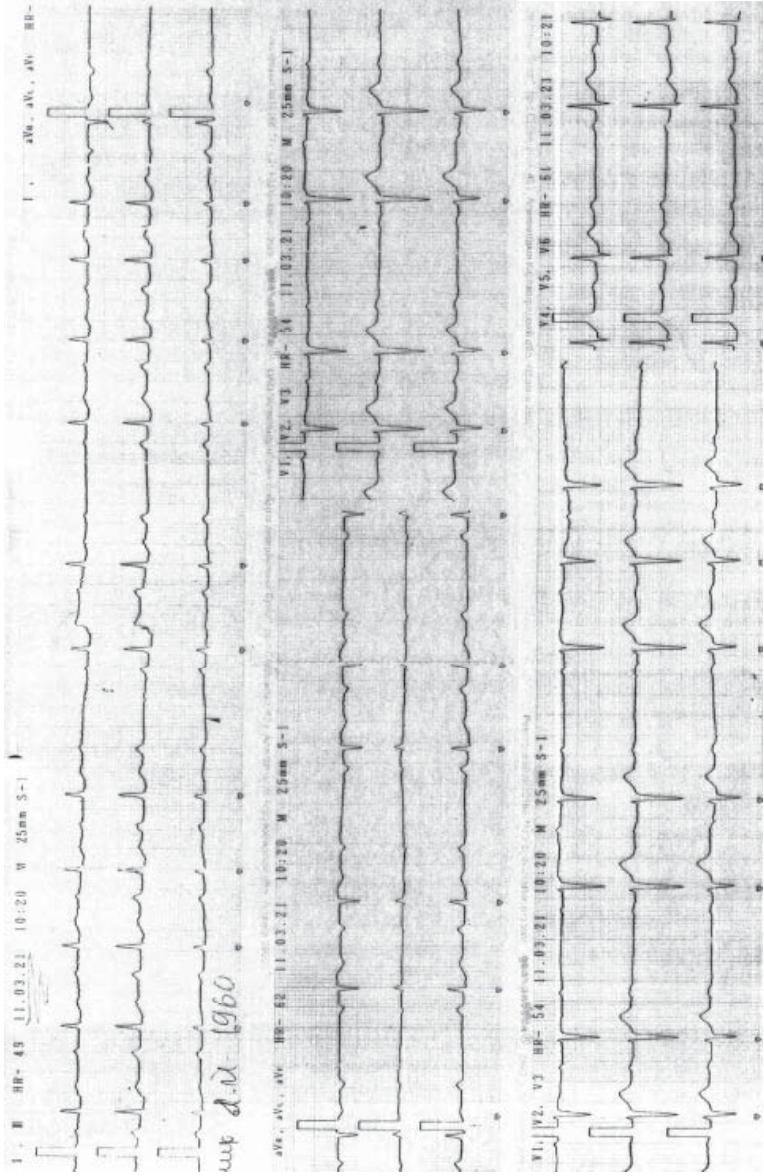




**ЕКГ № 41.** Трипучкова блокада: агріовентрикулярна блокада I ступеня, блокада правої ніжки пучка Гіса та блокада передньої гілки лівої ніжки пучка Гіса.



**ЕКГ №42.** Атриовентрикулярна блокада II ступеня типу Мобітц-1 (блокада Венкебаха).  
На верхній панелі показані дві повні послідовності Венкебаха – 6:5 та 3:2.



## **ЕТАЛОНИ ВІДПОВІДЕЙ**

### **Карта №1**

#### **Завдання 1**

2. Аритмія, викликана порушенням збудливості

#### **Завдання 2**

1. Синусова тахікардія
2. Синусова брадикардія
3. Синусова аритмія
4. Атріовентрикулярний вузловий ритм

#### **Завдання 3**

1. Серцебиття
2. Біль та неприємні відчуття в ділянці серця
3. Головокружіння

#### **Завдання 4**

1. Відсутність передсерпних комплексів перед шлуночковим комплексом
2. Наявність хвилястої ізолинії
3. Неоднакові інтервали між шлуночковими комплексами
4. Частота серцевих скорочень більше 90 уд/хв.

#### **Завдання 5**

3. Миготіння передсердь
5. Тріпотіння передсердь
7. Миготіння шлуночків
9. Тріпотіння шлуночків

### **Завдання 6**

7. Періодичні наступаючі передчасні скорочення серця
8. Компенсаторна пауза
10. Аритмія пульсу

### **Завдання 7**

3. Ритм синусовий, неправильний, залежить від акту дихання
5. Зубці ЕКГ комплексу не змінені
8. Інтервали ТР неоднакові, залежать від фази дихання

### **Завдання 8**

4. Комплексу QRS передує передчасний позитивний чи негативний зубець Р
5. За екстрасистолією настає повна компенсаторна пауза
6. Зубець Р в екстрасистолічному комплексі негативний і передує QRS

### **Завдання 9**

4. ЕКГ-картина не відрізняється від норми

### **Завдання 11**

1. Лікування основного захворювання
2. При показах – препарати наперстянки
3. Препарати Раувольфії серпентина
4. Препарати калію
5. Седативна терапія
6. Блокатори  $\beta$ -адренорецепторів (індерал, анаприлін, ізоптін, тразикор)

## *Карта №2*

### **Завдання 1**

1. Аритмія, викликана порушенням функції автоматизму

### **Завдання 2**

5. Екстрасистолія
6. Пароксизмальна тахікардія

### **Завдання 3**

1. Серцебиття
2. Біль у ділянці серця
3. Головокружіння
8. Перебої в ділянці серця
12. Задишка

### **Завдання 4**

1. Частота серцевих скорочень більше 90 уд/хв.
2. Форми передсердного і шлуночкового комплексів не змінені
3. Інтервал TP скорочений
4. Інтервал ST може бути зміщений нижче ізолінії

### **Завдання 5**

3. Миготіння передсердь
5. Тріпотіння передсердь
7. Миготіння шлуночків
9. Тріпотіння шлуночків

### **Завдання 6**

7. Періодичні наступаючі передчасні скорочення серця
8. Компенсаторна пауза

9. Посилення I тону після екстрасистолії
10. Аритмія пульсу

### **Завдання 7**

1. Частота серцевих скорочень більше 90 уд/хв.
2. Ритм синусовий, правильний
5. Зубці ЕКГ комплексу не змінені
7. Інтервал ТР скорочений

### **Завдання 8**

5. За екстрасистолією настає повна компенсаторна пауза
1. Зубець Р негативний і знаходиться між QRS і Т

### **Завдання 9**

5. Зазубреність, розширення шлуночкового комплексу
  6. Зміщення інтервалу ST протилежне шлуночковому комплексу
- Протилежний напрям початкової і кінцевої частин шлуночкового комплексу

### **Завдання 11**

- A.
  1. Лікування основного захворювання
  2. Препарати беладонни
- B.
  1. Штучне дихання
  2. Закритий масаж серця
  3. Внутрішнє введення норадреналіна
  4. Внутрішнє введення новокаїнамід, лідокаїну
  5. При показах – електрична дефібриляція серця

## *Карта №3*

### **Завдання 1**

4. Аритмія, викликана порушенням функції провідності і збудливості одночасно

### **Завдання 2**

1. Синусова тахікардія
2. Синусова брадикардія
3. Синусова аритмія
4. Атріовентрикулярний вузловий ритм

### **Завдання 3**

5. Періодичне відчуття завмирання в ділянці серця
11. Скарги відсутні

### **Завдання 4**

1. Передсердний зубець Р негативний і передує шлуночковому комплексу
2. Інтервал PQ скорочений
3. Передсердний зубець Р нашаровується на шлуночковий комплекс
4. Від'ємний передсердний зубець слідує за комплексом QRS

### **Завдання 5**

3. Миготіння передсердь
5. Тріпотіння передсердь
8. Миготіння шлуночків
9. Тріпотіння шлуночків

### **Завдання 6**

2. Ритм галопу
3. Періодична ондуляція шийних вен
4. Брадикардія
5. «Гарматний тон» Стражеско
6. Напади Морганьї-Адамса-Стокса

### **Завдання 7**

2. Ритм синусовий, правильний
4. Частота серцевих скорочень менше 60 уд/хв.
5. Інтервал ТР подовжений
6. Зубці ЕКГ комплексу не змінені

### **Завдання 8**

5. За екстрасистолією настає повна компенсаторна пауза  
Зубець Р нашаровується на QRS

### **Завдання 9**

1. Частота серцевих скорочень 250 і більше в 1 хв.
2. Розширений, чудернацької форми шлуночків комплекс
3. Відсутність передсердного зубця Р й інтервалів міжшлуночковими комплексами

### **Завдання 11**

1. Рефлекторна дія на блукаючий нерв
2. Препарати наперстянки
3. Блокатори  $\beta$ -адренорецепторів (індерал, обзидан, ізоптін, тразикор)
4. Хінін і його похідні
5. Седативна терапія
6. Новокаїнамід, лідокаїн



7. Препарати калію
8. При показах – електрична дефібриляція серця

### *Карта №4*

#### **Завдання 1**

1. Аритмія, викликана порушенням функції автоматизму

#### **Завдання 2**

7. Альтерніруючий пульс
8. Парадоксальний пульс

#### **Завдання 3**

2. Біль у ділянці серця
3. Головокружіння
4. Раптово наростаюче серцебиття
7. Періодичні обморочні стани
12. Задишка.

#### **Завдання 4**

2. Форми передсердного і шлуночкового комплексів не змінені
5. Частота серцевих скорочень менше 60 уд/хв.
6. Ритм синусовий, правильний
7. Інтервал TP подовжений

#### **Завдання 5**

3. Миготіння передсердь
5. Тріпотіння передсердь
7. Миготіння шлуночків
9. Тріпотіння шлуночків

### **Завдання 6**

3. Періодична ондуляція шийних вен
4. Брадикардія
5. «Гарматний тон» Стражеско
6. Напади Морганьї-Адамса-Стокса

### **Завдання 7**

1. Частота серцевих скорочень більше 90 уд/хв.
2. Ритм синусовий, правильний
5. Зубці ЕКГ комплексу не змінені
7. Інтервал ТР укорочений

### **Завдання 8**

2. Перед екстрасистолічним комплексом інтервал ТР скорочений
4. Комплексу QRS передуює передчасний позитивний чи негативний зубець Р
5. За екстрасистолією настає повна компенсаторна пауза

### **Завдання 9**

1. Зазубреність і розширення шлуночкового комплексу
2. Зміщення інтервалу ST протилежне шлуночковому комплексу
3. Протилежний напрям початкової і кінцевої частин шлуночкового комплексу
5. В першому відведенні QRS направлений догори, в третьому – донизу

### **Завдання 11**

1. Лікування основного захворювання
2. Седативна терапія
3. Препарати калію

4. Блокатори  $\beta$ -адренорецепторів (індерал, аймалін, обзидан, ізоптін, тразикор та ін.)
5. Новокаїнамід, лідокаїн
6. Засоби, які покращують метаболізм у серцевому м'язі (вітамінотерапія, кокарбоксілаза, АПФ, коргормон та ін.)
7. Препарати беладонни при екстрасистолії спокою

### ***Карта №5***

#### **Завдання 1**

1. Аритмія, викликана порушенням функції автоматизму

#### **Завдання 2**

5. Екстрасистолія
6. Пароксизмальна тахікардія

#### **Завдання 3**

8. Перебої в ділянці серця
9. Відчуття «випадання» серцевого скорочення
11. Скарги відсутні.

#### **Завдання 4**

1. Подовжений інтервал PQ (більше 0,2 с)
2. Прогресуюче подовження інтервалу PQ з наступним випаданням одного серцевого комплексу (періоди Самойлова-Венкенбаха)
3. Періодичне випадання шлуночкового комплексу в співвідношенні з передсердним 2:1, 3:1, 4:1, 5:1 і т.д.
4. На ЕКГ реєструються 2 ритми – більш частий PP і більш рідкий RR

### **Завдання 5**

1. Синусова тахікардія
3. Синусова брадикардія
5. Синусова аритмія.
6. Атріовентрикулярний ритм
- 7 Міграція джерела серцевого ритму
9. Інтерферуюча дисоціація

### **Завдання 6**

2. Напади Морганьї-Адамса-Стокса
4. Різка блідість, а потім ціаноз шкірних покривів
5. Непритомний стан
6. Зникнення пульса
7. Виражена глухота тонів

### **Завдання 7**

2. Інтервал PQ подовжений
3. Інтервал P негативний і слідує за QRS
5. Зубці QRS і T незмінні

### **Завдання 8**

5. Зубець QRS розширений, зазубрений, перед ним відсутній передсердний P
6. В екстрасистолічному комплексі QRS і T розташовані дискордантно
7. Після екстрасистолічного комплексу настає повна компенсаторна пауза

### **Завдання 9**

1. Зазубреність і розширення шлуночкового комплексу
2. Зміщення інтервалу ST протилежно шлуночковому комплексу

3. Протилежний напрям початкової і кінцевої частин шлуночкового комплексу
4. В першому відведенні QRS направлений донизу, в третьому – догори

### **Завдання 11**

1. Препарати наперстянки
2. Хінідін за схемою
3. Новокаїнамід, лідокаїн
4. Блокатори  $\beta$ -адренорецепторів (індерал, обзидан, ізоптін, тразикор)
5. Препарати калію (панангін, оротат калію, хлористий калій)
6. При показах – електрична дефібриляція серця

## ***Карта №6***

### **Завдання 1**

4. Аритмія, викликана порушенням функції провідності і збудливості одночасно

### **Завдання 2**

1. Синоаурикулярна блокада
2. Внутрішлуночкова блокада
3. Внутріпередсердна блокада

### **Завдання 3**

4. Пульс ритмічний, з частотою від 150 до 300 уд/хв.
5. Пульсація яремних вен

#### **Завдання 4**

9. Ритм синусовий, правильний
10. Форма шлуночкового і передсердного комплексів не змінені
11. Інтервал TP подовжений

#### **Завдання 5**

1. Інтерферуюча дисоціація
2. Ідіоventрикулярний ритм
3. Міграція джерела (водія) серцевого ритму
4. Атріовентрикулярний ритм
5. Синусова аритмія
7. Синусова брадикардія
9. Синусова тахікардія

#### **Завдання 6**

1. Задишка
2. Серцебиття
7. Перебої в ділянці серця
8. Біль у ділянці серця

#### **Завдання 7**

2. Інтервал PQ скорочений
4. Зубець P двофазний, нашаровується на QRS
5. Зубці QRS і T незмінені

#### **Завдання 8**

5. Зубець QRS розширений, зазубрений, пререкручений, перед ним відсутній передсердний P
6. В екстрасистолічному QRS і T розміщені дискордантно
7. Після екстрасистолічного комплексу настає повна компенсаторна пауза

### **Завдання 9**

6. Зубець Р розширений, двофазний, двогорбий.

### **Завдання 11**

1. Препарати беладонни
2. Коронаролітики
3. Препарати, які покращують метаболізм у міокарді
4. Препарати калію
5. Лікування основного захворювання

## ***Карта №7***

### **Завдання 1**

2. Аритмія, викликана порушенням збудливості

### **Завдання 2**

8. Альтерніруючий пульс
9. Парадоксальний пульс

### **Завдання 3**

1. Пульс ритмічний, із частотою більше 90 уд/хв.

### **Завдання 4**

5. Шлуночковий комплекс розширений, зазубрений дискоугантний у I і III відведеннях
6. Комплекс QRS і T протилежно направлені
7. Дискордантність початкової і кінцевої частин шлуночкового комплексу

### **Завдання 5**

1. Синусова тахікардія
3. Синусова брадикардія

5. Синусова аритмія
6. Атріовентрикулярний ритм
7. Міграція джерела серцевого ритму
8. Ідіовентрикулярний ритм
9. Інтерференція дисоціацією

### **Завдання 6**

1. Задишка
2. Неприємні відчуття в ділянці серця
3. Відчуття пульсації в ділянці шиї
4. Раптово наступаюче серцебиття

### **Завдання 7**

1. Зубець Р негативний і передує комплексу QRS
2. Інтервал PQ скорочений
5. Комплекс QRS і зубець Т незмінні

### **Завдання 8**

1. Передсердні і шлуночкові комплекси не змінені
2. Перед екстрасистолічним комплексом інтервал TP скорочений
3. Компенсаторна пауза після екстрасистолії відсутня

### **Завдання 9**

4. Зубці Р слідуєть один за одним у правильному ритмі без інтервалів між ними
5. Після передсердних зубців у правильному ритмі (в співвідношенні 2:1, 3:1, 4:1 і т.д.) слідуєть шлуночкові комплекси

### **Завдання 11**

1. Препарати беладонни
2. Адреналін, нарадреналін, ізадрин



3. Кортикостероїди
4. Діуретики
5. Електростимуляція (посадка спеціальних електростимуляторів)
6. Реанімаційні заходи при клінічній смерті

### *Карта №8*

#### **Завдання 1**

3. Аритмія, викликана порушення функції провідності

#### **Завдання 2**

4. Миготіння передсердь
5. Тріпотіння передсердь
6. Миготіння шлуночків
7. Тріпотіння шлуночків

#### **Завдання 3**

2. Пульс ритмічний, із частотою менше 60 уд/хв.

#### **Завдання 4**

1. Подовжений інтервал PQ (більше 0,2 с)
2. Прогресуюче подовження інтервалу PQ з наступним випаданням одного серцевого комплексу (періоди Самойлова-Венкенбаха)
3. Періодичне випадання шлуночкового комплексу в співвідношенні з передсердним 2:1, 3:1, 4:1 і т.д.
4. На ЕКГ реєструються 2 ритми – більш частий PP і більш рідкий RR.

### **Завдання 5**

3. Синоаурикулярна блокада
5. Внутріпередсердна блокада
7. Атріовентрикулярна блокада
9. Тріпотіння шлуночків

### **Завдання 6**

4. Раптово наступаюче серцебиття
5. Відчуття пульсації в ділянці шиї
6. Неприємні відчуття в ділянці серця
7. Задишка

### **Завдання 7**

1. Тахікардія з ЧСС 160–300 уд/хв.
2. ЕКГ-комплекси нагадують передсердну екстрасистолію
3. Зубці Р нашаровуються на зубці Т попереднього комплексу

### **Завдання 8**

1. Подовження інтервалу PQ (більше 0,2 с)

### **Завдання 9**

1. Відсутність передсердного зубця Р
2. Хвиляста ізолінія
3. Інтервали між шлуночковими комплексами неоднакові

### **Завдання 11**

1. Лікування основного захворювання
2. Препарати беладонни
3. Коронаролітики

4. Препарати, які покращують метаболізм у міокарді
5. Калієвмісні препарати

### *Карта №9*

#### **Завдання 1**

5. Аритмія, викликана порушенням функції скоротливості

#### **Завдання 2**

1. Синоаурикулярна блокада
2. Внутрішлуночкова блокада
3. Внутріпередсердна блокада

#### **Завдання 3**

8. Абсолютна аритмія пульсу

#### **Завдання 4**

1. Передсердний зубець Р негативний і передує шлуночковому комплексу
2. Інтервал PQ скорочений або нормальний
3. Зубець Р нашаровується на шлуночковий комплекс
4. Негативний передсердний зубець слідує за комплексом QRS

#### **Завдання 5**

3. Синоаурикулярна блокада
5. Внутріпередсердна блокада
7. Атріовентрикулярна блокада
8. Внутрішлуночкова блокада

### **Завдання 6**

1. Головокружіння
3. Синдром Морганьї-Адамса-Стокса
7. Задишка

### **Завдання 7**

1. Тахікардія з ЧСС 160–300 уд/хв.
3. Зубці Р нашаровуються на зубці Т попереднього комплексу
4. ЕКГ-комплекси нагадують постійну екстрасистолію, яка виходить із верхньої, середньої або нижньої частини атріовентрикулярного вузла

### **Завдання 8**

2. Прогресуюче подовження інтервалу PQ з наступним випадінням одного серцевого комплексу (періоди Самойлова-Венкенбаха)

### **Завдання 9**

1. Відсутність передсердного зубця Р
2. Хвиляста ізолінія
3. Інтервали між шлуночковими комплексами неоднакові

### **Завдання 11**

1. Рефлективна дія на блукаючий нерв
2. Препарати наперстянки
3. Блокатори  $\beta$ -адренорецепторів (індерал, обзидан, ізоптін, тразикор та ін.)
4. Хінідин і його похідні
5. Седативна терапія
6. Новокаїнамід, лідокаїн

7. Препарати калію
8. При показах – електрична дефібриляція серця

### *Карта №10*

#### **Завдання 1**

3. Аритмія, викликана порушенням функції провідності

#### **Завдання 2**

3. Миготіння передсердь
5. Тріпотіння передсердь
6. Миготіння шлуночків
7. Парадоксальний пульс

#### **Завдання 3**

3. Прискорення пульсу під час вдиху і сповільнення під час видиху

#### **Завдання 4**

5. Серцеві скорочення з частотою 160 і більше за хв.
7. ЕКГ-комплекси нагадують постійну екстрасистолію, яка виходить із ділянок провідної системи серця

#### **Завдання 5**

3. Синоаурикулярна блокада
5. Внутріпередсердна блокада
7. Атріовентрикулярна блокада
9. Внутрішлуночова блокада

### **Завдання 6**

1. Головокружіння
3. Синдром Морганьї-Адамса-Стокса
7. Задишка

### **Завдання 7**

1. Тахікардія з ЧСС 160–300 уд/хв.
3. Зубці Р нашаровуються на зубці Т попереднього комплексу
5. ЕКГ-комплекси нагадують постійну екстрасистолію, яка виходить із правого чи лівого шлуночка

### **Завдання 8**

На ЕКГ реєструються 2 ритми:

- а) більш частий РР:
- б) більш рідкий RR, зубці Р часто нашаровуються на шлуночкові комплекси

### **Завдання 9**

6. Частота серцевих скорочень 250 і більше за хв.
7. Шлуночкові комплекси розширені, іншої форми
8. Передсерді зубці Р відсутні
9. Інтервали між шлуночковим комплексами відсутні

### **Завдання 11**

1. Препарати наперстянки, строфантин
2. Хінідін і його похідні
3. Новокаїнамід, лідокаїн
4. Блокатори  $\beta$ -адренорецепторів
5. Препарати калію
6. При показах електрична дефібриляція серця

## ВІДПОВІДІ НА ЗАПИТАННЯ

1- Г	40- В	79-В	118-В	155-Г
2- А	41- Г	80-Б	119-Г	156-Г
3- Д	42-В	81-В	120-А	157-В
4- Д	43-Д	82-В	121-Д	158-1-Г; 2-Б; 3-А; 4-В
5- Г	44-Д	83-Г	122-Г	159-1-Б; 2-А; 3-Б
6- Г	45-А	84-Д	123-Д	160-А
7- А	46- Г	85-Д	124-Д	161-А
8- Г	47-А	86-А	125-А	162-Б
9- В	48-Д	87-Д	126-Д	163-Д
10- В	49-Д	88-Б	127-А	164-Д
11- Б	50-В	89-Д	128-Д	165-А
12- Д	51-В	90- Г	129-Б	166-Г
13- Д	52-Г	91-А	130-А	167-Д
14- Д	53-Г	92-Г	131-В	168-В
15- В	54-А	93-Г	132-Г	169-Б
16- Д	55-Г	94-Г	133-Д	170-Д
17- Г	56-А	95-Б	134-В	171 -В

## СПИСОК ЛІТЕРАТУРИ

1. Ардашев В.Н., Стеклов В.И. Лечение нарушений сердечного ритма. – М., 1998. – 165 с.
2. Бобров В.А., Безюк Н.Н., Соловьян А.Н. и др. Диагностика и лечение слабости синусового узла: Методические рекомендации. – К., 1991. – 18 с.
3. Бобров В.О., Жаринов О.Й., Куць В.О. та ін. Амбулаторне монітування ЕКГ // Медицина світу: Методичний посібник. – 68 с.
4. Бородай А.А., Сосницкая Т.В. Регистрация повышенной трансмуральной электрической гетерогенности у больных с желудочковыми нарушениями ритма с помощью магнитокардиографического картирования // Укр. Кардіол. Журн. – 2008. – № 1. – С. 85–89.
5. Буланова Н.А. Прогностическое значение метода ЭКГ – ВР у больных с пароксизмальной формой мерцательной аритмии // Кардиология. – 1998. – № 3. – С. 24–32.
6. Буланова Н.А., Стажадзе Л.Л. Иванов Г.Г. и др. Сравнение данных ЭКГ ВР у больных пароксизмальной формой мерцания предсердий в зависимости от длительности заболевания // Вести аритмологии. – 1998. – № 6. – С. 99–102.
7. Голицын С.П. Грани пользы и риска при лечении желудочковых нарушений ритма сердца // Международный журнал медицинской практики. – 2000. – С. 56–64.



8. Дощицин В.Л. Лечение аритмий сердца. – М.: Медицина, 1993. – 320 с.
9. Коваленко В.Н., Деяк С.И. Клиническое применение эхокардиографии: Практик. пособие для врача. – К., 2004. – 32 с.
10. Коваленко В.Н., Сычев О.С. Нарушение сердечного ритма и проводимости: Руководство для врачей. – К., 2009. – 654 с.
11. Кочарнян Л.Л. Стан пересердь і шлуночків серця у хворих з пароксизмальною формою фібриляції передсердь: Автореф. дис... канд. мед. наук. – К., 2000. – 15 с.
12. Кушаковський М.С. Аритмії серця. – СПб.: Гипократ, 1992. – 544 с.
13. Кушаковский М.С. Аритмии сердца. – СПб.: ИКФ «Фолиант», 1998. – 640 с.
14. Кушаковский М.С. Фибрилляция и трепетания предсердий (сходство и различия) // Вестник аритмологии. – 1995. – № 5. – С. 5–9.
15. Мазур Н.А. Пароксизмальные тахикардии. – М.: Медицина, 1992. – 205 с.
16. Сичов О.С., Бобров В.О., Жарынов О.Й. та співавт. Принципи ведення хворих з фібриляцією та тріпотінням передсердь // Рекомендації робочої групи з порушень серцевого ритму Українського наукового товариства кардіологів. – К., 2002. – 42 с.
17. Середюк Н.М. Внутрішня медицина. – К.: Медицина, 2009. – 1102 с.

18. Сычев О.С., Епанчицева О.А., Левчук Е.В. Исследование эффективности бисопролола для лечения желудочковых аритмий у больных ишемической болезнью сердца с сердечной недостаточностью // Мистецтво лікування. – 2005. – С. 79–83.
19. Соловьян А.Н., Захрабова О.Н., Стаднюк Л.А. и др. Магнитокардиографические показатели возбуждения предсердий у больных с пароксизмальной формой фибрилляции предсердий // Укр. кардіол. журн. – 2006. – № 1. – С. 40–46.
20. Abe Y., Fukunami M., Shimonagata T. Prediction of paroxysmal atrial fibrillation in patients with congestive heart failure a prospective study // *Cirkulation*. – 1997. – Vol. 29. – P. 2612–2616.
21. ACC/AHA /ESC guidelines for managements of patients with atrial fibrillation. *Europen Heart J.* – 2001. – Vol. 22. – P. 1852–1923.
22. ACC/AHA/ ESC 2006 quidelines for the management of patients with atrial fibrilataon – executive summary // *Eur. Heart J.* – 2006. – Vol 27. – P. 1979–2030.
23. Ahn J., Hurst J.W. Worisome thoughts about the diagnosis and treatment of patients with Brugada waves and the Brugada syndrome. *Circulation* 2004 mar 30\$ 109(12):1463-7.
24. Allessir M., Wijffels M., Kirchhof C. Eksperimental models of arrhythmias: toys or truth? // *European heart Journal*. – 1998. – Vol 15. – P. 2–8.
25. American Heart Association Guidelines for Cardiopulmonary Resuscitation and Emergency Cardiovascular Care. *Circulation* 2005; 112; IV-1-IV-203.

26. Ajtemir K., Sade E., Oto A. Is there any relationship between signal-averaged ECG P-wave duration and P-wave dispersion? // *European Heart Journal*. – 1999. – Vol. 20. – P. 102.
27. Ching C.K., Teo W.S. Electrocardiographical case. Asymptomatic patient with ST-segment elevation. *Singapore Med J*. 2004 Nov; 45(11):538-41.
28. Di Mao F., Scioli A., Silvotti M., Sciacca A. High resolution pre-P activity // *European Heart Journal*. – 2001. – Vol. 9. – P. 258–261.
29. Dogan A., Ozaydin M., Acar G., Altinbas A., Ergenes O., Nazli C., Kinay O., Gunau G. Does Impaired left ventricular relaxation effect P-wave dispersion in hypertensive patients? *European Heart Journal*. – 2001. – Vol. 22. – P. 547.
30. Fawzy ME, Shoukri M, Osman A, El Amraoui S, Shah S, Nowayhed O, Canver C. Impact of atrial fibrillation on immediate and long-term results of mitral balloon valvuloplasty in 531 consecutive patients // *J. Heart Valve Dis*. 2008. – Mar, 17(2):142-8.
31. Ferreira A.M., Adrag J. P, Cavaco D.M., Candeias R., Morgado F.B., Santos K.R., Santos E., Silva J.A. Benefit of cardiac resynchronization therapy in atrial fibrillation patients vs. patients in sinus rhythm the role of atrioventricular junction ablation // *Europace*. – 2008. – May 28.
32. Fukunami M., Yamada T., Ohmori M. et al. Detection of patients at risk paroxysmal atrial fibrillation during sinus rhythm by P wave-triggered signal-averaged, electrocardiogram // *Circulation*. – 1991. – Vol. 83. – P. 162–169.

33. Kimura Y., Hara S. The affect of electro-acupuncture stimulation on rhythm of autonomic nervoussystem in dogs // J Vet Med Sci., 2008 Apr; 70(4):349-52.
34. Kovacic J.C., Kuchar D.I. Brugada pattern electrocardiographic changes associated with profound electrolyte disturbance. Pacing Clin Electrophysiol. 2004 Jul; 27(7):1020-3.
35. Ogawa H., Inove T.,Yoshida A. et al. The signal – averaged electrocardiogram of P wave in patients withdocumented atrial overload without atrial fibrillation // Jap. Heart J. – 1993. – Vol. 34. – P. 29–39.
36. Patel A.M., Heist E.K., Chevalier J., Holmvang G., D. Avila A., Vela T., Ruskin J.N., Mansour M.C. Effect of presenting rhythm on smage integration to direct catheter ablation of atrial fibrillation. J interv Card Electrophysiol. – May 28.
37. Piepoli, De Vigili, Zappa et al. Atrial fibrillation home management with a telecardiology service. – Abstract of the ESC Congress. – 2003. – P. 636.
38. Porres J.M., Brugada J., Marco P., Garcia F., Azcarate B.T Wave Oversensing by a Cardioverter Defibrillator Implanted in Patient with the Brugada Syndrome. Pacing Clin Electrophysiol. – 2004 Nov; 27(11):1563-1565.

*ДЛЯ НОТАТОК*

*ДЛЯ ПОДАТОК*

Навчальне видання

# ПОРУШЕННЯ СЕРЦЕВОГО РИТМУ ТА ПРОВІДНОСТІ

*Навчальний посібник*

**Авторський колектив:**

професор Рішко М.В., професор Бичко М.В.  
професор Кишко М.М., доцент Когутич І.І.,  
доцент Чендей Т.В., к.мед.н. Куцин О.О.

Комп'ютерна верстка • Мирослава Токар  
Дизайн обкладинки • Ангеліна Кобріна

Підписано до друку 31 березня 2017. Формат 64x90/16.  
Папір офсетний. Друк офсетний. Гарнітура Times New Roman.  
Умовн. друк. арк. 16. Тираж 200 прим. Замов. № 931.

ТОВ "Поліграфцентр "Ліра":  
88000, м. Ужгород, вул. Митрака, 25  
[www.lira-print.com](http://www.lira-print.com)

Свідоцтво про внесення до Державного реєстру видавців,  
виготівників і розповсюджувачів видавничої продукції  
Серія ЗТ №24 від 7 листопада 2005 року.

П 60  Порушення серцевого ритму та провідності: Навчальний посібник. – Ужгород: Поліграфцентр «Ліра», 2022. – 240 с.

ISBN 978-617-596-247-3

Навчальний посібник призначений для самостійної роботи студентів V, VI курсів медичного факультету. В посібнику в стислій формі викладені основні форми аритмій, їх патогенез, клініка, діагностика та лікування. Наведені ситуаційні завдання та тести сприяють оптимальному засвоєнню матеріалу. Також посібник може бути використаний під час практичних занять на терапевтичних кафедрах.

Видання рекомендовано для студентів, лікарів-інтернів, лікарів-терапевтів, лікарів-кардіологів.

ББК 54.101я73

УДК 616.12–008.318(075.8)