

УДК 611.95:611.736.1.013

АНАТОМІЯ ШИРОКИХ М'ЯЗИВ ЖИВОТА ПЛОДА ЛЮДИНИ

Ахтемійчук Ю.Т., Цигикало О.В., Слободян О.М.

*Буковинська державна медична академія, кафедра топографічної анатомії та оперативної хірургії, м. Чернівці***Ключові слова:** широкі м'язи живота, нормальна анатомія, людина

Вступ. Наукові дослідження особливостей пренатального розвитку і становлення топографії передньобічної стінки живота – важлива передумова успішного розвитку абдомінальної хірургії. Вивчення і уточнення анатомії та просторово-часової організації широких м'язів живота сприятиме ефективній профілактиці післяопераційних вентральних гриж, корекції уроджених вад передньобічної стінки живота та поліпшенню віддалених результатів оперативного лікування вентральних і пахвинних гриж [2].

Матеріал і методи. Дослідження виконано на 18 нефіксованих і 11 фіксованих трупах плодів людини віком від IV до X місяців методами мікро-макропрепарування, виготовлення топографо-анатомічних зрізів, ін'єкції судин та рентгенографії. Вік об'єктів визначали за Б.М.Петтенном [5] на підставі вимірювання тим'яно-куприково та тим'яно-п'яткової довжини. Фотодокументування досліджень здійснювали за власною методикою [1].

Результати дослідження та їх обговорення. Власна фасція (ВФ) передньобічної стінки живота являє собою тонку і прозору сполучнотканинну пластинку. В межах задньобічної стінки живота позаду середньої пахвової лінії фасціальні листки між зовнішнім і внутрішнім косими м'язами на всьому протязі зрощені між собою і утворюють єдину щільну фасціальну пластинку. В товщі

останньої простягаються міжреброві судини та нерви. Всі листки власної фасції з'єднані з відповідним м'язом сполучнотканинними перетинками, які проникають у його товщу. У місці переходу м'язової частини в апоневротичну листки ВФ зрощені з волокнами апоневроза і тому відшарування фасціальних пластинок утруднене.

Широкі м'язи передньобічної стінки живота різні за напрямком м'язових волокон і за своїми розмірами. Зовнішній косий м'яз живота (ЗКМЖ) найбільший за площею з-поміж інших широких м'язів. Він починається від зовнішньої поверхні 8 нижніх ребер. Волокна м'яза спрямовані зверху вниз і медіально, більша частина їх переходить в апоневроз біля бічного краю прямого м'яза живота. Нижні м'язові волокна також переходять в апоневроз, який прикріплюється в нижньомедіальному своєму відділі до лобкової кістки та передньої верхньої клубової ості. Лінія м'язово-апоневротичної межі варіабельна і нерівна, що є наслідком сегментарності [2-4]. У більшості випадків вона йде від ребрової дуги вертикально вниз і, не досягаючи передньої верхньої клубової ості, повертає вбік під кутом 90°. Розміщується майже по середині між передньою серединною та середньою пахвовою лініями (рис. 1).

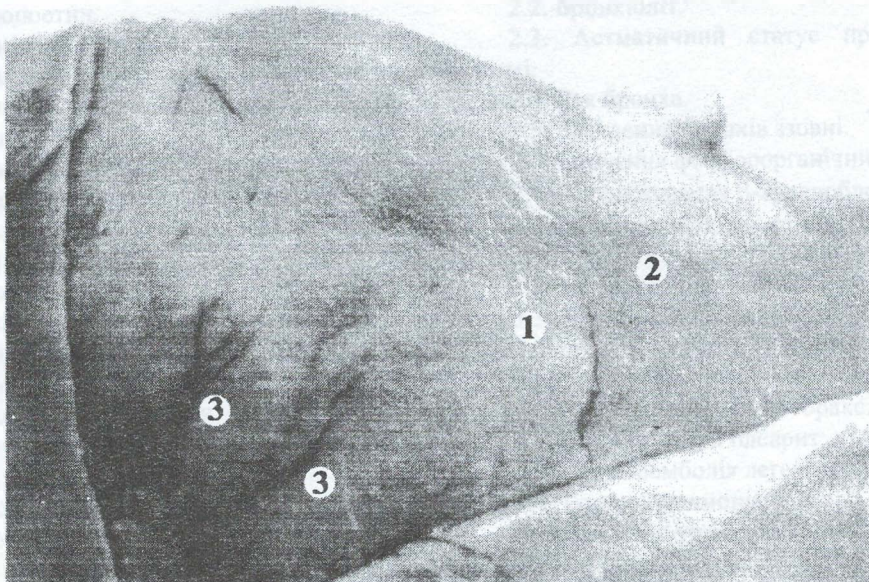


Рис. 1. Зовнішній косий м'яз живота плода 6 місяців
1 – м'язова частина; 2 – апоневротична частина; 3 – гілки міжребрових артерій.

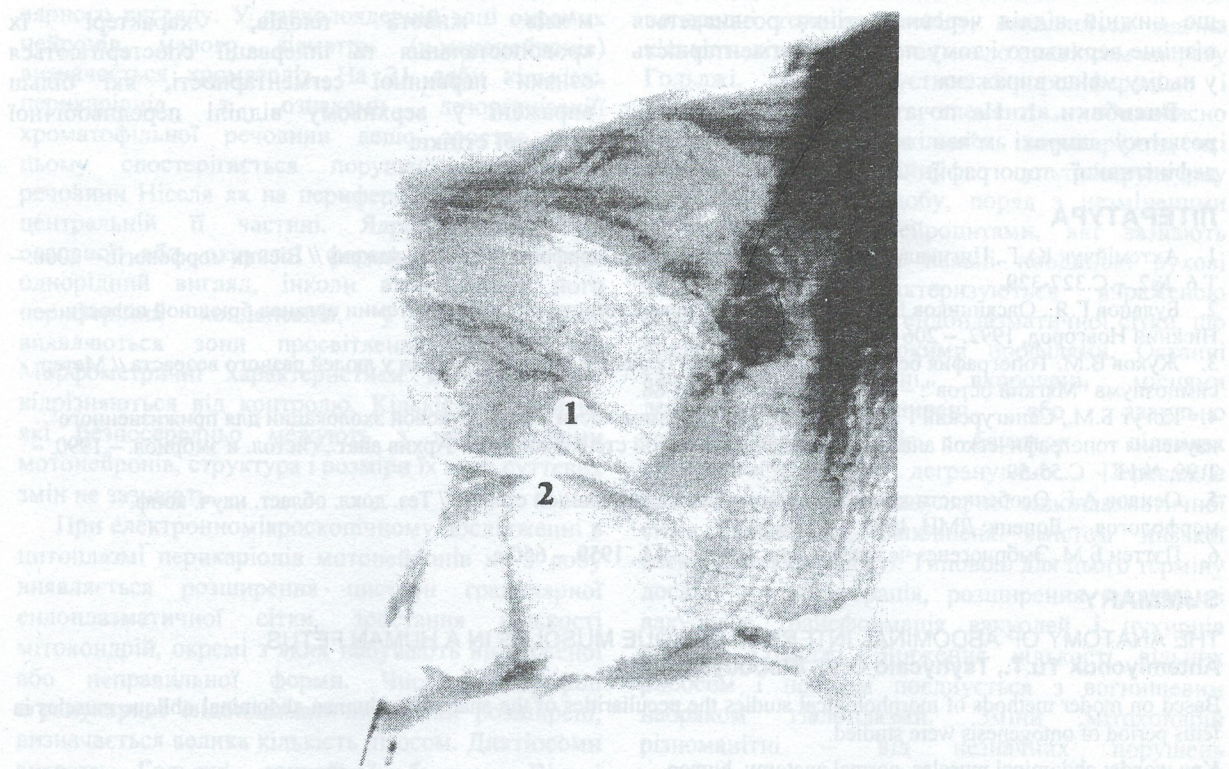


Рис. 2. Поперечний м'яз живота плода 5 місяців
1 – підреброві судини; 2 – підребровий нерв.

Внутрішній косий м'яз живота (ВКМЖ) товстіший, ніж ЗКМЖ. Напрямок його волокон протилежний ЗКМЖ. Починається м'яз від поверхневого листка грудо-поперекової фасції, клубового гребеня та бічних двох третин пахвинної зв'язки. Задні волокна м'яза прямують вгору і наперед до нижнього краю X-XII ребер, середні – горизонтально, нижні – вниз і наперед, беручи участь в утворенні верхньої та передньої стінки пахвинного каналу, а також м'язо-підіймача яєчка. Перехід м'яза в апоневроз має вигляд дуги з медіальною опуклістю і в більшості випадків розміщується ближче до краю прямого м'яза живота, ніж м'язово-апоневротична межа ЗКМЖ.

М'язова частина поперечного м'яза живота (ПМЖ) на всьому протязі вкрита зовнішнім та внутрішнім косими м'язами, а у верхньому відділі – і прямим м'язом живота. Поперечний м'яз починається від внутрішньої поверхні хрящів шести нижніх ребер, в середній частині – від глибокого листка грудо-поперекової фасції, а внизу – від внутрішньої поверхні клубового гребеня та латеральної половини пахвинної зв'язки. Напрямок волокон ПМЖ горизонтальний, медіально вони переходять в апоневроз. М'язово-апоневротична межа ПМЖ має S-подібну форму (лінія Спігеля), у верхній та нижній третині вона знаходиться медіальніше бічних країв прямого м'яза живота.

Напрямок поверхневих артерій збігається з лініями натягу шкіри Лангера і з напрямком волокон ЗКМЖ. Поверхневі судини є гілками верхньої та нижньої надчеревних, стегнової,

міжребрових та поперекових артерій. Найбільш виражені гілки міжребрових та поперекових артерій.

Глибокі артерії розміщені між шарами м'язів та листками власної фасції. Найбільш розвинуті артерії в нижніх ділянках передньобічної стінки живота. Нижня надчеревна артерія розміщується в передочеревинній клітковині, прямує вгору і медіально. На рівні лінії Дугласа в піхві прямого м'яза вона анастомозує з верхньою надчеревною артерією. Глибока огинальна клубова артерія простягається в передочеревинній клітковині латерально вздовж клубового гребеня (рис. 2). Вона анастомозує з гілками нижньої надчеревної артерії, нижніх міжребрих, поперекових артерій та поверхневої огинальної клубової артерії. Поперекові артерії проходять між поперечним та внутрішнім косим м'язами живота в нижньому відділі передньобічної стінки живота, анастомозуючи з підребровою та глибокою огинальною клубовою артеріями.

Поверхневі вени утворюють густу сітку, анастомозуючи як між собою, так і з глибокими венами. Відтік венозної крові від широких м'язів живота здійснюється в різних напрямках.

Передні гілки 7-8 нижніх міжребрових, клубово-підчеревних та клубово-пахвинних нервів розміщуються між ВКМЖ та ПМЖ. Кожний м'яз має свою сегментарну іннервацію. Напрямок головних нервових стовбурів збігається з напрямком волокон ЗКМЖ. Кількість нервів – від 6 до 9. Найбільша кількість зв'язків між нервами, як і зони перекриття, спостерігається в нижніх відділах широких м'язів. Це можна пояснити тим,

що нижній відділ черевної стінки розвивається пізніше верхнього і тому первинна сегментарність у ньому менш виражена.

Висновки. 1. На початку плодового періоду розвитку широкі м'язи живота набувають рис дефінітивної топографії. 2. У будові широких

м'язів живота плодів, характері їх кровопостачання та іннервації спостерігаються ознаки первинної сегментарності, які більш виражені у верхньому відділі передньобічної черевної стінки.

ЛІТЕРАТУРА

1. Ахтемійчук Ю.Т., Цигикало О.В. Фотодокументування морфологічних досліджень // Вісник морфології. – 2000. – Т.6, №2. – С.327-329.
2. Буланов Г.Я., Овсянников В.Я. Клинические аспекты топографической анатомии органов брюшной полости. – Нижний Новгород, 1992. – 206 с.
3. Жуков В.М. Топография безмышечных участков передней брюшной стенки у людей разного возраста // Метер. симпозиума "Мягкий остов". – Горький, 1973. – С.86-88.
4. Когут Б.М., Санигурский Г.Ю., Манялиш В.Н. Возможности ультразвуковой эхолокации для прижизненного изучения топографической анатомии передней брюшной стенки живота // Архив анат., гистол. и эмбриол. – 1990. – Т.99, №11. – С.55-59.
5. Осиков А.Г. Особенности кровообращения передней брюшной стенки // Тез. докл. област. науч. конф. морфологов. – Донецк: ДМИ, 1989. – С. 65-66.
6. Пэттен Б.М. Эмбриогенез человека: Пер. с англ. – М., 1959. – 650 с.

SUMMARY

THE ANATOMY OF ABDOMINAL INTERNAL OBLIQUE MUSCLES IN A HUMAN FETUS

Ahtemiychuk Yu.T., Tsyhycalo O.V., Slobodyan O.M.

Based on moder methods of morphological studies the peculiarities of the anatomy of human abdominal oblique muscles in fetus period of ontogenesis were studied.

Key words: abdominal muscles, normal anatomy, human