



УДК 616-53.3:578.825:616.9  
DOI 10.24144/1998-6475.2023.59.46-52

# ОСОБЛИВОСТІ КЛІНІЧНИХ ПРОЯВІВ ВНУТРІШНЬОУТРОБНОЇ ІНФЕКЦІЇ У НОВОНАРОДЖЕНИХ (КЛІНІЧНИЙ ВИПАДОК)

*Дудник В. М., Фурман В. Г., Куцак О. В., Пасік В. Ю.*

*Вінницький національний медичний університет імені М. І. Пирогова, м. Вінниця*

**Резюме.** *Вступ.* Внутрішньоутробні інфекції (ВУІ) є патологією, яка об'єднує інфекційні захворювання та неспецифічні процеси, які викликані збудниками, що передаються від інфікованої матері до плода в інтранатальний та антенатальний період.

*Мета дослідження* – вивчити особливості клінічного перебігу та діагностики ВУІ у новонародженого на основі клінічного випадку.

*Матеріали та методи.* Проведено аналіз літературних джерел використовуючи бази даних Pubmed, Up-to-date, Cochrane library, Science direct, Scopus.

*Результати досліджень.* Описано та наведено особливості клінічного перебігу ВУІ у новонародженої дитини. Висвітлено основну діагностичну цінність анамнезу, клінічної картини, лабораторних, інструментальних методів дослідження. Проведена оцінка діагностичних тестів: загального аналізу крові, дослідження крові на інфекції у матері і новонародженої дитини, каріоцитограми, магнітно-резонансної томографії (МРТ) головного мозку, тактики ведення вагітності, пологів, а також вивчена клініка перебігу ВУІ у новонародженого.

*Висновки.* 1. Маніфестація ВУІ залежить від преморбідного фону, активності та вірулентності герпесвірусів. 2. Вроджену ЦМВ інфекцію слід запідозрити у кожного немовляти, який має типові маніфестуючі клінічні прояви інфекційного захворювання і достовірні відомості про наявність сероконверсії у матері.

**Ключові слова:** новонароджені діти, внутрішньоутробна інфекція, TORCH, цитомегаловірусна інфекція.

## **Features of clinical manifestations of intrauterine infection in newborns. Clinical case**

*Dudnyk V.M., Furman V.H., Kutsak O.V., Pasik V.Yu.*

**Abstract.** *Introduction.* Intrauterine infections (IUI) is a pathology that combines infectious diseases and nonspecific processes that are caused by pathogens transmitted from an infected mother to the fetus in the intranatal and antenatal period.

*The goal* is to study the features of the clinical course and diagnosis of intrauterine infection in a newborn based on a clinical case.

*Material and methods.* An analysis of literary sources was carried out using Pubmed, Up-to-date, Cochrane library, Science direct, Scopus databases.

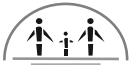*Results and their discussion.* The features of the clinical course of IUI in a newborn child are described and given. The main diagnostic value of history, clinical picture, laboratory and instrumental methods is highlighted. An evaluation of diagnostic tests was carried out: general blood analysis, blood tests for infections in the mother and newborn child, karyocytogram, magnetic resonance imaging (MRI) of the brain, tactics of pregnancy and childbirth, as well as the clinical course of IUI in a newborn was studied.

**Key words:** newborn children, intrauterine infection, TORCH, cytomegalovirus infection.

## **Вступ**

Внутрішньоутробні інфекції (ВУІ) на сьогодні є традиційно об'єктом підвищеної уваги світової медичної спільноти. Дослідження, проведені протягом останнього десятиріччя вказують на зростання кількості дітей, які мають прояви ВУІ. За допомогою сучасних методів дослідження (мікробіологічних,

вірусологічних, молекулярно-генетичних, імунологічних) доведено, що інфікування відбувається у 1–2% грудних дітей ще в ембріональному та фетальному періодах [1]. Інфекційні агенти спричиняють близько 80% всіх вроджених вад розвитку (ВВР). Актуальним залишається питання вивчення впливу ВУІ на народження дитини із затримкою



внутрішньоутробного розвитку (ЗВУР), народження дитини недоношеною [2,3,4]. Більше 30% ранньої дитячої смертності зумовлено ВУІ. Передача вірусних інфекцій плода та новонародженому поділена на 2 категорії: передача інфекції внутрішньоутробно і передача під час пологів та у ранньому постнатальному періоді. Класифікація інфекцій з розподілом на вроджені та перинатальні вказує на унікальність їх патогенезу у плода та новонародженого. Факторами ризику розвитку антенатальних інфекцій, насамперед, є перенесені гострі інфекційні захворювання під час вагітності, наявність у матері шкідливих звичок та захворювань сечостатевої системи, обтяжений акушерський анамнез (народження дітей з ВВР та ЗВУР, мимовільні викидні, мертвонародження, звичне невиношування вагітності, наявність у попередніх дітей TORCH-інфекцій, випадки смерті дітей у періоді новонародженості) [4]. В епіданамнезі іноді прослідковується контакт з хворими людьми, тваринами (токсоплазмоз, краснуха, кір, хламідіоз, гонорея, сифіліс, епідемічний паротит, вітряна віспа та інші). Передумовою виникнення ВУІ часто є ускладнений перебіг вагітності (затримка внутрішньоутробного розвитку, плацентарна недостатність, відшарування плаценти, загроза переривання вагітності та ін.).

Факторами ризику інтранатальних інфекцій є наявність у матері хронічних вогнищ інфекції, гострі інфекційні процеси у матері під час пологів, акушерські втручання в пологах, тривалий безводний період, хоріоамніоніт та інші) [8]. Збудниками ВУІ можуть бути: вірусні агенти (герпес-вірусна інфекція, краснуха, ВІЛ-інфекція, парвовірус В 19, вірусні гепатити), бактерії (туберкульоз, сифіліс), гриби роду *Candida*, збудники опортуністичних інфекцій. У 50% випадків плід інфікується від матері з первинною цитомегаловірусною інфекцією (ЦМВІ), в 10% інфікування відбувається при рецидиві або загостренні інфекції у матері [5]. Вроджена ЦМВІ може проявлятися як у неонатальному періоді (синдром ЗВУР, неонатальна хвороба) так і у подальшому (затримка нервово-психічного розвитку, прогресуюча глухота (15%), атрофія зорового нерва). Найбільш типові ознаки вродженої ЦМВІ: геморагічна висипка або тромбозитопенічна пурпура (79%), гепатоспленомегалія (74%), жовтяниця (63%) мікроцефалія, мала маса тіла при народженні, недоно-

шеність (34%), гепатит, енцефаліт, хоріоретиніт (12%), гідроцефалія, атрофія зорового нерву, анемія, кістозні та кальцифікуючі зміни головного мозку [7]. Для плода найнебезпечнішим є первинне інфікування матері під час вагітності. Реактивація, або ж реінфекція хронічної інфекції у матері під час вагітності також може призвести до інфікування плода. Найчастіші шляхи інфікування: гематогенний (діаплацентарний, через навколоплідні води, спадний (з маткових труб), трансмембранний (через плодові оболонки, контактний (інтранатальний) при контакті шкіри та слизових оболонок плода з пологовими шляхами матері) [6,9]. ВУІ можуть бути спричинені як одним збудником, так і декількома одночасно, нерідко прослідковується вірусно-бактеріальна асоціація, що в свою чергу обтяжує перебіг і прогноз [10].

Унікальність цього випадку полягає в тому, що ВУІ у вигляді цитомегаловірусної інфекції є традиційно об'єктом підвищеної уваги світової медичної спільноти, оскільки маніфестує під «масками» різних форм інфекційного процесу та є однією з основних причин перинатальної смертності немовлят та ранньої дитячої інвалідності (дитячого церебрального паралічу (ДЦП), гіпоксично-ішемічного пошкодження центральної нервової системи (ГІП ЦНС), епілепсії, гідроцефалії, енцефалопатії тощо).

#### **Мета дослідження**

Вивчити особливості клінічного перебігу та діагностики ВУІ у новонародженого на основі клінічного випадку.

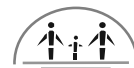#### **Матеріали та методи**

Дане дослідження приведене на випадку з педіатричної практики. Під нашим спостереженням знаходився хлопчик віком 1 доба, який госпіталізований у відділення реанімації та інтенсивної терапії.

Дослідження виконано відповідно до принципів Гельсінської декларації. Протокол дослідження ухвалено Локальним етичним комітетом зазначеної в роботі установи. На проведення досліджень отримано інформовану згоду батьків дитини.

#### **Клінічний випадок**

*Хворий С.*, хлопчик, вік – 1 доба, доставлений реанімобілем у присутності лікаря-реаніматолога в відділення реанімації та інтенсивної терапії для новонароджених з про-



явами геморагічного синдрому, важкими дихальними розладами.

Перинатальний анамнез: Дитина народилася від 3 вагітності, 2 пологів, у терміні гестації 39 тижнів. Мати: вік 41 рік, батько – 39 років, мати часто хворіє на ГРВІ та ангіни, має підтверджену цитомегаловірусну інфекцію (ЦМВ), не лікувалася, інфекційним не спостерігалася. Під час вагітності були прояви залізодефіцитної анемії II ступеня. Попередні вагітності закінчились: перша вагітність – штучний аборт, друга вагітність – термінові пологи з народженням здорової дівчинки.

Третя вагітність – у терміні 16 тижнів при ультразвуковому дослідженні (УЗД) запідозрена хромосомна патологія плода та обвиття пуповиною шиї. Від пренатальної діагностики хромосомної патології батьки відмовилися. Мати в 30 тижнів вагітності перенесла ГРВІ, яка супроводжувалась катаральними явищами в зіві, підвищенням температури тіла до 37 градусів Цельсія. Приймала лікування: парацетамол, місцево для горла – льодяники. Перебіг пологів без ускладнень. Допологовий безводний проміжок 3 год. Народилася дитина з оцінкою за шкалою Апгар: на 1 хвилині – 7 балів, на 5 хвилині 8 балів. Оцінка за шкалою Сільвермана 2 бали, за шкалою Даунса 2 бали. Вага при народженні 3380 грамів, зріст – 54 см, окружність голови – 35 см, окружність грудної клітки – 34 см.

Об'єктивний статус: Загальний стан дитини важкий, важкість стану зумовлена дихальною недостатністю, недостатністю кровообігу та геморагічними проявами, які покривали шкіру верхніх та нижніх кінцівок, тулуба, обличчя. Проявів кровоточивості зі слизових оболонок не спостерігалось. При огляді – характер хрипу слабкий, поза флексорна. Спонтанна рухова активність знижена. Вроджені рефлексів пригнічені. Температуру тіла утримує. Спостерігається гіпотонія м'язового тону. Судом немає. Велике тім'ячко розмірами 2\*2 см, не напружене, на рівні кісток черепа, пульсація не простежується. Шви не розширені. Іктеричність шкіри відповідає 2 ступеню. Спостерігаються явища акроціанозу та ціанозу. Вологість шкіри звичайна, еластичність не порушена. Пупковий залишок підсихає, клемований. Дихання

самостійне з частотою 54 за хвилину. Грудна клітка звичайної форми, обидві половини симетричні, участь у диханні однакова. Допоміжні м'язи беруть участь в акті дихання. Над легеньми перкуторно-легеневий звук, аускультативно – дихання ослаблене, хрипи не вислуховуються. Частота серцевих скорочень 119 за хвилину, тони серця ритмічні, вислуховується систолічний шум в III, IV точках. Годування зцідженим грудним молоком за допомогою пляшечки. Блювота відсутня. Живіт м'який, бере участь в акті дихання. Перистальтика кишечника млява. Печінка виступає з-під краю реберної дуги на 2 см, селезінка не збільшена. Анус прохідний. Зовнішні статеві органи по чоловічому типу, сформовані правильно. Діурез самостійний, колір сечі світлий. Випорожнення у вигляді меконії. Кісткова система без особливостей. Фенотип синдрому Дауна: брахіцефалія, монголоїдний розріз очей, гіпотелоризм, вдавнене перенісся, низько розташовані, маленькі, деформовані вушні раковини, чотирипальцева складка на долонях.

#### Результати досліджень

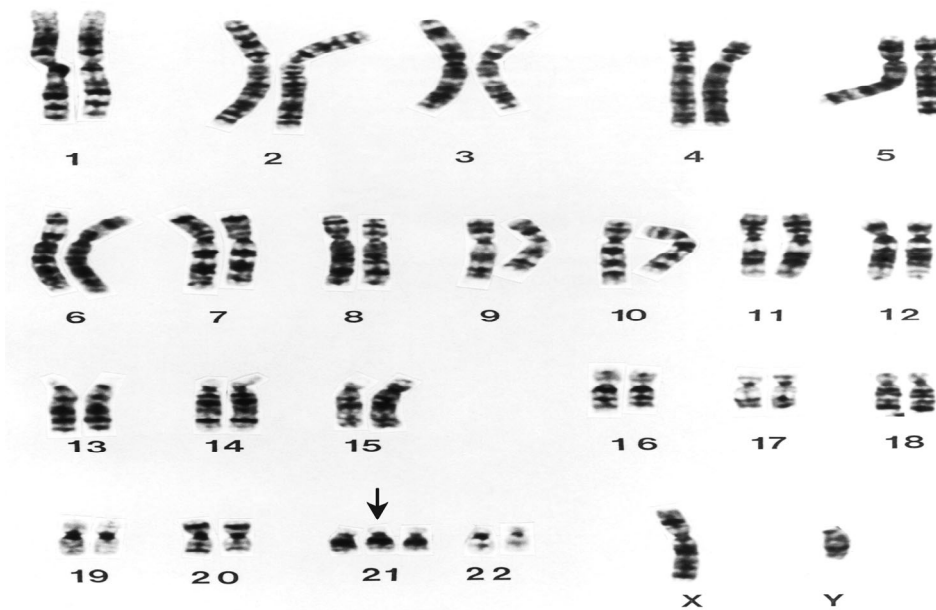
Проведено клінічне та лабораторно-інструментальне дослідження. Клінічний аналіз крові: гемоглобін – 195 г/л, еритроцити –  $5,69 \times 10^{12}$ /л, лейкоцити –  $19,67 \times 10^9$ /л, паличкоядерні – 4%, сегментоядерні – 56%, лімфоцити – 32%, моноцити – 8%, тромбоцити –  $84 \times 10^9$ /л; швидкість осідання еритроцитів – 28 мм/год; цукор крові 3,8 ммоль/л.

Біохімічне дослідження крові: загальний білок – 52,5 г/л, білірубін загальний – 211,6 мкмоль/л, прямий – 0 мкмоль/л, непрямий – 211,6 мкмоль/л, аланінамінотрансфераза – 54,2 U/l, аспартатамінотрансфераза – 137,1 U/l, сечовина – 3,8 ммоль/л, креатинін – 48,3 ммоль/л, калій – 4,37 ммоль/л, натрій – 135,7 ммоль/л, хлориди – 110 ммоль/л, РНК вірусу гепатиту С та В не виявлено. Коагулограма: фібриноген 3,5 Г\л, тривалість кровотечі – 7 хв, АчГЧ – 35с, тромбіновий час – 15с, протромбіновий час – 13с, час згортання периферичної крові 3:20 - 3:50.

ПЛР до ЦМВ (якісне визначення) матері – виявлено.

ПЛР до ЦМВ (якісне визначення) дитині – виявлено.

Кардіограма дитини з присутністю додаткової хромосоми у 21 парі; трисомія 21 (47, XY, +21)



*Клінічний аналіз сечі* – без особливостей.

*Ультразвукове дослідження органів черевної порожнини:* печінка +2,0 см нижче краю реберної дуги, ехогенність звичайна; жовчний міхур скорочений, деформований, стінка не ущільнена, перегин тіла, ехонегативний; підшлункова залоза не збільшена 6\*5\*5 см, ехогенність не підвищена, селезінка збільшена, 57\*25 мм, ехогенність не підвищена; нирки: ехогенність звичайна, не збільшені; мезентеріальні лімфовузли не збільшені.

*Ультрасонографія головного мозку:* шлуночкова система мозку не змінена. Міжпівкульова щілина не розширена, 1 мм, бічні шлуночки не розширені, лівий шлуночок – 3,7 мм, правий – 3,7 мм. Порожнина прозорої перетинки – 6,0 мм. Субарахноїдальний простір не розширений. Третій шлуночок 3 мм, отвір Монро – 1 мм. Пульсація базальних судин мозку звичайна. Ехогенність паренхіми звичайна.

*Ультразвукове дослідження серця:* кінетика клапанів звичайна. Лівий шлуночок КДР 21,0 мм, КСР 11,0 мм. Скоротлива здатність ФВ 84%. Стінки: ЗСЛШ 4,5 мм, МШП 4,5 мм. Діаметр кореня аорти 10,0 мм, Ао 2,6 ттНд на низхідній Ао 3,6 ттНд. Аортальний клапан тристулковий, розкриття не знижено, регургітація не визначається. Легенева артерія не розширена, Ар 8,1 ттНд, помірно підвищений, регургітація не визначається. Стовбур 10,0 мм, ліва гілка 5,00 мм, права гілка 5,0 мм. Ліве передсердя не розширене, 9 мм. Праве передсердя не розширене. Тристулковий клапан – розкриття не знижене, регургітація не визначається. Кровоток у

черевній аорті пульсуючий. Пролабування мітрального клапану не відмічається. Регургітація на мітральному клапані не простежується. Відкритий овальний отвір до 2,5 мм, скид ліво-правий. Додаткова хорда лівого шлуночку не має. Заключення: відкрите овальне вікно.

*ЕКГ:* ритм синусовий, правильний. Обмінні зміни в міокарді.

*Рентгенографія легень:* на рентгенограмі ОГК пневматизація легень збережена. Посилений судинний малюнок у медіальних відділах. Синуси вільні. КТІ 0,62. Заключення: інфільтративні зміни не прослідковуються.

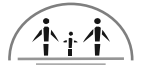*Консультація кардіолога:* відкрите овальне вікно, ПНО.

*Консультація невролога:* гіпоксично-ішемічна енцефалопатія, синдром збудливості.

*Консультація окуліста:* гострий кон'юнктивіт обох очей.

На 2 добу стан дитини погіршився, кількість геморагічних елементів на шкірі тулуба та кінцівок збільшилась. З'явилися прояви субкон'юнктивального крововиливу обох очей, горизонтальний ністагм, періодичні тонічні судоми. Стан сопору. Дитина під'єднана до апарату штучної вентиляції легень. Проведена МРТ головного мозку.

*Магнітно-резонансна томографія головного мозку:* на серії томограм в правій потиличній ділянці визначається наявність внутрішньо-мозкової гематоми розмірами 33\*43\*51 (фронтальний, сагітальний та вертикальний розміри відповідно), у вигляді гетероінтенсивного сигналу від гематоми. На мо-



мент обстеження без ознак прориву в шлуночкову систему з вираженим перифокальним набряком, місцями шириною до 27 мм, з геморагічним просяканням речовини головного мозку на рівні правої скроневої долі з мас-ефектом вліво на 5 мм та компресією заднього рогу правого бокового шлуночка. Після введення контрастної речовини переконливих ознак накопичення парамагнетика, ознак підходження розширених судин та судинних мальформацій на рівні гематоми не визначається. На рівні правої тім'яної долі, парасагітально визначається наявність субдуральної гематоми розмірами 5\*10\*17 мм (фронтальний, сагітальний та вертикальний розміри відповідно). Диференціація сірої та білої речовин головного мозку збережена. Шлуночки головного мозку розмірами: бокові шлуночки на рівні передніх рогів – правий – 9,7 мм, лівий – 13,7 мм; на рівні задніх рогів: правий – 12 мм, лівий – 19,8 мм; третій шлуночок – 7 мм, четвертий шлуночок – 12,5 мм. Хізмально-селлярні структури в межах вікових змін. Гіпофіз інтраселлярного розміщення, при в\в контрастуванні гіпофіз на момент обстеження без переконливих ознак вогнищево-об'ємних змін та патологічного накопичення парамагнетика, ніжка гіпофіза розміщена серединно, не потовщена. Конвексимальні щілини та простори головного мозку, борозди мозочку не розширені. Відмічається розширення ретроцеребелярної цистерни. Краніо-вертебральний перехід не змінений, мигдалини мозочка вище лінії Чембер-

лена. Пневматизація при носових пазух на момент обстеження не змінена.

*Заключення:* МРТ – ознаки внутрішньомозкової гематоми в правій потиличній долі з геморагічним просяканням речовини головного мозку на рівні правої скроневої долі з мас-ефектом вправо та з компресією заднього рогу правого бокового шлуночка без переконливих ознак накопичення парамагнетика, ознак підходження розширених судин та судинних мальформацій на рівні гематоми не визначається. Субдуральна гематома на рівні правої тім'яної долі, парасагітально. Вентрікуломегалія, помірні атрофічні зміни головного мозку.

*Діагноз:* Вроджена цитомегаловірусна інфекція (вроджена пневмонія, тромбоцитопенія), неонатальна жовтяниця. Дихальна недостатність новонародженого. Ознаки внутрішньомозкової гематоми в правій потиличній долі з геморагічним просяканням речовини головного мозку на рівні правої скроневої долі з мас-ефектом вправо та з компресією заднього рогу правого бокового шлуночка. Субдуральна гематома на рівні правої тім'яної долі, парасагітально. Вентрікуломегалія, помірні атрофічні зміни головного мозку. Синдром Дауна.

*Лікування:* адаптована суміш у віковій дозі. Інфузійна терапія, канавіт, етамзілат, сангера, переливання тромбоконцентрату. Дитина знаходилась на лікуванні у відділенні інтенсивної терапії впродовж 3 тижнів, потім переведена до відділення для дітей раннього віку та виписана з рекомендаціями.

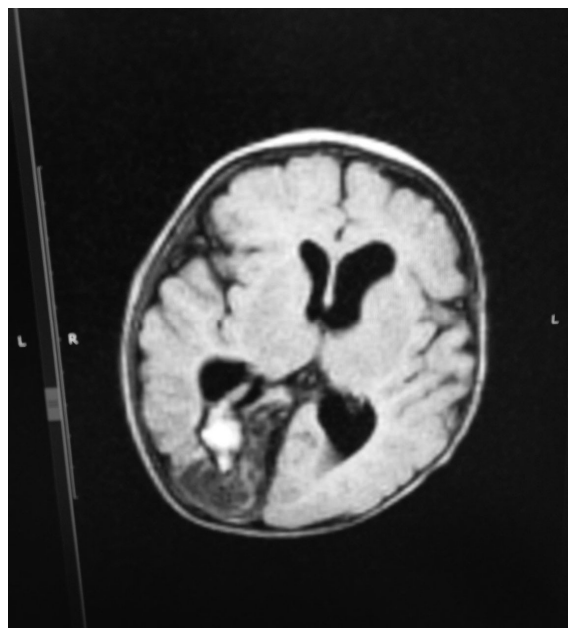
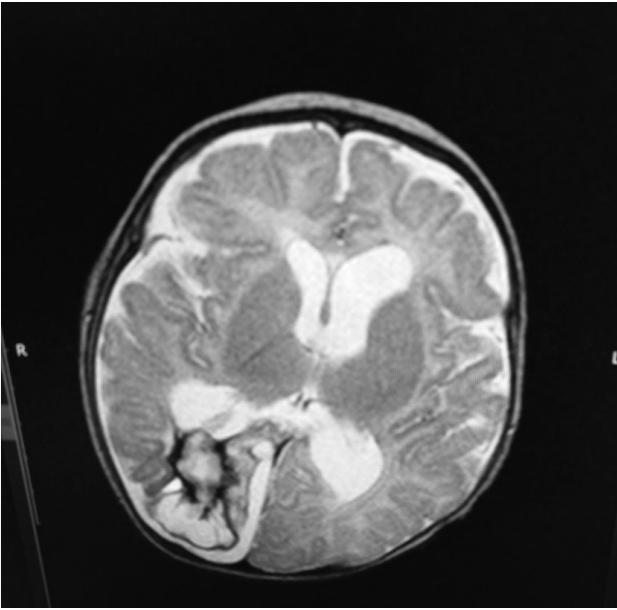
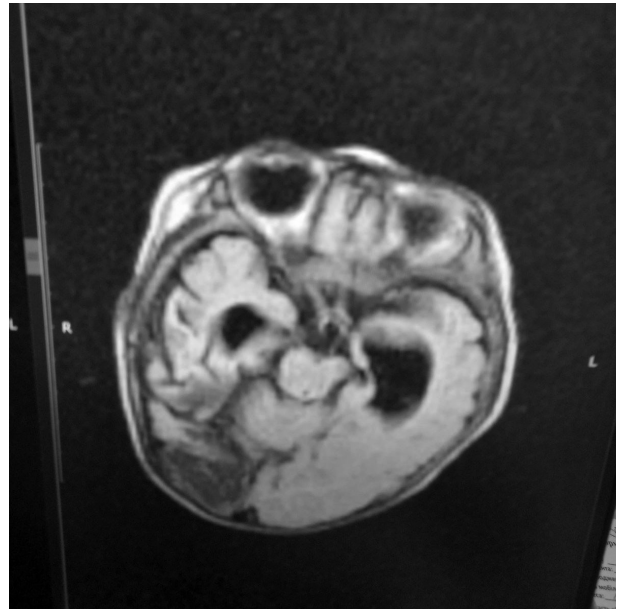


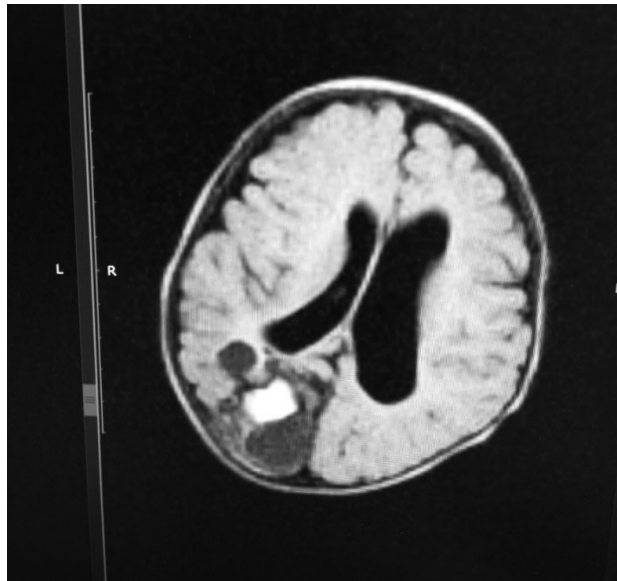
Рис. 1. Субдуральна гематома на рівні правої тім'яної долі з ознаками вентрікуломегалії.



*Рис. 2. Внутрішньомозкова гематома в центральному відділі речовини мозку.*



*Рис. 3. Внутрішньомозкова гематома в центральному відділі речовини мозку з появою кістозно-гліозних ділянок навколо гематоми.*



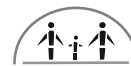*Рис. 4. Субдуральна гематома на рівні правої тім'яної долі з парасагітальними та атрофічними змінами головного мозку*

### **Висновки**

1. Маніфестація ВУІ залежить від преморбідного фону, активності та вірулентності герпес-вірусів. Факторами ризику розвитку ВУІ є перенесені гострі інфекційні захворювання під час вагітності, наявність у матері шкідливих звичок та захворювань сечостатевої системи, обтяжений акушерський анамнез (народження дітей із ВВР, хромосомними аномаліями та ЗВУР, мимовільні викидні, мертвонародження, звичне невиношування вагітності, наявність у попередніх

дітей TORCH-інфекцій, випадки смерті дітей у періоді новонародженості).

2. Вроджену ЦМВ інфекцію слід запідозрити у кожного немовляти, який має типові маніфестуючі клінічні прояви інфекційного захворювання і достовірні відомості про наявність сероконверсії у матері. Геморагічний синдром, зумовлений тромбоцитопенією є проявом активної ЦМВІ та зумовлює важкий стан внаслідок шкірно-геморагічного синдрому, крововиливу в головний мозок, кровоточивості зі слизових оболонок.



## ЛІТЕРАТУРА

1. Ostrander B, Bale JF. Congenital and perinatal infections. *Handb Clin Neurol*. 2019;162:133-153. doi: 10.1016/B978-0-444-64029-1.00006-0. PMID: 31324308.
2. Fleiss N, Tarun S, Polin RA. Infection prevention for extremely low birth weight infants in the NICU. *Semin Fetal Neonatal Med*. 2022 Jun;27(3):101345. doi: 10.1016/j.siny.2022.101345. Epub 2022 Apr 13. PMID: 35550785; PMCID: PMC9006400.
3. Kadambari S, Whittaker E, Lyall H. Postnatally acquired cytomegalovirus infection in extremely premature infants: how best to manage? *Arch Dis Child Fetal Neonatal Ed*. 2020 May;105(3):334-339. doi: 10.1136/archdischild-2019-317650. Epub 2019 Oct 15. PMID: 31615830.
4. Peng CC, Chang JH, Lin HY, Cheng PJ, Su BH. Intrauterine inflammation, infection, or both (Triple I): A new concept for chorioamnionitis. *Pediatr Neonatol*. 2018 Jun;59(3):231-237. doi: 10.1016/j.pedneo.2017.09.001. Epub 2017 Sep 19. PMID: 29066072.
5. Monzani A, Genoni G, Binotti M, Cosi G, Gallina MR, Mercalli F, Boldorini R, Bona G, Ferrero F. Fulminant cytomegalovirus infection in a preterm newborn. *Minerva Pediatr*. 2018 Aug;70(4):408-409. doi: 10.23736/S0026-4946.17.05136-2. PMID: 29943548.
6. Nicloux M, Peterman L, Parodi M, Magny JF. Outcome and management of newborns with congenital cytomegalovirus infection. *Arch Pediatr*. 2020 Apr;27(3):160-165. doi: 10.1016/j.arcped.2020.01.006. Epub 2020 Feb 29. PMID: 32127242
7. Chuang Chuang Á, Ramos Hernández H, Zelada Bacigualupo Ú, López Castillo MT, Villavicencio Landeros L, Peret LM, González Muñoz C, Barría Espinoza T, Izquierdo Copiz G. Cribado de infección por citomegalovirus congénito en recién nacidos de alto riesgo [Congenital cytomegalovirus infection screening in high risk newborn]. *Rev Chilena Infectol*. 2021 Feb;38(1):45-53. Spanish. doi: 10.4067/S0716-10182021000100045. PMID: 33844792.
8. Kastrup AM, Bonde JP, Begtrup LM. [Prevention and treatment of cytomegalovirus infection in pregnant women and newborns]. *Ugeskr Laeger*. 2019 Jul 29;181(31):V08180573. Danish. PMID: 31368434.
9. Prieto LM, Blázquez Gamero D, Rubio Mancha I, Torres Pastor B, Epalza Ibarrondo C, Rojo Conejo P, Ramos Amador JT; Working Group on cCMV in children exposed to HIV. Congenital cytomegalovirus infection in newborns born to HIV-infected mothers. *Enferm Infecc Microbiol Clin (Engl Ed)*. 2022 Dec;40(10):557-561. doi: 10.1016/j.eimce.2022.03.014. Epub 2022 Oct 20. PMID: 36274043.
10. Wade J, Johnson SM, Burkhardt I, Egloff A, Thomas J, Guy E, Demirjian A. Discordant Congenital Toxoplasmosis and Cytomegalovirus Infection in Dichorionic Diamniotic Twins. *Pediatr Infect Dis J*. 2022 Sep 1;41(9):e377-e382. doi: 10.1097/INF.0000000000003610. Epub 2022 Jul 7. PMID: 35797707.

Отримано: 09.03.2023 р.