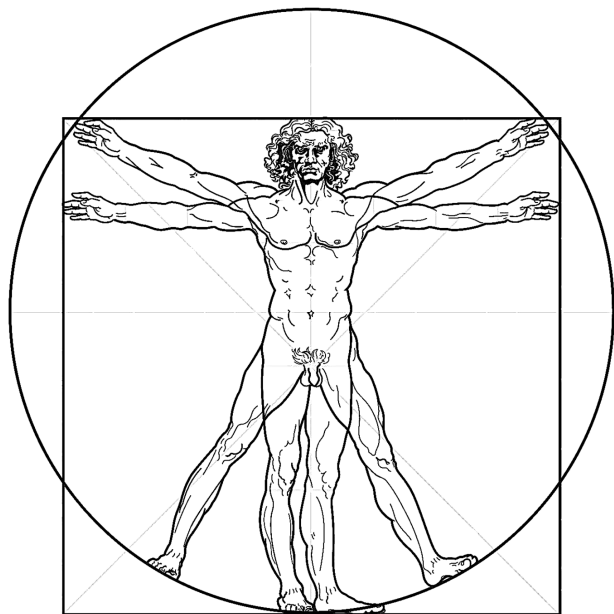


ФЕДІР КУРТЯК

# АНАТОМІЯ ЛЮДИНИ

## Конспект лекцій

Для здобувачів вищої освіти галузі знань галузі знань 09 Біологія спеціальності 091 Біологія та біохімія предметної освітньої програми «Біологія», а також галузі знань 01 Освіта/Педагогіка спеціальності 014 Середня освіта (за предметними спеціальностями) предметної спеціальності 014.05 Середня освіта (Біологія та здоров'я людини) освітньої програми «Середня освіта (біологія та здоров'я людини)».



Ужгород, 2024

УДК УДК 611(07)

ББК Я7 28.706

К 93

Куртяк Ф. Ф.

К 93 Анатомія людини. Конспект лекцій. [Текст]: навч. посіб. / Укладач: Ф. Ф. Куртяк. –Ужгород: Говерла, 2024. – 138 с.

Конспект лекцій з навчальної дисципліни «Анатомія людини» розроблено згідно вимог робочої навчальної програми для здобувачів вищої освіти галузі знань галузі знань 09 Біологія спеціальності 091 Біологія та біохімія предметної освітньої програми «Біологія», а також галузі знань 01 Освіта/Педагогіка спеціальності 014 Середня освіта (за предметними спеціальностями) предметної спеціальності 014.05 Середня освіта (Біологія та здоров'я людини) освітньої програми «Середня освіта (біологія та здоров'я людини)».

У конспекті лекцій стисло подано сучасні відомості про будову організму людини з точки зору його цілісності і взаємозв'язку з навколишнім середовищем, викладено необхідні дані про опорно-руховий апарат, нутрощі, ендокринний апарат, дихальну, серцево-судинну, нервову системи та органи чуття. Висвітлено питання зв'язку будови і функцій органів, систем органів.

Конспект лекцій може бути використаний при підготовці спеціалістів немедичних спеціальностей.

### Рецензенти:

Владислав МІРУТЕНКО, завідувач кафедри ентомології та збереження біорізноманіття, кандидат біологічних наук, доцент (Ужгородський національний університет)

Михайло ВАКЕРИЧ, завідувач кафедри генетики, фізіології рослин та мікробіології, кандидат біологічних наук, доцент (Ужгородський національний університет)

**Друкується** Кафедри зоології біологічного факультету ДВНЗ "УжНУ"

**за рішеннями:** Протокол № 20 від 26 червня 2023 року.

Науково-методичної комісії біологічного факультету ДВНЗ "УжНУ"

Протокол № 5 від 26 червня 2023 року.

Вченої ради біологічного факультету ДВНЗ "УжНУ"

Протокол № 10 від 27 червня 2023 року.

© Ф. Ф. Куртяк, 2024: текст, верстка, редагування, передмова

© Ужгородський національний університет, 2024: видання

## ЗМІСТ

|  |           |
|--|-----------|
| <b>РОЗДІЛ I. ВВЕДЕННЯ В ДИСЦИПЛІНУ «АНАТОМІЯ ЛЮДИНИ».....</b>              | <b>5</b>  |
| <b>ТЕМА 1.1 АНАТОМІЯ ЯК НАУКА.....</b>                                     | <b>5</b>  |
| Зміст та історія розвитку анатомії людини .....                            | 5         |
| Сучасні відомості про будову організму; методи дослідження в анатомії..... | 9         |
| <b>РОЗДІЛ II. АНАТОМІЯ ОПОРНО-РУХОВОГО АПАРАТУ .....</b>                   | <b>15</b> |
| <b>ТЕМА 2.1 АНАТОМІЯ КІСТОК І ЇХ З'ЄДНАНЬ .....</b>                        | <b>15</b> |
| Вчення про кістки (Osteologia).....  | 15        |
| Загальна анатомія з'єднань кісток (Artrologia) .....                       | 18        |
| <b>ТЕМА 2.2 АНАТОМІЯ ОКРЕМИХ ЧАСТИН СКЕЛЕТА.....</b>                       | <b>24</b> |
| Скелет голови .....  | 24        |
| Скелет тулуба .....  | 31        |
| Скелет кінцівок .....  | 36        |
| <b>ТЕМА 2.3 ВВЕДЕННЯ У МІОЛОГІЮ.....</b>                                   | <b>45</b> |
| Будова та класифікація м'язів .....  | 45        |
| <b>ТЕМА 2.4 ОКРЕМА МІОЛОГІЯ .....</b>                                      | <b>50</b> |
| М'язи голови та шийі.....  | 50        |
| М'язи тулуба .....   | 56        |
| М'язи кінцівок .....   | 61        |
| <b>РОЗДІЛ III. ВЧЕННЯ ПРО НУТРОЩІ (SPLANCHNOLOGIA).....</b>                | <b>70</b> |
| <b>ТЕМА 3.1 АНАТОМІЯ ВНУТРІШНІХ ОРГАНІВ .....</b>                          | <b>70</b> |
| Травна система .....   | 70        |
| Дихальна система .....   | 75        |
| Серцево-судинна система.....   | 78        |
| Сечостатева система.....   | 84        |
| <b>ТЕМА 3.2 АНАТОМІЯ ОРГАНІВ ВНУТРІШНЬОЇ СЕКРЕЦІЇ.....</b>                 | <b>91</b> |

|   |            |
|---|------------|
| Ендокринна система.....                                     | 91         |
| <b>ТЕМА 3.3 АНАТОМІЯ НЕРВОВОЇ СИСТЕМИ.....</b>              | <b>94</b>  |
| Нервова система.....  | 94         |
| <b>ТЕМА 3.4 АНАТОМІЧНА ХАРАКТЕРИСТИКА АНАЛІЗАТОРІВ.....</b> | <b>107</b> |
| Аналізатори .....   | 107        |
| <b>СПИСОК ВИКОРИСТАНОЇ ЛІТЕРАТУРИ .....</b>                 | <b>116</b> |
| <b>ІЛЮСТРАЦІЇ ДО КОНСПЕКТУ ЛЕКЦІЙ З АНАТОМІЇ ЛЮДИНИ .</b>   | <b>118</b> |

## РОЗДІЛ I. ВВЕДЕННЯ В ДИСЦИПЛІНУ «АНАТОМІЯ ЛЮДИНИ»

### ТЕМА 1.1 АНАТОМІЯ ЯК НАУКА

#### Зміст та історія розвитку анатомії людини

План лекції.

1. Анатомія людини як наука.
2. Історія розвитку анатомії людини.

**Анатомія людини** – наука про форму і будову організму та його частин у зв'язку з їх розвитком та функцією. Анатомія людини вивчає організм людини у зв'язку не тільки з його розвитком та функцією, а також з навколишнім середовищем.

Сучасна анатомія прагне не тільки описувати факти, а й узагальнювати їх, з'ясувати не тільки те, як створений організм, а й чому він так створений, якими є закономірності будови й розвитку організму, його органів та систем. Для відповіді на ці питання сучасна анатомія досліджує як внутрішні, так і зовнішні зв'язки організму людини.

Живий організм людини є цілісною системою. Тому анатомія вивчає організм не як просту механічну суму його складових, що не залежать від навколишнього середовища, а як одне ціле, що знаходиться у єднанні з умовами існування.

Організм людини не є щось постійне, відлите в одну, нехай і досконалу форму, він постійно змінюється від народження до моменту смерті. Крім того, людина як вид є продуктом довготривалої еволюції, який має риси спорідненої схожості з тваринними формами. Тому анатомія не тільки вивчає будову сучасної дорослої людини, але й досліджує, як формувався організм людини в процесі його історичного розвитку. Для цього:

1) вивчається розвиток людини в процесі еволюції тварин – *філогенез*; для вивчення філогенезу використовуються відомості порівняльної анатомії, що співставляє будову різних тварин та людини; окрім порівняльної анатомії, що є описовою наукою, враховуються принципи еволюційної морфології, що розкриває рушійні сили еволюції та структурні зміни в процесі пристосування організму до конкретних умов навколишнього середовища;

2) досліджується процес становлення й розвитку людини у зв'язку з розвитком суспільства – *антропогенез*; для цього використовуються, крім порівняльної та еволюційної морфології, переважно дані антропології – науки про людину; антропологія вивчає природничу історію людини і її фізичну природу з урахуванням історичного розвитку суспільної групи, до якої конкретно вона належить, та провідної ролі праці в процесі антропогенезу;

3) розглядається процес розвитку індивіда – *онтогенез* протягом усього його життя – внутрішньоутробного, ембріонального, і позаутробного, або постнатального, від народження до моменту смерті; для цього використовуються дані ембріології та вікової анатомії. Останній період онтогенезу – старіння – є об'єктом вивчення геронтології – науки про старість.

Враховуються також індивідуальні й статеві відмінності форми, будови і положення тіла та його органів, а також їх топографічне положення.

Анатомія як наука накопичує факти і описує їх – описова риса; еволюційна та функціональна її риси надають можливість пояснювати ці факти та встановлювати закономірності структури. *Описова, еволюційна та функціональна* риси є різними сторонами єдиної анатомії. Головною рисою сучасної анатомії є її *дієвість*, тобто не пасивне спостереження й описання будови організму, а прагнення визначити закономірності будови і розвитку організму та оволодіти цими закономірностями задля впливу на організм

людини у напрямі, що сприяє оптимальному, гармонійному розвитку людини.

Зважаючи на наявність великої кількості матеріалу та труднощів вивчення цілісного організму, спочатку організм розглядається по системах, саме тому анатомія має назву «систематичної»; в той же час вона зветься «нормальною», оскільки вивчає будову «нормальної», тобто здорової людини. Вивченням тканин, органів, що змінилися в результаті хвороби або порушення розвитку, займається патологічна анатомія. Ріст та розвиток людини в різні вікові періоди вивчає вікова анатомія. На особливу увагу заслуговує функціональна анатомія опорно-рухового апарату (ОРА), що досліджує не тільки його будову, а також динаміку рухів і тому називається динамічною анатомією. Усі ці різновиди анатомічної науки є аспектами єдиної анатомії людини.

Людина є найвищим продуктом розвитку живої матерії, і для того, щоб зрозуміти його будову, необхідно використовувати дані біології як науки про закони виникнення і розвитку живої природи. Як людина є частиною живої природи, так і анатомія є частиною біології.

Анатомія вивчає також внутрішню форму, структуру органів, і тут анатомія тісно пов'язана з наукою про тканини – *гістологією*, та з наукою про клітину – *цитологією*. Анатомія, гістологія, цитологія, ембріологія разом складають єдину науку про форму, будову та розвиток організму, що зветься *морфологією*.

**Історія розвитку анатомії.** *Анатомія* – одна з найдревніших біологічних наук. Ще в III тисячолітті до н. е. у Древньому Китаї робили розтини людських трупів, і тому існували деякі відомості про будову внутрішніх органів та кровоносних судин. Анатомічні знання у Древньому Китаї були вищими, ніж у Древній Греції, з якою пов'язують початкові знання з анатомії. Знаменитий лікар Древньої Греції **Гіпократ** (прибл. 460–370 рр. до н. е.), який

вважається батьком медицини, був матеріалістом, його заслуга перед наукою полягає в тому, що він зібрав і систематизував відомості про будову тіла людини.

**Аристотель** (384–322 рр. до н. е.) – один із визначних вчених Древньої Греції; він встановив, що всі артерії походять з аорти, дав точний опис порожнистої вени; його вважають засновником порівняльної анатомії, ембріології та ряду інших наук.

Одним з видатних вчених після Гіпократа і Аристотеля вважається римський філософ, біолог, фізіолог та анатом **Клавдій Гален** (130–200 рр. до н. е.), твори якого є енциклопедією античної медицини та анатомії. Він надав цінні відомості з класифікації кісток та їх з'єднань, дав опис частин головного мозку та семи пар черепних нервів; доказав, що по артеріях рухається кров, а не повітря, що стінки артерій, кишок, шлунку, матки мають різну структуру.

**Леонардо да Вінчі** (1452–1519) почав розтинати та препарувати трупи людей з метою дослідження будови та функцій людського тіла; він перший точно відобразив форми та пропорції всіх частин скелета, зробив класифікацію м'язів, дав опис будови опорно-рухового апарату, описав камери серця, пазухи черепа, сесамовидні кістки стопи; він поклав початок пластичній анатомії.

**Андреас Везалій** (1514–1564) – описав скелет, зв'язки, м'язи, судини, нерви, мозок, органи чуття, внутрішні органи. Видав книгу «Фабрика людського тіла».

**У. Гарвей** (1578–1657) – видатний англійський анатом та фізіолог, видав «Анатомічні дослідження про рух серця і крові у тварин».

XIX століття ознаменувалося народженням трьох великих теорій – клітинної, еволюційної та теорії спадковості. Клітинна теорія була вперше сформульована німецьким вченим **Т. Шванном** (1810–1882). У 1859 р. була

видана книга **Ч. Дарвіна** «Походження видів», де наводяться основні положення еволюційної теорії. Основні закони спадковості були встановлені чеським вченим **Г. Менделем** (1820–1884), який тим самим заклав основи сучасної генетики.

Видатний анатом і хірург **М. І. Пирогов** (1810–1881) відкрив новий метод вивчення топографії внутрішніх органів, першим помітив зв'язок між формою кісток та виконуваними ними функціями.

**Лесгафт П. Ф.** (1837–1909) розвив ідеї функціональної анатомії. Значну роль в розвитку анатомії людини стосовно до завдань та проблем теорії і практики фізичного виховання і спорту зіграв професор **М. Ф. Іваницький** (1895–1969), який вперше запропонував метод анатомічного аналізу положень і рухів спортсменів.

#### **Сучасні відомості про будову організму; методи дослідження в анатомії**

План лекції:

1. Складові елементи організму.
2. Анатомічні площини та осі.
3. Методи дослідження в анатомії.

**Клітина** – це жива, відкрита система, елементарна частина живого організму, яка складається з ядра і цитоплазми. **Тканина** – це спільність клітин і позаклітинної речовини, об'єднаних єдністю походження, будови і функції. Розрізняють чотири основних типи тканин:

– **епітеліальна тканина** (епітелій) – це шар клітин, що лежать на базальній мембрані, під якою є пухка волокниста сполучна тканина. Епітелій вкриває поверхню тіла (шкіру), вистилає слизові оболонки, відділяючи організм від зовнішнього середовища; виконує покривну та захисну функції; утворює

тканину залоз внутрішньої та зовнішньої секреції; для епітеліальної тканини характерна велика кількість клітин і мала кількість міжклітинної речовини;

– **сполучна тканина** складається з невеликої кількості клітин і значної кількості міжклітинної речовини; виконує опорну та захисну функції (кісткова, хрящова), трофічну (кров, лімфа, пухка волокниста і ретикулярна, жирова, пігментна та ін. сполучні тканини зі спеціальними властивостями):

○ **кісткова тканина** складається з кісткових клітин, замуrowаних у міжклітинну речовину, яка має колагенові волокна і неорганічні солі;

○ **хрящова тканина** складається з хрящових клітин та основної речовини (гелю); є гіалінова хрящова тканина (суглобові хрящі, реберні хрящі), колагеново-волокниста хрящова тканина (фіброзні кільця міжкільцевих дисків, внутрішньосуглобові диски, меніски), еластична хрящова тканина (деякі хрящі гортані, вушна раковина, хрящова частина слухової труби);

○ **щільна волокниста сполучна тканина** виконує опорну функцію, складається зі щільно розміщених колагенових волокон, утворює сухожилки, зв'язки, капсули внутрішніх органів, суглобів, клапани серця, апоневрози, дерму шкіри, хрящову і кісткові тканини;

○ **пухка волокниста сполучна тканина** містить багато різних клітин (фібробласти, макрофаги), волокна, основну речовину; утворює строму паренхіматозних органів, входить до складу підшкірної клітковини, оточує судини та нерви;

○ **ретикулярна сполучна тканина** складається з ретикулярних клітин і ретикулярних волокон, у петлях яких знаходяться клітини крові; вона становить основу кісткового мозку, тімуса, селезінки, лімфатичних вузлів та ін.; може перероджуватись у жирову тканину;

- *кров* складається з основної речовини (плазма) і клітин (форменні елементи);
  - *лімфа* складається з плазми і клітин, але не має еритроцитів, відрізняється від плазми крові меншим вмістом білку;
  - *м'язова тканина* забезпечує рухи організму; містить спеціальні структури – міофібрили; розрізняють:
    - *гладку (непосмуговану) м'язову* тканину, вона складається з одноподібних веретеноподібних клітин, з такої тканини утворені стінки судин, нутрощів;
    - *скелетну (посмуговану) м'язову* тканину, складається з посмугованих м'язових волокон; формує скелетні м'язи, м'язи язика, горла, м'якого піднебіння, гортані;
    - *серцеву м'язову* тканину, складається з м'язових клітин (серцевих міоцитів), має посмугованість;
  - *нервова тканина* складається з нервових клітин (нейроцитів, або нейронів) і нейроглії; нейрони визначають специфічну функцію нервової системи (сприймають подразнення, виробляють та передають імпульси), нейроглія виконує опорну, трофічну, захисну, пограничну функції, клітини нейроглії вистилають порожнини головного мозку, центральний канал спинного мозку (ependиміоцити), утворюють опорний апарат центральної нервової системи (астроцити), оточують тіла нейронів і їх відростки (олігодендрогліоцити), здійснюють фагоцитоз (гліальні макрофаги).
- З тканин побудовані органи. **Орган** – це частина тіла, що має певну форму, внутрішню будову, займає певне місце в організмі та виконує специфічну функцію. В утворенні кожного органа беруть участь різні тканини, але одна є головною (для мозку – нервова, для м'язів – м'язова, для залоз – епітеліальна), а інші – допоміжні. **Система органів** – це органи, які виконують спільну

функцію і мають спільне походження (травна система, дихальна система, серцево-судинна система, нервова система тощо). **Апарат органів** – це органи, які виконують спільну функцію, але мають різне походження (ОРА, ендокринний апарат).

При описі будови тіла, при встановленні розташування окремих його частин, при визначенні проекцій кісток, м'язів, внутрішніх органів, користуються вихідним положенням (анатомічна поза). **Анатомічна поза** – звичайне вертикальне положення людини, коли руки опущені вздовж тулуба, долоні розвернуті уперед, великі пальці кистей ззовні.

Для визначення просторових відносин органів використовують умовні площини та осі. Для визначення положення органу в просторі існують поняття «площина», «вісь», «напрямок».

Крізь тіло людини проводять три взаємно перпендикулярні площини – дві вертикальні та одну горизонтальну.

#### **Вертикальні площини:**

- *фронтальна площина* – проводиться вертикально, але паралельно площині лоба і під прямим кутом до сагітальної площини; ця площина поділяє тіло людини на передню (вентральна) і задню (дорзальна) половини;
- *сагітальна площина* (передньо-задня) – це площина, проведена вертикально спереду назад, поділяє тіло на праву та ліву частини; сагітальна площина, що проходить через середину тіла людини і поділяє його на дві симетричні половини (праву та ліву), називається серединною або медіальною.

**Горизонтальна площина** – поділяє тіло людини на верхній (головний або краніальний) та нижній (хвостовий або каудальний) відділи; проводиться перпендикулярно до перших двох площин паралельно до опорної поперечної.

Усі площини розташовуються взаємно перпендикулярно. У результаті їх перетину утворюються *осі симетрії* – одна вертикальна та дві горизонтальні:

– *вертикальна вісь* – це вісь, проведена вздовж тіла зверху вниз або знизу вверху, вона з'єднує верхні та нижні точки тіла або його частини; утворюється при перетині сагітальної та фронтальної площин, має два напрямки – верхній, або краніальний та нижній, або каудальний;

– *горизонтальні осі*:

○ *фронтальна, або поперечна* – утворюється при перетині фронтальної та горизонтальної площин, вона проведена вздовж чола справа наліво або зліва направо, з'єднує симетричні точки правої та лівої половини тіла, має два напрямки: правий і лівий; але по фронтальній осі може бути ще медіальний напрямок, який характеризує положення органу ближче до серединної площини, і латеральний, який характеризує положення органу далі від серединної площини, а також серединний, який вказує на положення органу в серединній площині;

○ *сагітальна вісь* – утворюється при перетині горизонтальної та сагітальної площин, проведена в напрямку стріли спереду назад, або ззаду наперед, з'єднує симетричні точки передньої та задньої половини тіла або його частин, має два напрямки – передній, або вентральний, та задній, або дорсальний.

Для визначення положення органу в просторі користуються також термінами: медіальний (*medialis*), серединний (*medianus*), середній (*medius*), передній (*anterior*), латеральний (*lateralis*), проміжний (*intermedius*), задній (*posterior*), вентральний, черевний (*ventralis*), дорсальний, спинний (*dorsalis*), краніальний, черепний (*cranialis*), каудальний, хвостовий (*caudalis*), проксимальний, ближчий до тулуба (*proximalis*), дистальний, периферичний, віддалений від центру (*distalis*), поверхневий (*superficialis*),

глибокий (*profundus*), поздовжній (*longitudinalis*), поперечний (*transversalis*), фронтальний (*frontalis*), сагітальний (*sagittalis*), правий (*dexter*), лівий (*sinister*), верхній (*superior*), нижній (*inferior*); супінація – поворот кінцівки або її частини назовні від тулуба; пронація – поворот кінцівки або її частини до тулуба.

**Методи дослідження в анатомії.**

Основним методом дослідження в анатомії є розтин і препарування, застосовуються також інші методи дослідження:

– метод ін'єкції судин (судини заповнюються контрастною або забарвлюючою речовиною);

– метод просвітлення (препарат вміщується в освітлюючу речовину – спирт, гліцерин, їх суміш);

– метод корозії (орган з судинами, ін'єктованими органічними розчинами, поміщається в кислоту або луг);

– метод мацерації (обезжирювання, вибілювання, висушування);

– розпили заморожених трупів ;

– бальзамування;

– рентгенологічне дослідження;

– метод томографії;

– метод макромікроскопії (дослідження біокулярною лупою);

– метод ендоскопії (внутрішній огляд порожнистих органів);

– метод ангиографії (рентгенологічне дослідження судин);

– антропометричні методи (вивчення зовнішніх форм, пропорцій тіла людини).

## РОЗДІЛ II. АНАТОМІЯ ОПОРНО-РУХОВОГО АПАРАТУ

### ТЕМА 2.1 АНАТОМІЯ КІСТОК І ЇХ З'ЄДНАНЬ

#### Вчення про кістки (Osteologia)

План лекції:

1. Поняття про опорно-руховий апарат.
2. Хімічний склад кісток.
3. Будова та форма кісток.
4. Класифікація кісток.

До апарату руху і опори (*опорно-руховий апарат*) входять *кістки, з'єднання між ними і скелетні м'язи*. Кістки за допомогою хрящів, суглобових капсул, та фасцій утворюють єдину функціональну систему, пасивну частину ОРА, яка приводиться до руху м'язами (активною частиною ОРА), що отримують імпульси від центральної нервової системи.

**Хімічний склад кісток.** Кістка живої людини містить 50 % води, 28 % органічних речовин (12 % осейн і 16 % жирів) і 22 % неорганічних речовин (сполуки кальцію, фосфору, магнію тощо). Мацерована (обезжирена, вибілена, висушена) кістка на 1/3 складається з органічних речовин і на 2/3 з неорганічних речовин. Специфічне фізико-хімічне поєднання органічних і неорганічних речовин в кістках обумовлює їхні основні властивості – пружність, еластичність, міцність, твердість. При переважанні органічних речовин у кістці (у дітей) кістка більш еластична; при переважанні неорганічних речовин (у старих людей) – кістка більш ламка і хрустка. Хімічний склад кісток міняється з віком, залежить від функціональних навантажень, харчування та інших факторів.

**Будова кісток.** Кістка – живий, пластичний орган, вона складається з кількох тканин, має певну морфологічну структуру. Основною тканиною в кістці є кісткова тканина, крім неї є щільна з'єднувальна тканина, цупка з'єднувальна тканина, хрящова тканина. У кістковій тканині розрізняють три види клітинних елементів, що беруть участь в утворенні нової кісткової тканини: остеобласти – молоді клітини, що беруть участь в утворенні нової кісткової тканини, остеоцити – зрілі клітини, нездатні до поділу, і остеокласти – клітини, що руйнують кістку. У кістковій тканині постійно відбуваються обидва процеси. Структурною одиницею кістки є остеон – система остеоцитів і кісткових пластинок, концентрично розташованих довкола центрального каналу (каналу остеона).

Зверху кістка покрита тонкою сполучнотканинною оболонкою – *окістям*, яке складається з волокнистої сполучної тканини. В окісті містяться кровоносні та лімфатичні судини, нерви, що проникають у кістку і зв'язують її з оточуючими тканинами. В окісті розрізняють два шари – зовнішній та внутрішній. Зовнішній шар складається зі щільної волокнистої сполучної тканини, внутрішній – з цупкої, в якій містяться остеобласти. За рахунок внутрішнього, росткового шару окістя утворюються молоді кісткові клітини – остеобласти, які зумовлюють ріст кістки у товщину, відкладаючись на поверхні кістки, що відіграє кісткоутворюючу роль при переломах кісток. За рахунок внутрішнього шару відбувається ріст кістки у товщину та її зростання після порушення цілісності. Окістя виконує захисну, трофічну та кісткоутворюючу функції.

Під окістям розташовується *компактна речовина*, вона побудована з пластичної кісткової тканини, що пронизана системою тонких кісткових каналців. Ці каналці є продовженням більших живильних каналів, що відкриваються на поверхні кістки у вигляді отворів, через які в кістку входять артерія та нерв, а виходить вена. Шар компактної речовини в тілі довгих кісток товстіший, ніж



в епіфізах, в коротких та плоских кістках – тонкіший. У тих кістках, які функціонально мають витримувати більше навантаження, шар компактної речовини більший. Під компактною речовиною міститься пориста *губчаста речовина*, вона має комірчасту будову і містить червоний кістковий мозок, який виконує кровотворну (гемопоез) і захисну функції. Перетинки губчастої речовини розташовані у певних напрямках відповідно до дії сил, що діють на кістку, тим самим забезпечуючи міцність кістки. Вся порожнина всередині кістки заповнена кістковим мозком, він буває жовтий і червоний. Червоний мозок міститься у комірках губчастої речовини. У кістковомозкових порожнинах діяфізів довгих кісток міститься жовтий кістковий мозок, багатий на жирові клітини.

З віком потовщується шар компактної речовини, перетинки губчастої речовини стають товстішими; у віці 18–20 років кістки за будовою стають кістками дорослої людини, але внутрішня перебудова їх відбувається протягом усього життя.

**Класифікація кісток** базується на їх формі, функції та особливостях будови. Розрізняють трубчасті, губчасті, плоскі, змішані та повітроносні кістки.

*Трубчасті кістки* побудовані з губчастої та компактної речовини, мають вигляд трубки з кістковомозковою порожниною, виконують функції опори, захисту, руху. Трубчасті кістки поділяються на довгі та короткі. У довгих трубчастих кісток (плечова, кістки передпліччя, стегнова, кістки гомілки) переважає поздовжній розмір, вони є важелями руху. У довгих трубчастих кістках розрізняють середню частину – тіло кістки, або діяфіз, і два кінці – епіфізи: проксимальний і дистальний. На цій ділянці кістки в молодих осіб є хрящ, за рахунок якого кістка росте в довжину. Всередині діяфізу трубчастих кісток міститься кістковомозкова порожнина, яка в дорослих заповнена

жовтим кістковим мозком. Епіфізи довгих трубчастих кісток побудовані переважно з губчастої речовини, вкритої ззовні шаром компактної речовини.

*Короткі трубчасті* кістки (фаланги пальців та ін.) виконують в основному функцію опори, їх розміри майже однакові у всіх трьох площинах.

*Губчасті кістки* побудовані з губчастої речовини, вкритої тонким шаром компактної речовини. Розрізняють довгі (ребра, грудина) та короткі (хребці, кістки зап'ястка, заплесна) губчасті кістки. До губчастих кісток відносяться сесамоподібні кістки (надколінник, горохоподібна кістка, сесамоподібні кістки пальців рук та ніг), які ніби «вставлені» в сухожилки м'язів, що збільшує плече сили м'яза та відповідно його силу дії; сесамоподібні кістки розташовуються біля суглобів, сприяють рухам у них, але не мають з'єднань з кістками скелета.

*Плоскі кістки* побудовані з двох тонких пластинок компактної речовини, між якими розташований тонкий шар губчастої речовини, яка містить канали для кровоносних судин, виконують функції захисту (кістки черепа), опори та захисту (кістки поясів кінцівок), утворюють порожнини для захисту органів (кістки таза).

*Змішані кістки* (хребці, вискова кістка та ін.) – це такі кістки, різні частини яких неоднорідні за формою та будовою – мають елементи плоских та губчастих кісток.

*Повітроносні кістки* (клиноподібна, решітчаста, лобова, верхня щелепа) мають всередині порожнини (пазухи), вистелені слизовою оболонкою і заповнені повітрям, що зменшує їхню вагу без зниження міцності.

### **Загальна анатомія з'єднань кісток (Arthrologia)**

План лекції:

1. Морфологічна характеристика неперервних з'єднань кісток.

2. Морфофункціональна характеристика напівперервних з'єднань кісток.
3. Морфофункціональна характеристика перервних з'єднань кісток.
4. Класифікація суглобів.

Кістки в організмі людини зв'язані між собою в єдине ціле. Характер їх з'єднання визначається функціональними вимогами: в деяких частинах скелета рухи між кістками виражені більше, в інших – менше.

За розвитком, будовою та функцією з'єднання кісток поділяються на неперервні (синартрози (synarthrosis), напівперервні (симфізи (symphysis) та перервні (суглоби (diarthrosis).

**Неперервні з'єднання** – це з'єднання кісток, між якими немає щілини, відсутня порожнина між кістками, кістки з'єдані між собою прошарком тканини. В залежності від типу тканини між кістками, що з'єднуються, розрізняють з'єднання кісток за допомогою сполучної тканини – синдесмози, хрящової – синхондрози, та кісткової – синостози.

*Синдесмози* поділяються на фіброзні (якщо в з'єднувальній тканині переважають колагенові волокна) та еластичні (якщо в з'єднувальній тканині переважають еластичні волокна). Фіброзні з'єднання кісток в залежності від розміру та характеру прошарку можуть бути або у вигляді зв'язок (з'єднання відростків хребців), у вигляді міжкісткових перетинок (між кістками передпліччя, гомілки), або у вигляді швів (тонкий прошарок 2–3 мм між кістками). Шви розрізняють зубчасті (тім'яна та потилична кістки), лускаті (між висковою татім'яною кістками) та плоскі (між кістками лицевого черепа). До неперервних з'єднань еластичного типу належать жовті зв'язки між дугами хребців.

*Синхондрози* – неперервні з'єднання кісток за допомогою хрящової тканини; розмах та діапазон рухів при синхондрозах невеликі, залежать від величини хрящового прошарку – чим він товстіший, тим рухливість більша. В залежності від будови хряща синхондрози поділяють на з'єднання за допомогою волокнистого хряща (між тілами хребців) та з'єднання за допомогою гіалінового хряща (між I ребром та грудиною, між діафізом та епіфізом кістки). Синхондрози можуть бути тимчасовими (між крижем та куприком), вони з віком замінюються синостозами, та постійними (між пірамідою вискової кістки та потиличною кісткою), які існують протягом усього життя. Гіалінові з'єднання більш пружні, але вони також більш ламкі.

*Синостози* – неперервні з'єднання кісток за допомогою кісткової тканини, розвиваються внаслідок заміни сполучної тканини кістковою; до них належать окостеніння епіфізарних хрящів, швів між кістками черепа та ін.

Неперервні з'єднання кісток (крім синостозів) рухомі.

**Напівперервні з'єднання** кісток, або симфізи, характеризуються наявністю невеликої порожнини, щілиноподібної порожнини в тканині, що з'єднує кістки (лобковий симфіз, симфіз ручки груди, міжхребцеві симфізи), ця порожнина заповнена рідиною.

**Перервні з'єднання** кісток, або суглоби, є найпоширенішими рухомими з'єднаннями кісток. *Суглоби* допомагають зберегти положення тіла та його частин в просторі, сприяють переміщенню частин тіла одна відносно одної, беруть участь у переміщеннях тіла в просторі. Кожний суглоб складається з суглобових поверхонь кісток, що з'єднуються, суглобової капсули та суглобової порожнини. Суглобові поверхні кісток, що з'єднуються, вкриті гіаліновим хрящем, рідше волокнистим, який внаслідок своєї гладенької поверхні полегшує ковзання суглобових поверхонь, зменшуючи їх тертя одна об одну, захищає суглобові поверхні від руйнування. Суглобові поверхні

кісток, що з'єднуються, відповідні (конгруентні) одна одній – якщо одна поверхня ввігнута, то інша випукла; якщо цього немає, з'являються додаткові утворення, що збільшують конгруентність.

Суглобова капсула герметично вкриває суглобову порожнину, приростаючи до кісток, що з'єднуються, по краях їх суглобових поверхонь. Вона складається з зовнішньої фіброзної мембрани та внутрішньої – синовіальної. Синовіальна мембрана з боку суглобової порожнини вкрита шаром ендотеліальних клітин, які виділяють у суглобову порожнину синовіальну рідину, що зменшує тертя суглобових поверхонь, пом'якшує поштовхи.

Суглобова порожнина являє собою герметичний щілиноподібний простір, обмежений суглобовими поверхнями та синовіальною мембраною, заповнений синовіальною рідиною, яка також виконує трофічну функцію, беручи участь у живленні гіалінового хряща.

В деяких суглобах зустрічаються додаткові утворення (диски, меніски, зв'язки тощо), які покращують відповідність суглобових поверхонь, збільшують рухливість у суглобах, сприяють рівномірному розподілу тиску однієї кістки на іншу, зміцнюють суглобову капсулу. Диски – це суцільні хрящові утворення (висково-нижньощелепний суглоб), меніски – несцільні, вигнуті у формі півмісяця хрящові утворення (колінний суглоб), суглобові губи – хрящові ободи, оточують суглобову поверхню (біля суглобового заглиблення лопатки), зв'язки – пучки сполучної тканини від однієї кістки до іншої, вони можуть бути внутрішньосуглобовими або позасуглобовими.

**Класифікація суглобів** проводиться за кількістю суглобових поверхонь, за їх формою та функцією суглоба.

За кількістю суглобових поверхонь розрізняють прості, складні, комплексні, комбіновані. Прості суглоби складаються з двох суглобових поверхонь (міжфалангові суглоби). У складних суглобах більше двох суглобових

поверхонь, є декілька простих з'єднань, в яких рухи можуть відбуватися окремо (ліктьовий суглоб). До *комплексних суглобів* відносять суглоби, які поділяються на камери або повністю хрящовим диском (висково-нижньощелепний суглоб), або неповністю меніском (колінний суглоб). Окрему групу представляють *комбіновані суглоби*, що складаються з декількох розташованих окремо суглобів, але функціонують вони разом (проксимальний та дистальний променево-ліктьові суглоби, обидва висково-нижньощелепні суглоби).

Класифікація за *формою суглобових поверхонь* та функцією суглоба базується на знанні, що форма суглобових поверхонь визначає кількість осей, навколо яких здійснюються рухи в суглобі, тобто функцію суглоба. Згідно цьому розрізняють одноосні суглоби, рухи в яких здійснюються навколо однієї осі обертання, двоосні, рухи в яких здійснюються навколо двох осей обертання, та багатоосні, рухи в яких здійснюються навколо багатьох осей, відповідних радіусам кулі, але на практиці виділяють три взаємно перпендикулярні осі обертання. Віссю обертання називається уявна лінія, що проходить через центр суглоба і навколо якої кістки обертаються одна відносно іншої. Рухи в суглобах відбуваються перпендикулярно осі обертання та розглядаються, виходячи з анатомічного положення тіла. Навколо фронтальної осі можливі згинання та розгинання в області кінцівок, нахили вперед та назад в області голови та тулуба. Навколо сагітальної осі можливі рухи від серединної лінії тіла – відведення та приведення в області кінцівок та нахили в сторони в області голови та тулуба. Навколо вертикальної осі можливі обертання, повороти назовні (супінація) та всередину (пронація) в області кінцівок та повороти в сторони в області голови та шиї (скручування).

До *одноосних суглобів* належать:

– *циліндричні* суглоби – це суглоби з циліндричною суглобовою поверхнею, вертикальною віссю обертання, розташованою паралельно вертикальній осі тіла, у таких суглобах можливе обертання (супінація та пронація) – суглоб між променевою та ліктьовою кістками;

– *блоковидні* суглоби – це суглоби з блоковидною суглобовою поверхнею, фронтальною віссю обертання, у таких суглобах можливе згинання і розгинання – міжфалангові суглоби;

До *двоосних суглобів* належать:

– *еліпсоподібні* суглоби – це суглоби з еліпсоподібними суглобовими поверхнями, одна з них ввігнута, інша випукла, можливі рухи навколо двох горизонтальних осей – згинання та розгинання навколо фронтальної та відведення та приведення навколо сагітальної осі – променезап'ястний суглоб;

– *виросткові* суглоби – це суглоби з випуклою суглобовою голівкою у вигляді виступаючого округлого відростка, який зветься виростком; цьому виросткові на суглобовій поверхні іншої з'єднуваної кістки відповідає западина. У такому суглобі можливі рухи навколо двох осей – головна вісь обертання фронтальна (згинання та розгинання, нахили вперед та назад), друга вісь може бути або сагітальною (нахили в сторони, атлантопотиличний суглоб), або вертикальною (супінація та пронація, колінний суглоб); таким чином, в атлантопотиличному суглобі можливі нахили вперед та назад, нахили в сторони, у колінному суглобі – згинання та розгинання, супінація та пронація; виросткові суглоби можна розглядати як різновид еліпсоподібних суглобів, як перехідну форму від блокоподібних суглобів до еліпсоподібних;

– *сідлоподібні* суглоби – це суглоби з сідлоподібними суглобовими поверхнями, можливі рухи навколо двох горизонтальних осей – згинання та

розгинання навколо фронтальної осі і відведення та приведення навколо сагітальної осі – зап'ястно-п'ястне з'єднання I пальця.

До *багатоосних суглобів* належать:

– *кулеподібні* суглоби – це суглоби, в яких одна голівка випукла, кулеподібної форми, інша – ввігнута, з відповідною формою суглобової западини; можливі рухи навколо багатьох осей, головними є фронтальна (згинання та розгинання), сагітальна (відведення та приведення), вертикальна (обертання, супінація та пронація); при переході з однієї осі на іншу відбувається коловий рух; приклади – кульшовий, плечовий суглоби;

– *плоскі* суглоби – це суглоби з майже плоскими суглобовими поверхнями, можливі рухи навколо багатьох осей – згинання та розгинання, відведення та приведення, супінація та пронація; при переході з однієї осі на іншу відбувається коловий рух, але об'єм рухів невеликий – до них відносяться міжхребцеві з'єднання.

## ТЕМА 2.2 АНАТОМІЯ ОКРЕМИХ ЧАСТИН СКЕЛЕТА

### Скелет голови

План лекції:

1. План будови скелета людини, його функції, значення.
2. Відділи черепа, його функції.
3. Кістки мозкового відділу черепа.
4. Кістки лицевого відділу черепа.
5. З'єднання кісток черепа.
6. Вікові, статеві та індивідуальні особливості черепа.

У **скелеті людини** розрізняють *скелет тулуба, скелет голови, скелет верхньої кінцівки та скелет нижньої кінцівки*. У скелеті дорослої людини нараховують більше 200 кісток, з них 23 кістки складають череп, 26 – хребетний стовп, 25 – грудну клітку, 64 – скелет верхніх кінцівок, 62 – скелет нижніх кінцівок.

*Кістковий скелет* людини поділяють на *осьовий скелет* (череп, хребтовий стовп, грудна клітка) і *додатковий*, до якого належать кістки верхньої та нижньої кінцівок. Скелет виконує функції опори, руху, захисту внутрішніх органів, біологічну функцію. Опорна функція скелету полягає в тому, що він підтримує м'які тканини, що кріпляться до нього, утворює стінки порожнин, в яких знаходяться внутрішні органи, надає тілу відповідної форми і положення в просторі. Функція руху обумовлена тим, що кістки скелета відіграють роль важелів, які приводяться до руху при скороченні прикріплених до них м'язів. Захисна функція здійснюється шляхом утворення кісткових порожнин – утворюючи порожнини (черепу, грудну, тазову та ін.), кістки захищають внутрішні органи від пошкоджень та інших впливів навколишнього середовища. Біологічна функція пов'язана з участю скелета в обміні речовин та з кровотворною функцією кісткового мозку.

**Скелетом голови** є *череп* (cranium); він вміщує та захищає головний мозок та органи чуття, пов'язані з головним мозком, до нього прикріплюються початкові відділи дихальної та травної систем. Згідно з цим череп поділяється на мозковий череп та лицевий череп. Межа між цими відділами проходить по надорбітальному краю, виличній кістці і лінії до зовнішнього слухового отвору.

У *мозковому черепі* розрізняють склепіння і основу. Мозковий череп складається з восьми кісток – парних і непарних. До парних відносяться вискова (скронева) та тім'яна кістки, до непарних – лобова, потилична, решітчаста, клиноподібна.

*Лобова* кістка утворює передню частину склепіння черепа, складається з лобової луски, носової та двох орбітальних частин. Лобова луска розташована майже вертикально, її верхній край з'єднується з тім'яними кістками, нижній – з клиноподібною кісткою. У товщі лобової луски знаходиться повітроносна лобова пазуха. Між двома орбітальними частинами є виїмка, заповнена решітчастою кісткою; орбітальні частини розташовані горизонтально, нижніми ввігнутими поверхнями обернені в очні ямки, верхніми – в порожнину черепа, задні краї з'єднуються з клиноподібною кісткою.

*Тім'яна* кістка утворює верхньобокову частину склепіння черепа, розташована між лобовою та потиличною кістками. Її передній край з'єднується з лобовою кісткою, задній – з потиличною, медіальний – з однойменною парною кісткою, латеральний – з лускою вискової кістки.

*Вискова* кістка утворює основу та бокову частину склепіння черепа, розташована між тім'яною, клиноподібною та потиличною кістками, обмежує зовнішній слуховий отвір, утворює суглоб з нижньою щелепою (висково-нижньощелепний). Вона складається з лускоподібної, барабанної та кам'янистої (піраміда) частин. Лускоподібна частина – бокова частина склепіння черепа, від неї відходить виличний відросток, який з'єднується з виличною кісткою. Барабанна частина утворює передній, нижній та задній краї зовнішнього слухового отвору, продовженням якого є зовнішній слуховий хід, що досягає барабанної порожнини. Кам'яниста частина (піраміда) має форму піраміди, входить до основи черепа, являється кістковим сховищем для органів слуху та визначення положення тіла в просторі (вестибулярний апарат).

*Клиноподібна* кістка утворює центральну частину основи черепа, межує спереду з лобовою і решітчастою кістками, ззаду – з потиличною. Складається з тіла, малих крил, великих крил, крилоподібних відростків. У тілі кістки є

повітряносна порожнина (клиноподібна пазуха), вона поділяється перегородкою на дві половини, які отворами з'єднуються з носовою порожниною. На верхній (мозковій) поверхні тіла кістки по серединній лінії є заглиблення – турецьке сідло, на дні якого у ямці знаходиться гіпофіз, залоза внутрішньої секреції. На передній поверхні тіла, що входить до задньої стінки носової порожнини, є гребінь, який з'єднується спереду з перпендикулярною пластинкою решітчастої кістки. У крилах і відростках є канали, отвори, щілини, через які проходять кровоносні судини, нерви; між малими і великими крилами знаходиться верхня очна щілина, яка з'єднує порожнину черепа з очними ямками.

*Потилична* кістка утворює задню та нижню стінки черепа, входить до складу і склепіння черепа і його основи; складається з чотирьох частин, що обмежують великий потиличний отвір – тіла, потиличної луски, двох латеральних (бічних) частин. Через великий потиличний отвір порожнина черепа з'єднується з хребтовим каналом, через нього проходять спинний мозок, судини, нерви. Тіло кістки знаходиться спереду великого потиличного отвору та з'єднується з клиноподібною кісткою. Потилична луска розташована вверх від великого потиличного отвору, верхній її край з'єднується з тім'яними кістками, нижній – з висковими. На нижніх поверхнях латеральних частини розташовані потиличні виростки для з'єднання з першим хребцем – атлантом.

*Решітчаста* кістка бере участь в утворенні основи черепа, стінок очних ямок та носової порожнини, складається з решітчастої і перпендикулярної пластинок та решітчастого лабіринту. Решітчаста пластинка замикає вирізку між орбітальними частинами лобової кістки, має багато (30–40) невеликих отворів, через які проходять нюхові нервові волокна, судини. Перпендикулярна пластинка розташована вниз від решітчастої, складає передньовверхній відділ кісткової перегородки носа; знизу до неї

прикріплюється леміш, з боків – решітчастий лабіринт. Решітчастий лабіринт складається з великої кількості повітряносних комірок, які з латеральної (очної) сторони закриті тонкою орбітальною пластинкою, а з боку перпендикулярної пластинки (медіальна сторона) утворюють верхню та середню носові раковини.

Кістки *лицевого черепа* утворюють кісткову основу для органів чуття та початкових відділів травної та дихальної систем, що визначає їх будову. До кісток лицевого черепа належать парні кістки – верхня щелепа, носова, слізна, вилична, піднебінна, нижня носова раковина, непарні – нижня щелепа, леміш, під'язикова кістка.

*Верхня щелепа* бере участь в утворенні порожнин для органів чуття (очні ямки та носова порожнина), перегородки між носовою та ротовою порожнинами, в роботі жувального апарату; вона займає середню частину обличчя і складається з тіла та чотирьох відростків – лобового, виличного, альвеолярного, піднебінного. Тіло кістки містить велику повітряносну верхньощелепну пазуху (гайморову), яка широким отвором через середній носовий хід відкривається в носову порожнину. Верхньощелепна, клиноподібна, лобова пазухи та повітряносні комірки решітчастої кістки складають приносні пазухи, вистелені слизовою оболонкою. Лобовий відросток з'єднується з носовою частиною лобової кістки, виличний відросток – з виличною кісткою; альвеолярний відросток розташований по нижньому краю верхньої щелепи, він закінчується альвеолярною дугою, яка має заглиблення – вісім зубних альвеол для верхніх зубів. Піднебінні відростки разом з піднебінними кістками замикають знизу носову порожнину і відокремлюють її від ротової порожнини.

*Носова кістка* разом зі своєю парною кісткою утворюють кісткову спинку носа.

*Слізна кістка* з'єднується з лобовим відростком верхньої щелепи, вона утворює передню частину медіальної стінки очної ямки. На латеральній поверхні слізної кістки є слізна борозна, разом зі слізною борозною верхньої щелепи вона утворює ямку слізного мішка.

*Вилична кістка* розташована між верхньою щелепою, лобовою і висковою кістками, з'єднується з виличними відростками скроневої і лобової кісток, з верхньою щелепою та великим крилом клиноподібної кістки.

*Піднебінна кістка* розташована назад від верхньої щелепи, складається з двох пластинок, розташованих під прямим кутом, що доповнюють верхню щелепу. Горизонтальна пластинка бере участь в утворенні кісткового піднебіння, вертикальна – в утворенні латеральної стінки порожнини носа.

*Нижня носова раковина* є самостійною кісткою на відміну від верхньої та середньої носових раковин, які являються складовими решітчастої кістки; під нижньою носовою раковиною міститься нижній носовий хід, під верхньою – верхній носовий хід, під середньою – середній носовий хід. Нижній носовий хід з'єднується з порожниною очної ямки, середній і верхній носовий ходи з'єднується з повітроносними пазухами клиноподібної, верхньощелепної, решітчастої та лобової кісток.

*Нижня щелепа* є рухомою кісткою черепа, має підковоподібну форму, складається з тіла та двох гілок. Тіло розташоване горизонтально, на верхньому краї тіла є альвеолярна дуга, яка має 16 зубних альвеол. Вертикально вгору від тіла розташовані права та ліва гілки, кожна закінчується двома відростками – вінцевим, до якого прикріплюється скроневий м'яз, і виростковим, який закінчується голівкою нижньої щелепи, що бере участь в утворенні скронево-нижньощелепного суглоба. Судини і нерви заходять в тіло нижньої щелепи через підборідний отвір на її зовнішній поверхні.

*Леміш* – чотирикутна неправильної форми пластинка, входить до складу кісткової перегородки носа, її задній край розділяє задні отвори порожнини носа – хоани, які з'єднують порожнину носа з носовою частиною глотки.

*Під'язикова кістка* розташована між нижньою щелепою та гортанню, складається з тіла та двох пар ріжок – великих і малих; вона підвішується до основи черепа двома довгими фіброзними зв'язками, які йдуть від малих ріжків кістки до шилоподібних відростків вискових кісток.

**З'єднання кісток** черепа в основному представлені синдесмозами (швами), але є і діартрози (суглоби). Шви є зубчасті – між лобовою, тім'яними і потиличною кістками, лускаті – між висковою і тім'яною кістками, плоскі – між лицевими кістками, крім з'єднання вискової кістки та нижньої щелепи.

*Скронево-нижньощелепний суглоб* – між висковою кісткою та нижньою щелепою – еліпсоподібний, комбінований, простий, малоконгруентний; утворений нижньощелепною ямкою вискової кістки і виростковим відростком нижньої щелепи. Нижня щелепа може рухатись вгору, вниз, вперед, назад, в сторони.

*Атлантопотиличний суглоб* – еліпсоподібний, комбінований, простий; утворений виростками потиличної кістки і суглобовими поверхнями першого шийного хребця – атланта. Можливі рухи невеликої амплітуди вперед і назад навколо поперечної (фронтальної) осі та нахили голови на сторони навколо сагітальної осі.

*Атлантоосьовий суглоб* – комбінований, складається з одного середнього суглоба та двох бічних. Середній утворений зубом другого шийного (осьового) хребця та суглобовою поверхнею передньої дуги атланта; це простий суглоб, циліндричний, з однією вертикальною віссю обертання, навколо якої можливі повороти голови. Правий та лівий бічні суглоби утворені плоскими суглобовими поверхнями першого та другого шийних хребців, рухи в них можливі ті ж самі, що і в середньому суглобі.

**Вікові, статеві та індивідуальні особливості** черепа. З віком змінюється відношення черепа до довжини тіла – у новонародженого це співвідношення складає 1/4 частину, у дорослої людини – 1/8; в черепі новонародженого між кістками є прошарок сполучної тканини, і лише після 30 років відбувається окостеніння швів. Збільшення жувальних рухів з віком призводить до утворення кутів між тілом та гілками нижньої щелепи. У жінок об'єм черепа трохи менший, згладжені, не так виражені виступи, нерівності на кістках. Індивідуальні відмінності частіше виявляються у формі черепа; розрізняють три форми черепа: довгий та вузький (довгоголові люди), короткий та широкий (короткоголові), середній за довжиною та шириною (середньоголові).

### **Скелет тулуба**

План лекції:

1. Загальний план будови скелета тулуба, його функції, значення.
2. Будова хребта. Відділи хребта.
3. Будова хребця. Особливості будови хребців різних відділів хребта.
4. Будова грудної клітки.
5. Анатомічна характеристика грудини.
6. Анатомічна характеристика ребер.

**Скелет тулуба** людини складається з хребтового стовпа (хребта) і грудної клітки.

**Хребтовий стовп** (columna vertebralis) розташований на задній поверхні тулуба, його положення та форма визначаються прямоходінням людини. Він є основним жорстким стрижнем, що утримує вагу тіла людини, виконуючи тим самим опорну функцію; захищає органи грудної, черевної, тазової

порожнин та спинний мозок, що знаходиться в спинномозковому каналі, виконуючи захисну функцію; бере участь у рухах тіла і голови, виконуючи локомоторну функцію; пом'якшує поштовхи під час рухів, виконуючи ресорну функцію. Хребтовий стовп складається з 33–34 окремих кісток – хребців, які послідовно накладаються один на одного. Розрізняють шийний (7 хребців), грудний (12 хребців), поперековий (5 хребців), крижовий (5 хребців) та куприковий (4–5 хребців) відділи хребта. Хребтовий стовп у сагітальній площині має фізіологічні викривлення вперед (*лордоз*) і назад (*кіфоз*). Розрізняють шийний і поперековий лордоз та грудний і крижовий кіфоз. Хребтовий стовп рухомий – можливі рухи навколо трьох осей обертання: навколо фронтальної (поперечної) осі відбувається згинання (нахил тулуба вперед) та розгинання (повернення у вихідне положення та нахил тулуба назад), навколо сагітальної осі – нахили в сторони; навколо вертикальної осі – обертання. З віком фізіологічні викривлення зникають. Внаслідок зменшення висоти міжхребцевих дисків і хребців та втрати еластичності хребтовий стовп згинається вперед, утворюється грудне викривлення (*горб*), довжина хребтового стовпа зменшується.

Усі *хребці*, незалежно від відділу хребтового стовпа, мають однакову будову – складаються з тіла, спрямованого вперед, дуги, оберненої назад, та семи відростків. Між тілом хребця і дугою знаходиться хребцевий отвір; хребцеві отвори при розташуванні всіх хребців один над одним утворюють хребтовий канал, в якому міститься спинний мозок. У місці з'єднання тіла хребця і дуги є вирізки, які при з'єднанні хребців утворюють отвори для проходження спинномозкових нервів. Від дуги хребця відходить сім відростків, до яких кріпляться м'язи. По серединній лінії від дуги відходить назад непарний остистий відросток, в сторони – парні поперечні відростки, вгору і вниз – парні верхні та парні нижні суглобові відростки. Суглобові відростки слугують для утворення міжхребцевих суглобів, в яких відбуваються рухи



хребців, поперечні та остистий відростки – для прикріплення м'язів та зв'язок.

З'єднуються хребці між собою за допомогою міжхребцевих дисків, міжхребцевих симфізів та суглобів. Тіла хребців з'єднуються між собою симфізами. Висота дисків неоднакова – у крижовому та шийному відділах вона більша, у грудному – менша. Більша висота диска (по відношенню до тіла хребця) обумовлює більшу рухомість. Кожен диск являє собою пластинку з волокнистого хряща, периферична частина якої складається з концентричних шарів сполучнотканинних волокон. Ці волокна утворюють фіброзне кільце, в середині якого знаходиться драглисте ядро, воно складається з м'якого волокнистого хряща (залишки хорди). Ядро здавлене тілами хребців, що забезпечує пружність з'єднання. Дуги хребців з'єднуються між собою суглобами та зв'язками, які розташовуються і між самими дугами, і між відростками дуг.

У різних відділах хребтового стовпа хребці мають різні величину і форму. Форма 1-го та 2-го шийних хребців обумовлена їх участю у рухомому з'єднанні з черепом – перший хребець (атлант) не має тіла, більша частина якого приростає до другого хребця, утворюючи зуб; зуб з'єднується з передньою дугою атланта. У шийних хребців остисті відростки роздвоєні (крім 6-го та 7-го); у 7-го шийного хребця остистий відросток особливо виражений. Взагалі тіло (опірна частина) шийних хребців розвинене мало, тіла хребців збільшуються донизу, зі збільшенням навантаження на них. Найбільших розмірів досягають тіла поперекових хребців. Особливістю грудних хребців є наявність на бічній поверхні тіла реберних ямок для з'єднання з ребрами. Крижові хребці, що мають витримувати вагу голови, тулуба, верхніх кінцівок та з'єднувати цю частину скелета зі скелетом нижніх кінцівок, зростаються після 16–18 років в одну кістку – криж. Куприкові

хребці, як залишки зниклого хвоста, рудиментарні, вони зростаються в одну невелику кістку клиноподібної форми.

*Грудна клітка* (compages toracis) розташована у верхньому відділі тулуба, утворює грудну порожнину, де розміщуються внутрішні органи, вона є опорою для верхніх кінцівок, місцем прикріплення м'язів, бере участь у дихальних рухах. Грудна клітка утворена ребрами, грудиною, грудними хребцями та їх з'єднаннями.

*Грудина* розташована по передній серединній лінії, до неї прикріплюються ключиці та ребра. Складається грудина з рукоятки, тіла і мечоподібного відростка. Рукоятка знаходиться над тілом грудини, на верхньому краї рукоятки є яремна вирізка, по обидва боки від неї – ключичні вирізки для з'єднання грудини з ключицею. На бокових поверхнях рукоятки і тіла грудини є реберні вирізки для з'єднання грудини з ребрами. Мечоподібний відросток знаходиться під тілом грудини, він може бути різної форми і величини.

*Ребер* з кожного боку по 12, відповідно до кількості грудних хребців, своїми задніми кінцями вони з'єднуються з тілами грудних хребців. Передніми кінцями, з грудиною, з'єднується 7 пар ребер – це справжні ребра. Несправжні ребра VIII, IX та X пари з'єднуються з хрящем 7-го ребра і утворюють реберну дугу. Передні кінці ребер XI та XII пар лежать вільно у м'язах, вони більш рухливі, це коливні ребра. Кожне ребро являє собою вузьку вигнуту пластинку, яка складається з двох частин – більш довгої кісткової задньої та хрящової передньої. Кісткова частина ребра, реберна кістка, належить до плоских кісток, має задній і передній кінці, між ними розташовується тіло ребра; на задньому кінці є головка, за нею звужена частина – шийка ребра.

Грудна клітка має два отвори – верхній і нижній. Верхній отвір обмежується першим грудним хребцем, першими ребрами та рукояткою грудини. Через

цей отвір проходять стравохід, трахея, великі судини, нерви. Нижній отвір більший, ніж верхній, утворений дванадцятим грудним хребцем, XI та XII ребрами, реберними дугами, мечоподібним відростком. Цей отвір закритий діафрагмою. Проміжки між ребрами заповнені м'язами та зв'язками. У грудній клітці розміщуються життєво важливі органи – серце, легені, стравохід та ін. Форма та розміри грудної клітки є індивідуальними, вони обумовлюються ступенем розвитку м'язів та легенів. Розрізняють три форми грудної клітки – плоску, циліндричну та конічну. У осіб з добре розвиненими м'язами і легенями грудна клітка стає широкою та короткою, вона набуває конічної форми – нижня її частина більша за верхню, ребра мало нахилені, нижній отвір набагато більший за верхній. У осіб з малорозвиненими м'язами і легенями грудна клітка стає вузькою та довгою, набуває плоскої форми – зменшується передньо-задній розмір, передня стінка її розташована майже вертикально, ребра дуже нахилені. Циліндрична форма займає проміжне положення між конічною та плоскою. Грудна клітка жінок коротша і вужча в нижній частині, ніж у чоловіків, та більш округла.

*Вікові особливості* грудної клітки пов'язані з ростом та розвитком її кісткових частин – грудини і ребер. З віком також змінюється й форма грудної клітки. Ріст грудної клітки відбувається нерівномірно – найбільш інтенсивно збільшується її середній відділ. Максимальне збільшення розмірів грудної клітки у хлопчиків відмічається у 12–13 років, у дівчаток – на 1–2 роки раніше. Статеві відмінності у формі грудної клітки визначаються приблизно років з п'ятнадцяти. Рухомість грудної клітки зростає до 17 років; у дітей рухомість грудної клітки більш виражена під час вдиху, ніж видиху. У похилому віці зі зниженням тонуусу м'язів грудної клітки її розміри зменшуються, нахил ребер збільшується, рухомість їх стає меншою у зв'язку з окостенінням реберних хрящів.

## Скелет кінцівок

План лекції:

1. Загальний план будови додаткового скелета, його функції та значення.
2. Будова верхньої кінцівки.
3. З'єднання кісток верхньої кінцівки.
4. Вікові особливості скелета верхньої кінцівки.
5. Будова нижньої кінцівки.
6. З'єднання кісток нижньої кінцівки.
7. Вікові особливості скелета нижньої кінцівки.

**Додатковий скелет** представлений кістками верхньої та нижньої кінцівок. Переміщення більшої частини наземних хребетних пов'язані з кінцівками. У процесі еволюції скелет кінцівок зазнав значних змін – у людини верхні кінцівки стали органами праці, нижні утримують тіло в вертикальному положенні, виконують функції опори і переміщення. Скелет кінцівок складається з двох відділів – скелета пояса та скелета вільної кінцівки.

**Кістки верхньої кінцівки** поділяються на кістки пояса верхньої кінцівки та кістки вільної верхньої кінцівки.

*Пояс верхньої кінцівки* розташований у верхній частині грудної клітки; до нього прикріплюються кістки вільної верхньої кінцівки, пояс верхньої кінцівки сприяє збереженню вертикального положення тіла і збільшує в різних площинах розмах рухів всієї верхньої кінцівки та її частин. До кісток пояса верхніх кінцівок відносяться лопатки та ключиці.

*Ключиця* з'єднує верхню кінцівку зі скелетом тулуба, відсуває плечовий суглоб на потрібну відстань від грудної клітки, що обумовлює більшу свободу руху вільній кінцівці. Ключиця є парною кісткою, відноситься до довгих

трубчастих кісток, має S-подібну форму, складається з тіла, медіального та латерального кінців. Ключиця розміщується на передній поверхні грудної клітки вздовж фронтальної осі, трохи прикриває перше ребро. Медіальний, або грудинний кінець з'єднується з грудиною. Латеральний, або акроміальний кінець з'єднується з лопаткою.

*Лопатка* знаходиться на задній поверхні грудної клітки біля хребтового стовпа, в області 2-7-го ребер. Лопатка з'єднується з хребтовим стовпом м'язами і легко зміщується при їх скороченні. У лопатці розрізняють реберну і задню (дорсальну) поверхні, латеральний, медіальний і верхній край, латеральний, нижній і верхній кути. Реберна поверхня ввігнута, утворює підлопаткову ямку, де розміщується підлопатковий м'яз. На дорсальній поверхні є виступ – ость лопатки, вона поділяє лопатку на надостну та підостну ямки, де розташовуються надостний та підостний м'язи. Ость лопатки переходить в акроміальний відросток, який з'єднується з ключицею. Латеральний кут лопатки потовщений і закінчується суглобовою впадиною, яка слугує для з'єднання з головкою плечової кістки. Медіальний край лопатки повернений до хребетного стовпа, розташований між верхнім і нижнім кутами, латеральний край – між нижнім і латеральним кутами. Верхній край, найкоротший, з'єднує верхній і латеральний кути, він має вирізку, де проходять судини і нерви; від верхнього краю відходить добре виражений дзьобоподібний відросток.

Скелет *вільної верхньої кінцівки* поділяється на відділи: плече, передпліччя, кисть.

До кісток плеча відноситься *плечова кістка*, що являє собою довгу трубчасту кістку. В ній розрізняють тіло і два кінці – епіфізи. Своім верхнім кінцем плечова кістка з'єднується з лопаткою, нижнім – з кістками передпліччя. Цей верхній кінець закінчується головкою плечової кістки, яка входить до

плечового суглоба. Донизу головка звужується – це звуження називається анатомічною шийкою; нижче, між головкою та тілом, знаходиться місце, яке зветься «хірургічна шийка» – у цьому місці відбувається близько 53 % усіх переломів плечової кістки. Нижній, дистальний кінець плечової кістки розширений і трохи зігнутий вперед, він закінчується виростком плечової кістки. Медіальна частина виростка має форму блока і з'єднується з ліктьовою кісткою. Збоку від блоковидної частини розташована кулеподібна головка виростка, яка зчленується з променевою кісткою.

*Ліктьова кістка* розміщена ззовні, з боку мізинця. Верхній її кінець потовщений, на ньому міститься блоковидна вирізка, цією вирізкою ліктьова кістка з'єднується з блоком плечової кістки. На нижньому кінці ліктьової кістки є головка, яка зчленується з ліктьовою вирізкою променевої кістки. Від головки з медіальної сторони відходить шилоподібний відросток.

*Променева кістка* розташована з боку великого пальця; на її проксимальному кінці є циліндричної форми головка з суглобовою ямкою для зчленування з блоком плечової кістки. Нижче від головки розташована шийка та горбистість променевої кістки, до якої прикріплюється двоголовий м'яз плеча. Нижній кінець променевої кістки потовщений, на ньому з зовнішньої сторони є шилоподібний відросток, з внутрішньої – ліктьова вирізка для з'єднання з головкою ліктьової кістки. Променева кістка з першим рядом кісток зап'ястка з'єднується зап'ястковою суглобовою поверхнею.

*Кисть* складається з кісток зап'ястка, п'ястка та кісток (фаланг) пальців. *Зап'ясток* має 8 невеликих кісток, які розміщені у два ряди по чотири кістки в кожному. Проксимальний ряд з'єднується з передпліччям, дистальний – з кістками п'ястка. З тильної сторони кістки зап'ястка утворюють випуклість, з долонної – ввігнутість, де проходять сухожилки м'язів-згиначів пальців кисті. *П'ясток* має 5 трубчастих кісток, які проксимальним кінцем з'єднуються з

кістками зап'ястка, а дистальним – з фалангами пальців. *Фаланг пальців* всього 14 – у першому (великому) пальці 2 фаланги і по 3 у інших чотирьох пальцях.

### **З'єднання кісток верхньої кінцівки**

*Грудинно-ключичний суглоб* з'єднує ключицю з грудиною, утворений грудинним кінцем ключиці та ключичною вирізкою грудини. Суглоб простий, сідлоподібний, але функціонує як кулеподібний завдяки наявності суглобового диска усередині суглоба, який поділяє його на дві камери і цим збільшує розмах рухів у суглобі та пом'якшує поштовхи. Рухи в цьому суглобі відбуваються: навколо вертикальної осі – рухи ключиці (разом з нею і лопатки) вперед та назад, навколо сагітальної осі – рухи ключиці (разом з нею і лопатки) вгору і вниз, навколо поперечної осі – обертання ключиці вперед і назад.

*Акроміально-ключичний суглоб* з'єднує ключицю з лопаткою.

*Плечовий суглоб* з'єднує плечову кістку і лопатку, утворений суглобовою западиною лопатки та суглобовою поверхнею головки плечової кістки. Це простий суглоб, кулеподібний, у ньому можливі рухи навколо трьох осей обертання: навколо поперечної осі – згинання (рух плеча вперед) і розгинання (рух плеча назад), навколо сагітальної осі – відведення плеча вбік до горизонтального рівня і приведення до тулуба, навколо вертикальної осі – пронація (поворот до тулуба) та супінація (поворот назовні, від тулуба). У плечовому суглобі можливий також круговий рух.

*Ліктювий суглоб* з'єднує плечову кістку з кістками передпліччя. Це складний суглоб, утворений плечовою, ліктювою та променевою кістками. При з'єднанні цих кісток утворюються три самостійних суглоба, що вміщені в одну суглобову сумку: плече-ліктювий, плече-променевий та променево-ліктювий. Ліктювий суглоб у цілому забезпечує передпліччю рухи: згинання

і розгинання навколо поперечної осі та пронація і супінація навколо вертикальної осі.

*Плече-ліктювий суглоб* утворений плечовою та ліктювою кістками, має одну поперечну вісь обертання, навколо якої можливе згинання і розгинання ліктювої кістки.

*Плече-променевий суглоб* утворений головкою плечової кістки та головкою променевої кістки. Суглоб кулеподібний, але рухи навколо сагітальної осі неможливі, тому що між плечовою та ліктювою кістками міцні зв'язки та кісткова перетинка. Рухи (оберти) можливі навколо вертикальної осі – пронація і супінація променевої кістки та з'єднаної з нею кисті. Рухи навколо поперечної осі – ті ж самі, що і в ліктювому суглобі (згинання і розгинання).

*Променево-ліктювий суглоб* утворений головкою променевої та променевою вирізкою ліктювої кісток. Суглоб циліндричний, з однією вертикальною віссю обертання (оберти) променевої кістки навколо ліктювої).

*Променево-зап'ястний суглоб* з'єднує кисть з передпліччям, це складний, еліпсоподібний суглоб, з двома осями обертання: навколо фронтальної осі – згинання (у бік долонної поверхні) і розгинання (рух у бік тильної поверхні) кисті, навколо сагітальної осі – приведення (рух до ліктювої кістки) і відведення (рух до променевої кістки) кисті.

**Вікові особливості** скелета верхніх кінцівок. У ключиці, лопатці, плечовій, променевій, ліктювій кістках окостеніння закінчується у віці 20–25 років, у кістках зап'ястка – у 10–13, п'ястка – у 12, фаланг пальців – у 9–11 років. Найбільший ріст у довжину верхніх кінцівок і їхніх частин (крім кисті) відмічається у 12 і 15 років у хлопчиків та в 13 і 15 років у дівчаток.

У скелеті **нижньої кінцівки** розрізняють кістки та з'єднання кісток пояса нижньої кінцівки та вільної нижньої кінцівки.

**Кістки пояса нижньої кінцівки** разом з крижем та куприком утворюють замкнене кісткове кільце – таз, через який вага тіла передається на нижні кінцівки. Розрізняють таз великий і малий. *Великий таз* обмежений з боків крилами клубових кісток, ззаду – нижніми поперековими хребцями та основою крижової кістки. Від малого таза він відмежовується лінією, що проходить назад по верхньому краю лобкового симфізу до основи крижової кістки. Великий таз спереду відкритий, знизу сполучається з порожниною малого таза, зверху продовжується в черевну порожнину. У ньому розміщені органи нижньої частини черевної порожнини. *Малий таз* є вмістилищем деяких органів сечостатевої системи і травного каналу (у жінок: матки, яєчників, прямої кишки, сечового міхура, піхви; у чоловіків: передміхурової залози, сім'яних міхурців, частини сім'яносних протоків, прямої кишки, сечового міхура), а також судин і нервів. До кісток таза прикріплюються м'язи живота та стегна. Таз при звичному вертикальному положенні розташований похило, що сприяє збереженню рівноваги у положенні стоячи без додаткових м'язових зусиль. До пояса нижньої кінцівки відноситься *тазова кістка*, вона складається з 3 окремих кісток: клубової, лобкової та сідничної, які до 14–16 років з'єднані між собою прошарком хряща, потім цей прошарок замінюється кістковою тканиною і утворюється одна тазова кістка. На зовнішній поверхні тазової кістки є заглиблення – вертлюжна западина, в якій є суглобова поверхня для з'єднання зі стегною кісткою, і ямка вертлюжної западини, де фіксується зв'язка головки стегна.

*Клубова кістка* спрямована вгору від вертлюжної западини. На клубовій кістці розрізняють потовщену частину – тіло, що утворює вертлюжну западину, і розширену тонку частину – крило. Внутрішня поверхня крила ввігнута, утворює клубову ямку, що підтримує внутрішні органи. Позаду клубової ямки знаходиться вускоподібна поверхня для з'єднання з крижем. Сіднична (зовнішня) поверхня має сідничні лінії, де фіксуються однойменні м'язи.

Верхній вільний край крила клубової кістки потовщений і утворює клубовий гребінь, де прикріплюються м'язи.

*Лобкова кістка* розташована попереду вертлюжної западини. Вона має тіло, що входить до складу вертлюжної западини, і дві гілки – верхню, розташовану майже горизонтально і спрямовану вперед, і нижню, що йде від верхньої гілки вниз майже під прямим кутом. У місці сходження верхньої і нижньої гілок є шорстка поверхня для з'єднання з лобковою кісткою протилежної сторони.

*Сіднична кістка* розташована вниз від вертлюжної западини, складається з тіла, що бере участь в утворенні нижньої частини вертлюжної западини і гілки, яка розташована вгору від тіла і зростається з нижньою гілкою лобкової кістки, утворюючи разом з нею замикальний отвір.

На з'єднанні тіла і гілки утворюється сідничний горб, на який тіло людини спирається при сидінні.

**Вільна нижня кінцівка** починається від кульшового суглоба і складається з 3 відділів: *стегно* (проксимальний відділ кінцівки), *гомілка* і *стопа* (дистальний відділ).

*Стегнова* кістка є основою стегна, це найбільша кістка скелета. Ця кістка належить до довгих трубчастих кісток, її проксимальний епіфіз закінчується головкою, яка переходить у шийку. Біля переходу головки в тіло є 2 виступи – великий і малий вертлюги. Дистальний кінець кістки потовщений, там є 2 великі виступи з суглобовими поверхнями – медіальний та латеральний виростки, між якими утворюється глибока міжвиросткова ямка.

*Надколінник* – плоска сесамовидна кістка, розташована попереду колінного суглоба у сухожилку чотириголового м'яза стегна, широкою частиною обернена вгору, вужчою (верхівка) – вниз. Надколінник захищає колінний суглоб, збільшує силу чотириголового м'яза стегна.

До **кісток гомілки** належать великогомілкова і малогомілкова кістки.

*Великогомілкова кістка* товстіша, розташована медіально, з боку великого пальця. Тіло великогомілкової кістки тригранної форми, гострий передній край вкритий тільки шкірою і тому часто травмується. Проксимальний кінець великогомілкової кістки потовщений, має медіальний і латеральний виростки та суглобову поверхню для з'єднання зі стегною кісткою. Між суглобовими поверхнями виростків великогомілкової та стегнової кісток є два хрящі – меніски, що часто травмуються. Дистальний епіфіз великогомілкової кістки зчленовується з надп'яtkовою кісткою заплесна стопи і закінчується спрямованим донизу відростком – присередньою кісточкою, яка добре помітна і прощупується під шкірою.

*Малогомілкова кістка* розташована з латеральної сторони гомілки (з боку мизинця). Проксимальний кінець її потовщений і називається головкою, на ній є суглобова поверхня для з'єднання з латеральним виростком великогомілкової кістки. Дистальний епіфіз витягнутий і утворює латеральну кісточку, довшу за присередню кісточку великогомілкової кістки.

**Скелет стопи** поділяється на три відділи: *заплесно, плесно, фаланги пальців* і утворений 26 кістками: 7 губчастих кісток заплесна (надп'яtkова, п'яtkова, човноподібна, кубоподібна і 3 клиноподібних), 5 коротких трубчастих кісток плесна, 14 кісток фаланг пальців. Фаланг пальців на всіх пальцях по три, на великому пальці – дві. Кістки стопи з'єднуються зв'язками і утворюють *склепіння стопи*, яке допомагає рівномірному розподілу навантаження та забезпечує пружність і еластичність при ходьбі.

**З'єднання кісток нижньої кінцівки** поділяються на з'єднання кісток пояса нижньої кінцівки і вільної нижньої кінцівки.

*Клубово-крижовий суглоб* утворений вушкоподібними поверхнями клубової і крижової кісток. Суглоб простий, плоский, малорухомий.

*Лобковий симфіз* знаходиться між лобковими кістками, це напівперервне з'єднання за допомогою хряща.

*Кульшовий суглоб* утворений головкою стегнової кістки та вертлюжною западиною клубової кістки. Суглобова капсула охоплює більшу частину стегнової кістки і прикріплюється до клубової і стегнової кісток так, що значна частина шийки стегнової кістки розташована всередині суглобової порожнини. Всередині суглоба міститься також зв'язка головки стегнової кістки, через яку проходять судини і нерви. Суглоб простий, горіхоподібний (чашоподібний), різновид кулеподібного і відноситься до багатоосевих суглобів. Рухи можливі навколо трьох осей: навколо поперечної осі – згинання і розгинання (рух стегна вперед і назад), навколо сагітальної осі – відведення стегна від тулуба і приведення, навколо вертикальної осі – супінація і пронація. У цьому суглобі можливий коловий рух.

*Колінний суглоб* утворений суглобовими поверхнями виростків стегнової і великогомілкової кісток. До його передньої поверхні прилягає надколінник – найбільша сесамовидна кістка, що розташована у сухожилку чотириголового м'яза. Надколінник сприяє плавному ковзанню сухожилка цього м'яза і збільшенню обсягу рухів у суглобі. Суглоб складний, малоконгруентний, тому його суглобові поверхні доповнені внутрішньосуглобовими хрящами: медіальним і латеральним меніском. Меніски поглиблюють суглобову поверхню великогомілкової кістки, тим самим сприяють рівномірному розподілу тиску на великогомілкову кістку, вони також є амортизаторами і збільшують діапазон рухів у суглобі. Суглоб блоковидно-кулеподібний, рухи можливі навколо двох осей обертання: навколо поперечної осі – згинання і розгинання (рух гомілки вперед і назад), навколо вертикальної осі – супінація і пронація. У проксимальному відділі малогомілкова та великогомілкова кістки з'єднуються суглобом плоскої форми з обмеженою рухливістю. Дистальні кінці кісток гомілки з'єднуються суглобом плоскої форми або

сполучною тканиною (синдесмоз). Колінний суглоб зміцнений зв'язками, які розташовані у порожнині суглоба і поза нею; ці зв'язки з'єднані з менісками, суглобовою сумкою, виростками і надвиростками стегнової та великогомілкової кісток. Колінний суглоб має декілька синовіальних сумок, в яких при пошкодженні і захворюваннях колінного суглоба скупчується рідина, розвивається запальний процес.

*Гомілковостопний суглоб* утворений дистальними епіфізами кісток гомілки і таранною кісткою (кістка заплесна). З'єднані разом малогомілкова та великогомілкова кістки дистальними кінцями (медіальною або присередньою, та латеральною кісточками подібно до виделки щільно охоплюють блок таранної кістки. Це з'єднання закріплене міцними зв'язками. Гомілковостопний суглоб належить до складних блокоподібних суглобів, має тільки поперечну вісь обертання, навколо якої можливе згинання і розгинання.

**Вікові особливості** скелета нижніх кінцівок. У великогомілкової та малогомілкової кістках повне окостеніння відбувається у 20–24 роки, у кістках плесна – у 17–21 рік у чоловіків та у 14–19 років у жінок, у фалангах пальців – у 15–21 рік у чоловіків та 13–17 років у жінок. Найбільша інтенсивність росту нижньої кінцівки у хлопчиків відмічається у 12 та 15 років, довжини стегна – у цьому ж віці, довжини гомілки і стопи – у 12 та 14 років, у дівчаток найзначніше збільшення довжини ноги відбувається у 13 та 14 років, довжини стегна – у 13 і 16 років, стопи – у 14 років.

## ТЕМА 2.3 ВВЕДЕННЯ У МІОЛОГІЮ

### Будова та класифікація м'язів

План лекції:

1. Введення у міологію.

2. Функції м'язів.

3. Загальний план будови м'язу.

4. Класифікація м'язів.

5. Групи м'язів тіла людини: глибокі м'язи, зовнішні, внутрішні.

**Міологія** (Myologia) – вчення про м'язи. М'язи скелета – активна частина рухового апарату людини. Завдяки їм можливі різноманітні рухи між частинами скелета, переміщення тіла у просторі, фіксація тіла та його частин у певних положеннях (наприклад, збереження вертикального положення тіла). За допомогою м'язів здійснюються механізми дихання, жування, ковтання, мовлення. М'язи впливають на положення і функцію внутрішніх органів, сприяють рухові крові та лімфи, беруть участь в обміні речовин, у теплообміні. М'язи – один з важливих аналізаторів, які сприймають положення тіла у просторі та взаємне розташування його частин. У тілі людини нараховується близько 400 м'язів. У чоловіків м'язи складають 42 % ваги тіла, у жінок – 35 %, у спортсменів – 45–55 %. Більше 50 % ваги всіх м'язів розташовано на нижніх кінцівках, 25–30 % – на верхніх, 20–25 % – в області тулуба і голови. М'язи в живому організмі весь час перебувають у стані деякого напруження, або тонусу, який підтримується імпульсами, що йдуть із центральної нервової системи (ЦНС). У відповідь на нервові імпульси м'язи скорочуються і здійснюють формоутворюючий вплив на кістки, суглоби, внутрішні органи.

**Будова м'язів.** М'яз – це орган, який є цілісним утворенням і має тільки йому притаманну будову, функції і місце розташування в організмі. М'яз як орган складається з посмугованої м'язової тканини, що складає його основу, цупкої та щільної сполучної тканини, судин, нервів. У м'язах є нервові закінчення – рецептори, до м'язів підходять нерви. Кожний м'яз має середню частину, що скорочується, вона зветься черевцем, і сухожилкові кінці (сухожилки) для

прикріплення м'яза. *Черевце м'яза* складається з м'язових пучків. *М'язовий пучок* – це група м'язових волокон, вкритих сполучною тканиною (перімізією). *М'язове волокно* – це м'язова клітина посмугованої м'язової тканини. Зовні черевце м'яза вкрито міцною сполучною тканиною – фасцією. *Сухожилки* формуються під впливом величини та напрямку дії м'язової сили – чим більша ця сила, тим сильніше розростається сухожилок. Таким чином, кожний м'яз має характерні для нього за величиною та формою сухожилки. За кольором сухожилки білі, блискучі, м'яз – червоного кольору. Сухожилки дуже міцні, наприклад, ахіллів (п'ятковий) сухожилок витримує навантаження до 400 кг, а сухожилок чотириголова м'яза – 600 кг. Сухожилки прикріплюються до окістя кісток, до шкіри або до органів. Допоміжний апарат м'язів об'єднує анатомічні утворення, які допомагають м'язам виконувати свої функції. Це фасції, синовіальні сумки, піхви сухожилків, міжм'язові перетинки, сесамовидні кістки. *Фасція* – сполучнотканинна пластинка, яка побудована з колагенових та еластичних волокон та розміщена на поверхні м'яза або в глибині під м'язами. *Синовіальні сумки* – тонкостінні сполучнотканинні мішечки, заповнені рідиною і розташовані під м'язами, між м'язом та кісткою або між м'язом та сухожилком, вони зменшують тертя. Сесамовидні кістки розвиваються у товщі сухожилків, вони змінюють кут підходу м'яза до кістки і збільшують плече сили м'яза. Найбільшою сесамовидною кісткою є надколінник. Допоміжний апарат м'язів утворює додаткову опору для них – м'який скелет, обумовлює напрям тяги м'яза, сприяє його ізольованому скороченню, не дає зміщуватися при скороченні, збільшує їх силу та полегшує кровообіг і відтік лімфи.

**Класифікація м'язів.** Усі м'язи класифікують за формою, за напрямом м'язових волокон, за кількістю черевець (голівки) або сухожилків м'яза, за місцезнаходженням, за відношенням до суглобів, за функціями. **За формою** всі м'язи поділяються на довгі, короткі і широкі. У *довгих* м'язах повздожній

розмір більший за поперечний. Ці м'язи завжди скорочуються повністю, мають невелику площу прикріплення до кістки, розташовані головним чином на кінцівках та забезпечують значну амплітуду руху кінцівок. У *коротких* м'язах повздожній розмір лише трохи більший за поперечний. Ці м'язи зустрічаються на тих ділянках тіла, де розмах рухів невеликий (між окремими хребцями, між потиличною кісткою та атлантом тощо). *Широкі* м'язи знаходяться в основному в області тулуба і поясів кінцівок. Ці м'язи мають пучки м'язових волокон, які йдуть у різних напрямках, вони скорочуються як цілком так і окремими частинами, у цих м'язів велика площа прикріплення до кісток. На відміну від інших м'язів широкі м'язи виконують не тільки рухову функцію, а також функцію опору та захисну. Наприклад, м'язи живота окрім участі в рухах тулуба, актах дихання, також укріплюють стінку живота, тим самим підтримують внутрішні органи.

**За напрямом м'язових волокон** розрізняють м'язи з паралельними волокнами, які розташовані повздож черевця, з поперечними, косими та коловими волокнами. М'язи з коловими волокнами розташовуються навколо отворів і при скороченні звужують ці отвори. Такі м'язи називаються сфінктерами. М'язи можуть бути з **одним черевцем і двома сухожилками** – це прості м'язи. Якщо м'язи мають два, три, чотири черевця і **декілька сухожилків** – це складні м'язи. **За розташуванням** у тілі людини м'язи поділяються на поверхневі, глибокі, зовнішні, внутрішні, медіальні та латеральні. **За відношенням до суглобів** розрізняють односуглобові, двосуглобові та багатосуглобові м'язи. Односуглобові м'язи переходять через один суглоб, відповідно двосуглобові та багатосуглобові м'язи переходять через два або багато суглобів. **За функціями** розрізняють такі функціональні групи м'язів: при рухах кінцівок та їх відділів – згиначі, розгиначі, пронатори, супінатори, ті, що відводять та ті, що приводять; при рухах тулуба – згиначі та розгиначі, ті, що нахиляють вправо або вліво, ті, що скручують тулуб



вправо або вліво; по відношенню до рухів окремих частин тіла – ті, що піднімають та ті, що опускають, ті, що рухають вперед та назад; відносно розміру отвору – м'язи, що звужують або розширюють.

М'язи, що входять до однієї функціональної групи, виконують однакову рухову функцію і називаються *синергістами*. М'язи, що виконують протилежні дії, зветься *антагоністами* – наприклад, м'язи-згиначі є антагоністами м'язів-розгиначів.

Робота м'язів проявляється або у фіксації тіла та його частин, або в рухах. У першому випадку це статична робота, у другому – динамічна. Статична робота зветься утримуючою. Динамічна робота супроводжується переміщенням тіла або його частин.

**Вікові особливості** м'язів. До 7 років м'язи ростуть переважно у довжину, поперечні розміри змінюються мало. В період статевого дозрівання довжина м'язів збільшується швидше, ніж товщина, і тому у цей період спостерігається незначний приріст сили м'язів. Більш функціонально навантажені м'язи ростуть швидше за ті м'язи, що менше використовуються. З віком змінюється співвідношення між згиначами та розгиначами. У дітей в перші роки життя однаково розвинені і згиначі і розгиначі, за винятком м'язів стопи, поступово на нижніх кінцівках починають переважати м'язи-розгиначі, а на верхніх – згиначі. Змінюється сила м'язів. Максимум збільшення сили кисті у хлопчиків відмічений у 15–16 років, у дівчаток – в 12; найбільший приріст станової сили (сила розгиначів хребта) у хлопчиків відмічений в 16–18, у дівчаток – в 14–16 років; сила дихальних м'язів збільшується у хлопчиків до 17, а в дівчаток – до 12–13 років.

## ТЕМА 2.4 ОКРЕМА МІОЛОГІЯ

### М'язи голови та шії

План лекції:

1. Функціональні групи м'язів голови: жувальні м'язи; мімічні м'язи.
2. М'язи шії.

**В області голови** розрізняють дві функціональні групи м'язів: жувальні м'язи та мімічні м'язи.

*Жувальні м'язи* починаються на кістках черепа і прикріплюються до нижньої щелепи. Вони забезпечують різноманітні рухи в скронево-нижньощелепному суглобі під час жування, ковтання, при членороздільному мовленні. До жувальних м'язів належать жувальний, скроневий, медіальний та латеральний крилоподібні м'язи. Чотири жувальних м'язи кожної сторони пов'язані між собою генетично (усі вони походять з однієї зябрової дуги), морфологічно (всі вони прикріплюються до нижньої щелепи, яку рухають при скороченнях) і функціонально (вони здійснюють жувальні рухи нижньої щелепи).

*Жувальний м'яз* починається від нижнього краю виличної кістки і виличної дуги і прикріплюється до зовнішньої поверхні кута і гілки нижньої щелепи.

*Скроневий м'яз* має форму віяла, заповнює всю скроневу ямку на черепі; її пучки сходяться, утворюючи міцний сухожилок, який проходить під виличну дугу і закінчується на вінцевому відростку нижньої щелепи.

*Медіальний крилоподібний м'яз* розташований у напрямку жувального м'яза, тільки з внутрішньої сторони нижньої щелепи; починається медіальний крилоподібний м'яз від медіальної пластинки крилоподібного відростка

нижньої щелепи і прикріплюється до внутрішньої сторони кута нижньої щелепи.

*Латеральний крилоподібний м'яз* має поперечну спрямованість м'язових пучків; починається латеральний крилоподібний м'яз від нижньої поверхні великого крила клиноподібної кістки та латеральної пластинки крилоподібного відростка і прикріплюється до шийки суглобового відростка нижньої щелепи і до капсули скронево-нижньощелепного суглоба.

Функції жувальних м'язів. У комбінованому скронево-нижньощелепному суглобі відбуваються рухи нижньої щелепи вгору, вниз, вперед, назад і в сторони. *Рух нижньої щелепи вгору* (стискання зубів) здійснюють жувальний, скроневий і медіальний крилоподібний м'яз, *рух вниз* відбувається під дією сили тяжіння при розслаблених м'язах, які піднімають щелепу; цьому рухові допомагають м'язи, розташовані вище під'язикової кістки. *Рух нижньої щелепи вперед* здійснюється одночасним скороченням латеральних крилоподібних м'язів з обох сторін, *рух назад* – скороченням нижніх пучків скроневого м'яза. *Рух нижньої щелепи в сторони* здійснюється по черговим скороченням латеральних крилоподібних м'язів справа та зліва. Якщо скорочується м'яз правої сторони, то відбувається рух щелепи вліво, і навпаки. Найсильнішими є м'язи, що піднімають нижню щелепу.

*Мімічні м'язи* – це тонкі м'язові пучки, що лежать відразу під шкірою. Вони групуються навколо природних отворів: рота, носа, щілини ока, вуха, та або звужують їх, або розширюють. Характерною особливістю цих м'язів є те, що один кінець їх обов'язково закінчується в шкірі, подвійної опори на кістках вони не мають. При скороченні ці м'язи викликають складні виразні рухи шкіри (міміку), що надають певний вираз обличчю, відображають душевний стан. Мімічні м'язи також беруть участь у мовленні, жуванні. До мімічних м'язів належать надчерепний м'яз, коловий м'яз ока, коловий м'яз рота, м'яз –

зморщувач брови, носовий м'яз, м'язи – опускачі кута рота, нижньої губи, підборідний, щічний м'яз, м'язи – підіймачі верхньої губи та кута рота, малий та великий виличні м'язи, м'яз сміху та ін.

*Надчерепний м'яз* вкриває все склепіння черепа, має широку сухожилкову частину (сухожилковий шолом), який розташований між м'язовими черевцями: переднім, або лобовим, і заднім, або потиличним. Сухожилковий шолом міцно зростається зі шкірою та слабкіше з окістям кісток черепа, тому його досить легко відділити від кісток черепа (скальпування). Скорочення лобового черевця при фіксованому сухожилковому шоломі піднімає брови, утворюючи поперечні складки шкіри в області лоба; скорочення потиличного черевця зміщує шкіру чола назад.

*Коловий м'яз ока* розташований навколо очної ямки, під шкірою верхньої та нижньої повік і біля слізного мішка. Цей м'яз при скороченні закриває око, заплющує його, розширює слізний мішок (що сприяє набиранню в нього сліз), тягне брови вниз, бо є м'язом-антагоністом лобового черевця надчерепного м'яза.

*Коловий м'яз рота* розташований під шкірою навколо ротового отвору і звужує його при скороченні.

*Щічний м'яз* розташований в товщі щоки. М'яз починається від альвеолярного відростка верхньої щелепи і гілки нижньої щелепи, іде вперед і закінчується в області кута рота. Крізь м'яз проходить проток білявушної слинної залози. Скорочення цього м'яза підвищує тиск в ротовій порожнині і сприяє вичавлюванню вмісту ротової порожнини назовні, а також притискає щоки та губи до ясен і зубів.

*М'яз – підіймач верхньої губи* починається від краю очної ямки верхньої щелепи і закінчується в шкірі носогубної зморшки. При скороченні піднімає верхню губу та тягне вгору крило носа, розширюючи ніздрі.

*М'яз сміху* – невеликий поперечний пучок, який іде до кута рота, часто відсутній. Розтягує рот при сміхові.

**М'язи шиї** поділяють на поверхневі, глибокі та середню групу (середньорозташовані); усього м'язів шиї 17. До *поверхневих м'язів* належать підшкірний м'яз і грудинно-ключично-соскоподібний м'яз. До *середньої групи м'язів* – м'язи, розташовані вище і нижче під'язикової кістки. *Глибокі м'язи шиї* представлені латеральними і медіальними групами м'язів. До *латеральної групи* належать передній, середній і задній драбинчастий м'язи, до *медіальної* – м'язи, що лежать на хребцях, вони ще також називаються передхребцевими м'язами. Це довгий м'яз голови, довгий м'яз шиї та невеликі м'язи, що знаходяться між потиличною кісткою і першим хребцем.

*Грудинно-ключично-соскоподібний м'яз* – найбільший **поверхневий м'яз шиї**, він починається двома частинами від передньої поверхні рукоятки грудини та грудинного кінця ключиці, а прикріплюється до соскоподібного відростка скроневої кістки. При двосторонньому скороченні м'яза голова утримується в вертикальному положенні, закидається назад, при односторонньому – нахилиється в бік м'яза, що скорочується. Грудинно-ключично-соскоподібний м'яз розташований під підшкірним м'язом, він у вигляді валика рельєфно виступає на передньо-боковій поверхні шиї. Цей м'яз є задньою межею сонного трикутника, в якому загальна сонна артерія розділяється на внутрішню і зовнішні, та розташовані вени, блукаючий нерв і його гілки; є орієнтиром для виявлення великого судинно-нервового пучка шиї.

*Підшкірний м'яз шиї* розташований безпосередньо під шкірою, на фасції, у вигляді тонкої пластинки; починається на рівні 2-го ребра від фасції і прикріплюється до краю нижньої щелепи, частково продовжуючись у м'язи

рота. Відтягує шкіру шиї, тим самим запобігає здавлюванню підшкірних вен, також може тягнути до низу кут рота, що має значення для міміки.

Невеликі, короткі і тонкі *м'язи середньої групи* беруть участь у актах жування і ковтання. М'язи, що розміщені нижче під'язикової кістки – підпід'язикові, а ті, що розміщені вище під'язикової кістки – надпід'язикові. До них відносяться: надпід'язикові (щелепно-під'язиковий м'яз, двочеревцевий м'яз, підборідно-під'язиковий м'яз, шило-під'язиковий м'яз) – піднімають під'язикову кістку; підпід'язикові (грудинно-під'язиковий м'яз, лопатково-під'язиковий м'яз, грудинно-щитовидний м'яз, щито-під'язиковий м'яз) – опускають під'язикову кістку.

*Глибокі м'язи шиї, латеральна група:*

- *передній драбинчастий м'яз* – починається від поперечних відростків шийних хребців, прикріплюється до 1-го ребра спереду від борозни підключичної артерії;
- *середній драбинчастий м'яз* – починається від поперечних відростків шийних хребців, прикріплюється до 1-го ребра позаду від борозни підключичної артерії;
- *задній драбинчастий м'яз* – починається від поперечних відростків шийних хребців, прикріплюється до 2-го ребра.

Їх функція: при двосторонньому скороченні згинають шию, при односторонньому – відводять у свій бік, при фіксованій шиї піднімають 1-ше та 2-ге ребра.

*Глибокі м'язи шиї, медіальна група:*

- *довгий м'яз голови і шиї* – лежить на тілах шийних хребців, прикріплюється до основної частини потиличної кістки;

– *передній і латеральний прямі м'язи голови* – починаються від латеральної маси і поперечного відростка атланта, закінчуються на потиличній кістці.

Їх функція: згинають шию і голову.

## **М'язи тулуба**

План лекції:

1. М'язи спини.

2. М'язи грудної клітки.

3. М'язи живота.

**М'язи спини** поділяють на поверхневі та глибокі. До *поверхневих* належать:

– *трапецієподібний м'яз* починається від остистих відростків усіх грудних хребців, від зовнішнього потиличного виступу та прикріплюється до акроміального кінця ключиці, лопаткової ості. Функція: верхні пучки м'яза піднімають плечовий пояс, нижні опускають; при двосторонньому скороченні зводяться лопатки (зміщення плечового пояса назад), розгинаються голова та шия;

– *найширший м'яз спини* починається від остистих відростків нижніх грудних і всіх поперекових хребців, від крижової кістки, клубової кістки, нижніх ребер, прикріплюється до малого горбка плечової кістки. Функція: розгинає, приводить, пронує (обертає всередину) плече, при фіксованих кінцівках підтягує тулуб, бере участь у диханні;

– *великий ромбоподібний і малий ромбоподібний м'язи* інколи об'єднують в один ромбоподібний м'яз, починаються від остистих відростків нижніх шийних і верхніх грудних хребців, прикріплюються до медіального краю лопатки. Функція: піднімає лопатку, наближує лопатку до хребта (зміщення плечового пояса назад), фіксує лопатку;

– *м'яз – підіймач лопатки* починається від поперечних відростків шийних хребців, прикріплюється до верхнього кута лопатки. Функція: піднімає лопатку;

– *задній верхній зубчастий м'яз* починається від остистих відростків 2-х нижніх шийних і 2-х верхніх грудних хребців, прикріплюється до 2–5 ребер.

Функція: піднімає 2–5 ребра;

– *задній нижній зубчастий м'яз* починається від остистих відростків нижніх грудних і верхніх поперекових хребців, прикріплюється до 9–12 ребер.

Функція: опускає нижні ребра.

До *глибоких м'язів спини* належать:

– *ремінний м'яз голови і шиї* починається від остистих відростків 5-ти нижніх шийних (м'яз голови) і 6-ти верхніх грудних (м'яз шиї) хребців, прикріплюється до соскоподібного відростка (м'яз голови) і до поперекових відростків шийних хребців (м'яз шиї). Функція: при односторонньому скороченні повертає голову в свою сторону, при двосторонньому скороченні розгинає голову і шию;

– *м'яз – випрямляч хребта* (латеральний тракт глибоких м'язів спини) починається від крижової кістки, клубової кістки, остистих і поперекових відростків поперекових хребців; залежно від точок прикріплення поділяється на три частини:

○ *клубово-реберний м'яз* прикріплюється до ребер;

○ *найдовший м'яз* прикріплюється до поперекових відростків грудних і шийних хребців і соскоподібного відростка;

○ *остьовий м'яз* прикріплюється до остистих відростків грудних і шийних хребців.

Функції: остьовий м'яз розгинає хребет; клубово-реберний м'яз опускає ребра, при односторонньому скороченні клубово-реберний м'яз і найдовший м'язи можуть відводити хребет у свою сторону;

– *поперечно-остьовий м'яз* (медіальний тракт глибоких м'язів спини, лежить під латеральним) починається від поперекових відростків нижніх хребців, прикріплюється до остистих відростків верхніх хребців, складається з трьох частин (шарів):

○ *півостьовий м'яз* – пучки цього м'яза перекидаються через 5–6 хребців;

○ *багатороздільні м'язи* – пучки м'язових волокон перекидаються через 3–4 хребці;

○ *м'язи-обертачі* – пучки м'язових волокон перекидаються через один хребець.

Функції: м'язи-обертачі при односторонньому скороченні виконують обертання хребта, при двосторонньому – розгинання хребта; міжостьові м'язи розгинають хребет; міжпоперечні м'язи відводять хребет у свою сторону; підпотиличні м'язи при двосторонньому скороченні розгинають голову, при односторонньому скороченні відводять і обертають голову в свою сторону.

**М'язи грудної клітки** поділяються на поверхневі та глибокі, розміщені в декілька шарів. Одна група м'язів починається на грудній клітці, бере напрям до пояса верхньої кінцівки і вільної верхньої кінцівки та приводить їх у рух, друга – власні м'язи грудей, є дихальними м'язами.

*Поверхневі м'язи грудної клітки* при фіксованих верхніх кінцівках підіймають ребра і таким чином беруть участь у диханні. До поверхневих м'язів належать:

– *великий грудний м'яз*, починається від грудинного кінця ключиці, грудини, хрящів 2–7-го ребер, прикріплюється до плечової кістки; згинає, приводить, пронує плече;

– *малий грудний м'яз*, лежить під великим грудним м'язом, починається від 2–5-го ребер, прикріплюється до лопатки; зміщує вниз і вперед;

– *підключичний м'яз*, лежить між ключицею та 1-м ребром; зміщує ключицю вниз;

– *передній зубчастий м'яз*, починається зубцями від 9 верхніх ребер, прикріплюється до медіального краю лопатки; зміщує лопатку до тулуба.

*Глибокі м'язи грудної клітки:*

– *зовнішні міжреберні м'язи* починаються від нижнього краю ребра, йдуть зверху вниз і ззаду наперед і прикріплюються до верхнього краю нижнього ребра; піднімають ребра, розширюючи грудну клітку, і таким чином беруть участь у диханні (вдих);

– *внутрішні міжреберні м'язи* лежать під зовнішніми, волокна їх ідуть у напрямку, протилежному напрямку зовнішніх міжреберних м'язів; опускають ребра, звужуючи грудну клітку, і таким чином беруть участь у диханні (видих);

– *підреберні м'язи* лежать на внутрішній поверхні задньої стінки грудної клітки, волокна ідуть у тому ж напрямку, що й волокна внутрішніх міжреберних м'язів; опускають ребра при видиху;

– *поперечний м'яз* грудної клітки лежить на внутрішній поверхні передньої стінки грудної клітки, починається від тіла грудини, мечоподібного відростка, прикріплюється до хрящів 2–6-го ребер; опускає ребра, беручи участь у видиху;

– *діафрагмальний м'яз* (діафрагма) починається від поперекових хребців, від хрящів 7–12-го ребер, від задньої поверхні мечоподібного відростка, волокна всіх цих частин сходяться в сухожилковий центр; бере участь у диханні.

**М'язи живота** оточують черевну порожнину, утворюючи її стінки. Забезпечують рухи тулуба, виконуючи згинання, відведення, приведення, обертання; утворюють черевний прес, який підтримує внутрішньочеревний

тиск. Завдяки наявності м'язів черевного преса нутрощі черевної порожнини утримуються у своєму положенні; м'язи живота беруть участь у дихальних рухах. Розрізняють передні, бокові і задні м'язи.

*Передні м'язи:*

– *прямий м'яз живота* починається від передньої поверхні хрящів 5–7-го ребер і мечоподібного відростка, прикріплюється до лобкової кістки; при скороченні опускає грудну клітку і згинає хребет.

– *біла лінія живота*: праві та ліві м'язи передньобоквої стінки живота з'єднуються сухожилковими волокнами і утворюють білу лінію живота, яка йде від мечоподібного відростка грудини до лобкового сімфіза.

*Бокові м'язи* (латеральна група):

– *зовнішній косий м'яз* живота починається від 8-ми нижніх ребер, прикріплюється до клубової кістки; при односторонньому скороченні повертає тулуб у протилежний бік, при двосторонньому скороченні опускає ребра, згинає хребет;

– *внутрішній косий м'яз* живота лежить під зовнішнім, починається від клубової кістки і прикріплюється до нижнього краю 10–12-го ребер; при односторонньому скороченні разом з зовнішнім косим м'язом живота протилежної сторони повертає тулуб у свою сторону, при двосторонньому скороченні згинає хребет;

– *поперечний м'яз* живота лежить під внутрішнім косим м'язом, починається від внутрішньої поверхні 6-ти нижніх ребер, від клубової кістки, апоневроз м'яза зростається з апоневрозом такого ж м'яза протилежної сторони; при двосторонньому скороченні зменшує об'єм черевної порожнини, є головною складовою черевного преса.

*До задніх м'язів живота* належить:

– *квадратний м'яз попереку* – це чотирикутна м'язова пластина, починається від клубової кістки, прикріплюється до XII ребра і поперечних відростків поперекових хребців; при односторонньому скороченні разом з іншими черевними м'язами нахилиє в сторону хребетний стовп з грудною кліткою, при тонічному скороченні на обох сторонах разом з тими ж м'язами утримує хребет у вертикальному положенні.

### **М'язи кінцівок**

План лекції:

1. М'язи верхньої кінцівки.
2. М'язи нижньої кінцівки.

*М'язи верхньої кінцівки* здійснюють рухи руки, необхідні для виконання її функції як органа праці.

**М'язи пояса верхньої кінцівки** прикріплюють вільну верхню кінцівку до скелета тулуба, рухають кістки, головним чином лопатку і всю верхню кінцівку. М'язи пояса верхньої кінцівки відповідно до шароподібної форми плечового суглоба і рухів у всіх напрямках, прикріплюються до плечової кістки по всіх її сторонах; вони поділяються на задню і передню групи.

До *задньої групи* належать:

- *дельтоподібний м'яз* вкриває собою проксимальний кінець плечової кістки; вона починається від латеральної частини ключиці і ості лопатки, прикріплюється до плечової кістки; відводить руку (середні волокна), згинає (передні волокна) та розгинає (задні волокна) плече.
- *надостьовий м'яз* починається в однойменній ямці лопатки і прикріплюється до великого горбка плечової кістки; відводить руку;

– *підостьовий м'яз* починається в однойменній ямці лопатки і прикріплюється до великого горбка плечової кістки; повертає плече назовні (супінація);

– *малий круглий м'яз* починається від тильної поверхні лопатки і прикріплюється до великого горбка плечової кістки; повертає плече назовні (супінація);

– *великий круглий м'яз* починається від нижнього кута лопатки і прикріплюється до малого горбка плечової кістки; повертає плече всередину (пронація);

– *підлопатковий м'яз* починається в однойменній ямці лопатки і прикріплюється до малого горбка плечової кістки; повертає плече всередину (пронація).

До *передньої групи* м'язів пояса верхньої кінцівки належать: *великий грудний м'яз*, *малий грудний м'яз*, *дзьобовидно-плечовий м'яз* (починається від дзьобоподібного відростка лопатки і прикріплюється до медіальної поверхні плечової кістки; згинає і приводить плече.

**М'язи вільної верхньої кінцівки** поділяються на м'язи плеча, передпліччя, кисті.

*М'язи плеча* поділяються на два згиначі на передній поверхні і два розгиначі на задній поверхні. Вони впливають на ліктьовий суглоб, виконуючи рухи навколо фронтальної осі, і тому розташовуються на передній і задній поверхнях плеча, прикріплюються до кісток передпліччя. Ці групи м'язів відділяються сполучнотканинними перетинками.

*Передні м'язи плеча:*

- *двоголовий м'яз плеча* починається довгою головкою від верхнього краю суглобової западини лопатки і короткою головкою від дзьобоподібного відростка лопатки, прикріплюється до ліктьової кістки;
- *плечовий м'яз* починається від плечової кістки, прикріплюється до променевої кістки; згинає передпліччя.

*Задні м'язи плеча:*

- *триголовий м'яз плеча* вкриває всю задню поверхню плеча, починається довгою головкою від нижнього краю суглобової западини лопатки, медіальною і латеральною головками від плечової кістки, прикріплюється до ліктьового відростка; розгинає плече і передпліччя;
- *ліктьовий м'яз* починається на задній поверхні латерального виростка плечової кістки, прикріплюється до ліктьового відростка; розгинає передпліччя.

*М'язи передпліччя* за функцією поділяються на згиначі та розгиначі, більшість їх є багатосуглобовими, оскільки діють на багато суглобів; за розташуванням ці м'язи поділяються на передню (згиначі) і задню (розгиначі) групи.

*М'язи передньої групи* згинають передпліччя, кисть, зап'ясток, фаланги пальців кисті, повертають у середину передпліччя і кисть (пронують). Більшість м'язів передньої групи починаються від медіального виростка плечової кістки і прикріплюються до кісток передпліччя та кисті, до них належать:

- круглий пронатор;
- квадратний пронатор;
- променевий згинач зап'ястка;
- ліктьовий згинач зап'ястка;
- довгий долонний м'яз;

- поверхневий згинач пальців;
- глибокий згинач пальців;
- довгий згинач великого пальця.

*М'язи задньої групи* розгинають передпліччя, кисть, зап'ясток, фаланги пальців кисті, повертають назовні передпліччя і кисть (супінують). Більшість м'язів задньої групи починаються від латерального виростка плечової кістки і прикріплюються до кісток передпліччя та кисті, до них належать:

- плечепроменевий м'яз;
- довгий променевий розгинач зап'ястка;
- короткий променевий розгинач зап'ястка;
- розгинач пальців;
- розгинач мізинця;
- ліктьовий розгинач зап'ястка;
- супінатор (повертає передпліччя назовні);
- довгий відвідний м'яз великого пальця;
- довгий розгинач великого пальця;
- розгинач вказівного пальця.

Значна кількість *м'язів кисті* розміщена з долонного її боку, вони поділяються на три групи – м'язи підвищення великого пальця, м'язи підвищення мізинця та середня група м'язів кисті, розміщених між цими двома групами на тильній стороні кисті.

До м'язів кисті належать:

- короткий відвідний м'яз великого пальця;
- короткий згинач великого пальця;



- протиставний м'яз великого пальця;
- привідний м'яз великого пальця;
- короткий долонний м'яз;
- відвідний м'яз мізинця;
- короткий згинач мізинця;
- протиставний м'яз мізинця;
- чотири червоподібні м'язи (згинають проксимальні, розгинають середні та дистальні фаланги 2–5-го пальців);
- три долонні міжкісткові м'язи (приводять 2–5-й пальці);
- чотири тильні міжкісткові м'язи (відводять 2–5-й пальці).

*М'язи нижньої кінцівки* поділяються на м'язи пояса нижньої кінцівки і м'язи вільної нижньої кінцівки. М'язи нижньої кінцівки інервуються від поперекового та крижового сплетінь.

**М'язи пояса нижньої кінцівки** прямують від таза до верхнього кінця стегнової кістки і роблять рухи в кульшовому суглобі навколо всіх його осей. М'язи розташовані з усіх сторін суглоба і виконують усі види рухів. За точками прикріплення на стегні і за функціями м'язи пояса нижньої кінцівки поділяються на передню і задню групи.

*М'язи передньої групи:*

- *клубово-поперековий м'яз* починається двома м'язами – клубовим (лежить у клубовій ямці) і великим поперековим м'язом (починається від поперекових хребців). Обидва м'язи з'єднуються в клубово-поперековий, що прикріплюється до малого вертлюга; згинає стегно, при фіксованих кінцівках згинає тулуб.

*М'язи задньої групи:*

- *великий сідничний м'яз* починається від сідничної поверхні клубової кістки, прикріплюється до сідничної горбистості стегнової кістки; розгинає стегно, при фіксованих кінцівках розгинає тулуб;
- *середній сідничний м'яз* лежить під великим, прикріплюється до сідничної поверхні клубової кістки, прикріплюється до великого вертлюга; відводить стегно;
- *малий сідничний м'яз* лежить під середнім, починається від сідничної поверхні клубової кістки, прикріплюється до великого вертлюга; відводить стегно;
- *м'яз – натягач широкої фасції* починається від верхньої передньої клубової ості та клубового гребеня, прикріплюється до латерального виростка великогомілкової кістки; згинає стегно;
- *грушоподібний м'яз* починається на тазовій поверхні крижової кістки, прикріплюється до великого вертлюга; повертає стегно назовні;
- *внутрішній затульний м'яз* починається від внутрішнього краю затульного отвору, прикріплюється до великого вертлюга; повертає стегно назовні;
- *близнюкові м'язи* – верхній починається від сідничної ості, нижній від сідничного горба; обидва м'язи прикріплюються до великого вертлюга; повертають стегно назовні;
- *зовнішній затульний м'яз* починається від зовнішнього краю затульного отвору, прикріплюється до великого вертлюга; повертає стегно назовні;
- *квадратний м'яз стегна* починається від сідничного горба, прикріплюється до великого вертлюга; повертає стегно назовні.

**М'язи вільної нижньої кінцівки** поділяються на м'язи стегна, м'язи гомілки, м'язи стопи.

*М'язи стегна* поділяються на три групи:

– передня група:

○ *чотириголовий м'яз стегна* починається 4-ма головками: прямий м'яз стегна – від нижньої передньої клубової ості, латеральний, медіальний і проміжний широкі м'язи – від шорсткої лінії стегнової кістки; всі прикріплюються до горбистості великогомілкової кістки; розгинає гомілку, прямий м'яз стегна бере участь у згинанні стегна;

○ *кравецький м'яз* починається від верхньої передньої клубової ості, прикріплюється до горбистості великогомілкової кістки; згинає стегно в кульшовому суглобі і згинає гомілку в колінному суглобі;

– задня група:

○ *півсухожилковий м'яз* починається від сідничного горба, прикріплюється до великогомілкової кістки; розгинає стегно і згинає гомілку;

○ *півперетинчастий м'яз* починається від сідничного горба, прикріплюється 3-ма пучками до великогомілкової кістки; розгинає стегно і згинає гомілку;

○ *двоголовий м'яз стегна* починається двома головками: довгою від сідничного горба і короткою від стегнової кістки, прикріплюється до головки малогомілкової кістки, розгинає стегно і згинає гомілку;

– медіальна група:

○ *гребінний м'яз*;

○ *довгий привідний м'яз*;

○ *короткий привідний м'яз*;

○ *великий привідний м'яз*;

○ *стрункий (ніжний) м'яз*.

*М'язи гомілки* поділяються на три групи:

– передня група:

○ *передній великогомілковий м'яз* (розгинає стопу);

○ *довгий розгинач пальців* (розгинає 2–5-й пальці, розгинає стопу);

○ *довгий розгинач великого пальця* (розгинає великий палець, стопу);

○ *довгий малогомілковий м'яз* (пронує стопу);

○ *короткий малогомілковий м'яз* (піднімає латеральний край стопи);

– латеральна група:

○ *довгий малогомілковий м'яз* (пронує стопу);

○ *короткий малогомілковий м'яз* (підіймає латеральний край стопи);

– задня група:

○ *триголовий м'яз литки* (згинає стопу-ставить стопу на пальці);

○ *підшовний м'яз* (згинає гомілку і стопу);

○ *підколінний м'яз* (згинає гомілку, при зігнутому коліні повертає гомілку всередину);

○ *довгий згинач пальців* (згинає 2–5-й пальці та стопу);

○ *довгий згинач великого пальця*;

○ *задній великогомілковий м'яз* (згинає стопу, супінує стопу).

*М'язи стопи* поділяють на м'язи тильної поверхні стопи і м'язи підшовної поверхні стопи. До *тильних м'язів* належать:

– *короткий розгинач пальців*;

– *короткий розгинач великого пальця*.

*Підшовні м'язи*:

– *відвідний м'яз великого пальця*;

- короткий згинач великого пальця;
- привідний м'яз великого пальця;
- відвідний м'яз мізинця;
- короткий згинач мізинця;
- протиставний м'яз мізинця;
- короткий згинач пальців;
- квадратний м'яз підошви;
- чотири червоподібні м'язи;
- три підошовні міжкісткові м'язи;
- три тильні міжкісткові м'язи.

## РОЗДІЛ III. ВЧЕННЯ ПРО НУТРОЩІ (SPLANCHNOLOGIA)

### ТЕМА 3.1 АНАТОМІЯ ВНУТРІШНІХ ОРГАНІВ

#### Травна система

План лекції:

1. .
2. Будова травної системи людини.
3. Ротова порожнина, слинні залози, язик, зуби.
4. Глотка.
5. Стравохід.
6. Шлунок.
7. Тонка кишка.
8. Печінка, підшлункова залоза.
9. Товста кишка.

*Нутрощами* (внутрішніми органами) називають органи, які розташовані у порожнинах тіла людини – ротовій, порожнині ший, грудній, черевній, тазовій. До них належать органи травлення, дихання, сечові, статеві. Внутрішні органи беруть участь у обміні речовин та виконують функцію розмноження. Ці процеси притаманні також рослинам, тому ці органи називають ще органами рослинного життя (вегетативні органи). Внутрішні органи об'єднуються в системи.

До **органів травлення** відносяться: ротова порожнина, глотка, стравохід, шлунок, тонкий кишечник, товстий кишечник, а також травні залози – слинні, печінка, підшлункова залоза. Форма і структура органів травлення пристосовані до приймання, механічної і хімічної обробки їжі, всмоктування продуктів її розщеплення і виведення неперетравлених залишків.

**Ротова порожнина** починається ротовою щілиною, яка обмежена верхньою і нижньою губами і поділяється на присінок і власне ротову порожнину. Вся порожнина вкрита слизовою оболонкою. Присінок – простір, обмежений верхньою і нижньою губами, щоками (спереду), зубами і яснами (ззаду). Слизова оболонка, яка вкриває альвеолярні відростки верхньої та нижньої щелеп в області зубних альвеол, називається яснами. Власне ротова порожнина обмежена з боків щоками, спереду зубами і яснами, знизу язиком і м'язами дна ротової порожнини, зверху твердим і м'яким піднебінням, ззаду м'яким піднебінням. У задній стінці є отвір – зів, по боках від нього розташовані мигдалини. У слизовій оболонці ротової порожнини є багато малих *слинних залоз* і три пари великих:

- *привушна* – парна, знаходиться біля вушної раковини;
- *піднижньощелепова* – парна, знаходиться в під нижньощелепному трикутнику;
- *під'язикова* – парна, знаходиться в під'язиковій складці.

**Язик** непарний орган, поділяється на корінь, тіло, верхівку, спинку та нижню поверхню язика, складається з м'язів, вкритих слизовою оболонкою.

**Зуби** розподіляються порівну на обох щелепах і на кожній щелепі їх порівну на лівій та правій половині; усього їх 32: на кожній половині щелепи, починаючи з середини, є 2 різці, 1 ікло, 2 малих і 3 великих корінних зуби. Кожний зуб має коронку, шийку, корінь. Коронки неоднакові за формою, що пов'язано з функцією, яку виконує зуб. Зверху коронка зуба вкрита щільною емаллю, шийка та корінь вкриті цементом, який через окістя пов'язаний із зубними альвеолами. Під емаллю та цементом розташований дентин, всередині зуба є порожнина, заповнена пульпою, в якій проходять судини і нерви, що входять через отвір на верхівці кореня.

**Глотка** – частина травної трубки і дихальних шляхів, конусоподібної форми непарний орган, лежить у порожнині ший від основи черепа до 6-го шийного хребця; спереду знаходяться носова і ротова порожнини, гортань, позаду – глибокі м'язи ший, збоку – середнє вухо. Глотка має 7 сполучень: з носовою порожниною через хоани (2), з ротовою порожниною через зів (1), з гортанню через вхід у гортань (1), із середнім вухом через горловий отвір слухової труби (2), зі стравоходом (1) (гортань продовжується в стравохід). Глотка поділяється на три частини – носову, ротову, гортанню. Внутрішня поверхня глотки вкрита слизовою оболонкою, на ній – фіброзна, потім м'язи гортані, і зовні глотка вкрита сполучнотканинною оболонкою. Слизова оболонка у носовій частині вкрита війками. При ковтанні ротовий отвір замикається, м'яке піднебіння піднімається доверху і закриває хоани, перешкоджаючи потраплянню їжі в носову порожнину; корінь язика посувається назад і вниз, давить на надгортанник, який закриває вхід у гортань.

**Стравохід** є продовженням глотки, має форму трубки. Його довжина становить 25–30 см (від 6-го шийного хребця до 11-го грудного); знаходиться в порожнині ший, в грудній та черевній порожнинах, спереду знаходиться трахея, позаду – аорта. Поділяється на три частини: шийну, грудну і черевну. Має внутрішню слизову оболонку, середню м'язову і зовнішню сполучнотканинну.

**Шлунок** є найширшим місцем травного тракту, його форма і розміри непостійні. Шлунок знаходиться в черевній порожнині, в надчеревній та лівій підреберній ділянках, від 11-го грудного до 1–2-го поперекового хребця. Його передня поверхня стикається з діафрагмою і вісцеральною поверхнею печінки, задня поверхня – з поперечною ободовою кишкою, селезінкою, підшлунковою залозою, верхнім полюсом лівої нирки та лівою наднирковою залозою. Розташований шлунок асиметрично – більша його частина знаходиться зліва від передньої серединної лінії тіла. У шлунка розрізняють

два краї – велика кривизна шлунка і мала кривизна шлунка, дві стінки – передня і задня, два отвори – кардіальний (вхідний) отвір і пілоричний (вихідний) отвір. Шлунок поділяється на частини: кардіальна (біля входу стравоходу), дно шлунка (випукла частина, що лежить зліва від входу стравоходу), пілорична (місце переходу шлунка у тонкий кишечник) і тіло шлунка (середня, більша частина). Стінка шлунка складається з трьох оболонок. Внутрішня оболонка – слизова, вона складчаста, у ній є шлункові залози, що виробляють шлунковий сік; середня оболонка – м'язова, має три шари: внутрішній (косі волокна м'язів), середній – циркулярний (кругові волокна м'язів), зовнішній (повздожній); зовнішня оболонка сполучнотканинна.

*Тонка кишка* має форму трубки, але її перша частина – 12-пала кишка, має підковоподібну форму. Довжина тонкої кишки 4,5–5 м, вона лежить у черевній порожнині, знаходиться на рівні 12-го грудного і 1–3-го поперекових хребців, поділяється на дванадцятипалу кишку, порожню кишку, клубову кишку. Стінка тонкої кишки має три оболонки, як і шлунок: слизова оболонка (має кишкові залози, що продукують кишковий сік), м'язова (має 2 шари м'язів – внутрішній циркулярний і зовнішній повздожній), зовнішня оболонка (сполучнотканинна). До дванадцятипалої кишки прилягає голівка підшлункової залози.

*Печінка* – одна з найбільших залоз організму людини. Форма печінки клиноподібна, її маса 1,5 кг, це непарний орган. Печінка розміщена в черевній порожнині, займає праву підреберну ділянку, частково надчеревну та ліву підреберну ділянки. Верхній край печінки справа проходить по 5-му міжребер'ї, зліва по 6-му міжребер'ї. Нижній край печінки справа проходить по краю реберної дуги (в нормі печінка не виступає з-під реберної дуги), зліва – у місці прикріплення 8-го лівого ребра до 7-го. У печінці розрізняють поверхні: верхню випуклу (діафрагмальну) і нижню (вісцеральну). На

вісцеральній поверхні є дві повздожні борозни – права та ліва і одна поперечна; у правій повздожній борозні спереду знаходиться жовчний міхур. Печінка складається з часточок, які є структурно-функціональною одиницею печінки. Часточки складаються з печінкових клітин, які називаються гепатоцитами. Гепатоцити виділяють жовч, яка надходить до протоків, що зливаються спочатку в правий і лівий, а потім в один загальний проток, який з'єднується з протоком жовчного міхура і виходить до дванадцятипалої кишки. Кров надходить до печінки по двох судинах: зворотній вені, яка приносить кров від непарних органів черевної порожнини, і від печінкової артерії, з кров'ю якої надходять поживні речовини, кисень; відтікає кров через печінкові вени в нижню порожнисту вену.

*Підшлункова залоза* є залозою внутрішньої і зовнішньої секреції, вона має тригранну форму, її маса 150 г. Підшлункова залоза розміщується в черевній порожнині в лівій підреберній ділянці на рівні 1–2-го поперекового хребця; спереду від неї розміщений шлунок, головку підшлункової залози охоплює дванадцятипала кишка, зліва розміщена селезінка. Залоза складається з головки, хвоста і тіла. Клітини залози виділяють підшлунковий сік, який по протоках потрапляє в дванадцятипалу кишку.

*Товста кишка* є продовженням тонкої кишки, має форму трубки. Її довжина 1,5 м, вона займає черевну порожнину і порожнину таза. Товста кишка поділяється на три частини: сліпу, ободочну, пряму кишки; від сліпої відходить червоподібний відросток (апендикс). Ободочна кишка підрозділяється на висхідну ободочну, поперечну ободочну, низхідну ободочну і сигмоподібну ободочну. Сліпа кишка лежить у правій клубовій ямці, висхідна ободочна у правій латеральній ділянці живота, поперечна ободочна в пупковій ділянці, низхідна ободочна у лівій латеральній ділянці живота, сигмоподібна ободочна у лівій клубовій ямці, пряма кишка в

порожнині таза, на рівні крижової кістки. Пряма кишка закінчується заднім проходом. Стінка товстої кишки має ті ж оболонки, що і стінка тонкої кишки, але слизова оболонка не має ворсинок, її клітини виділяють багато слизу; м'язова оболонка складається з двох шарів – зовнішній, з повздожним розташуванням волокон, і внутрішній, з коловими волокнами. Черевина – це серозна оболонка, що вкриває органи і стінки черевної порожнини. Частина черевини, що вкриває органи, називається вісцеральною черевиною, частина черевини, що прилягає до стінок черевної порожнини, називається парієтальною черевиною, між ними утворюється щілина – порожнина черевини, заповнена невеликою кількістю серозної рідини. Переходячи зі стінок черевної порожнини на органи або з органа на орган, черевина утворює брижі, сальники і зв'язки.

### Дихальна система

План лекції:

1. Будова системи дихання.
2. Носова порожнина.
3. Гортань, її будова.
4. Трахея, бронхи.
5. Легені, їх будова.

До органів дихання відносяться легені, де відбувається газообмін між повітрям і кров'ю, і дихальні шляхи, по яких проходить повітря в легені і з легенів у зовнішнє середовище. Повітря з зовнішнього середовища у легені проходить послідовно через порожнину носа або рота, глотку, гортань, трахею і бронхи. Характерною особливістю дихальних шляхів є те, що їх стінки не спадаються при зміні положення тіла, при нахилах, обертаннях та ін., оскільки мають тверду хрящову основу.

**Порожнина носа** в області обличчя доповнюється зовнішнім носом, основу якого складають хрящі. Вони заважають звукуванню ніздрів при вдиху та

перешкоджають травмування верхівки носа, що виступає над обличчям. Зовнішній ніс сполучається із зовнішнім середовищем через ніздрі. Більша частина слизової оболонки носа вкрита війковим епітелієм, який затримує пил, що потрапляє в носову порожнину разом з повітрям. Бокалоподібні клітини цього епітелію та слизові залози зволожують слизову оболонку. В області верхніх носових раковин слизова оболонка має нюховий епітелій. У носовій порожнині повітря очищується, зігрівається, зволожується. З порожнини носа повітря проходить через хоани в глотку (при вдиху через рот – через зів), а звідти до гортані.

**Гортань** розташована на передній поверхні шиї на рівні 4–6-го шийних хребців, має форму піщового годинника, її довжина близько 4 см. Гортань порожнистий, трубчастий орган. Внутрішня оболонка гортані слизова, має війковий епітелій та залози, що виробляють слиз. Середня оболонка фіброзно-м'язово-хрящова, вона складається з хрящів, зв'язок і м'язів. Скелетом гортані, її твердою основою, є хрящі: непарні – *щитоподібний, перснеподібний, надгортанний*, та парні – *черпакуватий, ріжкуватий, клиноподібний*. У чоловіків на щитоподібному хрящі виражений гортанний виступ – «адамово яблуко» – вторинна чоловіча ознака. *Щитоподібний хрящ* є найбільшим, його верхній край з'єднаний з під'язиковою кісткою, завдяки чому рухи під'язикової кістки, наприклад при ковтанні, відображаються на гортані. У верхньому відділі гортані розміщений *надгортанник*, який оберігає дихальні шляхи від потрапляння їжі при ковтанні (закриває вхід до гортані). *Перснеподібний хрящ* верхнім краєм з'єднується з черпакуватими хрящами, нижнім – з трахеєю. Основними функціями гортані є проведення повітря в трахею і звукоутворення. У просвіті гортані на бокових стінках слизова оболонка утворює дві парні складки: присінки і голосові. Між присінковими (верхніми) складками розташована присінкова щілина, між голосовими (нижніми) розташовані дві (права і ліва) голосові зв'язки, які утворюють

голосову щілину. При скороченні м'язів гортані голосова щілина звужується та розширюється, голосові зв'язки натягуються або розслаблюються, і звук виникає внаслідок коливних рухів голосових зв'язок у тісній взаємодії з голосовими м'язами, які активно скорочуються під дією нервових імпульсів, що надходять з ЦНС.

**Трахея** – це трубка довжиною 9–12 см, розташована у порожнині шиї від 6-го шийного до 5-го грудного хребця, позаду неї знаходиться стравохід. Її основу складають 18–20 хрящових напівкілець, відкритих ззаду з боку стравоходу.

На рівні 4–5-го грудних хребців трахея розгалужується на два **бронхи** – правий і лівий; місце поділу трахеї на бронхи називається біфуркацією трахеї, тут розташована значна кількість лімфатичних вузлів. Лівий та правий бронхи є головними, правий бронх коротший і ширший, тому чужорідні тіла частіше потрапляють саме у правий бронх. Головні бронхи входять у ворота відповідної легені, де кожний бронх поділяється на два окремих (дихотомічне галуження), і так 23 рази, утворюючи з бронхів бронхіальне дерево. До 18-го галуження бронхи є тільки дихальними шляхами, а з 19-го галуження у бронхіолах частково відбувається газообмін.

**Легені** – парний орган, розташовані в грудній порожнині, їх верхня границя на рівні 2–3 см над першим ребром, нижня границя для лівої легені на рівні 7-го ребра, для правої – 6-го ребра. У кожній легені розрізняють основу, верхівку, і три поверхні – діафрагмальну, реберну і медіальну. На медіальній поверхні легень розташовані ворота легень, через які входять головні бронхи, легенева артерія, що несе венозну кров, і нерви. Кожна легеня борознами поділяється на частки. Права легеня має три частки, ліва – дві. У кожній легені нараховується по 10 бронхолегеневих сегментів. Бронхолегеневий сегмент – ділянка легень, що відповідає первинній гілочці бронха і супроводжуючій його сегментарній гілці легеневої артерії. Кінцеві бронхіоли дають початок

дихальним бронхіолам, на стінках яких містяться легеневі міхурці, або альвеоли. Від кожної дихальної бронхіоли відходять альвеолярні ходи, які закінчуються сліпими альвеолярними мішечками, все це називається ацинус. Альвеолярні ходи та мішечки, що належать до однієї дихальної бронхіоли останнього порядку, становлять первинну часточку. Їх у ацинусі близько 16. Дихальні бронхіоли, альвеолярні ходи та альвеолярні ходи з мішечками утворюють єдине альвеолярне дерево, або дихальну паренхіму легень. Серозна оболонка легень називається **плеврою**; у ній розрізняють два листки – легеневий (вісцеральний) та пристінковий (парієнтальний). Вісцеральний листок щільно покриває з усіх боків саму легеню, біля воріт легені він переходить у парієнтальний, який міцно прилягає до грудної клітки. Між вісцеральним та парієнтальним листками є щілина, яка заповнена серозною рідиною (2 мл), що зволожує поверхні плеври, полегшуючи тертя між ними під час дихальних рухів. Повітря в щілині немає, тиск нижче атмосферного, що сприяє розтягуванню легенів при вдиху і збільшенню дихальної поверхні легенів. При захворюваннях у плевральну щілину може проникати інфекція і розвинути запальний процес (плеврит), який супроводжується накопиченням у щілині рідини, гною.

### Серцево-судинна система

План лекції:

1. Загальний план будови серцево-судинної системи.
2. Система кровообігу.
3. Будова серця.
4. Будова кровеносних судин.
5. Анатомія лімфатичної системи.

**Система кровообігу** складається з центрального органа – серця – та з'єднаних з ним кровеносних судин. Кров до тканин, органів організму рухається кровеносними судинами, які становлять єдину замкнену систему. Рух крові по судинах можливий завдяки скороченням серця – серце своїми ритмічними скороченнями примушує кров рухатись по судинах.

**Серце** – чотирикамерний порожнистий м'язовий орган конусоподібної форми масою 250–300 г. Розташовується серце між легенями, у так званому середостінні. Лежить воно асиметрично: 2/3 його розміщено ліворуч, 1/3 – праворуч від передньої серединної лінії. Поздовжня вісь серця йде зверху вниз, справа наліво, ззаду наперед. Верхня границя серця проходить по хрящах третіх ребер, права границя – від середини хряща 3-го правого ребра до середини хряща 5-го правого ребра, ліва границя – від середини хряща 3-го лівого ребра до 6-го лівого ребра, нижня границя – від середини хряща 5-го правого ребра до 6-го лівого ребра. В серці розрізняють основу, яка повернена вверх, назад і праворуч, округлену верхівку, що спрямована вниз, вперед і ліворуч від передньої серединної лінії, і три поверхні: грудинно-реберну, легеневу і діафрагмальну. Зовні серце вкрите *перикардом* – це навколосерцева сумка, що являє собою замкнений серозний мішок. Він складається з двох шарів: зовнішнього фіброзного та внутрішнього серозного. Фіброзний шар переходить у зовнішню оболонку магістральних судин серця і утворює сполучнотканинні тяжі, якими перикард прикріплюється до внутрішньої поверхні грудини. Внутрішній серозний шар ділиться на два листки: вісцеральний, або *епікард*, і парієнтальний, який щільно зрощений з внутрішньою поверхнею зовнішнього фіброзного шару і вистилає його зсередини. Між вісцеральним і парієнтальним листками є щілиноподібна серозна перикардіальна порожнина, заповнена невеликою кількістю серозної рідини, яка зменшує тертя при роботі серця. Середня оболонка серця м'язова – міокард. *Міокард* являє собою сітку одноядерних клітин – кардіоміоцитів.

Третя (внутрішня) оболонка серця вистилає внутрішню поверхню порожнини серця – *ендокард*, складається з шару сполучної тканини з еластичними волокнами і непосмугованих м'язових клітин.

Серце людини поздовжньою перетинкою поділено на ліву і праву половини. У праву надходить венозна кров, у ліву – артеріальна; ця перетинка не має отворів, і у нормі артеріальна кров не змішується з венозною. Кожна половина поділяється на передсердя (верхня камера) і шлуночок (нижня). Передсердя і шлуночок кожної половини серця сполучаються між собою *передсердно-шлуночковим* отвором. Ендокард у ділянці цих отворів утворює складки, які називаються клапанами. *Правий передсердно-шлуночковий клапан* має три стулки (тристулковий), *лівий передсердно-шлуночковий клапан* має дві стулки, цей клапан називається *мітральним*.

У *праве передсердя* впадають *верхня порожниста вена*, *нижня порожниста вена*, *венозний синус*, що збирає кров від стінки серця, і невеликі *вени серця*. На його передньоверхній стінці є додаткова порожнина – *праве вушко*. Під час систоли кров з правого передсердя через передсердно-шлуночковий отвір надходить у правий шлуночок. Тристулковий (правий) передсердно-шлуночковий клапан забезпечує напрямок руху крові і перешкоджає її зворотній течії під час систоли шлуночка.

На внутрішній поверхні *правого шлуночка* є конусоподібні виступи – *сосочкові м'язи*, до яких прикріплюється вільний край тристулкового клапана, що не дозволяє йому вивертатися під час систоли у бік передсердя. З правого шлуночка виходить *легеневий стовбур*, по якому до легенів від серця надходить венозна кров. У місці відходження легеневого стовбура є півмісяцевий тристулковий клапан у вигляді кишеньок, який перешкоджає зворотному рухові крові у шлуночок.



У *ліве передсердя* впадають чотири *легеневі вени*, по яких надходить артеріальна кров з легенів. На його передньоверхній стінці є додаткова порожнина – *ліве вушко*.

Будова *лівого шлуночка* подібна до будови правого, у ньому теж є сосочкові м'язи, до яких прикріплюється вільний край двостулкового клапана, що не дозволяє йому вивертатися під час систоли у бік передсердя. З лівого шлуночка виходить *аорта*, отвір у неї теж закривається півмісяцевим тристулковим клапаном.

Важливу роль у ритмічній роботі серця відіграє *провідна система серця*, яка виробляє ритм роботи серця і розповсюджує його по всьому серцю; вона складається з двох вузлів та двох пучків. *Вузли: синусно-передсердний*, розміщений між верхньою порожнистою веною і правим вушком, відповідає за синхронне скорочення передсердь; *передсердно-шлуночковий*, розміщений біля перегородкової стулки, відповідає за синхронне скорочення шлуночків. *Пучки: синусно-передсердний пучок* – передає подразнення з однойменного вузла на передсердно-шлуночковий вузол; *передсердно-шлуночковий пучок* Гіса йде по міжшлуночкової перегородці, ділиться на дві ніжки: праву і ліву, які йдуть під ендокардом в міокард шлуночків, забезпечуючи їх ритмічне скорочення.

Кровозабезпечення серця здійснюється гілками правої і лівої коронарних артерій, що відходять від аорти відразу за півмісяцевим клапаном.

Шлях, по якому кров йде від серця по артеріальних судинах і по венозних судинах повертається до серця, називається *колом кровообігу*. Розрізняють:

– *велике коло кровообігу*, яке забезпечує кров'ю всі органи і тканини організму. Велике коло кровообігу починається з лівого шлуночка серця, звідти кров надходить в аорту, яка галузиться на артерії, артеріоли, капіляри. Через стінки капілярів відбувається обмін речовин між кров'ю і тканинами

організму – кисень та поживні речовини надходять у тканини, а вуглекислий газ і продукти обміну – у кров;

– *мале коло кровообігу*, у якому відбувається газообмін між повітрям альвеол і венозною кров'ю. Мале коло кровообігу починається у правому шлуночку; венозна кров з нього надходить у легеневий стовбур, який поділяється на праву і ліву легеневі артерії, і кожна з них несе кров відповідно у праву і ліву легеню, галузиться на артеріоли, капіляри, які густою сіткою обплітають легені; між венозною кров'ю капілярів та повітрям альвеол відбувається газообмін: вуглекислий газ з легневих капілярів переходить в альвеоли, а кисень з альвеол – у кров; легеневі капіляри збираються у вени – з кожної легені виходить по дві легеневі вени, які впадають у ліве передсердя.

**Кровоносні судини** поділяються на артерії, артеріоли, капіляри, вени.

*Артерії* – судини, по яких кров відходить від серця. Закономірності розподілу артерій по організму:

- артерії відповідають скелету;
- артерії розміщуються відповідно (паралельно) до нервових стовбурів, утворюючи нервово-судинні пучки;
- артерії супроводжуються венами: великі – однією, середні та малі – двома (пульсація артерій зумовлює течію крові по венах);
- артерії супроводжуються лімфатичними судинами.

Стінки артерій складаються з трьох оболонок – внутрішньої, середньої та зовнішньої. Внутрішня оболонка утворена плоскими ендотеліальними клітинами, вона гладенька, рівна, що перешкоджає утворенню тромбів. Середня оболонка побудована з гладеньких м'язів і еластичних волокон, які утворюють два шари – внутрішній циркулярний та зовнішній поздовжній. При скороченні цих м'язів під впливом нервових імпульсів змінюється просвіт

судини. Зовнішня оболонка побудована з волокнистої та сполучної тканини, у ній проходять судини та нерви.

*Вени* – судини, по яких кров тече до серця, це транспортні судини. Стінки вен мають таку ж будову, як і стінки артерій, але вони значно тонші, ніж в артерій, і майже зовсім не мають еластичних волокон, чому спадаються. На внутрішній оболонці багатьох вен є клапани у вигляді кишеньок, які протидіють зворотній течії крові. Рух крові по венах здійснюється завдяки скороченням серця, присмоктувальній дії серця і грудної порожнини (у грудній порожнині від'ємний тиск), а також скороченням скелетних м'язів.

*Капіляри* виконують обмінну функцію – через їх стінку кисень та поживні речовини з крові надходять у тканини, продукти розпаду та вуглекислий газ – з тканин у кров. Стінка капілярів дуже тонка, складається з шару ендотеліальних клітин і базальної мембрани. Коли орган знаходиться у відносно бездіяльному стані, частина капілярів, що постачають йому кров, не функціонують, при посиленій роботі органу його кровопостачання збільшується.

*Лімфатична система* є частиною судинної системи – це додаткове русло стоку рідини від органів та тканин. Лімфатична система складається з шляхів, по яких рухається лімфа, і лімфоїдних органів. *Шляхи*, по яких рухається лімфа – це *лімфатичні капіляри, лімфатичні судини, лімфатичні стовбури, лімфатичні протоки*; до лімфоїдних органів належать: *лімфоїдні утворення у слизових оболонках внутрішніх органів, лімфоїдні вузли, селезінка*. Лімфатична система не замкнена, рух лімфи відбувається тільки до серця. Лімфатичні капіляри одним кінцем починаються у тканинах, інший кінець переходить у лімфатичну судину. Невеликі лімфатичні судини збираються у стовбури, потім у протоки, які об'єднуються у дві великі – грудну протоку та праву лімфатичну протоку. Уздовж лімфатичних судин розташовані *лімфатичні*

*вузли*; в організмі людини їх близько 400. Вони мають бобоподібну форму, рожево-сірий колір, розміром 1–22 мм. Зверху вузли вкриті сполучнотканинною капсулою, у якій є гладенькі м'язові волокна, їх скорочення сприяє відтоку лімфи від вузла і регулює рух лімфи. Від капсули всередину вузла відходять перетинки, по яких проходять кровоносні судини і нерви. Основою вузла є лімфоїдна тканина, яка має велику кількість щілин – лімфатичних синусів. У лімфатичних вузлах утворюються лімфоцити, вони являються механічним та біологічним бар'єром в організмі, оскільки в них затримується і руйнується 99 % усіх мікробів. Лімфатичні вузли іноді розташовані поодиночі, але, як правило, вони розташовуються групами і обслуговують певну ділянку тіла або орган – такі вузли називаються регіонарними.

Усі вузли поділяються на поверхневі та глибокі. Глибокі звичайно розташовані по ходу крупних судин або біля внутрішніх органів, поверхневі – під шкірою і називаються за місцем розташування (наприклад пахвовий).

### **Сечостатева система**

План лекції:

1. Загальний план будови сечової системи.
2. Нирки, їх будова. Сечовід, сечовий міхур, сечівник, їх будова.
3. Чоловічі статеві органи.
4. Жіночі статеві органи.

**До сечової системи** входять органи, що виробляють сечу, та органи, які накопичують сечу і виводять її назовні. До сечових органів належать: *нирки, сечоводи, сечовий міхур, сечівник*. Сечові органи мають трубчасту або порожнисту будову. У жінок сечові та статеві органи ізольовані одні від одних, а у чоловіків вони сполучаються в передміхуровій частині сечівника (уретри),

де відкриваються сім'яносні парні протоки та 15–20 вивідних протоків передміхурової залози.

**Нирки** – парний орган, вони розташовані по боках хребта на рівні 12-го грудного – 2-го поперекового хребців і прилягають до задньої стінки черевної порожнини; права нирка розташована нижче за ліву. Нирка лежить у м'язовому ложі, утвореному великим поперековим м'язом і квадратним м'язом попереку. Маса кожної нирки 110–140 г, довжина 9–12 см, ширина 4,5–6,5 см. Нирки мають бобоподібну форму; розрізняють передню та задню поверхні, верхній і нижній кінці, латеральний і медіальний краї; на верхньому полюсі нирки розміщена надниркова залоза. До передньої поверхні правої нирки прилягає печінка, правий згин ободової кишки, низхідна частина 12-палої кишки; до передньої поверхні лівої нирки прилягає шлунок, підшлункова залоза, петлі порожнистої кишки, селезінка, лівий згин ободової кишки. На медіальному, ввігнутому краї, зверненому до хребта, знаходяться ворота нирки, що ведуть до ниркової пазухи. У воротах лежать ниркова артерія, ниркова вена, лімфатичні судини, лімфатичні вузли, нерви і ниркова миска. Нирка вкрита оболонками, що сприяють її фіксації. Нирку оточує жирова капсула, яка уберігає нирку від ушкоджень при струсах. У нирках розрізняють коркову речовину (5–7 мм), розташовану з периферії, і мозкову, яка складається з 7–12 пірамід, звернених верхівками до ниркової пазухи, основою – до коркової речовини; коркова речовина, розташована між пірамідами і утворює ниркові стовпи.

Структурно-функціональною одиницею нирки є *нефрон*, нараховується близько 1 млн нефронів. Нефрон складається з капілярного клубочка і ниркового (сечового) каналця. Сліпий (закритий) кінець ниркового каналця являє собою капсулу Шумлянського–Боумена, яка складається з двох листків – вісцерального і парієнтального, між ними є порожнина (щілина). Всередині капсули розташований судинний клубочок, що тісно

прилягає до вісцерального листка капсули. Судинний клубочок – це клубочок капілярів, на які розділяється артерія, що приносить кров до нирки. З порожнини між двома листками капсули продовжується нирковий каналець, який являє собою тонку трубочку з одношаровими стінками. Таким чином, нефрон складається з судинного клубочка, капсули Шумлянського–Боумена і ниркових каналців. Кожний каналець, що відходить від нефрона, поділяється на три відділи: 1) проксимальний, знаходиться біля судинного клубочка, складається зі звивистої і прямої (товстий низхідний відділ петлі Генле) частин; 2) тонкий сегмент петлі Генле, 3) дистальний каналець, складається з прямої частини (товстий висхідний відділ петлі Генле). Дистальний відділ каналця впадає в збиральну трубочку. Збиральні трубочки утворюють короткі вивідні протоки, які точковими отворами відкриваються на верхівці сосочка ниркової піраміди, яка переходить у ниркові чашки, а вони – у ниркову миску і сечовід.

**Сечовід** (від кожної нирки відходить 1 сечовід) – порожниста трубка, що з'єднує нирку (ниркову миску) з сечовим міхуром; стінка сечоводу складається з трьох шарів – слизова, м'язова і сполучнотканинна оболонки.

**Сечовий міхур** – порожнистий орган, є резервуаром для накопичення сечі, місткість його 500–700 мл, розташований у порожнині малого таза позаду лобкового симфізу. Знизу він прилягає до тазового дна (м'язи промежини). У сечовому міхурі розрізняють дно, шийку, верхівку і тіло. На внутрішній поверхні сечового міхура, в нижній його частині, є трикутної форми гладенька ділянка, на верхівці якої розташований внутрішній отвір сечівника, а в кутках основи містяться отвори сечоводів. Циркулярні волокна м'язового шару в ділянці внутрішнього отвору сечівника і отворів сечоводів утворюють відповідно сфінктер сечового міхура і сфінктери сечоводів.

**Сечівник (уретра)** – це трубка, що простягається від сечового міхура до зовнішнього отвору сечівника, який у жінок відкривається у присінок піхви, а у чоловіків – на головці статевого члена і належить до зовнішніх статевих органів. Довжина чоловічого сечівника 18–20 см, його найвужчими частинами є перетинчаста частина та зовнішній отвір, довжина жіночого – 3–4 см. В уретрі розрізняють передміхурову, перетинчасту та губчасту частини.

**Статеві органи.** У процесі еволюції організм пристосувався до відтворення подібних до себе нащадків. Цьому сприяли два види спеціальних статевих залоз, які визначають статевий диморфізм (статева різниця організмів). Особливість залоз полягає в тому, що у них розвиваються різні (чоловічі та жіночі) статеві клітини, об'єднання яких дає початок розвитку нового, але подібного до батьківських, організму. Пристосування організму до розмноження з використанням статевих залоз призвело до розвитку шляхів виведення із залоз статевозрілих клітин. Структурно-функціональні та генетичні особливості статевих органів обумовлюють їх диференціацію на чоловічі та жіночі.

**Чоловічі статеві органи** розділяються на внутрішні та зовнішні.

До *внутрішніх* належать статева та передміхурова (простата) залози. До статевої залози відносяться яєчко з придатком, сім'яний міхурець, сім'яносна протока. **Яєчко** є парним залозистим органом, у якому виробляються чоловічі статеві клітини – сперматозоїди; яєчко складається з часток, кожна частка (їх 150–200) містить каналці, у початковій частині цих каналців (звивиста частина) відбувається утворення (сперматогенез) чоловічих статевих клітин (сперматозоїдів). У тканині яєчок є клітини, що виробляють гормони, тому яєчка є також залозою внутрішньої секреції. Ці гормони впливають на віковий розвиток статевих органів, вторинних статевих ознак, синтез білків, сприяють збільшенню маси кісток тощо. До 10

років розмір яєчка збільшується мало, максимальне збільшення спостерігається у віці 14–15 років. Сім'яні каналні зі всіх часток зливаються, утворюють сім'явидні шляхи, що переходять у придаток яєчка. До верхнезаднього краю яєчка прилягають **сім'яний канатик** і **придаток яєчка**, який головкою зафіксований до верхнього кінця яєчка, а нижнім кінцем – до його нижнього кінця. У придатку яєчка проходить проток придатка, який утворюється при з'єднанні сім'явидних шляхів яєчка і слугує для проведення сперматозоїдів у сім'яносну протоку. **Сім'яносна протока** – парна, це продовження протоки придатка яєчка; входить до складу сім'яного канатика, який через пахвинний канал проникає в порожнину малого таза і з'єднується з **сім'явипорскувальною протокою**, яка проходить крізь товщу передміхурової залози і відкривається в просвіт передміхурової частини уретри. **Сім'яні міхурці** розміщені латерально від сім'яносних протоків, між дном сечового міхура та прямою кишкою. Нижній кінець міхурців переходить у вивідну протоку, яка з'єднується з сім'яносною протокою та утворює сім'явипорскувальну протоку. У сім'яних міхурцях виробляється рідка частина сперми. **Передміхурова залоза** – непарний орган, розміщується під сечовим міхуром так, що охоплює початок сечівника. У передміхуровій залозі утворюється секрет, який входить до складу сперми і стимулює рухову активність сперматозоїдів.

До *зовнішніх статевих органів* належать статевий член, сечівник і мошонка. **Статевий член** складається з трьох тіл: парного печеристого та непарного губчастого. В статевому члені розрізняють корінь, головку і тіло. Головка має форму конуса, на ній є вертикальна щілина – зовнішнє вічко сечівника, від нижнього краю якого відходить складка, що продовжується на шкіру статевого члена – вуздечка передньої шкірочки статевого члена. Передня шкірочка – вільна складка біля основи головки. **Мошонка** – шкірно-м'язовий мішковидний орган, в якому містяться яєчка з придатками, початкові відділи

сім'яних канатиків та їх оболонки. Мошонка розташована між статевим членом і промежиною.

**Жіночі статеві органи** є внутрішні і зовнішні.

До *внутрішніх* належать яєчники, маткові труби, матка та піхва. **Яєчник** – парний залозистий орган, в якому ростуть і дозрівають жіночі статеві клітини (яйцеклітини), а також виробляються жіночі статеві гормони (естрогени). Яєчник розташований в малому тазі збоку від матки і нижнім (матковим) кінцем за допомогою власної зв'язки прикріплюється до її латерального кута; протилежний (верхній) кінець яєчника обернений до маткової труби і називається трубним. Зверху яєчник вкритий сполучнотканинною оболонкою, під якою знаходиться коркова речовина, а під нею – мозкова. Коркова речовина яєчника містить міхурці (фолікули), у кожному з них розвивається жіноча статеві клітина, у мозковій речовині проходять судини і нерви. Формування фолікулів закінчується на момент народження, закладається їх 200–300 тис., до 10 років їх стає у 3–4 рази менше. Яєчники не мають протоків. Дозріла яйцеклітина виходить з фолікула при розриві його стінки і опиняється на поверхні яєчника у порожнині очеревини, звідки зтягується у просвіт маточної труби. На місці фолікула, що лопнув, утворюється жовте тіло – залоза внутрішньої секреції; якщо яйцеклітина не запліднюється, жовте тіло зникає, при заплідненні яйцеклітини жовте тіло розростається і функціонує як залоза внутрішньої секреції. Естрогени виробляються епітелієм фолікулів, вони впливають на обмін речовин, збільшують синтез глікогену у печінці, відкладання жирової тканини в організмі, регулюють менструальні цикли, сприяють нормальному протіканню вагітності. **Матка** – непарний порожнистий м'язовий орган, призначений для розвитку заплідненого яйця і виношування плоду в період вагітності; в ній розрізняють дно (верхня, розширена частина), тіло (середня частина) та шийку (нижня, звужена частина). Розміщена матка в порожнині

малого таза, між сечовим міхуром спереду та прямою кишкою ззаду, утримується зв'язками та піхвою. Стінка матки має три шари: зовнішній – периметрій (серозна оболонка), середній – міометрій (м'язова оболонка), внутрішній – ендометрій (слизова оболонка). **Маткова труба** – парний орган довжиною 15 см, одним кінцем труба відкривається в порожнину матки, другим обернена в бік яєчника. Слизова оболонка труби вистелена війчастим епітелієм, війки якого сприяють рухові яйцеклітини в бік матки. **Піхва** – м'язово-фіброзна трубка довжиною 8–10 см, верхнім кінцем зростається з шийкою матки, нижнім отвором відкривається в присінок піхви, що утворений малими статевими губами. Слизова оболонка піхви товста і покрита щільними поперечними складками, які утворюють два поздовжні валики; у дівчат отвір піхви закритий складкою слизової оболонки – дівчою перетинкою з невеликим отвором посередині.

До *зовнішніх статевих органів* належать великі та малі статеві губи, присінкові залози, зовнішній отвір сечівника, присінок піхви, клітор. **Великі та малі статеві губи** є складками шкіри, товщу яких утворює жирова клітковина. Великі статеві губи обмежують з боків статевої щілину, у глибині великих статевих губ розміщені малі статеві губи, які обмежують присінок піхви (щілиноподібний простір). У порожнину присінка відкривається сечівник, піхва та вивідні протоки присінкових залоз. До присінкових залоз належать велика (бартолінова) залоза присінка та малі (сальні) присінкові залози. Цибулина присінка та клітор відповідають печеристим тілам чоловіків. **Клітор** знаходиться у верхньому кутку статевої щілини, має головку, тіло та ніжки. Тіло присінка утворене двома печеристими тілами, які здатні напружуватися. Спереду тіло закінчується головкою, ззаду воно поділяється на дві ніжки, які прикріплюються до нижніх гілок лобкових кісток.

## ТЕМА 3.2 АНАТОМІЯ ОРГАНІВ ВНУТРІШНЬОЇ СЕКРЕЦІЇ

### Ендокринна система

План лекції:

1. Гіпофіз.
2. Шишкоподібне тіло.
3. Щитовидна залоза.
4. Прищитовидні залози.
5. Загрудинна залоза.
6. Надниркові залози.
7. Ендокринна частина підшлункової залози (панкреатичні острівці).
8. Ендокринні частини статевих залоз.

*Ендокринні залози* – залози, які не мають проток і виділяють секрет (гормон) безпосередньо в кров або лімфу. Кожний орган в організмі людини знаходиться під подвійним контролем – з боку нервової системи та з боку ендокринних залоз. Таким чином, *ендокринна система* разом з нервовою здійснюють в організмі людини регуляцію всіх життєвих функцій. Усі ендокринні залози функціонально пов'язані між собою і становлять єдину систему. У цій системі провідна роль належить гіпофізу.

До ендокринних залоз належать гіпофіз, шишкоподібне тіло, щитовидна залоза, прищитовидна залоза, загрудинна залоза, надниркові залози, ендокринна частина підшлункової залози (панкреатичні острівці), ендокринні частини статевих залоз.

*Гіпофіз* знаходиться в гіпофізіальній ямці турецького сідла клиноподібної кістки черепа, його довжина 8–10 мм, ширина 12–15 мм, маса 0,5–0,65 г. До

початку статевої зрілості вага гіпофіза збільшується майже вдвічі. Розвиток залози відбувається до 30–40 років, після чого її вага зменшується і відбуваються зміни у клітинах. У гіпофізі виробляється 22 гормони. Гіпофіз поділяється на дві частки: передню (аденогіпофіз) і задню (нейрогіпофіз). Передня частка більша, складається з трьох частин: дистальної, проміжної та горбової. Гіпофіз вкритий капсулою. Паренхіма передньої частки гіпофіза складається із залозистих клітин, між якими лежать синусоїдальні капіляри. Задня частка складається з нейрогліальних клітин, нервових волокон, які йдуть з нейросекреторних ядер гіпоталамуса і нейросекреторних тілець. Гіпофіз є провідною ендокринною залозою, оскільки в ньому виробляються гормони, які регулюють розвиток і функції інших ендокринних залоз.

*Шишкоподібне тіло (епіфіз)* розташоване в ділянці чотиригорбикового тіла середнього мозку (відноситься до епіталамуса) і пов'язане з таламусом (зоровим горбом). Епіфіз має яйцеподібну, кулясту або конічну форму, маса його – 0,2 г, це непарний орган, виділяє гормони, що стримують діяльність гіпофіза до моменту статевої зрілості, а також бере участь в регуляції майже всіх видів обміну речовин. Зовні епіфіз вкритий капсулою, від якої в його середину проникають трабекули, що поділяють паренхіму епіфіза на часточки. Паренхіма складається з залозистих клітин – пінеалоцитів та з гліальних клітин.

*Щитовидна залоза* за формою схожа на тризуб, лежить в порожнині шийї на рівні 5–7-го шийних хребців. Спереду щитовидної залози знаходяться підпід'язикові м'язи, ззаду – гортань і трахея. Щитовидна залоза – непарна, найбільша ендокринна залоза, її маса – 30–40 г. Складається залоза з двох бокових часток і перешийка. Зверху залоза вкрита фіброзною капсулою, яка зростається з гортанню і трахеєю. Від капсули йдуть трабекули, які поділяють паренхіму на часточки. Тканина (паренхіма) залози представлена залозистими фолікулами з густою кровоносною і лімфатичною судинними

сітками, через них за годину протікає 5–6 л крові. У залозистих фолікулах міститься колоїд і білок, до складу якого входить йод – тиреоглобулін.

**Прищитовидні залози** розміщені на задніх поверхнях часток щитовидної залози, іноді вони містяться в товщі тканини щитовидної залози. Прищитовидні залози мають круглясту або овальну форму, їх чотири – дві верхні і дві нижні. Загальна маса прищитовидних залоз 0,13–0,36 г. Кожна прищитовидна залоза вкрита власною фіброзною капсулою.

**Загрудинна залоза (тимус)** знаходиться в грудній порожнині та частково в порожнині шиї, її передня поверхня прилягає до задньої поверхні ручки та тіла грудини (до рівня 4-го реберного хряща). Тимус належить до верхнього середостіння; позаду тимуса розташована аорта, легеневий стовбур, верхня порожниста вена, ліва плечоголова вена. Тимус має форму двозубої вилки, його маса в період максимального розвитку (10–15 років) становить 35–40 г, в старшому віці – 13–15 г; це непарний орган. Тимус складається з двох часток – правої і лівої. Зовні тимус вкритий сполучнотканинною капсулою, від якої відходять міжчасточкові перетинки, які поділяють паренхіму тимуса на часточки. Анатомічною одиницею тимуса є часточка, її периферичну частину утворює кора тимуса, центральну частину часточки формує мозок тимуса. Кора складається з лімфоцитів тимуса, які щільно прилягають один до одного. В мозку тимуса є тільця тимуса – це значно ущільнені епітеліальні клітини. У тимусі відбувається диференціація Т-лімфоцитів зі стовбурових клітин, які потрапляють сюди з кісткового мозку.

**Надниркові залози** – парні, розташовані в позаочеревинній клітковині над верхнім кінцем відповідної нирки, на рівні 11–12-го грудних хребців. Права надниркова залоза має трикутну форму, ліва – форму півмісяця. Розрізняють три поверхні надниркової залози: передню, задню і нижню. На передній поверхні розміщені ворота. Зовні надниркова залоза вкрита фіброзною

капсулою. До фіброзної капсули прилягає кора, що складається з трьох зон: клубочкової, пучкової та сітчастої. У центрі залози знаходиться мозок, утворений великими клітинами двох видів. Кора виробляє гормони, які поділяються на три групи. Мозкова частина виробляє гормони адреналін та норадреналін.

**Ендокринна частина підшлункової залози** представлена панкреатичними острівцями, або групами епітеліальних клітин. Маса їх не перевищує 1/100 маси підшлункової залози. Панкреатичні острівці розміщені в усіх частинах підшлункової залози, але найбільше їх в ділянці хвоста підшлункової залози, вони продукують гормони інсулін і глюкагон.

До **статевих залоз** відносять *яєчка* у чоловіків і *яєчники* у жінок. Внутрішньосекреторною, ендокринною частиною яєчок є інтерстиціальні ендокриноцити яєчка, розміщені між покрученими сім'яними каналцями. Ці клітини продукують гормон тестостерон. Ендокринна частина яєчника знаходиться в зернистому шарі дозріваючого фолікула, а також у клітинах інтерстицію яєчника. Ці клітини продукують гормон естроген. Існує жовте тіло яєчника, яке виробляє гормон прогестерон.

### ТЕМА 3.3 АНАТОМІЯ НЕРВОВОЇ СИСТЕМИ

#### Нервова система

План лекції:

1. Загальні відомості з анатомії нервової системи.
2. Центральна нервова система: анатомія спинного та головного мозку.
3. Периферична нервова система.
4. Соматична нервова система.
5. Вегетативна нервова система.

**Нервова система** побудована з нервової тканини, що складається з нервових клітин – нейронів і нейроглії. **Нейроглія** – це сукупність клітинних елементів нервової тканини, вони виконують трофічну, захисну, опорну та секреторну функції.

Структурно-функціональною одиницею нервової системи є нервова клітина – **нейрон**, або нейроцит. Нейрони визначають специфічну функцію нервової тканини – сприймають подразнення, виробляють імпульси, передають їх. У нейроні розрізняють тіло та відростки. Від тіла в один бік відходить один довгий відросток, що не галузиться – **аксон**, або нейрит, в інший бік – короткі відростки, що галузяться – **дендрити**. Передача нервового збудження всередині нейрона іде в напрямку від дендритів до тіла (соми) нейрона, від нього – до аксона; аксон проводить збудження від тіла клітини. Аксони та дендрити закінчуються кінцевими апаратами, які називаються нервовими закінченнями. За функціональним призначенням нервові закінчення поділяються на чуттєві закінчення, або рецептори, рухові закінчення, або ефектори, і синаптичні закінчення, або синапси.

**Рецептори** – це нервові закінчення дендритів, вони сприймають подразнення від шкіри, м'язів, судин тощо. В залежності від того, з зовнішнього чи внутрішнього середовища сприймаються подразнення, вони поділяються на екстерорецептори та інтерорецептори. До екстерорецепторів відносяться рецептори, які сприймають подразнення з зовнішнього середовища, це рецептори шкіри, сенсорних систем. Інтерорецептори сприймають подразнення з внутрішнього середовища, це рецептори, які сприймають подразнення від м'язів та суглобів (пропріорецептори), від внутрішніх органів та судин (вісцерорецептори).

**Ефектори** – моторні закінчення аксонів рухових клітин соматичної і вегетативної нервової систем, вони передають імпульс до м'язів.

Передача нервового імпульсу з одного нейрона на інший здійснюється за допомогою особливо побудованих кінцевих апаратів, або синапсів. Синаптичне закінчення – **синапс** – це місце контакту двох нейронів (або нейрона та іншої клітини), де відбувається передача збудження від однієї клітини до іншої хімічним шляхом (за допомогою медіатора). Синапс складається з передсинаптичної мембрани (ділянка клітинної мембрани), біля якої у клітині розташовані пухирці з медіатором, синаптичної щілини та постсинаптичної мембрани (ділянка клітинної мембрани). Завдяки тому, що пухирці з медіатором містяться тільки біля передсинаптичної мембрани, передача збудження відбувається тільки в одному напрямку. Розрізняють аксосоматичні зв'язки нейронів, де аксон одного нейрона підходить до тіла клітини іншого нейрона, і філогенетично молодші аксодендритичні зв'язки (контакт аксона з денритом).

Отже, вся нервова система є комплексом нейронів, які вступають в синаптичні з'єднання між собою, не зростаючись при цьому. Таким чином нервове збудження, що виникло у якому-небудь місці, передається по відростках нервових клітин через синапси від одного нейрона до іншого. Прикладом такого зв'язку між органами за допомогою нейронів є рефлекторна дуга, що лежить в основі *рефлексу*.

Проста *рефлекторна дуга* має складатися щонайменше з двох нейронів, один з них зв'язаний з чутливою поверхнею, наприклад зі шкірою, інший своїм нейритом закінчується у м'язі (або у залозі). При подразненні чутливої поверхні збудження йде по пов'язаному з нею чуттєвому нейрону у доцентровому напрямку до рефлекторного центра, де знаходиться синапс. Тут збудження переходить на другий нейрон і йде у відцентровому напрямку до м'яза (або залози), у результаті відбувається або скорочення м'яза, або змінення секреції залози і т. ін. Часто до складу простої (двонейронної) рефлекторної дуги входить третій, вставковий, нейрон, який є передатчиком



з чуттєвого ланцюга на руховий. Але у людини більшість рефлексорних дуг багатонейронні, вони проходять через різні рівні ЦНС.

**Нервовими волокнами** називають відростки нейронів, вони вкриті оболонкою. Оболонка складається або тільки з шваннівських клітин, або додатково ще з мієлінової (м'якої) оболонки, яка виконує роль своєрідного ізолятора. В залежності від цього нервові волокна поділяються на мієлінові (м'які) та безмієлінові (безм'які). Мієлінові волокна товщі, вони мають безмієлінові проміжки – перехвати Ранв'є. Пучки нервових волокон, вміщені в загальну сполучнотканинну оболонку, утворюють нерви, або нервові стовбури. У більшості випадків у нерві об'єднуються і чутливі, і рухові волокна – це змішані нерви. Нерви, які складаються лише з чутливих волокон, називають чутливими, а ті, що складаються лише з рухових – руховими.

Нервова система єдина, але умовно її поділяють на частини.

За топографічним принципом нервова система поділяється на центральну і периферичну. До **центральної нервової системи** належать головний та спинний мозок, до периферичної – нерви, які відходять від головного (12 пар черепних нервів) та спинного (31 пара спинномозкових) мозку та нервові вузли (ганглії), розташовані на периферії.

**Спинний мозок** (medulla spinalis) лежить у хребтовому каналі і в дорослих людей представляє собою довгий (41–45 см) трохи сплюснутий спереду назад циліндричний тяж, який зверху переходить безпосередньо у довгастий мозок, а знизу закінчується конічним загостренням на рівні 2-го поперекового хребця. Спинний мозок складається із сегментів; *сегмент* – це ділянка спинного мозку, що відповідає виходу однієї пари спинномозкових нервів; розрізняють 31 сегмент спинного мозку. У спинному мозку розрізняють *сіру* та *білу речовину*; сіра речовина є тілами нервових клітин, біла речовина – нервові відростки.

*Сіра речовина* представлена передніми, задніми і латеральними стовпами і оточена білою речовиною. На поперечному зрізі сіра речовина має форму метелика, або букви Н, де розрізняють передній ріг, задній ріг та латеральний (є тільки у 8-му шийному сегменті, 1–12-му грудних, 1–3-му поперекових). Передній ріг – це 5 рухових ядер, які утворені сукупністю моторних нейронів; задній ріг представлений 6 чутливими ядрами, які поділяються на ядра, які передають інформацію в межах спинного мозку, і які передають інформацію в головний мозок. Латеральний ріг утворений сукупністю інтернейронів.

*Біла речовина* представлена шляхами: асоціативними – зв'язують сегменти спинного мозку в межах однієї половини; проєкційними – зв'язують спинний мозок з головним (висхідні шляхи) і головний зі спинним (низхідні шляхи); комісуральними – біла спайка – зв'язує дві половини спинного мозку між собою.

Розрізняють три оболонки спинного мозку:

- *зовнішня* – тверда оболонка;
- *середня* – павутинна оболонка;
- *внутрішня* – м'яка оболонка.

**Головний мозок** (encephalon) розташований у порожнині черепа і складається з п'яти відділів: довгастий, задній, середній, проміжний і кінцевий мозок.

*Довгастий мозок* має форму цибулини, довжина його становить 2,5 см, він лежить у порожнині черепа на схилі. На передній поверхні довгастого мозку з боків від передньої серединної щілини є повздовжні потовщення – піраміди, які складаються з рухових пірамідних шляхів, що з'єднують головний мозок зі спинним. З обох боків від пірамід розташовані овальні оливи, функція яких пов'язана з підтриманням тіла у вертикальному положенні. Довгастий мозок складається з сірої та білої речовини. Сіра речовина утворює скупчення, які

називаються ядрами, або центрами. У довгастому мозку знаходяться автоматично працюючий центр дихання, центри, що регулюють роботу серця і судин, секрецію травних залоз, рефлекс чихання, кашляння, ковтання та ін., а також ядра IX–XII пар черепних нервів. Біла речовина складається з висхідних (чутливих) та низхідних (рухових) провідних шляхів.

*Задній мозок* лежить у черепній ямці, до нього належать міст та мозочок.

*Міст* розташований попереду довгастого мозку, складається з сірої та білої речовини. Сіра речовина утворює ядра моста – це ядра V–VIII пар черепних нервів, через ядра моста кора головного мозку з'єднується з мозочком. Біла речовина складається з волокон, які йдуть у поздовжньому та поперечному напрямках; у поздовжньому напрямку йдуть висхідні та низхідні провідні шляхи, у поперечному – волокна, що зв'язують міст з мозочком.

*Мозочок* прилягає ззаду до поверхонь моста і довгастого мозку, він має дві півкулі і середню частину (черв'як). Мозочок має три пари ніжок: верхні, середні, задні. Верхні ніжки мозочка з'єднують його з дахом середнього мозку, у них проходять пропріоцептивні спинномозкові шляхи. Середні ніжки мозочка з'єднують його з мостом і складаються з волокон, які з'єднують ядра мосту з корою мозочка. Нижні ніжки з'єднують його з довгастим мозком, у їх складі проходять пропріоцептивні шляхи від спинного мозку до мозочка. Біла речовина мозочка – це волокна, що з'єднують мозочок зі спинним мозком і відділами головного мозку, сіра речовина утворює кору мозочка і його ядра.

*Середній мозок* складається з даху та ніжок мозку; порожниною середнього мозку є водопровід, який сполучає IV шлуночок з III шлуночком.

Дах середнього мозку складається з 4 горбиків: 2 верхні горбики – підкіркові рефлекторні сторожові центри зору, 2 нижніх горбики – підкіркові рефлекторні сторожові центри слуху. Ніжки мосту поділяються на основу і покрішку, між якими знаходиться чорна речовина. Основа ніжок – біла

речовина, тут проходять важливі низхідні шляхи. Покрішка містить сіру і білу речовини; сіра речовина представлена ядрами, біла – шляхами. Особливо важливими є перехрестя шляхів, їх 4.

До *проміжного мозку* належать таламічний мозок та гіпоталамус, порожниною проміжного мозку є III шлуночок. До таламічного мозку входять таламус (зоровий горб), надталамічна та заталамічна частини. *Таламус* – парне скупчення сірої речовини, що становить основну масу проміжного мозку; в його ядрах переключуються аферентні шляхи шкіряної, м'язово-суглобової, нюхової та зорової чутливості. *Гіпоталамус* розташований знизу таламуса, найбільш вираженим утворенням його є лійка, на якій знаходиться гіпофіз – провідна ендокринна залоза; до гіпоталамуса також відносяться сірий горб та сосочкові тіла. Гіпоталамус – це вегетативний мозок, тут містяться підкіркові вегетативні центри; сіра речовина представлена ядрами.

*Кінцевий мозок* складається з двох *півкуль*, з'єднаних мозолистим тілом, до півкуль входять нюховий мозок, базальні, або центральні ядра і бокові шлуночки мозку. *Мозолисте тіло* лежить в глибині поздовжньої щілини і складається із нервових волокон, що з'єднують півкулі великого мозку. Під мозолистим тілом розташоване склепіння у вигляді двох дугоподібних білих тяжів. Кора кожної півкулі побудована з сірої речовини завтовшки 1,3–4,5 мм, вона утворює складки, борозни та звивини, які розділяють кожну півкулью на п'ять часток: *лобову*, *потиличну*, *тім'яну*, *вискову* і *острівцеву* (часточка, прикрита висковою, тім'яною і лобовою частками). Лобова частка розташована спереду від центральної борозни, тім'яна – між центральною і тім'яно-потиличною борознами, потилична – позаду від тім'яно-потиличної борозни, вискова – нижче від латеральної борозни, острівцеві – на дні латеральної борозни.

Загальна площа *кори* становить 220–250 тис. мм<sup>2</sup>. Кора великих півкуль є найважливішим субстратом вищої нервової діяльності людини. Базальні ядра півкуль – це скупчення сірої речовини, вони утворюють так звану підкірку. Нюховий мозок – найдавніша частина переднього, кінцевого мозку. Нервові волокна, що йдуть до кори і від кори до нижче розташованих відділів ЦНС, утворюють прошарок білої речовини. Розрізняють три системи нервових волокон у білій речовині: асоціативні, комісуральні та проєкційні.

Кора поділена на поля, де відбувається прийняття і переробка інформації, цих полів більше 200, найважливішими є 8, де відбувається прийняття і переробка інформації від сенсорних систем:

- *передцентральна звивина* – кірковий кінець пропріоцептивного аналізатора (центр м'язо-суглобового чуття);
- *зацентральна звивина* – кірковий кінець шкірного аналізатора (центр загальної чутливості больової, температурної, дотикової);
- *нижня частина зацентральної звивини* – кірковий кінець смакового аналізатора (центр смаку);
- *клин і острогова борозна* в потиличній частці – кірковий кінець зорового аналізатора (центр зору);
- *верхня вискова звивина* – кірковий кінець слухового аналізатора (центр слуху);
- *середня і нижня вискові звивини* – кірковий кінець вестибулярного аналізатора (центр рівноваги);
- *пригіпокампальна звивина* – кірковий кінець нюхового аналізатора (центр нюху).

Топографія центрів мови:

1) чутливі центри мови:

- а) слуховий центр мови – задня частина верхньої вискової звивини;
- б) зоровий центр мови – кутова звивина в тім'яній частці.

2) рухові центри мови:

- а) центр усної мови – нижня лобова звивина;
- б) центр письмової мови – задня частина середньої лобової звивини.

До *периферичної нервової системи* належать 12 пар черепних нервів і 31 пара спинномозкових.

Усі *черепні нерви* відходять від основи головного мозку, крім IV пари, що виходить з дорзальної сторони мозку. Порядок нумерації відображає послідовність виходу нервів. Черепні нерви поділяються на чутливі (I, II, VIII), рухові (III, IV, VI, XI, XII) та змішані (V, VII, IX, X).

I пара – *нюховий нерв*, складається з нюхових ниток, які відходять від рецепторів нюху, що розміщені у слизовій оболонці верхнього носового ходу та перегородки носа, ідуть до нюхової цибулини, по нюховому тракту в нюховий трикутник, до парагіпокампальної звивини, де закінчуються.

II пара – *зоровий нерв*, починається від мультиполярних нейронів сітківки ока, проникає в порожнину черепа і попереду турецького сідла утворюється перехрестя з таким же нервом з другого боку, іде по зоровому тракту в підкіркові зорові центри.

III пара – *окоруховий нерв*, містить парасимпатичні волокна, що йдуть до м'яза, який звужує зіницю, та до війкового м'яза; ядро лежить на дні водопроводу середнього мозку. Нерв відходить від основи головного мозку, входить в очну ямку і іннервує всі м'язи очного яблука, крім верхнього косоного і зовнішнього прямого м'яза.

IV пара – *блоковий нерв*, його ядро лежить поряд з ядром окорухового нерва, іннервує верхній косий м'яз ока.

V пара – *трійчастий нерв*, ядро лежить у ділянці моста, у верхній частині ромбовидної ямки. Чутлива частина нерва має трійчастий вузол, від якого відходять три гілки: очний, верхньощелепний, нижньощелепний нерви. Кожна гілка складається з численних гілок, які іннервують шкіру обличчя, скроневу ділянку голови, кон'юнктиву повік, рогівку ока, слизову оболонку носа, язика, ясен, м'якого та твердого піднебіння, тверду оболонку головного мозку. До діяльності гілок трійчастого нерва приєднуються парасимпатичні та симпатичні волокна, що іннервують секреторні клітини слізної залози, залоз слизової оболонки порожнин носа та рота, великих слинних залоз. Руховий корінець нерва починається від моторного ядра, що лежить в задньому мозку, і приєднується до 3-ої гілки нерва, іннервуючи м'язи, що прикріплюються до нижньої щелепи.

VI пара – *відвідний нерв*, ядро лежить у ділянці моста, у верхній частині ромбовидної ямки. Нерв виходить з мозку, входить в очну ямку, і іннервує зовнішній прямий м'яз очного яблука.

VII пара – *лицевий нерв*, має рухові, чутливі та парасимпатичні волокна. Рухові волокна починаються від рухового ядра в покришці моста і в товщі привушної залози поділяються на 5–10 гілок, які іннервують мимічні м'язи та частину під'язикових. Чутлива частина складається з волокон смакового аналізатора. Парасимпатичні волокна ідуть до підщелепної та під'язикової слинних залоз та залоз слизової оболонки язика.

VIII пара – *присінково-завитковий нерв*. Присінкова частина проводить імпульси, що здійснюють контроль за положенням голови і тіла; рецептори цього нерва містяться у внутрішньому вусі, аксони досягають ядер моста та мозочка, не вступаючи в зв'язок з руховими ядрами. Завиткова частина нерва проводить звукові подразнення від рецепторів кортієвого органа завитки;

аксони досягають ядер заднього мозку, де переключаються на слуховий провідний шлях.

IX пара – *язикоглотковий нерв*, містить рухові, чутливі та парасимпатичні (секреторні) волокна. Чутливі волокна ідуть від слизової оболонки язика, рецепторів глотки і барабанної порожнини. Секреторні волокна іннервують привушну залозу, рухові – м'язи глотки.

X пара – *блукаючий нерв*, містить рухові, чутливі та парасимпатичні волокна; виходить з довгастого мозку на основу черепа 10–20-ма тонкими короткими корінцями, які об'єднуються в загальний стовбур нерва, що залишає порожнину черепа через яремний отвір, проникає в грудну, черевну порожнину, розгалужуючись у м'язах, оболонках, органах голови, шії, грудей, живота. Парасимпатичні та симпатичні волокна утворюють численні сплетіння, які у черевній порожнині продовжуються стовбурами.

XI пара – *додатковий нерв*, іннервує м'язи гортані, грудинно-ключично-сосковий, трапецієподібний м'язи.

XII пара – *під'язиковий нерв*, іннервує м'язи язика та м'язи нижче під'язикової кістки.

**Спинномозкові нерви.** Відповідно до сегментів спинного мозку утворюється 31 пара спинномозкових нервів: 8 пар шийних, 12 грудних, 5 поперекових, 5 крижових і 1 куприкова; усі змішані, складаються з рухових, чутливих, вегетативних волокон. Кожен спинномозковий нерв біля виходу з міжхребцевого отвору розгалужується на чотири гілки – задню, поворотну, сполучну, передню. *Задні гілки* направляються назад між поперечними відростками хребців і іннервують м'язи, окістя, шкіру задніх частин голови, шії, тулуба. *Поворотні гілки* відходять від стовбура спинномозкових нервів і відразу через міжхребцевий отвір повертаються у порожнину хребтового каналу, іннервують тверду та судинну оболонку спинного мозку. *Сполучні*

*Гілки* відходять від 1-го грудного до 2-го поперекового спинномозкових нервів у складі симпатичного стовбура іннервують внутрішні органи і судини. *Передні гілки* всіх спинномозкових нервів, крім грудних, беруть участь у формуванні шийного, плечового, попереково-крижового сплетінь.

*Шийне сплетіння* утворюється передніми гілками чотирьох верхніх шийних нервів, розташоване на передній поверхні шийних хребців, спереду прикрите грудинно-ключично-соскоподібним м'язом. Гілки, що відходять від нього, поділяються на шкірні, м'язові, змішані.

*Плекове сплетіння* складається з передніх гілок чотирьох нижніх шийних і першого грудного нервів, розміщене на шиї вище та ззаду підключичної артерії. Гілки плечового сплетіння поділяються на короткі та довгі. Короткі іннервують м'язи, що прикріплюються до лопатки та оточують плечовий суглоб, довгі спускаються вздовж верхньої кінцівки і іннервують її кістки, шкіру та м'язи.

*Поперекове сплетіння* утворене передніми гілками трьох верхніх поперекових нервів і верхньої частини 4-го поперекового нерва, розташоване попереду поперечних відростків хребців, у товщі великого поперекового м'яза і іннервує клубово-поперековий м'яз, квадратний м'яз попереку, внутрішній косий і поперечний м'яз живота, шкіру зовнішніх статевих органів.

*Попереково-крижове сплетіння* утворене гілками поперекових, крижових, куприкового нервів.

*Крижове сплетіння* утворене передніми гілками останніх двох нижніх поперекових нервів і 3–4-го верхніх крижових спинномозкових нервів, розташоване на передній поверхні крижа і грушоподібного м'яза. Його короткі гілки іннервують м'язи таза, до довгих м'язів належать задній шкірний м'яз стегна та сідничний нерв.

За функціональним принципом нервова система поділяється на соматичну та вегетативну частини.

*Соматична нервова система* здійснює переважно функції зв'язку організму з навколишнім середовищем, обумовлюючи його чутливість (за допомогою органів чуття) та рух. Вона іннервує довільну (посмуговану) мускулатуру скелета та деяких внутрішніх органів – язика, глотки, гортані, очного яблука, середнього вуха, забезпечує чуттєву іннервацію всього тіла.

*Вегетативна нервова система* іннервує всі внутрішні органи, ендокринні залози та мимовільні м'язи шкіри, серце та судини, тобто органи, що здійснюють вегетативні функції в організмі (травлення, дихання, виділення, кровообіг та ін.) та становлять внутрішнє середовище. Розрізняють дві частини вегетативної нервової системи: симпатичну та парасимпатичну, які забезпечують регуляцію діяльності внутрішніх органів, судин і потових залоз, а також трофічну іннервацію (живлення) скелетної мускулатури, рецепторів і самої нервової системи.

*Парасимпатична нервова система.* Від середнього мозку відходять парасимпатичні волокна, які входять до складу окорухового нерва; ці нерви іннервують кільцевий м'яз райдужної оболонки ока, при їх збудженні відбувається звуження зіниці. З довгастого мозку виходять парасимпатичні волокна, розташовані у складі лицевого, язикоглоткового, блукаючого нервів.

Парасимпатичні волокна, що входять до складу лицевого і язикоглоткового нервів, іннервують слинні залози, при їх збудженні спостерігається значне виділення слини. Волокна блукаючого нерва галузяться і іннервують багато внутрішніх органів: серце, стравохід, бронхи, альвеоли, шлунок, тонкий кишечник і верхній відділ товстого, селезінку. Від крижового відділу спинного мозку відходять волокна тазового нерва, які іннервують органи малого таза: сигмовидну і пряму кишку, сечовий міхур, статеві органи (крім

матки). Ганглії парасимпатичної нервової системи розташовані всередині або поблизу органа, який іннервують.

Центральний відділ *симпатичної нервової системи* представлений нейронами бокових рогів грудного і поперекового відділів спинного мозку. Відростки цих нейронів (догангліонарні нейрони) виходять зі спинного мозку і закінчуються у симпатичних гангліях, розташованих ланцюгами по обидва боки впродовж спинного мозку (симпатичні ланцюжки). Звідти виходять постгангліонарні нейрони, які йдуть до органів. Симпатична нервова система іннервує всі органи і тканини організму, у тому числі і скелетні (посмуговані) м'язи, і ЦНС.

Симпатичний і парасимпатичний відділи вегетативної нервової системи здійснюють, як правило, на органи різний вплив.

### ТЕМА 3.4 АНАТОМІЧНА ХАРАКТЕРИСТИКА АНАЛІЗАТОРІВ

#### Аналізатори

План лекції:

1. Поняття про аналізатори. Загальний план будови аналізаторів.
2. Шкірний аналізатор (орган відчуття дотику, температури, болю).
3. Пропріоцептивний аналізатор.
4. Зоровий аналізатор.
5. Слуховий і вестибулярний аналізатори.
6. Смаковий аналізатор.
7. Нюховий аналізатор.

Нервові збудження, що виникають внаслідок дії подразнень, сприймаються нами у формі різних відчуттів. Відчуття – це відображення у свідомості

людини предметів і явищ зовнішнього світу у результаті їх впливу на органи чуття. Для виникнення відчуттів необхідні устрої, що сприймають подразнення (інформацію), нерви, по яких передається подразнення, і кора головного мозку, де подразнення перетворюється у факт свідомості. Весь цей апарат І. П. Павлов назвав аналізатором: «*Аналізатор* – це складний нервовий механізм, що починається з зовнішнього сприймального апарата і закінчується в мозку». Кожен аналізатор складається з трьох частин:

- 1) *периферична частина* – рецептор (або орган чуття, або ефектор);
- 2) *кондуктор* – провідник нервового збудження;
- 3) *центральна частина* – кірковий кінець аналізатора.

*Периферичний відділ аналізатора* представляють органи чуття із закладеними в них рецепторами, за допомогою яких людина пізнає навколишній світ, отримує інформацію, формуються відчуття. Розрізняють дві групи відчуттів:

- відчуття, що відображають властивості предметів і явища зовнішнього матеріального світу – відчуття дотику і тиску, температури, болю, відчуття слухові, зорові, смакові, нюхові, земного тяжіння;
- відчуття, що відображають рухи окремих частин тіла і стан внутрішніх органів – відчуття руху, рівноваги, відчуття органів.

Згідно з цим усі органи чуття поділяються на дві групи:

- 1) *органи зовнішнього чуття*, які отримують нервові імпульси із зовнішнього середовища – екстерорецептори – орган відчуття дотику, температури, болю (шкіра), орган зору, орган слуху, орган рівноваги, смаку, нюху;
- 2) *органи внутрішнього чуття*:
  - а) які отримують нервові імпульси із пропріоцептивного поля (м'язово-суглобове відчуття, пов'язане з рухами у полі земного тяжіння) – *пропріорецептори*;

б) які отримують нервові імпульси із інтероцептивного поля (нутрощів і судин) – *інтерорецептори*.

Крім поділу органів чуття на дві групи, всі аналізатори, з точки зору вчення І. П. Павлова про дві сигнальні системи, можна класифікувати таким чином:

1) *аналізатори першої сигнальної системи*:

а) аналізатори зовнішнього світу – екстерорецептори (орган відчуття дотику, температури, болю, органи слуху, зору, смаку, нюху, гравітації);

б) аналізатори внутрішнього середовища організму:

- пропріорецептори (м'язово-суглобове чуття),
- інтерорецептори, несуть подразнення від вегетативних органів і судин.

2) *аналізатори другої сигнальної системи*:

а) аналізатори усної мови;

б) аналізатори письмової мови.

Аналізатори першої і другої сигнальних систем дуже різняться: аналізатори першої сигнальної системи мають усі три компоненти (периферичну частину, кондуктор, центральну частину), аналізатори другої сигнальної системи не мають рецепторів і кондукторів, вони мають тільки центральну частину – кірковий кінець аналізатора. Аналізатори другої сигнальної системи сприймають свої сигнали на базі аналізаторів першої сигнальної системи, без яких вони не працюють.

**Шкірний аналізатор** забезпечує сприйняття, передачу і усвідомлення екстероцептивної інформації. Рецепторний апарат цих сенсорних систем знаходиться в шкірі. Шкіра захищає тіло від зовнішніх впливів, бере участь у терморегуляції організму, в обмінних процесах, виконує дихальну функцію,

містить енергетичні запаси. У шкірі розрізняють поверхневий шар – епідерміс і глибокий шар – дерму. Епідерміс складається з багатшарового плоского епітелію, його поверхневий шар з часом стає більш ороговілим і злущується. Дерма складається зі сполучної тканини, еластичних волокон і м'язових клітин.

Периферична частина шкірного аналізатора представлена спеціалізованими нервовими закінченнями, розташованими в різних шарах шкіри, слизовій оболонці, сухожиллях, зв'язках та інших анатомічних утвореннях. *Тактильні рецептори* сприймають подразнення, що формують відчуття дотику, тиску. До цих рецепторів відносяться дотикові (*мейснерові тільця*) та пластинчасті (*тільця Пачіні*) тільця і дотикові меніски (*диски Меркеля*). Вони розміщені в епідермісі, судинах і глибоких шарах шкіри долонної поверхні кисті (особливо на кінчиках пальців), губах, сухожилках, очеревині, брижі кишок.

*Температурна чутливість* – відчуття тепла і холоду. Теплові подразнення сприймаються *тільцями Руффіні*, холододові – *колбами Краузе*, які розташовані в сполучнотканинній основі слизової оболонки під епідермісом.

*Больовими рецепторами* є спеціальні вільні нервові закінчення, що знаходяться не тільки в шкірі, але й у м'язах, кістках і внутрішніх органах. Больові рецептори при певній силі подразнення викликають відчуття болю. Інформація від больових рецепторів іде по спиноталамічному шляху – через спинний мозок, зоровий горб в кору задньої центральної звивини.

Подразнення від рецепторів шкірної чутливості передаються в кірковий кінець шкірного аналізатора, який знаходиться в задній центральній звивині.

**Пропріоцептивний аналізатор** забезпечує сприйняття, передачу, усвідомлення пропріоцептивної інформації м'язово-суглобового чуття, а також відповідь на будь-яке зовнішнє подразнення. М'язово-суглобове чуття виникає у зв'язку зі зміною ступеня натягнення суглобової сумки,

сухожилків і напруження м'язів. Завдяки м'язово-суглобовому чуттю формується уявлення про положення тіла і його частин у просторі, про зміну цього положення. Рецепторна частина пропріоцептивного аналізатора представлена пропріорецепторами ОРА. Від пропріорецепторів сухожилків, м'язів, кісток і суглобів інформація по пропріорецептивних шляхах надходить в область передньої центральної звивини кори великих півкуль або у мозочок.

**Зоровий аналізатор.** Периферична частина зорового аналізатора представлена оком, провідникова – зоровим нервом, центральна – корою потиличної ділянки великих півкуль (шпорна борозна).

**Око** складається з очного яблука і додаткових органів, які оточують його. *Очне яблуко* розміщене в очній ямці. У ньому розрізняють передній (найбільш виступаюча точка рогівки) і задній (латеральніше від місця виходу з очного яблука зорового нерва) полюси. Вісь, проведена між двома полюсами, називається зовнішньою. Внутрішня вісь ока – це вісь, проведена від задньої поверхні рогівки до сітківки. Якщо внутрішня вісь довша, то промені світла після заломлення збираються у фокусі спереду сітківки (короткозорість), якщо коротша – позаду сітківки (далекозорість). Зорова вісь – вісь, проведена від переднього полюса до центральної ямки сітківки. Стінка очного яблука утворена трьома оболонками: зовнішньою, середньою, внутрішньою.

*Зовнішня оболонка* – фіброзна, виконує захисну функцію, в ній розрізняють велику задню частину – склеру, і меншу передню частину – прозору, безсудинну рогівку. Передня поверхня рогівки опукла, задня – увігнута.

У середній судинній оболонці є три відділи: *райдужка*, *війкове тіло* та *власне судинна оболонка*. *Райдужка* багата судинами, в центрі її є круглий отвір – зіниця. Основу райдужки утворюють м'яз – звужувач зіниці та м'яз – розширювач зіниці, що змінюють величину зіниці і виконують роль

діафрагми для променів світла, що проникають в око. У райдужці міститься пігмент, від кількості якого залежить колір очей. *Війкове тіло* знаходиться за райдужкою; значну частину його складає війковий м'яз, який бере участь в акомодатції ока. *Власне судинна оболонка* складається з трьох шарів судин, які забезпечують живлення ока.

*Внутрішньою оболонкою* очного яблука є *сітківка* – периферична частина зорового аналізатора, виконує світлочутливу функцію, складається з 10 шарів. Основними є фотосенсорні нейрони, біполярні та оптично-вузлові.

До фотосенсорних нейронів належать *палички* та *колбочки*. *Палички* – це рецептори сутінкового вечірнього бачення, світлочутливі, розкидані по всій сітківці, дають інформацію про контури предмета, його переміщення. *Колбочки* – це рецептори денного бачення, кольорочутливі, розміщені у жовтій плямі, вони дають інформацію про колір предмета, чітку його форму. *Біполярні (провідникові)* нейрони передають інформацію; аксони *оптично-вузлових* нейронів формують зоровий нерв. Задній відділ сітківки – дно очного яблука, має жовту пляму і сліпу пляму. *Жовта пляма* – місце концентрації колбочкоподібних клітин і найкращого бачення ока. *Сліпа пляма* – місце виходу зорового нерва з очного яблука, ця ділянка не чутлива до світла і не дає зорового відчуття. *Ядро очного яблука* – це прозорі середовища ока:

- *кришталік* – прозорий, безсудинний, вкритий капсулою;
- *склисте тіло* – розміщене позаду задньої стінки капсули кришталіка;
- *передня камера ока* знаходиться між рогівкою і райдужкою, заповнена водянистою вологою;
- *задня камера ока* розміщена між райдужкою і кришталіком та зв'язкою (війковим пояском), заповнена водянистою вологою.



Ядро очного яблука виконує функцію оптичного апарата. До додаткових органів належать *брови, вій, повіки, кон'юнктива* (вистилає внутрішню поверхню повік і зовнішню поверхню очного яблука), *м'язи ока*.

Периферичною частиною **слухового і вестибулярного аналізатора** є орган чуття – присінково-завитковий орган, що міститься у внутрішньому вусі. Розрізняють зовнішнє вухо, середнє вухо, внутрішнє вухо.

**Зовнішнє вухо** складається з вушної раковини і зовнішнього слухового проходу. *Вушна раковина* утворена хрящем, покритим шкірою, вона вловлює звукові коливання. Зовнішній слуховий прохід є продовженням вушної раковини, вкритий шкірою, в якій містяться залози, що виробляють сірку.

**Середнє вухо** складається з барабанної порожнини та слухової (Евстахієвої) труби, середнє вухо заповнене повітрям і відділене від зовнішнього *барабанною перетинкою*. Зовні барабанна перетинка вкрита шкірою, зсередини – слизовою оболонкою. Барабанна порожнина сполучається з порожниною соскоподібного відростка вискової кістки і знаходиться у піраміді вискової кістки. У барабанній порожнині знаходяться три кісточки: *молоточок, коваделко, стремінце*. Молоточок зростається з барабанною перетинкою і з'єднується з коваделком, а коваделко – зі стремінцем. Ланцюг слухових кісточок виконує дві функції: кісткове проведення звуку та механічну передачу звукових коливань до овального вікна присінка. Регулюють рухи кісточок два м'язи – м'яз – натягач барабанної перетинки і стремінцевий м'яз. *Слухова труба* лежить у м'язовотрубному каналі, з'єднує барабанну порожнину з глоткою.

**Внутрішнє вухо** – присінково-завитковий орган, або лабіринт, розміщується в товщі кам'янистої частини скроневої кістки між барабанною порожниною та внутрішнім слуховим ходом. Розрізняють зовнішній (кістковий) і внутрішній (перетинчастий) лабіринти. До *кісткового лабіринту* належать:

– *присінок*, на його медіальній стороні є внутрішній отвір водопроводу присінка; присінок утворює середню частину лабіринту, що з'єднується за допомогою отворів з півколовими каналами та каналом завитки;

– *півколові канали*, вони п'ятьма отворами відкриваються на задній стінці присінка, їх три – передній (верхній, сагітальний), задній (фронтальний), латеральний (горизонтальний). Кожний півколовий канал має 2 ніжки: просту і ампульну, яка має розширення – ампулу; прості ніжки переднього і заднього каналів зливаються в одну загальну ніжку;

– *завитка*, яка відкривається отвором на передній стінці присінка; завитка – це спіральний канал, який утворює 2,5 оберти навколо осі завитки. Вісь завитки – кістковий стержень, навколо неї закручується кісткова спіральна пластинка. В основі завитки знаходиться внутрішній отвір каналця завитки. *Перетинчастий лабіринт лежить всередині кісткового*, до нього відносяться:

○ *маточка*, на внутрішній поверхні її є підвищення – статичні плями, це рецептори рівноваги при поступальних рухах; на цих підвищеннях лежать отоліти (мікроскопічні кристалічні утворення з карбонату кальцію), які при рухах збуджують статичні плями;

○ *півколові протоки* з ампулами, в яких знаходяться рецептори рівноваги при обертальних рухах – ампульні гребінці; ампульні гребінці розташовані на внутрішній поверхні півколових каналів, це спеціальні чутливі клітини, вони подразнюються рухами ендолімфи при переміщенні тіла у просторі, що зберігає рівновагу;

○ *завиткова протока*, яка займає середню частину спірального каналу завитки, поділяє його на нижні барабанні сходи і верхні барабанні сходи присінка; на основній мембрані барабанної стінки розміщені у вигляді війок сенсорні клітини (кортів орган).

Периферичною частиною **смакового аналізатора** є смакові рецептори, розміщені в смакових сосочках язика, де розташовані **смакові цибулини** у формі еліпса, з ямкою на верхівці; у цю ямку затікає рідина з розчиненими у ній речовинами, що подразнюють смакові рецептори. *Провідникова частина* смакового аналізатора: інформація від рецепторів, розташованих на передніх 2/3 язика через трійчастий та лицевий нерви, а від рецепторів, розташованих на задній 1/3 язика через язикоглотковий нерви, надходить у довгастий мозок, далі через зоровий горб іде у парагіпокампальну звивину у висковій ділянці кори великих півкуль (*центральна частина аналізатора*).

Периферичною частиною **нюхового аналізатора** є *нюхові рецепторні клітини*, розміщені в слизовій оболонці верхнього носового ходу, носової перегородки. *Провідникова частина* нюхового аналізатора починається від нюхових клітин у слизовій оболонці носа, у вигляді 15–20 тонких ниток проходить через решітчасту кістку у нюхову цибулину, звідти через нюховий тракт, підкіркові нюхові центри іде у парагіпокампальну звивину у висковій ділянці кори великих півкуль (*центральна частина аналізатора*).

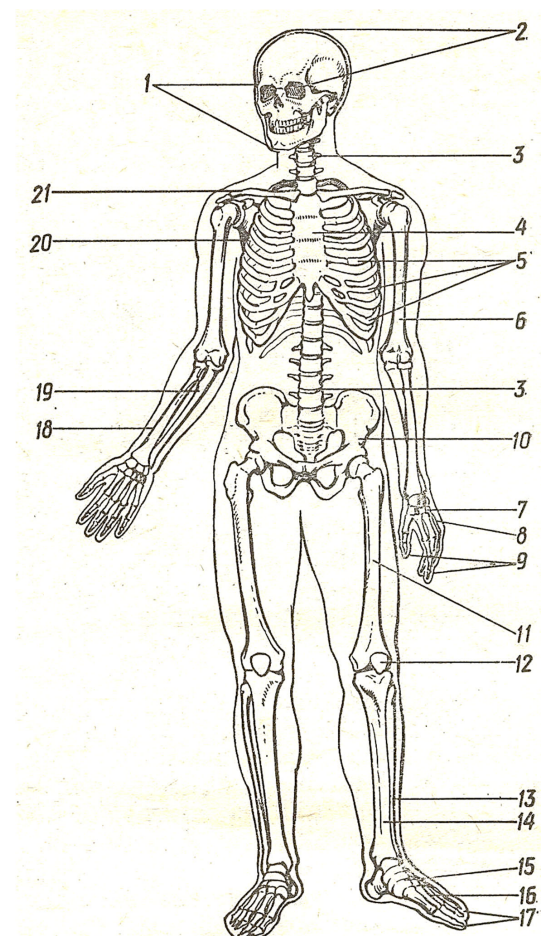
## СПИСОК ВИКОРИСТАНОЇ ЛІТЕРАТУРИ

1. Бобрик І. І. Анатомія людини: Методичні вказівки для студентів факультету фізичного виховання і спорту НТУУ «КПІ». – К.: ВПК «Політехніка», 1999. – 40 с.
2. Гладышева А. А. Анатомия человека: Учебник для техникумов физической культуры. – М.: ФиС, 1984. – 304 с.
3. Дорохов Р. Н., Губа В. П. Спортивная морфология: Учебное пособие. – М.: СпортАкадемПресс, 2002. – 270 с.
4. Козлов В. И., Гладышева А. А. Основы спортивной морфологии: Учебное пособие. – М.: ФиС, 1977. – 250 с.
5. Колесников Н. В. Анатомия человека: Учебник. – М.: Медгиз, 1954. – 480 с.
6. Конспект лекцій з дисципліни «Анатомія людини» для студентів спеціальностей «Фізична реабілітація» і «Здоров'я людини» / Укладач: Н. Л. Бочкова. – Славутич: Філія НТУУ «КПІ», 2009. – 84 с.
7. Липченко В. Я., Самусев Р. С. Атлас нормальной анатомии человека: Учебн. пособие. – М.: Медицина, 1983. – 170 с.
8. Лутвинова Н. Ю., Уткина М. И. Определение размерных антропологических стандартов для различных групп спортсменов // Вопросы антропологии. – 1991. – Вып. № 1. – С. 10–15.
9. Матешук-Вацеба Л. Р. Нормальна анатомія: Навч.-методич. посібник. – Л.: Поклик сумління, 1997. – 269 с.; 143 іл.
10. Привес М. Г., Лысенков Н. К., Бушкович В. И. Анатомия человека: Учебн. лит. для студент. мед. ВУЗов. – СПб.: Гиппократ, 2002. – 704 с.; илл.
11. Старушенко Л. І. Клінічна анатомія і фізіологія людини: Навчальний посібник. – К.: УСМП, 2001. – 256 с.; іл.

12. Уилмор Дж. Х., Костилл Д. Л. Физиология спорта и двигательной активности. – К.: Олимпийская литература, 1997. – 503 с.

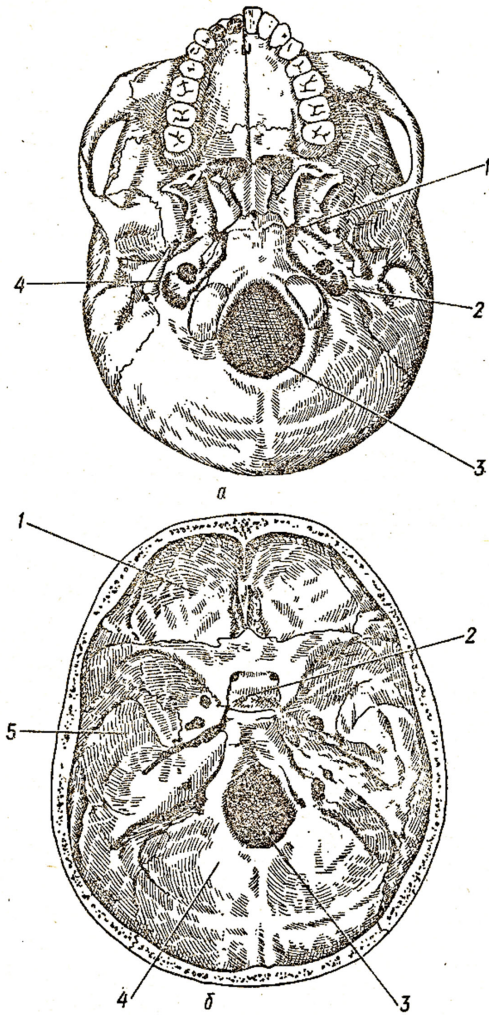
13. Усатенко О. К. Російсько-український словник медичної термінології. – К.: Наукова думка, 1996. – 463 с.

## ІЛЮСТРАЦІЇ ДО КОНСПЕКТУ ЛЕКЦІЙ З АНАТОМІЇ ЛЮДИНИ



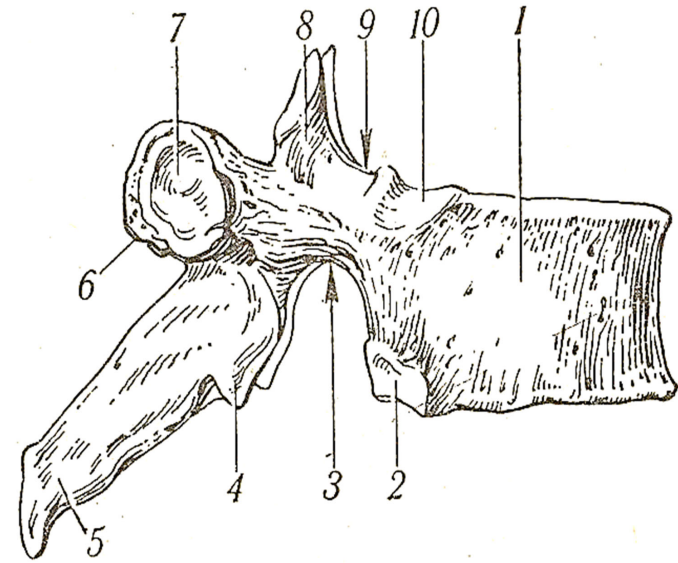
**Рис. 1. Скелет людини:**

1 – лицевий череп; 2 – мозковий череп; 3 – хребтовий стовп; 4 – грудина; 5 – ребра; 6 – плечова кістка; 7 – зап'ясток; 8 – п'ясток; 9, 17 – фаланги пальців; 10 – тазова кістка; 11 – стегнова кістка; 12 – надколінник; 13 – малогомілкова кістка; 14 – великогомілкова кістка; 15 – зап'яско-плесно; 16 – плесно; 18 – променева кістка; 19 – ліктьова кістка; 20 – лопатка; 21 – ключиця



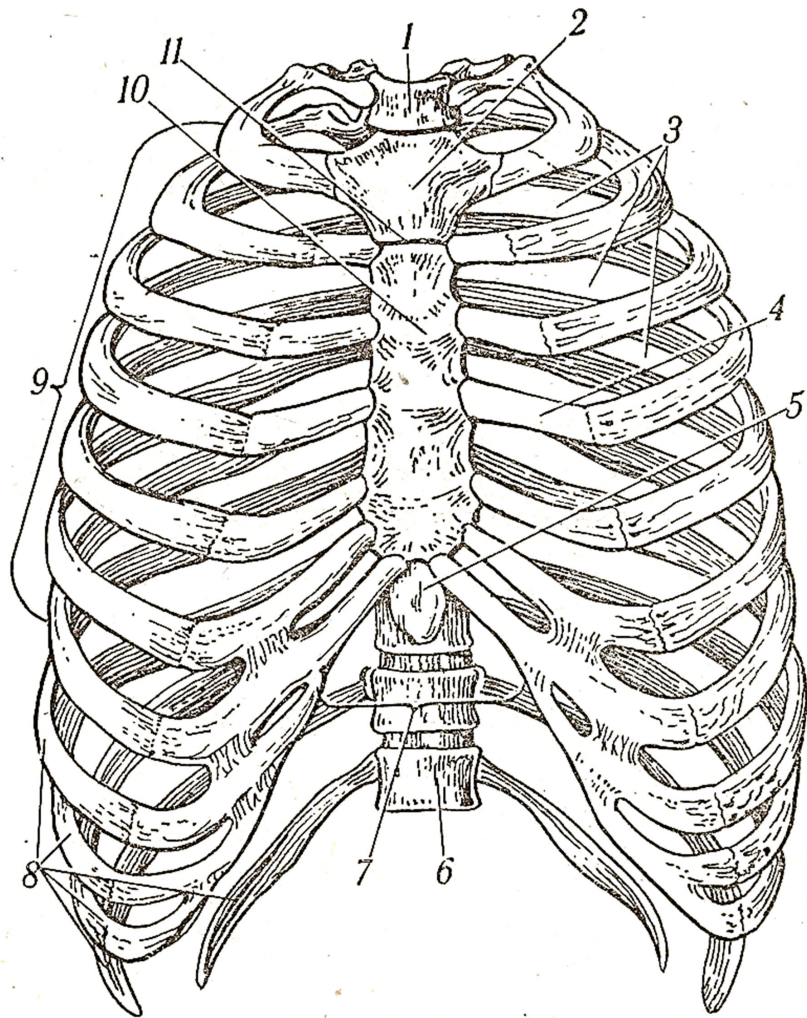
**Рис. 2. Основа черепа:**

*a* - зовнішня: 1 - рваний отвір; 2 - яремний отвір; 3 - великий (потиличний) отвір; 4 - шилоподібний відросток;  
*б* - внутрішня: 1 - передня черепна ямка; 2 - турецьке сідло; 3 - великий (потиличний) отвір; 4 - задня черепна ямка; 5 - середня черепна ямка



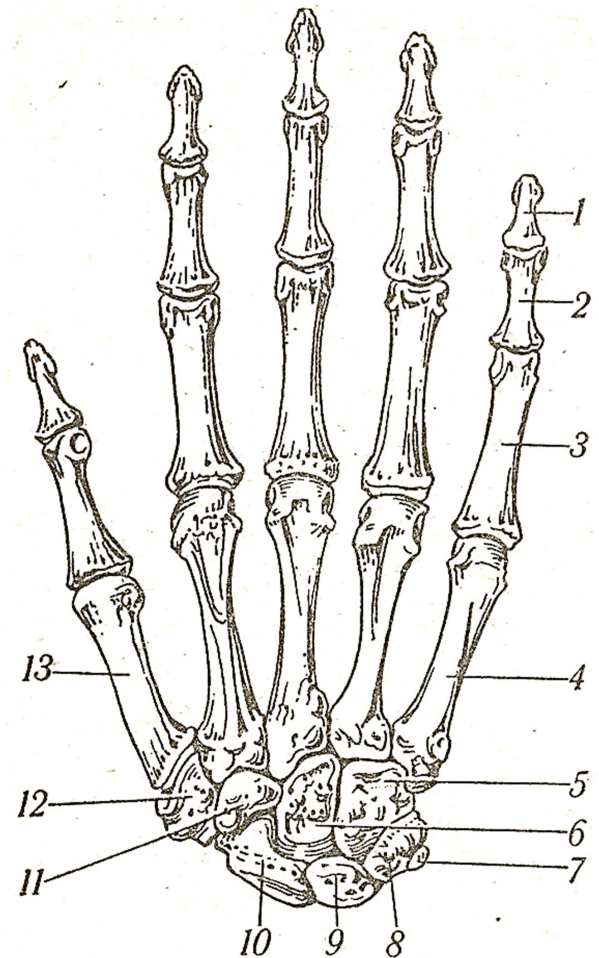
**Рис. 3. Грудний хребець (вид збоку):**

1 - тіло хребця; 2 - нижня реберна ямка; 3 - нижня хребцева вирізка; 4 - нижній суглобовий відросток; 5 - остистий відросток; 6 - поперечний відросток; 7 - реберна ямка поперечного відростка; 8 - верхній суглобовий відросток; 9 - верхня хребцева вирізка; 10 - верхня реберна ямка



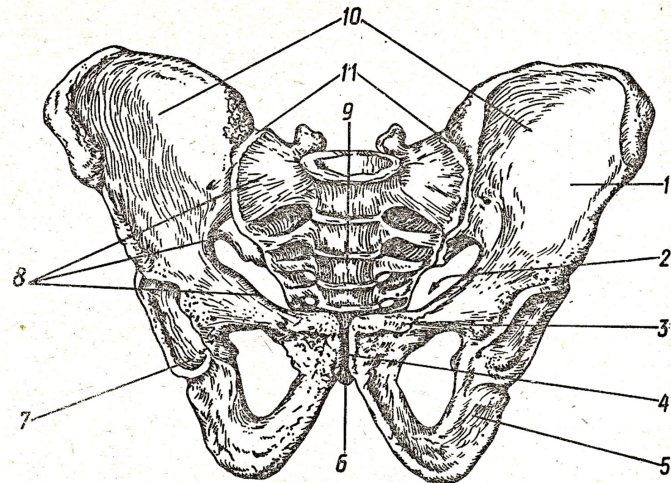
**Рис. 4. Грудна клітка (вид спереду):**

1 - верхній отвір грудної клітки; 2 - ручка грудини; 3 - міжреберні проміжки; 4 - реберний хрящ; 5 - мечоподібний відросток; 6 - нижній отвір грудної клітки; 7 - підгрудинний кут; 8 - несправжні ребра (VIII-XII); 9 - справжні ребра (I-VII); 10 - тіло грудини; 11 - кут грудини

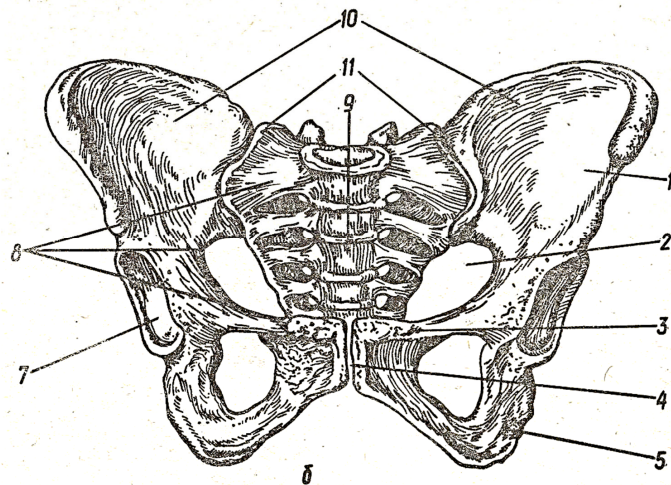


**Рис. 5. Скелет правої кисті (вид з тильної поверхні):**

1 - дистальна фаланга; 2 - середня фаланга; 3 - проксимальна фаланга; 4 - п'ясткова кістка V; 5 - гачкувата кістка; 6 - головчата кістка; 7 - горохоподібна кістка; 8 - тригранна кістка; 9 - півмісяцева кістка; 10 - човноподібна кістка; 11 - трапецієподібна кістка; 12 - кістка трапеція; 13 - п'ясткова кістка



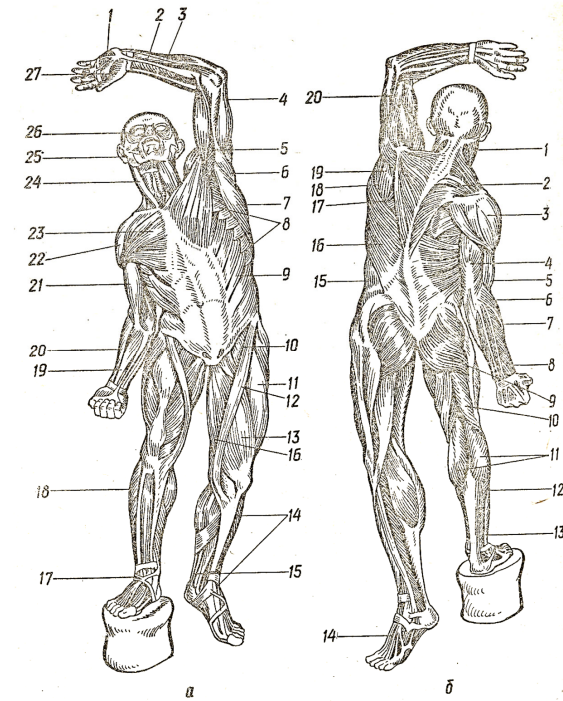
*a*



*б*

**Рис. 6. Таз:**

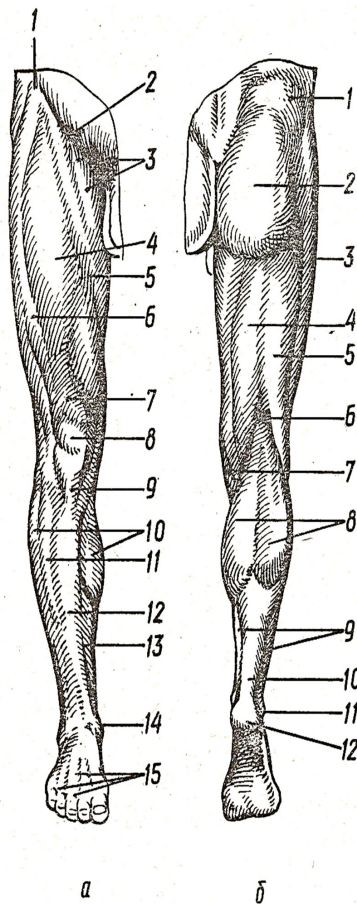
*a* - чоловічий, *б* - жіночий: 1 - клубова кістка; 2 - вхід у малий таз; 3 - лобкова кістка; 4 - лобковий симфіз; 5 - сіднична кістка; 6 - куприкова кістка; 7 - кульшова западина; 8 - погранична лінія; 9 - крижова кістка; 10 - великий таз; 11 - крижово-клубовий суглоб



**Рис. 7. Основні м'язи людини:**

*a* - вид спереду: 1 - підвищення мізинця; 2 - поверхневий згинач пальців; 3 - ліктьовий згинач зап'ястка; 4 - триголовий м'яз плеча; 5 - дзьобоподібний м'яз; 6 - великий круглий м'яз; 7 - найширший м'яз спини; 8 - передній зубчастий м'яз; 9 - зовнішній косий м'яз живота; 10 - клубово-поперековий м'яз; 11 - чотириголовий м'яз стегна; 12 - кравецький м'яз; 13 - медільний широкий м'яз стегна; 14 - великогомілковий передній м'яз; 15 - п'ятковий сухожилок; 16 - тонкий м'яз; 17 - верхній удержувач м'язів-розгиначів; 18 - малогомілковий м'яз; 19 - променевий згинач зап'ястка; 20 - плечопроменевий м'яз; 21 - двоголовий м'яз плеча; 22 - дельтоподібний м'яз; 23 - великий грудний м'яз; 24 - грудинно-ключично-сосковий м'яз; 25 - жувальний м'яз; 26 - коловий м'яз ока; 27 - підвищення великого пальця;

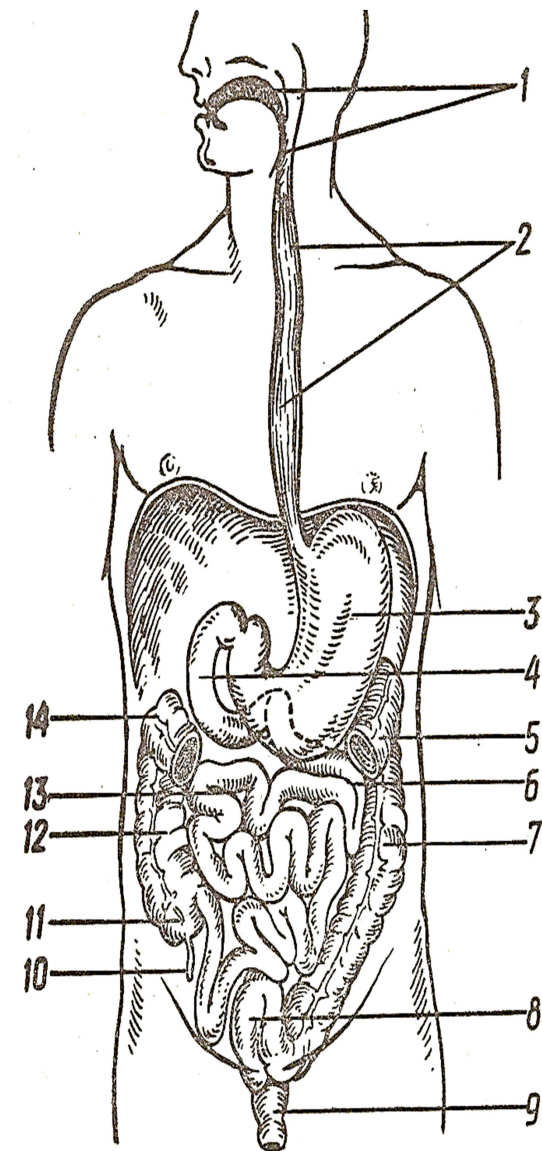
*б* - вид ззаду: 1 - грудинно-ключично-сосковий м'яз; 2 - трапецієподібний м'яз; 3 - дельтоподібний м'яз; 4 - триголовий м'яз плеча; 5 - двоголовий м'яз плеча; 6 - плечопроменевий м'яз; 7 - променевий згинач зап'ястка; 8 - розгинач пальців; 9 - великий сідничний м'яз; 10 - двоголовий м'яз стегна; 11 - литковий м'яз; 12 - камбалоподібний м'яз; 13 - довгий малогомілковий м'яз; 14 - сухожилок довгого розгинача пальців; 15 - зовнішній косий м'яз живота; 16 - найширший м'яз спини; 17 - великий ромбоподібний м'яз; 18 - великий круглий м'яз; 19 - підосний м'яз; 20 - плечовий м'яз



**Рис. 8. Рельєф м'язів правої нижньої кінцівки:**

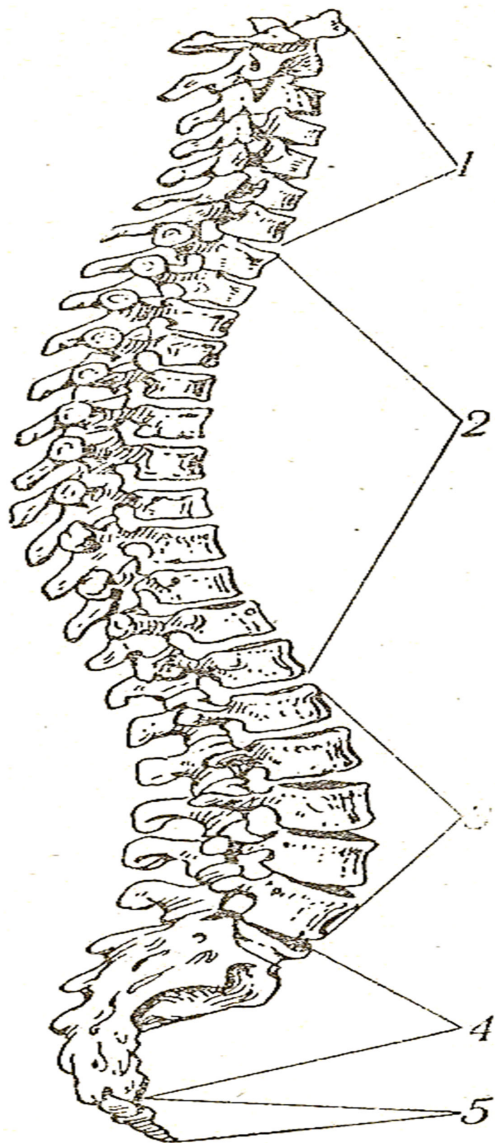
*а* - вид спереду: 1 - верхня передня клубова ость; 2 - пахвинна складка; 3 - привідні м'язи стегна; 4 - прямий м'яз стегна; 5 - кравецький м'яз; 6 - латеральний широкий м'яз стегна; 7 - сухожилок чотириголового м'яза; 8 - надколінок; 9 - зв'язка надколінка; 10 - латеральна головка литкового м'яза; 11 - довгий розгинач пальців; 12 - передній великогомілковий м'яз; 13 - передній край великогомілкової кістки; 14 - медіальна кісточка великогомілкової кістки; 15 - сухожилки довгих розгиначів пальців;

*б* - вид ззаду: 1 - середній сідничний м'яз; 2 - великий сідничний м'яз; 3 - латеральний широкий м'яз; 4 - напівперетинчастий м'яз; 5 - двоголовий м'яз стегна; 6 - підколінна ямка; 7 - кравецький м'яз; 8 - литковий м'яз; 9 - камболоподібний м'яз; 10 - п'ятковий сухожилок; 11 - латеральна кісточка малогомілкової кістки; 12 - п'ятковий горб



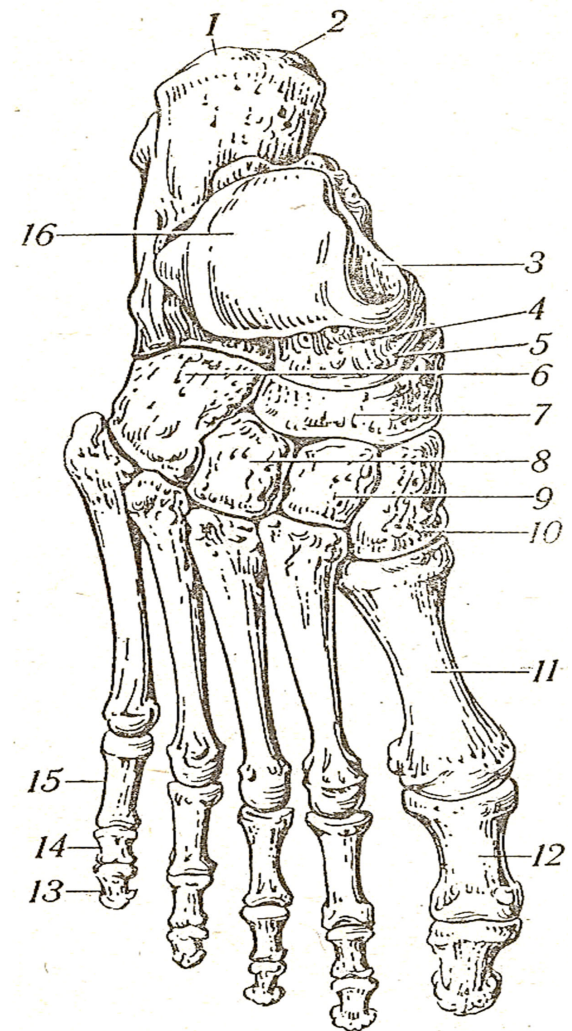
**Рис. 9. Травний канал:**

1 - порожнина рота, глотка; 2 - стравохід; 3 - шлунок; 4 - дванадцятипала кишка; 5 - лівий згин ободової кишки; 6 - порожня кишка; 7 - низхідна ободова кишка; 8 - сигмоподібна ободова кишка; 9 - пряма кишка; 10 - червоподібний відросток; 11 - сліпа кишка; 12 - висхідна ободова кишка; 13 - клубова кишка; 14 - правий згин ободової кишки



**Рис. 10. Хребтовий стовп:**

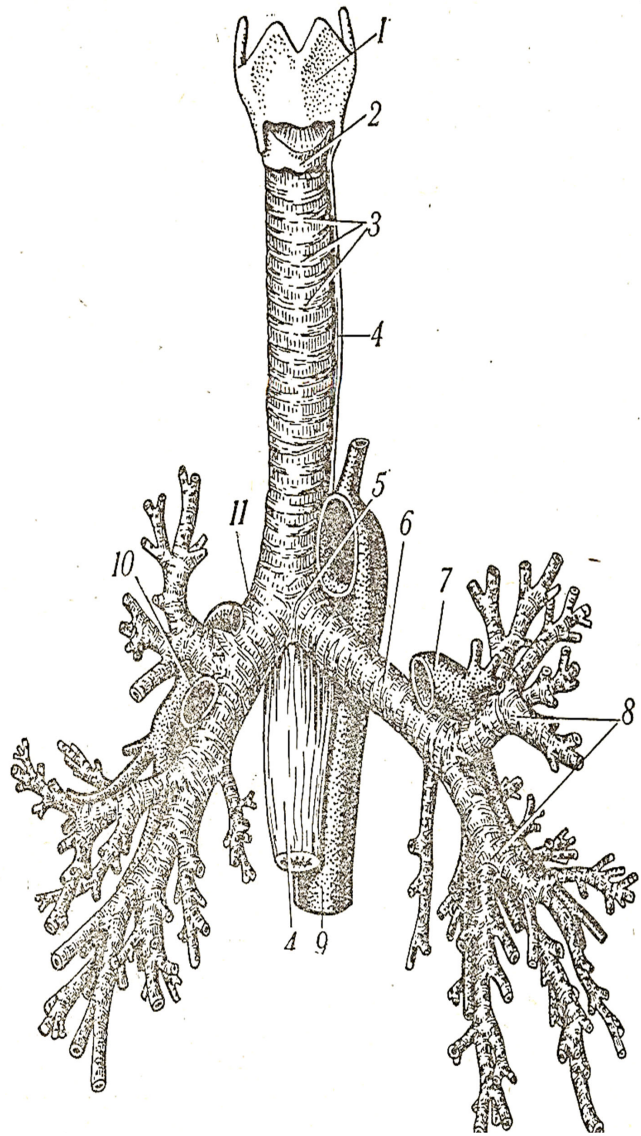
1 - шийні хребці; 2 - грудні хребці; 3 - поперекові хребці; 4 - крижові хребці (крижова кістка); 5 - куприкові хребці (куприкова кістка)



**Рис. 11. Кістки стопи:**

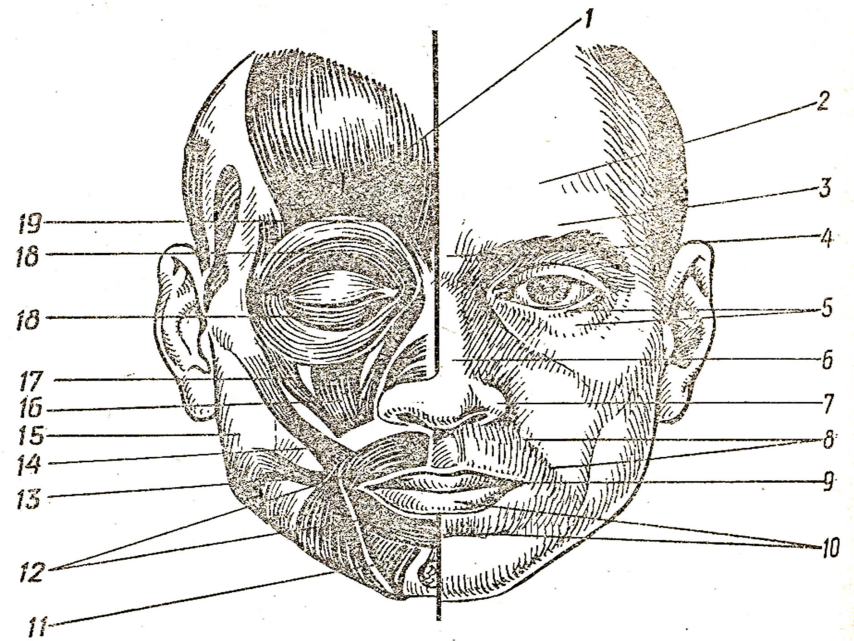
1 - п'яткова кістка; 2 - п'ятковий горб; 3 - тіло надп'яткової кістки; 4 - шийка надп'яткової кістки; 5 - головка надп'яткової кістки; 6 - кубоподібна кістка; 7 - човноподібна кістка; 8 - латеральна клиноподібна кістка; 9 - проміжна клиноподібна кістка; 10 - медіальна клиноподібна кістка; 11 - плеснова кістка I; 12 - проксимальна фаланга великого пальця стопи; 13 - дистальна фаланга V пальця; 14 - середня фаланга V пальця; 15 - проксимальна фаланга V пальця; 16 - блок надп'яткової кістки





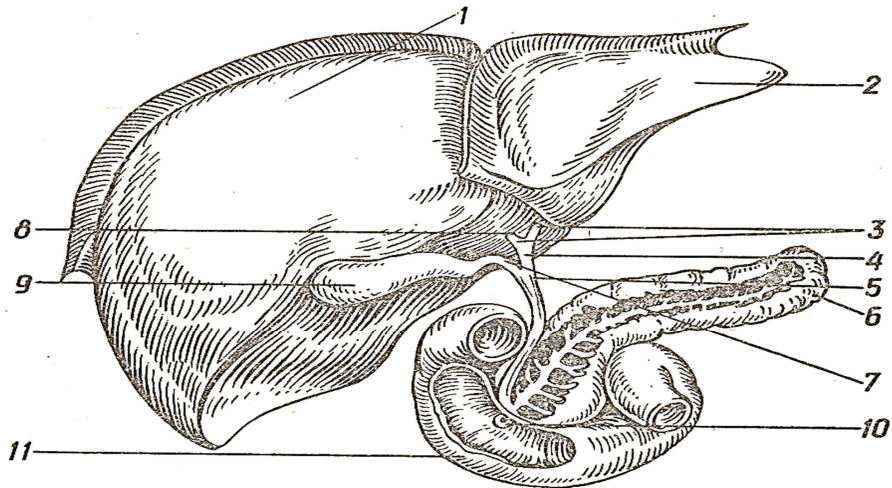
**Рис. 12. Гортань, трахея та бронхи:**

1 - щитоподібний хрящ; 2 - перснеподібний хрящ; 3 - хрящі трахеї; 4 - стравохід; 5 - роздвоєння трахеї; 6 - головний лівий бронх; 7 - ліва легенева артерія; 8 - часткові бронхи; 9 - грудна частина аорти; 10 - права легенева артерія; 11 - головний правий бронх



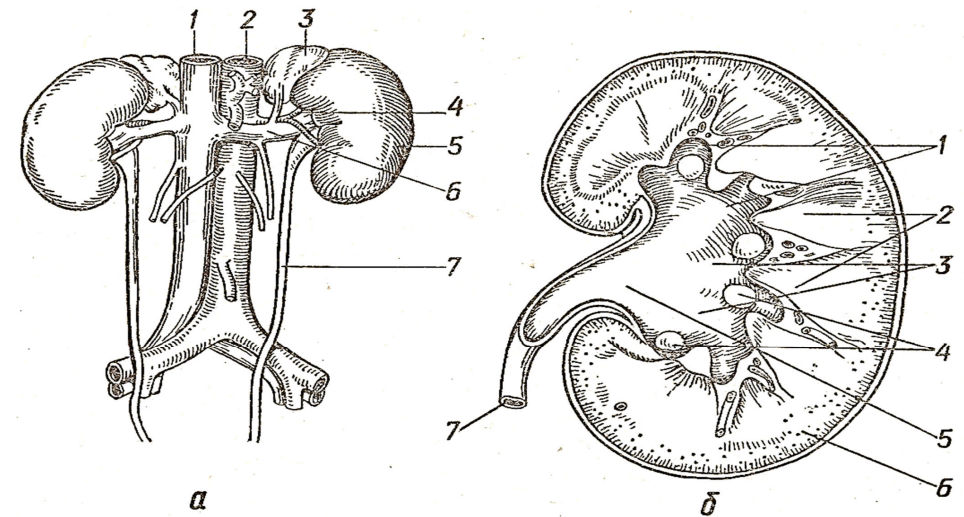
**Рис. 13. М'язи та зовнішні орієнтири обличчя:**

1 - лобове черевце потилично-лобового м'яза; 2 - лобовий бугор; 3 - надлобна дуга; 4 - перенісся; 5 - нижня повіка; 6 - спинка носа; 7 - крило носа; 8 - носогубна складка; 9 - кут рота; 10 - нижня губа; 11 - м'яз - опускач нижньої губи; 12 - коловий м'яз рота; 13 - м'яз сміху; 14 - великий виличний м'яз; 15 - фасція жувального м'яза; 16 - м'яз - підіймач верхньої губи; 17 - малий виличний м'яз; 18 - коловий м'яз ока; 19 - м'яз, що зморщує брови



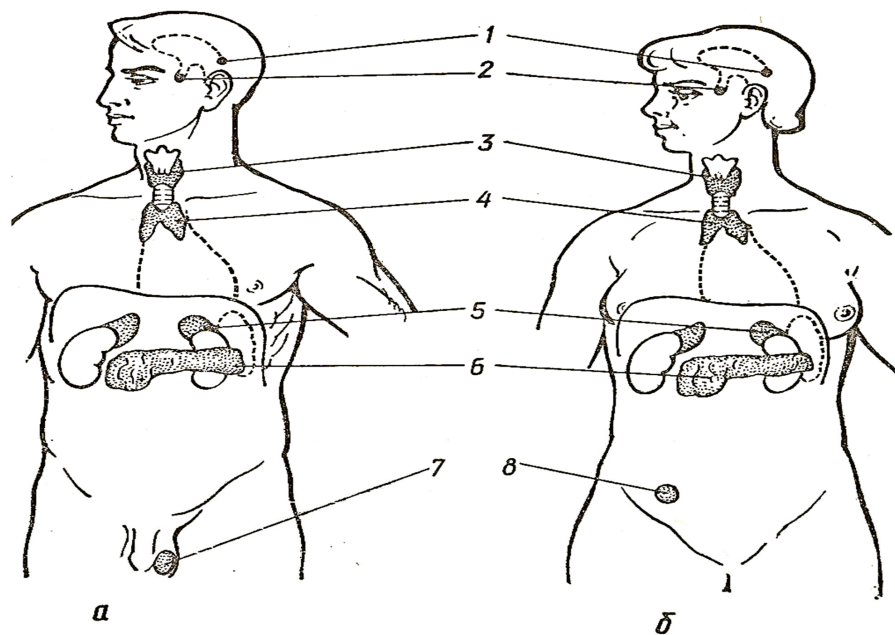
**Рис. 14. Великі травні залози:**

1 - права частка печінки; 2 - ліва частка печінки; 3 - права та ліва печінкові протоки; 4 - загальна печінкова протока; 5 - загальна жовчна протока; 6 - підшлункова протока; 7 - міхурова протока; 8 - квадратна частка печінки; 9 - жовчний міхур; 10 - великий сосочок дванадцятипалої кишки; 11 - дванадцятипала кишка (розкрита)



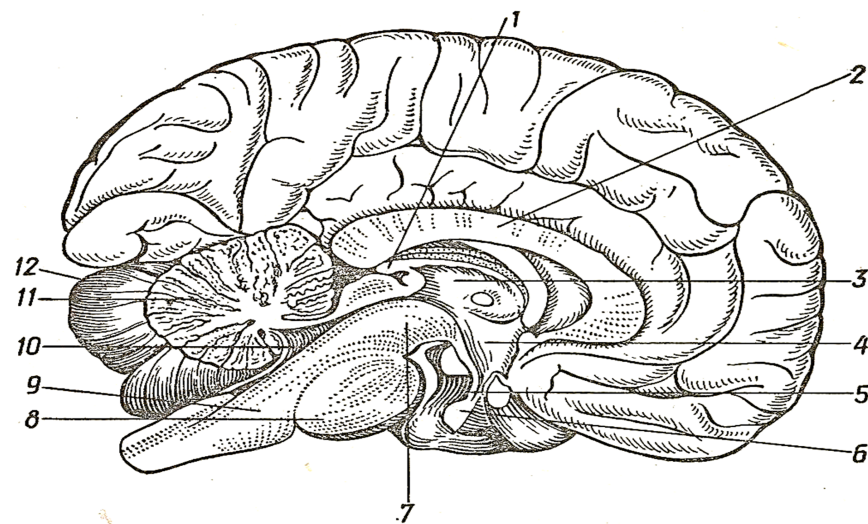
**Рис. 15. Нирки та сечоводи:**

*a* - загальний вид: 1 - нижня порожниста вена; 2 - аорта; 3 - ліва надниркова залоза; 4 - ниркова артерія; 5 - ліва нирка; 6 - ниркова вена; 7 - лівий сечовід; *б* - розріз нирки: 1 - малі ниркові чашки; 2 - мозкова речовина нирки (ниркові піраміди); 3 - великі ниркові чашки; 4 - ниркові сосочки; 5 - ниркова миска; 6 - кіркова речовина нирки; 7 - сечовід



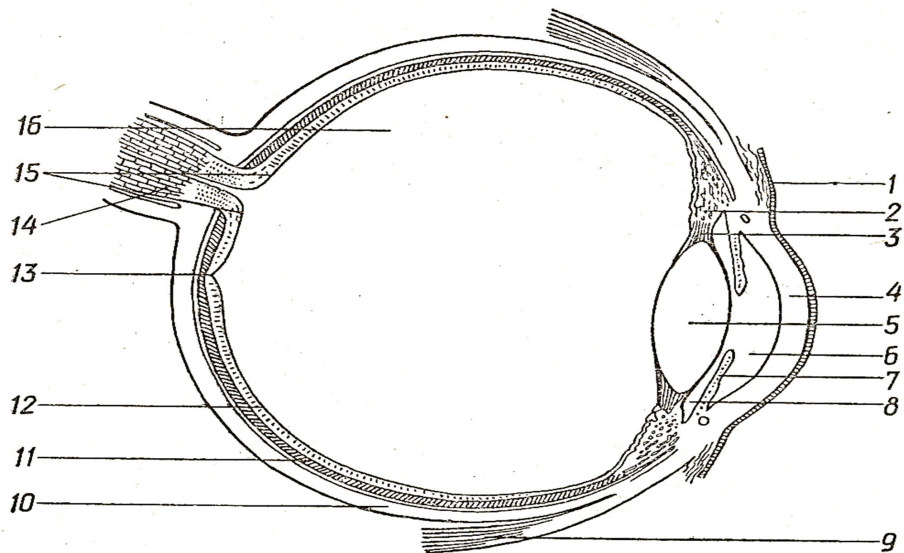
**Рис. 16. Ендокринні залози:**

*a* - чоловік, *б* - жінка: 1 - шишкоподібне тіло; 2 - гіпофіз; 3 - щитоподібна та прищитоподібні залози; 4 - за грудиною залоза; 5 - надниркова залоза; 6 - підшлункова залоза; 7 - яєчко; 8 - яєчник



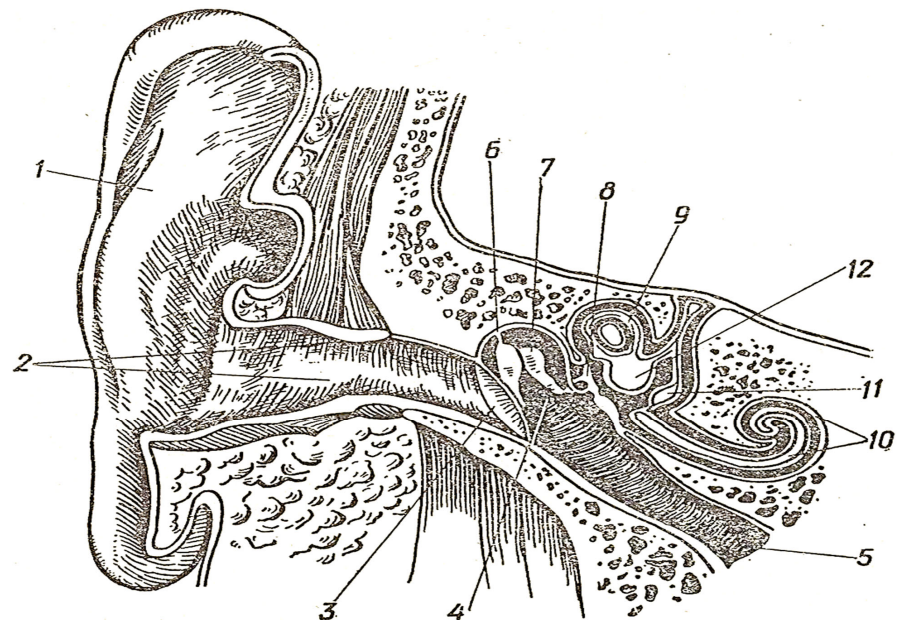
**Рис. 17. Серединний розріз головного мозку:**

1 - шишкоподібне тіло; 2 - мозолисте тіло; 3 - таламус; 4 - гіпоталамус; 5 - лійка гіпофіза; 6 - гіпофіз; 7 - ніжка середнього мозку; 8 - міст; 9 - довгастий мозок; 10 - четвертий шлуночок; 11 - мозочок; 12 - півкуля мозочка



**Рис. 18. Горизонтальний розріз очного яблука:**

1 - кон'юктива; 2 - війкове тіло; 3 - війковий поясок; 4 - рогівка; 5 - кришталик; 6 - передня камера очного яблука; 7 - райдужка; 8 - задня камера очного яблука; 9 - м'яз очного яблука; 10 - склера; 11 - власне судинна оболонка очного яблука; 12 - сітківка; 13 - жовта пляма; 14 - зоровий нерв; 15 - диск зорового нерва; 16 - склоподібне тіло



**Рис. 19. Фронтальний розріз присінково-завиткового органа:**

1 - вушна раковина; 2 - зовнішній слуховий хід; 3 - барабанна перетинка; 4 - порожнина середнього вуха; 5 - слухова труба; 6 - молоточок; 7 - коваделко; 8 - стремінце; 9 - півколовий канал; 10 - завитка; 11 - мішечок; 12 - маточка

Федір Федорович КУРТЯК

# АНАТОМІЯ ЛЮДИНИ

## Конспект лекцій

Для здобувачів вищої освіти галузі знань галузі знань 09 Біологія спеціальності 091 Біологія та біохімія предметної освітньої програми «Біологія», а також галузі знань 01 Освіта/Педагогіка спеціальності 014 Середня освіта (за предметними спеціальностями) предметної спеціальності 014.05 Середня освіта (Біологія та здоров'я людини) освітньої програми «Середня освіта (біологія та здоров'я людини)».

### Рекомендовано:

Кафедрою зоології біологічного факультету ДВНЗ "УжНУ"  
(Протокол № 20 від 26 червня 2023 року.)

Науково-методичною комісією біологічного факультету ДВНЗ "УжНУ"  
(Протокол № 5 від 26 червня 2023 року)

Вченою радою біологічного факультету ДВНЗ "УжНУ"  
(Протокол № 10 від 27 червня 2023 року)



Підписано до друку: \_\_\_\_\_. Формат 60x84/16. Гарнітура: Таймс. Друк офсетний.

Умовн.друк. арк. \_\_\_\_\_. Облік.-вид.арк. \_\_\_\_\_. Наклад 300 прим. Зам. № \_\_\_\_\_.  
Надруковано з готових форм у Видавництві

Ужгородського національного університету "Говерла", м. Ужгород, вул. Капітульна, 18.